

А. Г. Хаменя, Е. А. Вечёра

ПРАКТИЧЕСКОЕ ОПРЕДЕЛЕНИЕ ГРАНИЦ ТРЕПАНАЦИОННОГО ТРЕУГОЛЬНИКА ШИПО

Научный руководитель канд. мед. наук, проф. С. Д. Денисов

*Кафедра оперативной хирургии и топографической анатомии,
Белорусский государственный медицинский университет, г. Минск*

Резюме. Работа посвящена изучению практического использования границ треугольника Шипо при антротомии. Ввиду того, что строение черепа у каждого индивидуально, не всегда возможно применение предлагаемых ориентиров. Полученные данные подтверждаются интервьюированием врачей-специалистов.

Ключевые слова: треугольник Шипо, сосцевидный отросток, антротомия.

Resume. The work is devoted to the study of practical use Shipo triangle borders at antrotomy. Considering that, each person has an individual structure of the skull, it is not possible to use the proposed landmark to everybody. These data are confirmed by interviewing medical specialists.

Keywords: Shipo triangle, mastoid process, antrotomy.

Актуальность. Рядом с треугольником Шипо находятся важные анатомические образования, которые могут быть повреждены при неверном определении трепанационных границ. Это может вызвать не только тяжелые осложнения, но и смерть пациента. Данные литературы о границах безопасной трепанации сосцевидного отростка противоречивы. По этому вопросу нет единого мнения и у практикующих врачей.

Цель: определить границы треугольника Шипо по данным литературы и установить возможность их практического использования.

Задачи:

1. Изучить варианты описания границ трепанационного треугольника Шипо в литературе.
2. Сделать реконструкцию границ треугольника Шипо на черепе.
3. Провести интервьюирование ЛОР-врачей по вопросу определения безопасных границ трепанации сосцевидного отростка.
4. Установить основные и вспомогательные ориентиры, используемые при антротомии.

Материал и методы. При выполнении работы были использованы методы:

- Теоретические: изучение исторической, медицинской и научной литературы по теме исследования.
- Эмпирические: макроскопическое изучение черепов, реконструкция границ трепанационного треугольника на сосцевидную область, интервьюирование практикующих врачей по вопросу определения границ во время проведения антротомии.

Результаты и их обсуждение. Оригинальное описание границ трепанационного треугольника самим французским хирургом 19 века А. Chipault

пока не найдено. Предположительно, эти границы первоначально определялись как «передневерхний участок сосцевидного отростка, ограниченный горизонтальной линией, проведенной через середину задней стенки наружного слухового прохода и вертикальной линией, соответствующей костному гребешку на поверхности сосцевидного отростка» [1] (рисунок 1). Таким образом, исторически границы безопасной трепанации сосцевидного отростка определялись не как треугольник, а как прямой угол, открытый кпереди.

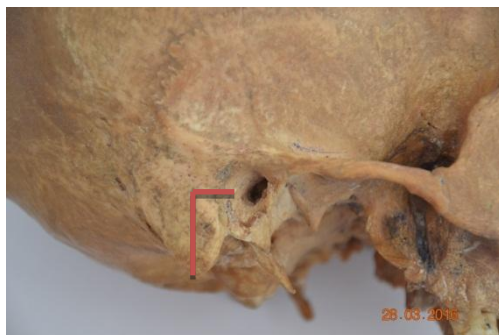


Рисунок 1 – Реконструкция границ безопасной трепанации по A.Chipault

Типовое описание границ:

1. «Костными ориентирами проекции антрума служат небольшая ямка под височной линией, верхний угол наружного слухового прохода, а также чешуйчато-сосцевидный шов, спаянный с надкостницей, пересекающий антрум приблизительно посередине в направлении спереди-назад и сверху-вниз» [2].

2. «... треугольник Шипо, имеющий три стенки: верхняя стенка – височная линия – соответствующая основанию средней черепной ямки, передняя стенка – передний край сосцевидного отростка, задняя стенка – перпендикулярная линия, проведенная от височной линии к вершине сосцевидного отростка» [3].

3. Наиболее распространённый вариант описания границ треугольника Шипо в современной литературе:

- передняя – задний край наружного слухового прохода и *spina suprameatica*
- задняя – *crista mastoidea*
- верхняя – горизонтальная линия, проведённая кзади от скулового отростка височной кости (рисунок 2).

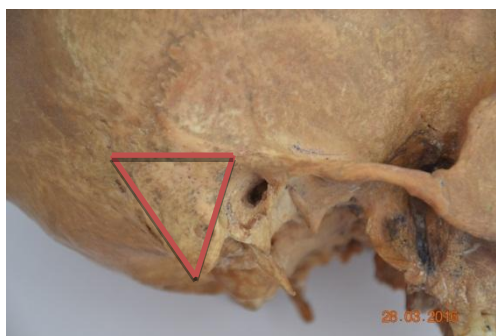


Рисунок 2 – Реконструкция границ по современным источникам

Для определения возможности реконструкции границ треугольника Шипо на черепе, нами исследованы видимые и пальпируемые костные структуры на 11 сосцевидных областях (таблица 1).

Таблица 1. Костные ориентиры на черепах

№ сосцевидной области Ориентир	1	2	3	4	5	6	7	8	9	10	11
Углубление	+	-	+	+	+	+	+	+	+	++	+
Spina suprameatica	+	-	+	+	-	-	+	-	+	+	-
Porus acusticus externus	++	++	++	++	++	++	++	++	++	++	++
Бугристость processus mastoides	+	+	+	+	-	-	-	+	+	++	+
Crista mastoidea	-	-	-	-	-	-	-	-	-	-	-

- отсутствует + слабо выражен ++ выражен +++ резко выражен

Таким образом было выявлено, что единственным ориентиром, который хорошо выражен на всех сосцевидных областях, является задний край наружного слухового прохода. Сосцевидный гребень не выражен на всех сосцевидных отростках. Надсосцевидный гребень, углубление на основании сосцевидного отростка и бугристость сосцевидного отростка выражены в различной степени.

При сравнении наших исследований топографии сосцевидного отростка с данными литературы о границах треугольника Шипо установлено следующее:

1. Spina suprameatica из-за вариабельности размеров и строения пальпируется плохо, либо вообще не пальпируется, что затрудняет ориентировку при выполнении операции.

2. Crista mastoidea как анатомическое образование не существует. На наружной поверхности сосцевидного отростка имеется бугристость (место прикрепления грудино-ключично-сосцевидной мышцы), передний край которой, вероятно, некоторые авторы обозначают как сосцевидный гребень.

3. Продолжение скуловой дуги - условная, а не естественная граница, которую проводят на глаз. Естественным продолжением скуловой дуги кзади является надсосцевидный гребень, имеющий вариабельные размеры и положение (горизонтальное или восходящее).

В ходе исследования проблемы нахождения границ безопасной трепанации

сосцевидного отростка нами проведено интервьюирование врачей оториноларингологов:

Доктор медицинских наук Василий Федорович Мельник, начальник ЛОР-отделения госпиталя МВД: «Наиболее достоверным ориентиром при определении безопасного участка для трепанации сосцевидного отростка является пальпируемое углубление в верхней части отростка на границе с наружным слуховым проходом».

Доцент Буцель Анна Чеславовна, зав. кафедрой ЛОР-болезней БГМУ: «Для начинающих хирургов основным видимым и пальпируемым ориентиром при трепанации сосцевидного отростка является наружный слуховой проход. Горизонтальная и вертикальная линии, проводимые соответственно через верхний и задний края прохода, образуют угол в 90 градусов, в пределах которого и проводится трепанация сосцевидного отростка».

Доцент Макарина-Кибак Людмила Эдуардовна, директор РНПЦ оториноларингологии: «Ориентирами при антротомии являются: околоушная кожная складка (для разреза кожи) – разрез проводится на расстоянии не более 0.5-0.7 см кзади от складки и параллельно ей; далее открываются наружный слуховой проход и надпроходная ость. Основным ориентиром при продвижении в глубину является задний край наружного слухового прохода».

Было установлено, что ориентиры, используемые на практике при проведении операций, отличаются от описанных в современной литературе.

Заключение.

1. Костные ориентиры, по которым определяются границы треугольника Шипо, пальпаторно четко определяются только после разреза кожи и отслаивания надкостницы с поверхности сосцевидного отростка. Ориентиром для разреза кожи является кожная складка позади ушной раковины.

2. Основным ориентиром при вскрытии пещеры сосцевидного отростка является наружный слуховой проход, по верхнему и заднему краям (поверхностям) которого проецируются соответственно верхняя и передняя стороны треугольника Шипо.

3. Вспомогательными ориентирами при антротомии являются верхушка сосцевидного отростка, надсосцевидный гребень, а также углубление на поверхности отростка в области прямого угла треугольника Шипо.

4. Передний край бугристости на поверхности сосцевидного отростка (место прикрепления грудино-ключично-сосцевидной мышцы), обычно называемый сосцевидным гребнем, в случае своей выраженности также может использоваться для определения задней границы треугольника Шипо.

A. G. Khamenia, L. A. Viachora

PRACTICAL DEFINITION OF SHIPO TRIANGLE BORDERS

Tutor professor S. D. Denisov

*Department of operative surgery and topographic anatomy,
Belarusian State Medical University, Minsk*

Литература

1. Энциклопедии & Словари [Электронный ресурс]. / Электрон. дан. – М. : Рос. гос. б-ка, 1999. – Режим доступа: <http://enc-dic.com>. (дата обращения: 16.04.16).
2. Драгнева, М. К. Антрит, мастоидит и хронический средний отит / М. К. Драгнева. - Кишинев: Штиинца, 1992. – 133 с.
3. Оториноларингология : национально руководство / под ред. В. Т. Пальчуна. – М.: ГЭОТАР-Медиа, 2008. – 960 с.
4. Островерхов, Г. Е. Оперативная хирургия и топографическая анатомия / Г. Е. Островерхов, Ю. М. Бомаш, Д. Н. Лубоцкий. – М.: АОЗТ «Литера», 1996. – 720 с.
5. Оперативная хирургия и топографическая анатомия : уч. лит. для студентов мед. вузов / В. В. Кованов, П. А. Романов, А. А. Травин [и др.]; под ред. В. В. Кованова. – 3-е изд., с исправл. – М.: Медицина, 1995. – 400 с.
6. Мещерякова, М. А. Оперативная хирургия и топографическая анатомия: учебное пособие для студ. высш. учеб. заведений / М. А. Мещерякова. – М.: Издательский центр «Академия», 2005. – 512 с.
7. Николаев, А. В. Топографическая анатомия и оперативная хирургия: учебник / А. В. Николаев. – М.: Издательская группа «ГЭОТАР-Медика», 2007. – 784 с.
8. Большаков, О. П. Оперативная хирургия и топографическая анатомия: учебник / О. П. Большаков, Г. М. Семенов. – СПб.: Питер, 2004. – 1184 с.
9. Топографическая анатомия и оперативная хирургия. В 2 т. Т. 1. / под общ. ред. акад. РАМН Ю.М. Лопухина. – 3-е изд., испр. – М. : ГЭОТАР-Медиа, 2010. – 832 с.