

А. С. Жидков

## ПРИМЕНЕНИЕ МИРАМИСТИНОВЫХ ГЕЛЕВЫХ ПЛАСТИНОК ПРИ МЕСТНОМ ЛЕЧЕНИИ СИНДРОМА ДЛИТЕЛЬНОГО СДАВЛЕНИЯ

УО «Белорусский государственный медицинский университет»

---

*Показания к применению фасциотомии при синдроме длительного сдавления (СДС) ограничены высоким риском развития инфекции послеоперационной раны. Разработка новых методов профилактики развития раневой инфекции при компрессионной травме конечностей является одним из перспективных направлений в изучении СДС.*

**Ключевые слова:** синдром длительного сдавления, мирамистин.

A. S. Zhidkov

## APPLICATION OF MIRAMISTINOVY GEL PLATES AT LOCAL TREATMENT OF THE SYNDROME OF LONG SDAVLENIYA

*Indications to application of a fasciotomia at the crush syndrome (CS) are limited to high risk of a postoperative wound infection development of. Research of new methods of wound infection development prevention at a compression injury of extremities is one of the perspective directions in studying of CS.*

**Key words:** crush syndrome, miramistin.

---

Методы хирургического лечения при СДС являются предметом активных дискуссий. В настоящее время существуют следующие основные пособия при данной патологии: фасциотомия, некрэктомия и ампутация [5]. Имеются определённые наработки по внутрифасциальному введению озонкислородной смеси с целью дополнительного

блокирования источника токсемии и ацидоза. Проводятся исследования по использованию различных вариантов местного охлаждения повреждённых тканей при компрессионной травме.

Ряд авторов является сторонниками так называемых «ранних» ампутаций конечностей после компрессионной травмы [6]. Основным аргумен-

том для проведения данного вида оперативного вмешательства является снижение риска инфекционных осложнений со стороны поврежденной мышечной ткани [7]. Тем не менее, не потеряли своей актуальности и стандартные показания к ампутации конечности: разрушение конечности и необратимая ишемия, прогрессирование и генерализация раневой инфекции, повторные аррозивные кровотечения из магистральных сосудов при обширных гнойных ранах конечностей [10].

Следует отметить, что фасциотомия в различных модификациях в ранние сроки посткомпрессионного периода снижает внутрифасциальный отёк в поврежденной конечности и позволяет уменьшить попадание токсических продуктов распада в лимфатическую и кровеносную систему [9]. В современной литературе достаточное внимание уделяется так называемой «подкожной фасциотомии», как одному из способов минимизации повреждения естественного биологического барьера – кожи [6]. Однако её применение спорно, так как это трудно контролируемое вмешательство, не позволяющее достаточно полно раскрыть фасциальные футляры и провести ревизию тканей, подвергшихся сдавлению [10].

С точки зрения большинства клиницистов операцией выбора остаётся открытая фасциотомия [6]. Основным недостатком открытой фасциотомии является высокий риск развития раневой инфекции и сепсиса, т.к. нарушаются естественные биологические барьеры на пути проникновения патогенной и условно-патогенной микрофлоры [3]. Решением данной проблемы могло бы стать местное применение на открытые участки мышечной ткани лекарственного средства, обладающего комбинацией антисептических и антибактериальных свойств.

Опыт оказания помощи во время крупнейших землетрясений последних лет показал, что основными возбудителями раневого процесса при компрессионной травме являются: *Escherichia coli*, *Staphylococcus aureus*, *Staphylococcus haemolyticus*, *Baumannii*, *Aerobacter cloacae*, *Pseudomonas aeruginosa* [8]. Таким образом, перспективное для использования перевязочное средство должно обладать широким антибактериальным спектром.

Одним из перевязочных средств с искомыми свойствами являются «Гидрогелевые пластины мирамистина 0,05%». Мирамистин относится к четвертичным аммониевым соединениям (группа катионных поверхностно-активных веществ). Клиническими исследованиями доказана высокая активность данного препарата в отношении бактерий, грибов, вирусов и простейших, включая го-

спитальные полирезистентные штаммы и микробные ассоциации, также доказана его способность повышать местный иммунитет, усиливать процессы регенерации, при этом подтверждено отсутствие повреждающего действия на ткани человека [1]. Свойства мирамистина позволяют успешно применять его для лечения и профилактики воспалительных заболеваний различной этиологии и локализации [3]. Необходимо отметить, что мирамистин повышает чувствительность бактерий, грибов и простейших к действию антибиотиков, что позволяет сократить длительность лечения и значительно повысить эффективность базисной терапии.

Данный препарат уже с успехом применяется при лечении ожоговых ран, при аутодермопластиках, в лечении гнойных ран. Он не обладает гемолитическим, цитотоксическим и местно-раздражающим действием. При нанесении на раневую поверхность гидрогелевые матрицы с действующими веществами не оказывают ингибирующего действия на рост грануляционной ткани, препятствуют развитию нагноительного процесса, высыханию раневой поверхности и в совокупности обеспечивают скорейшую эпителизацию и заживление раны [1].

Однако опыт применения мирамистиновых гелевых пластин в качестве основного перевязочного средства после открытых фасциотомий при компрессионной травме ещё не изучен, что является перспективным направлением экспериментальных исследований.

**Цель исследования:** оценить эффективность в качестве перевязочного средства после фасциотомии при СДС мирамистиновых гелевых пластин

**Материал и методы.** Объектом исследования являлись 12 нелинейных морских свинки мужского пола массой от 800 до 1000 г. Синдром длительного сдавления моделировался при помощи разработанного авторами прибора регулируемой компрессии (ПРК-1) (патент №10165 от 17.03.2014) [4]. Сдавление осуществлялось на площади 2 см<sup>2</sup> по внутренней поверхности тазовой конечности на 1 см медиальнее от проекции кости. Сила компрессии контролировалась динамометрическим ключом и была 25 кг/см<sup>2</sup>, при этом моделировался СДС средней степени тяжести (время компрессии составило 6 часов) [2].

Всем животным выполнялись оперативные вмешательства в течение первых 6 часов после декомпрессии (среднее расчётное время доставки пациента в стационар с места происшествия, с учётом возможных диагностических и лабораторных исследований, а также предоперационной подготовкой).

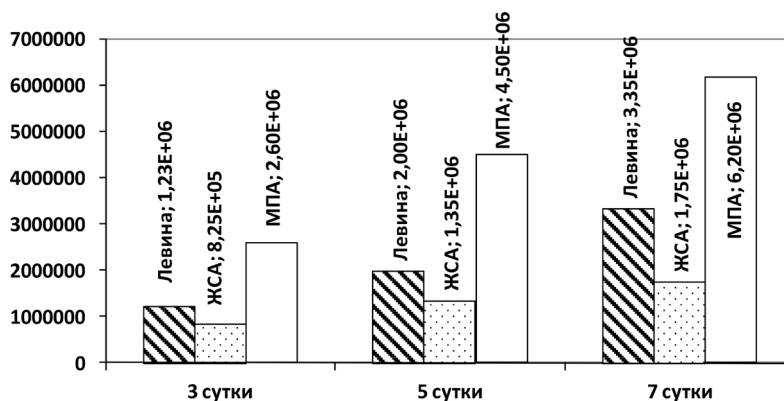


Рис. 1. Динамика количества КОЕ в ране при использовании асептических повязок

Фасциотомию проводили в условиях операционной под местной инфильтрационной анестезией (новокаин 0,25%), по внутренней поверхности бедра тазовой конечности животного, в проекции точки компрессионного воздействия.

Исследуемые животные были разделены на 2 группы: контрольную и основную, по 6 животных в каждой. Животным контрольной группы после проведения оперативного вмешательства накладывали антисептические повязки (далее АП) с «Септоцидом». У животных основной группы в качестве перевязочного средства применяли мирамистиновые гелевые пластины (далее МГП) (после фасциотомии проводили аппликацию пластин непосредственно на повреждённую мышечную ткань, фиксация пластин осуществлялась наложением повязки).

В послеоперационном периоде всем животным осуществляли перевязки 1 раз в сутки, а также применяли базисную терапию в составе: анальгин 50% – 0,03+димедрол 1% – 0,02, внутримышечно, реамберин 10,0+реополиглюкин 10,0 внутривенно. Осуществлялся забор содержимого послеоперационных ран на состав микрофлоры: на третьи, пятые и седьмые сутки послеоперационного периода. Проводили посев на плотные селективные питательные среды: МПА (общее количество КОЕ), желточно-солевой агар (количество КОЕ стафилококков), среду Левина (количество КОЕ энтеробактерии).

Данные представлены в виде Ме (25%-75%), где Ме – медиана, 25% и 75% – 25 и 75 процентиля. Анализ статистической значимости межгрупповых различий U-теста Манна-Уитни (Mann-Whitney), а также K-W-теста Крускала-Уоллиса (Kruskal-Wallis). Различия считали статистически значимыми при  $p < 0,05$ .

**Результаты и обсуждение.** Выраженное антисептическое действие МГП проявило себя уже к третьим суткам после оперативного вмеша-

тельства: число КОЕ в каждой из используемых сред было достоверно ниже, чем в посевах из ран, при перевязках которых применялись АП. Так, в среде Левина количество КОЕ было в 64,7 раза меньше ( $U = 0$ ;  $p = 0,005$ ), в среде ЖСА – в 43,2 раза меньше ( $U = 0$ ;  $p = 0,005$ ), в среде ЖСА – в 59,1 раза меньше ( $U = 0$ ;  $p = 0,005$ ).

Применение на область послеоперационной раны АП привело к статистически незначимому росту числа КОЕ на протяжении всех 7 суток эксперимента (рисунок 1).

Количество КОЕ в среде Левина выросло на 172% – с  $1,23 \times 10^6$  до  $3,35 \times 10^6$  ( $H = 3,9$ ;  $p = 0,142$ ) (рисунок 2).

Посевы в среде ЖСА показали стабильный рост стафилококков в течение послеоперационного периода на 110% – с  $8,25 \times 10^5$  до  $1,75 \times 10^6$  ( $H = 0,9$ ;  $p = 0,642$ ) (рисунок 3).

Общее число КОЕ в среде МПА выросло на 140% – с  $2,6 \times 10^6$  до  $6,2 \times 10^6$  ( $H = 1,8$ ;  $p = 0,413$ ) (рисунок 4).

Применение в качестве перевязочного средства МГП привело к снижению числа КОЕ в каждой

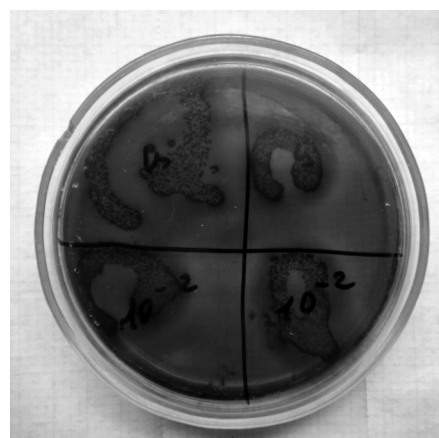


Рис. 2. Результаты посева в среде Левина на 7 сутки послеоперационного периода при применении антисептических повязок




Рис. 3. Результаты посева в среде ЖСА на 7 сутки послеоперационного периода при применении антисептических повязок




Рис. 4. Результаты посева в среде МПА на 7 сутки послеоперационного периода при применении антисептических повязок

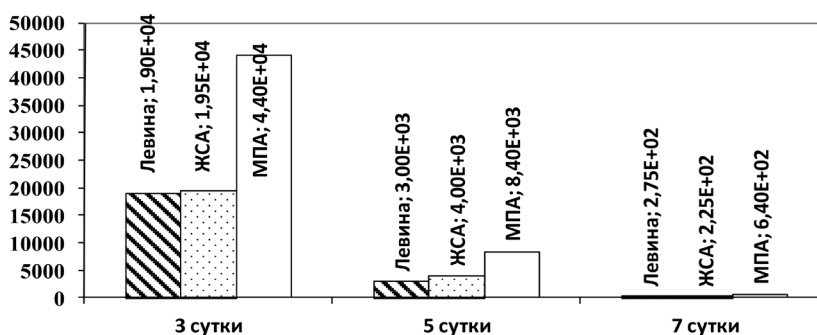


Рис. 5. Динамика количества КОЕ в ране при использовании мирамистиновых гелевых пластин

из используемых сред в течение послеоперационного периода (рисунок 5).

Посевы содержимого послеоперационных ран в среде Левина показали статистически значимое снижение числа энтеробактерий в 69 раз с  $1,9 \times 10^4$  до  $2,75 \times 10^2$  ( $N = 13,6$ ;  $p = 0,001$ ) (рисунок 6).

Микробиологическое исследование проведённое в среде ЖСА показало значимое снижение ко-

личества КОЕ в 86,7 раз на протяжении послеоперационного периода при применении МГП с  $1,95 \times 10^4$  до  $2,25 \times 10^2$  ( $N = 12,8$ ;  $p = 0,002$ ) (рисунок 7).

Общее число КОЕ, выявленных в среде МПА, также достоверно снизилось в 68,8 раз к седьмым суткам послеоперационного периода с  $4,4 \times 10^4$  до  $6,4 \times 10^2$  ( $N = 12,7$ ;  $p = 0,002$ ) (рисунок 8).




Рис. 6. Результаты посева в среде Левина на 7 сутки послеоперационного периода при перевязках МГП

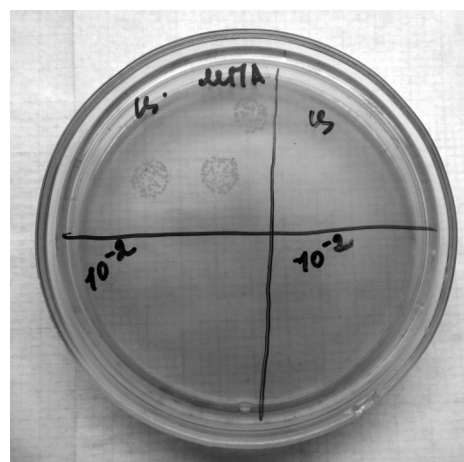


Рис. 7. Результаты посева в среде ЖСА на 7 сутки послеоперационного периода при перевязках МГП

Таким образом, субфасциальная аппликация мирамистиновых пластин после открытой фасциотомии позволяет значительно снизить общее количество КОЕ в ране, что указывает на выраженное антимикробное действие данного препарата и позволяет его применять для профилактики развития гнойных осложнений со стороны послеоперационной раны. Кроме того снижение количества микробных тел позволяет снизить кратность перевязок, что несёт в себе значительный экономический эффект, особенно при массовом поступлении пострадавших.

### Выводы

1. Субфасциальная аппликация мирамистиновых пластин при фасциотомии позволяет значительно снизить общее количество КОЕ в ране, что указывает на выраженное антимикробное действие и низкий риск развития гнойных послеоперационных осложнений;

2. Использование мирамистиновых гелевых пластин позволяет уменьшить материальные затраты на лечение СДС, особенно при массовом поступлении пострадавших, за счёт сокращения частоты перевязок и количества используемого перевязочного материала.

### Литература

1. Кириченко, И. М. Антисептический препарат «Мирамистин» для профилактики и лечения инфекционно-воспалительных заболеваний / И. М. Кириченко // Медицинский алфавит. – 2012. – Т. 4, № 24. – С. 60–62.

2. Трухан, А. П. Влияние силы компрессии конечности на выраженность морфологических изменений при синдроме длительного сдавления / А. П. Трухан [и др.] // Новости хирургии. – 2013. – № 4. – С. 43–47.

3. Морфологические особенности заживления раневой поверхности при использовании новых препаратов на основе карбоксиметилцеллюлозы / А. И. Бежин [и др.] // Современные проблемы науки и образования. – 2015. – № 3. – С. 272.

4. Трухан, А. П. Экспериментальное моделирование синдрома длительного сдавления / А. П. Трухан

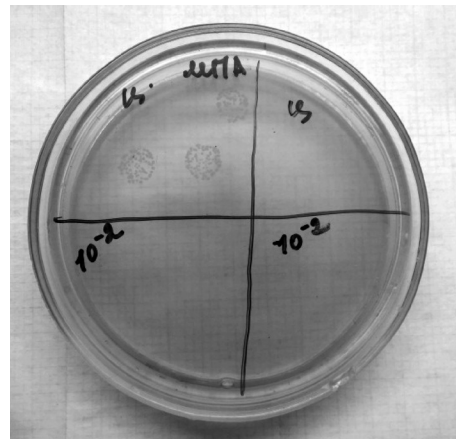


Рис. 8. Результаты посева в среде МПА на 7 сутки послеоперационного периода при перевязках МГП

[и др.] // Хирургия. Восточная Европа. – 2013. – № 1. – С. 70–75.

5. Analysis of injuries and treatment of 3,401 inpatients in 2008 Wenchuan earthquake-based on Chinese Trauma Databank / J. Qiu [et. al.] // Chinese journal of traumatology. – 2010. – Vol. 13, iss. 5. – P. 297–303.

6. Wolfson, N. Amputations in natural disasters and mass casualties: staged approach / N. Wolfson // International orthopaedics. – 2012. – Vol. 36, iss. 10. – P. 1983–1988.

7. Features of crush injury in Wenchuan earthquake and the corresponding operational methods / Y. Quan [et. al.] // Chinese journal of reparative and reconstructive surgery. – 2009. – Vol. 23, iss. 5. – P. 549–551. – [Article in Chinese]

8. The microbiological characteristics of patients with crush syndrome after the Wenchuan earthquake / T. Wang [et. al.] // Scandinavian journal of infectious diseases. – 2010. – Vol. 42, iss. 6–7. – P. 479–483.

9. Successful treatment of crush syndrome complicated with multiple organ dysfunction syndrome using hybrid continuous renal replacement therapy / Q. Wei [et. al.] // Blood purification. – 2009. – Vol. 28, iss. 3. – P. 175–180.

10. Wound management in disaster settings / P. Wuthithimethawe [et. al.] // World journal of surgery. – 2015. – Vol. 39, iss. 4. – P. 842–853.