

## ПОВРЕЖДЕНИЕ ЖЕЛУДОЧНО-КИШЕЧНОГО ТРАКТА У ДЕТЕЙ БАТАРЕЙКАМИ

Саватеев И.А., Троян В.В., Воронецкий А.Н.\*

*Белорусский государственный медицинский университет,  
кафедра детской хирургии*

*\*Белорусская государственная медицинская академия последипломного  
образования, г. Минск*

**Ключевые слова:** электрохимический ожог, батарейки

**Резюме.** В последнее время все чаще встречаются случаи электрохимического ожога пищевода и желудка батарейками у детей. В данном исследовании проведен анализ обследования и лечения 51 пациента с инородным телом желудочно-кишечного тракта (батарейки) на базе Республиканского центра детской хирургии.

**Resume.** Electrochemical esophageal and gastric burns are the common trauma of the upper digestive tract in children. The analysis of treatment and diagnostic of 51 patients with swallowed batteries from Republic centre of children surgery was held in this article.

**Актуальность.** Проблема диагностики и лечения больных с инородными телами желудочно-кишечного тракта (ЖКТ) всегда являлась серьезной проблемой [1,2]. В последние годы появилась новая проблема. Это электрохимические ожоги пищевода и желудка батарейками, используемыми в бытовых приборах. Например, по данным “National Poison Data System”, за период 1985-2009 гг., в США отмечено 56 535 травм пищевода батарейками у детей [3].

**Цель:** По данным Республиканского центра детской хирургии (ДХЦ) провести анализ случаев глотания батареек детьми за 2014 год.

**Задачи:**

1. Провести анализ результатов диагностики и лечения детей, проглотивших батарейки.
2. Определить особенности локализации батареек в ЖКТ.

**Материал и методы.** Проведен анализ результатов диагностики и лечения 51 ребенка находившегося на лечении в ДХЦ. Рентгеноскопическое исследование осуществлялось на аппарате с электронно-оптическим преобразователем «EASY DIAGNOST» фирмы «PHILIPS». Эндоскопическое обследование и лечение проводилось видеоэндоскопом «FUJINON» и фиброзофагогастроскопами «Olimpus».

**Результаты и их обсуждение.** Большинство случаев произошло когда ребенок оставался без присмотра. При указании на возможное наличие батарейки в ЖКТ проводился тщательный сбор анамнеза и рентгенологическое обследование. У подавляющего количества детей клинические проявления отсутствовали, и лишь у 6% детей отмечалось слюнотечение, кашель, затруднение дыхания. Всего в 2014 г. в ДХЦ было зарегистрировано 108 случаев инородных тел ЖКТ, из них в 51 случае это было проглатывание батареек. Мальчиков было 26 (51%) и 25 (49%) девочек.

Наиболее часто глотали батарейки дети на первом, 13 эпизодов (25,4%) , и на втором году жизни - 14 случаев или 27,4%.

При обращении на рентгенограмме батарейки локализовались: 2(4%) - пищевод, (57%) - желудок, 19 (37%) - различные отделы кишечника, в 1 случае батарейки вышли до обращения.(см. Рис. 1 )

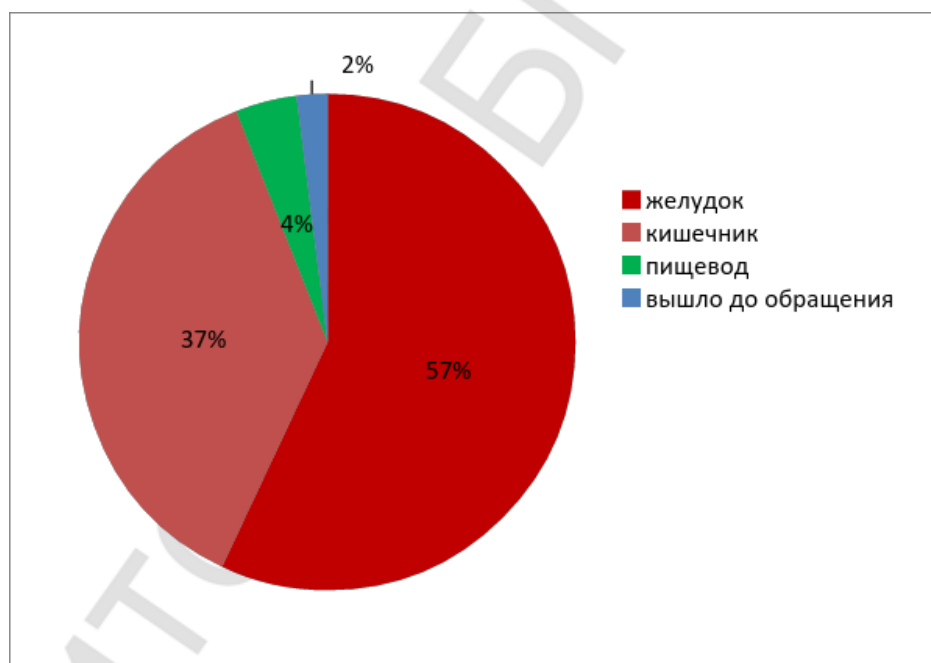


Рис. 1 – Локализация инородного тела в ЖКТ ребенка

В 11 (21,5%) случаях был зафиксирован электрохимический ожог слизистой пищевода или желудка. Наиболее часто электрохимическое повреждение локализовалось в области антрума и по большой кривизне в желудке, а в пищеводе в его верхней трети, в области физиологического сужения. В 1 случае потребовалось хирургическое лечение образовавшихся стриктур, вследствие электро-химического ожога.

### Выводы:

1. Таким образом, наблюдения показали, что чаще случайно глотают батарейки дети первых 2-х лет жизни.
2. Наибольшее количество пациентов было доставлено urgently в течение 6 часов с момента попадания батареек ЖКТ детей.
3. Отсутствие клинических явлений и указание на степень заряженности батарейки не являются достоверными признаками в прогнозировании поражения слизистой. Батарейки, особенно заряженные, диаметром больше 15 мм имеют тенденцию задерживаться в области пищевода и желудка.
4. Ведущий метод извлечения этих батареек является эндоскопический.
5. Незаряженные батарейки диаметром меньше 12 мм у детей старше 3-х лет имеют тенденцию спонтанно проходить, без видимых осложнений.

### Литература

1. Троян, В.В. Химические ожоги пищевода у детей / В.В. Троян, Х.А. Сакр // Медицина. – 2010. - № 2. – С.17-21.
2. Исаков, Ю.Ф. Лечение химических ожогов пищевода у детей / Ю.Ф. Исаков [и др.] // Хирургия. – 1996. - №4. – С. 4-8.
3. Centers for Disease Control and Prevention (CDC). Injuries from battery ingestion in children aged <13 years-United States, 1995-2010 // MMWE Morb. Mortal Wkly. Rep. – 2012. – V.61. – P.661-700.