

**АНАЛИЗ РЕЗУЛЬТАТОВ ВНУТРИСУСТАВНОГО ВВЕДЕНИЯ
ПРЕПАРАТА ГИАЛУРОНОВОЙ КИСЛОТЫ ПОСЛЕ
АРТРОСКОПИЧЕСКОГО ЛЕЧЕНИЯ ХОНДРОМАЛЯЦИИ
КОЛЕННОГО СУСТАВА 2-3 СТЕПЕНИ**

Чанцев И.А., Мартинович А. В.

*Белорусский государственный медицинский университет,
кафедра травматологии и ортопедии
УЗ «6-я городская клиническая больница», г. Минск*

Ключевые слова: хондромалация, коленный сустав, артроскопия, гиалуроновая кислота.

Резюме. На базе УЗ «6-я городская клиническая больница» г. Минска в 2014 г. было обследовано 20 пациентов с хондромалацией коленного сустава. Проведение артроскопического лечения хондромалации коленного сустава 2-3 степени в комплексе с послеоперационным введением гиалуроновой кислоты позволяет значительно уменьшить болевой синдром и замедлить прогрессирование данного заболевания.

Resume. 20 patients aged with knee chondromalacia II-III stages, who were treated at the 6th Minsk City Hospital in 2014, have been examined. The conduct of arthroscopic abrasive chondroplasty with arthroscopic lavage and hyaluronic acid administration for the treatment of chondromalacia knee 2-3st. can significantly reduce pain, improve joint function and slow the progression of the disease.

Актуальность. Остеоартрозом различной локализации страдает около 10% населения во всем мире. После ишемической болезни сердца, остеоартроз является основной причиной потери трудоспособности у мужчин. Поражение тазобедренных и коленных суставов чаще всего приводит к инвалидизации и снижению качества жизни пациентов. С целью повышения качества жизни таких пациентов в настоящее время все большее распространение получает артроскопическое лечение повреждений суставного хряща коленного сустава, которое, однако обладает рядом недостатков. Сравнительный анализ результатов внутрисуставного введения препарата гиалуроновой кислоты (ГК) после артроскопического лечения коленного сустава позволяет оценить эффективность и преимущества использования современных методов в клинике.

Цель: оценка эффективности артроскопического лечения в сочетании с введением гиалуроновой кислоты в ближайшем и отдаленном послеоперационном периоде.

Задачи:

1. Определить особенности течения ближайшего и отдаленного послеоперационного периода после гонартроскопии в зависимости от применения гиалуроновой кислоты.
2. Оценить отдаленные результаты гонартроскопии в зависимости от внутрисуставного введения ГК в п/о периоде по динамике индекса Лекена и уровню боли по визуально-аналоговой шкале (ВАШ).

Материал и методы. Обследовано 20 пациентов с хондромалацией коленного сустава 2-3 ст., которым проводилось артроскопическое лечение в январе-марте 2014 года на базе УЗ «6-я городская клиническая больница» г. Минска. Критериями включения были: а) выполненная абразивная хондропластика и лаваж, б) уровень боли при ходьбе по визуальной аналоговой шкале (ВАШ) более 60 мм в течение не менее 6 месяцев до операции, в) отсутствие внутрисуставного введения хондропротекторов или ГКС. Были выделены контрольная (не получавшая ГК – 10 человек) и основная (получавшая ГК – 10 человек) группы исследования. Проведен сравнительный анализ ближайших и отдаленных результатов послеоперационного лечения пациентов, которым проводилась вискоапплементарная терапия. Клиническая оценка эффективности введения гиалуроновой кислоты осуществлялась по следующим критериям: 1. Динамика индекса Лекена; 2. Уровень боли по визуальной аналоговой шкале (ВАШ).

Результаты и их обсуждение. После проведения курса лечения гиалуроновой кислотой положительная динамика отмечена по индексу Лекена (11 ± 1 до лечения, 7 ± 1 – после курса лечения соответственно) по сравнению с контрольной группой, где индекс составил 9 ± 1 (рисунок 1).

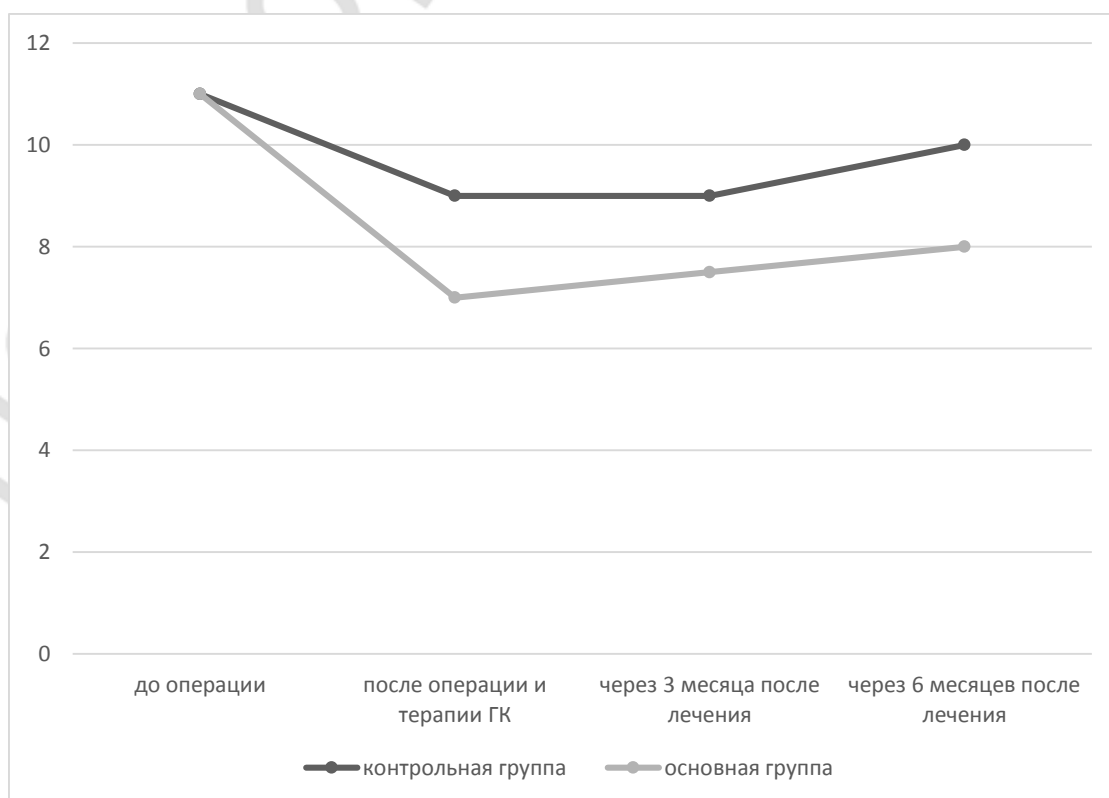


Рис. 1 – Профиль индекса Лекена в течение 6 месяцев после лечения

Значительно снизилась выраженность болевого синдрома по ВАШ при ходьбе (с 74 ± 2 до начала лечения до 35 ± 3 после курса лечения) по сравнению с 50 ± 2 в контрольной группе (рисунок 2). Через 3 месяца после курса лечения не выявлено отрицательной динамики ни по одному из анализируемых показателей. Через 6

месяцев наблюдения, хотя и выявлено незначительное ухудшение анализируемых показателей в сравнении с результатом, достигнутым непосредственно после курса лечения, в то же время в среднем по группе эти показатели были лучше, чем до лечения. Ни у одного из пациентов не было зарегистрировано осложнений внутрисуставного введения препарата (таких как инфекция, повреждения иглой, дискомфорт (боль) в месте введения, развитие синовита, проявления побочных реакций).

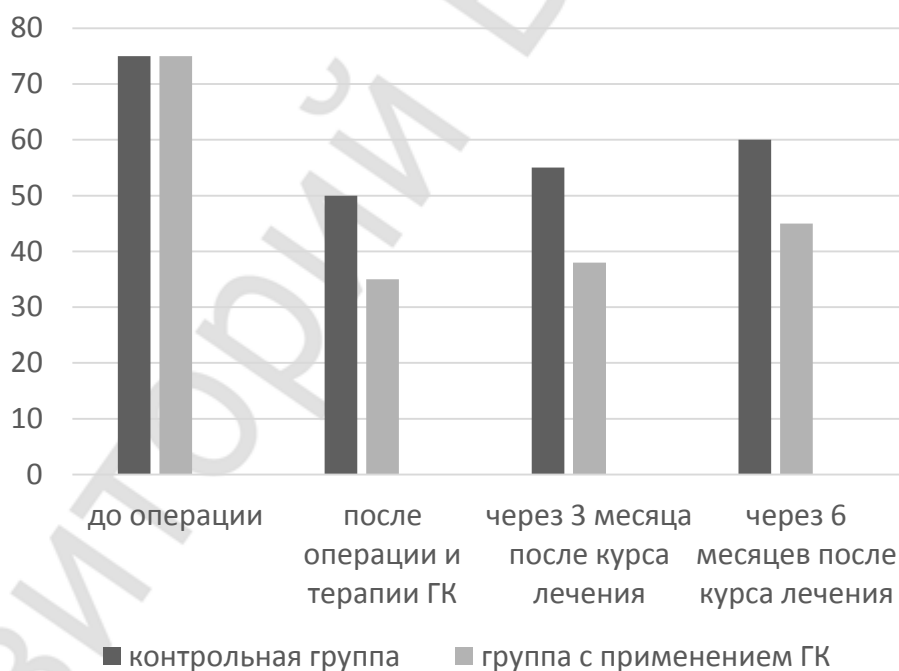


Рис. 2 – Динамика боли по ВАШ в течение 6 месяцев после курса лечения

Выводы:

1. Комбинированное проведение артроскопической хондропластики с применением артроскопического лаважа и гиалуроновой кислоты для лечения хондромалиции коленных суставов 2-3ст. позволяет значительно уменьшить болевой синдром, улучшить функцию сустава и приостановить разрушение хряща
2. Начало внутрисуставного введения должно быть максимально ранним – спустя 1 месяц после гоноартроскопии, т.к. более позднее начало (начиная с 3го месяца после операции) приводит к отсутствию достоверных различий качества жизни и показателей суставного синдрома

Литература

1. Денисов-Никольский, Ю.И. Актуальные проблемы теоретической и клинической остеоартрологии / Ю.И. Денисов-Никольский. – М.: МАКС-пресс, 2005. – 360с.
2. Лучихина, Л.В. Артроз. Ранняя диагностика и патогенетическая терапия / Л.В. Лучихина. – М.: 2001. – 240с.
3. Balazs E.A. Osteoarthritis. Cartilage / E.A. Balazs – Philadelphia, 2004. – 278с.

4. *Creamer P. Osteoarthritis / P. Creamer // CMAJ. – Washington D.C., 2005. – №8. – 1039–1043с.*
5. *Arrich J. Osteoarthritis / J. Arrich // OARSI. – Chicago, 2010. – №3. – 110–116с.*
6. *Zhou J. Critical modulator in osteoarthritis / J. Zhou // JAAOS. – Pittsburgh, 2014. – №4. – 140с.*

Репозиторий БГМУ