МИНИСТЕРСТВО ЗДРАВООХРАНЕНИЯ РЕСПУБЛИКИ БЕЛАРУСЬ
БЕЛОРУССКИЙ ГОСУДАРСТВЕННЫЙ МЕДИЦИНСКИЙ УНИВЕРСИТЕТ
КАФЕДРА НОРМАЛЬНОЙ АНАТОМИИ

Л. А. Давыдова, Л. Д. Чайка

АНАТОМИЯ ЛИМФАТИЧЕСКОЙ СИСТЕМЫ

Учебно-методическое пособие

Минск БГМУ 2013

Репозиторий БГМУ

УДК 611.42 (075.8)
ББК 28.706 я73
Д12

Рекомендовано Научно-методическим советом университета в качестве учебно-методического пособия 17.04.2013 г., протокол № 8

Р е ц е н з е н т ы: д-р мед. наук, проф. А. А. Баешко; канд. мед. наук, проф. С. Д. Денисов

Давыдова, Л. А.
Д12 Анатомия лимфатической системы : учеб.-метод. пособие / Л. А. Давыдова, Л. Д. Чайка. – Минск : БГМУ, 2013. – 48 с.

ISBN 978-985-528-787-3.

Изложены современные данные о строении лимфатической системы и путях транспорта лимфы от отдельных областей тела и органов, локализации региональных лимфатических узлов.

Предназначено для студентов 1–2-го курсов всех факультетов, изучающих дисциплину «Анатомия человека». Предлагаемые материалы могут быть использованы при изучении хирургических и внутренних болезней.

УДК 611.42 (075.8)
ББК 28.706 я73

Учебное издание

Давыдова Людмила Александровна
Чайка Лидия Даниловна

АНАТОМИЯ ЛИМФАТИЧЕСКОЙ СИСТЕМЫ

Учебно-методическое пособие

Ответственный за выпуск П. Г. Пивченко
Редактор Н. В. Оношко
Компьютерная верстка Н. М. Федорцовой

Подписано в печать 18.04.13. Формат 60×84/8. Бумага писчая «Снегурочка».
Ризография. Гарнитура «Times».
Усл. печ. л. 5,58. Уч.-изд. л. 3,2. Тираж 150 экз. Заказ 283.

Издатель и полиграфическое исполнение:
учреждение образования «Белорусский государственный медицинский университет».
ЛИ № 02330/0494330 от 16.03.2009.
Ул. Ленинградская, 6, 220006, Минск.

ISBN 978-985-528-787-3

© Оформление. Белорусский государственный медицинский университет, 2013

Репозиторий БГМУ

МОТИВАЦИОННАЯ ХАРАКТЕРИСТИКА ТЕМЫ

Лимфатическая система — термин, широко используемый в медицинской литературе, практике преподавания теоретических и клинических дисциплин. Под названием «лимфатическая система» принято объединять лимфоносные пути и лимфатические узлы, принимающие лимфу от областей тела и органов.

Лимфоносные пути структурно и функционально дополняют венозное русло, обеспечивая отток жидкости от органов и тканей. Особенности их строения обеспечивают возможность поступления в лимфатическую систему возбудителей инфекционных заболеваний и клеток злокачественных опухолей. Знание закономерностей оттока лимфы от органов и областей тела необходимо врачу для представления путей распространения патологического процесса.

Темы занятий:

1. Лимфатическая система (общие данные). Пути транспорта лимфы: лимфатические капилляры, сосуды, стволы, протоки. Лимфоидная система: первичные и вторичные лимфоидные органы. Лимфатические узлы как вторичные лимфоидные органы: строение, функции. Лимфатические сосуды и региональные узлы головы, шеи, верхних конечностей. Пути оттока лимфы от головы, шеи и верхних конечностей.

2. Лимфатические сосуды и региональные узлы грудной полости, полости живота и таза, нижних конечностей. Пути оттока лимфы от стенок и органов грудной, брюшной полостей, полости таза и от нижних конечностей.

Общее время занятий: 6 академических часов.

Цель занятий: сформировать представление о строении лимфатических узлов и путей транспорта лимфы, расположении региональных лимфатических узлов, последовательности оттока лимфы от органов и областей тела.

Задачи занятий. Студент должен знать:

– строение путей оттока лимфы — капилляров, сосудов, стволов, протоков;

– строение лимфатических узлов, их классификацию;

– расположение региональных лимфатических узлов, принимающих лимфу от различных органов и областей тела;

– последовательность оттока лимфы от областей тела и органов.

Студент должен приобрести навыки решения ситуационных задач по темам занятий.

Требования к исходному уровню знаний. Для усвоения изучаемой темы студентам следует повторить строение артериальной и венозной систем, знать кровоснабжение областей тела и органов.

Контрольные вопросы по темам занятий:

1. Лимфатические капилляры, сосуды, стволы, протоки.

2. Грудной проток: формирование, топография, притоки, место впадения в венозное русло. Факторы, обеспечивающие продвижение лимфы.

3. Правый лимфатический проток: формирование, топография, притоки, место впадения в венозное русло.

Репозиторий БГМУ

4. Лимфоидная система: первичные и вторичные лимфоидные органы.

5. Лимфатический узел: строение, функции. Классификация лимфатических узлов.

6. Региональные лимфатические узлы головы.

7. Региональные лимфатические узлы шеи.

8. Отток лимфы от органов головы и шеи.

9. Лимфатические сосуды и региональные лимфатические узлы верхней конечности.

10. Отток лимфы от верхней конечности.

11. Региональные лимфатические узлы груди.

12. Отток лимфы от органов грудной полости.

13. Региональные лимфатические узлы молочной железы. Отток лимфы от молочной железы.

14. Региональные лимфатические узлы живота.

15. Отток лимфы от органов брюшной полости.

16. Региональные лимфатические узлы таза.

17. Отток лимфы от органов таза и наружных половых органов.

18. Лимфатические сосуды и региональные лимфатические узлы нижней конечности.

19. Отток лимфы от нижней конечности.

ОБЩИЕ ДАННЫЕ О СТРОЕНИИ ЛИМФАТИЧЕСКОЙ СИСТЕМЫ

Лимфатическая система — часть сосудистой системы, которая по строению и функции дополняет венозное русло. Лимфатическая система включает пути транспорта лимфы (лимфатические капилляры, сосуды, стволы, протоки) и лимфатические узлы (вторичные лимфоидные органы). Лимфатическая система обеспечивает образование лимфы, проведение ее в венозную систему, выполняет барьерную, лимфопоэтическую, иммунную функции, участвует в поддержании постоянства внутренней среды организма.

Лимфа (от лат. lympha — чистая вода) — бесцветная жидкость, заполняющая лимфатические капилляры и сосуды. Она состоит из *лимфоплазмы*, близкой по составу к плазме крови, но с меньшим содержанием белков, и *форменных элементов* — в основном *лимфоцитов*. В составе лимфы из интерстициального пространства тканей в кровеносное русло возвращаются вода, электролиты и белки, переносятся эмульгированные жиры, всасывающиеся в кишечнике, транспортируются лимфоциты, продукты обмена веществ.

Различают лимфу *периферическую* (до лимфатического узла), *промежуточную* (после прохождения через лимфатические узлы) и *центральную* (лимфу грудного протока).

Лимфатические капилляры

Лимфатические капилляры (vasa lymphocapillaria) — начальный отдел лимфатической системы (рис. 1).

Репозиторий БГМУ

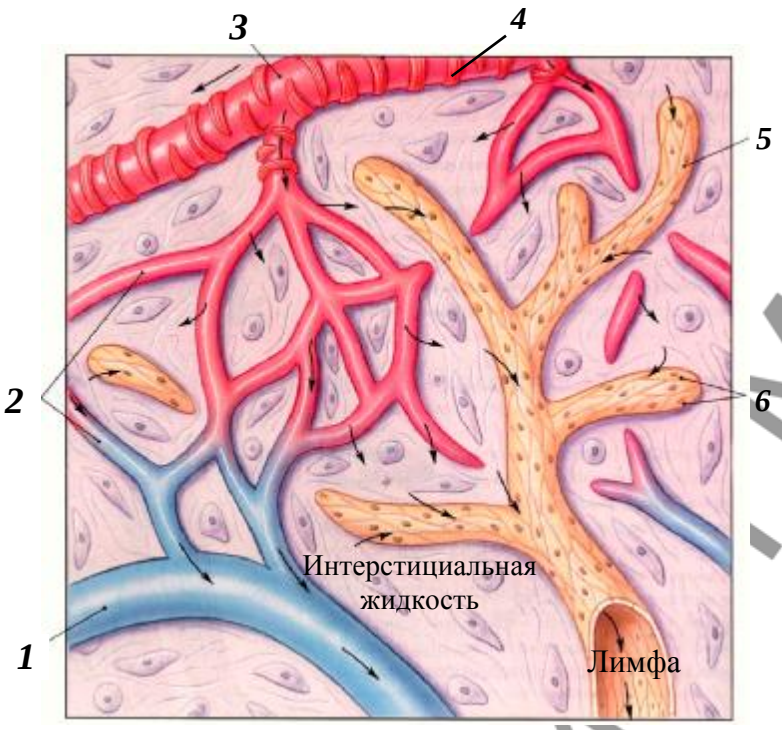

Рис. 1. Сосуды микроциркуляторного русла (стрелками обозначены направления движения крови, интерстициальной жидкости и лимфы):
1 — венула; *2* — кровеносные капилляры; *3* — артериола; *4* — гладкие мышцы; *5* — лимфатический капилляр; *6* — эндотелиальные клетки

Для лимфатических капилляров характерны:

1) слепое начало, благодаря чему лимфа может продвигаться только в одном направлении — от «периферии» к центру. Поэтому движение лимфы называют оттоком лимфы, а не лимфоциркуляцией или лимфообращением;

2) сравнительно большой диаметр (50–200 мкм), значительно превышающий диаметр гемокапилляров (5–7 мкм);

3) наличие в составе стенки капилляра только слоя эндотелиальных клеток, отсутствие базальной мембраны и перицитов (поэтому белки и мелкие частицы из интерстициальной ткани легко проникают внутрь капилляров). Эндотелиальные клетки лимфатических капилляров имеют ромбовидную форму и в 4 раза крупнее эндотелиальных клеток гемокапилляров. Накладываясь концами друг на друга, они образуют подобие клапанов, пропускающих интерстициальную жидкость только в просвет капилляра (рис. 2);

4) наличие стропных, или фиксирующих филаментов — пучков тонких волоконец, связывающих эндотелиальные клетки стенки капилляра с коллагеновыми волокнами окружающей соединительной ткани. При изменении ее состояния (отек) происходит натяжение волоконец, что способствует увеличению просвета капилляров и препятствует их спадению.

В органах и тканях лимфатические капилляры образуют сети, строение которых зависит: от конструкции органа (например, в плевре и брюшине сети однослойные, в легких и печени — трехмерные); функциональных изменений органа (например, яичника, матки, молочной железы); возраста человека

(у взрослых людей количество капилляров в сети и их диаметр меньше, чем у детей и подростков).

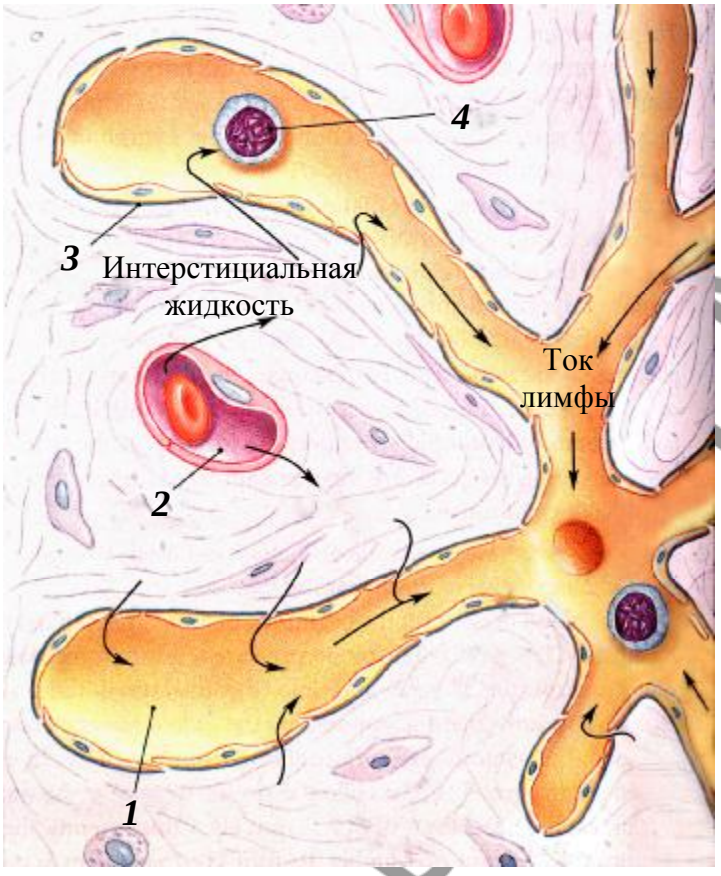

Рис. 2. Лимфатический капилляр. Схема образования лимфы (стрелками обозначены направления тока межклеточной жидкости и лимфы):
1 — лимфатический капилляр; *2* — кровеносный капилляр; *3* — эндотелиальные клетки; *4* — лимфоцит

Лимфатические капилляры имеются во всех органах и тканях тела человека, кроме: головного и спинного мозга, их оболочек; глазного яблока; внутреннего уха; эпителиального покрова кожи и слизистых оболочек; хрящей; паренхимы селезенки; костного мозга; эмали и дентина; плаценты.

Лимфатические капилляры участвуют в образовании лимфы, в процессе которого осуществляется основная функция лимфатической системы — удаление из тканей и органов избытка интерстициальной жидкости (дренаж тканей), продуктов обмена веществ, реабсорбция не попавших в кровеносное русло инородных частиц. В условиях патологии по лимфатическим путям распространяются и попадают в кровеносное русло возбудители инфекционных заболеваний и клетки злокачественных опухолей.

Лимфатические сосуды

Лимфатические сосуды (vasa lymphatica) формируются при слиянии лимфатических капилляров и обеспечивают транспорт лимфы из лимфатических капилляров в лимфатические узлы, стволы, протоки.

Строение лимфатических сосудов характеризуется наличием:

– клапанов;

– гладких мышц в составе стенки средних и крупных сосудов (в мелких сосудах мышечные элементы отсутствуют);

– развитой наружной оболочки.

Клапаны состоят из 2 створок, образованных складкой эндотелия и соединительной тканью. Расстояние между клапанами варьирует от 2–3 мм во внутриорганных сосудах до 12–15 мм в крупных внеорганных сосудах. Участок лимфатического сосуда между 2 клапанами обозначается термином «лимфангион» (рис. 3). Наличие клапанов придает сосудам характерную четкообразную форму, обусловленную чередованием сужений сосуда в месте расположения клапана и расширений между ними. Клапаны обеспечивают центростремительное продвижение лимфы.

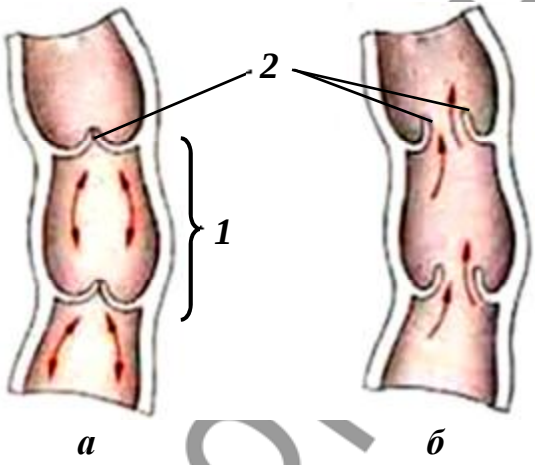

Рис. 3. Лимфатический сосуд. Лимфангион (стрелками обозначено направление движения лимфы):
а — клапаны закрыты; *б* — клапаны открыты:
1 — лимфангион; *2* — клапаны

Ретроградный ток лимфы возможен только в условиях патологии, например при закупорке сосуда или прорастании его опухолью. Наличие обширных связей (анастомозов) между лимфатическими сосудами различных органов обеспечивает непрерывный ток лимфы по окольным (коллатеральным) путям при нарушении проходимости основных лимфоносных путей.

Различают внутриорганные и внеорганные лимфатические сосуды.

Внутриорганные лимфатические сосуды образуют сплетения, форма и размеры которых зависят от строения органа. Выходящие из сплетений сосуды сопровождают артерии и вены.

Внеорганные сосуды подразделяются на поверхностные и глубокие. Поверхностные сосуды располагаются на поверхностной фасции, рядом с подкожными венами. Они собирают лимфу от кожи, подкожной клетчатки, фасции. Глубокие сосуды располагаются под собственной фасцией, в составе сосудисто-нервного пучка. Они собирают лимфу от внутренних органов, мышц, суставов.

По отношению к лимфатическим узлам лимфатические сосуды подразделяются на приносящие и выносящие.

Репозиторий ЗГМУ

Лимфатические узлы

Лимфатические узлы (л. у.) (nodi lymphoidei) — периферические органы иммунной системы, лежащие на пути оттока лимфы от органов и частей тела. Лимфатические узлы выполняют барьерно-фильтрационную, цитопоэтическую и иммуннопоэтическую функции. Проходя через лимфатические узлы, лимфа обогащается лимфоцитами и антителами, а также очищается от инородных частиц — микробных тел, погибших и опухолевидных клеток, пылевых частиц, которые здесь задерживаются и частично уничтожаются. В лимфатических узлах может происходить размножение опухолевых клеток, что приводит к формированию вторичной опухоли (метастазов).

Прежде чем попасть в грудной проток и далее в венозную систему, лимфа от любого органа и ткани обязательно проходит через один или несколько лимфатических узлов (правило Масканьи). Исключение составляют печень, пищевод и щитовидная железа, часть лимфатических сосудов которых несут лимфу непосредственно в грудной проток.

В теле человека насчитывается более 1000 лимфатических узлов, общий вес которых составляет около 1 % от массы тела. Лимфатические узлы имеют розовато-серый цвет, округлую, бобовидную или лентовидную форму. Их размеры варьируют от 0,5 до 5 мм.

Приносящие лимфатические сосуды вступают в лимфатический узел с его выпуклой стороны, выносящие сосуды выходят из его *ворот* — небольшого вдавления на противоположной стороне узла (рис. 4).

Снаружи каждый лимфатический узел покрыт *капсулой*, от которой вглубь узла отходят тонкие перекладины — *трабекулы* (капсулярные трабекулы). В области ворот капсула образует воротное утолщение, от которого в паренхиму узла отходят воротные трабекулы, наиболее длинные из них соединяются с капсулярными. Внутри лимфатического узла между трабекулами находится *ретикулярная строма*. Она состоит из ретикулярных клеток и волокон, образующих сеть. В ее петлях располагаются клеточные элементы лимфоидной ткани, а также могут задерживаться и оседать инородные частицы, микробные тела, опухолевидные клетки. Паренхиму лимфатических узлов подразделяют на корковое и мозговое вещество. Корковое вещество занимает периферические отделы узла, мозговое — его центральную часть.

В корковом веществе располагаются *лимфоидные узелки*, в которых происходит пролиферация и дифференцировка В-лимфоцитов (*кортикальная зона*). На границе коркового и мозгового веществ располагается *паракортикальная зона*, содержащая Т-лимфоциты (*тимусзависимая зона*).

Паренхима мозгового вещества представлена тяжами лимфоидной ткани — *мозговыми тяжами* (*В-зона*). Здесь завершается созревание потомков В-лимфоцитов и происходит их превращение в плазматические клетки. Корковое и мозговое вещество лимфатических узлов пронизано сетью лимфатических синусов. *Синус* — пространство, ограниченное капсулой и трабекулами с одной стороны, узелками и мозговыми тяжами с другой. Синусы являются как

Репозиторий БГМУ

бы продолжением приносящих сосудов, выстланы они эндотелием, через который в обоих направлениях могут проникать лимфоциты и макрофаги.

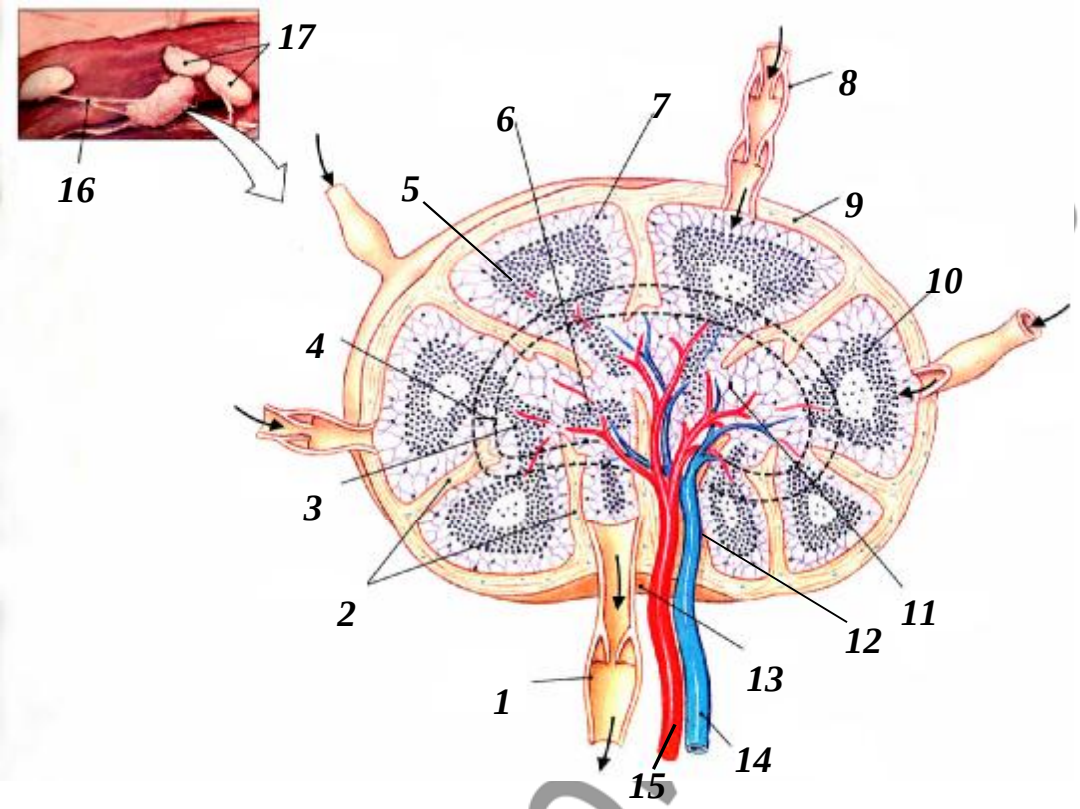

Рис. 4. Внутреннее строение лимфатического узла:
1 — выносящий лимфатический сосуд; *2* — трабекулы; *3* — мозговое вещество; *4* — паракортикальная зона; *5, 10* — лимфоидные узелки; *6* — мозговые тяжи (В-зона); *7* — корковый синус; *8* — приносящий лимфатический сосуд; *9* — капсула; *11* — мозговой синус; *12* — воротный синус; *13* — ворота; *14* — вена лимфатического узла; *15* — артерия лимфатического узла; *16* — лимфатические сосуды; *17* — лимфатические узлы

Лимфа попадает сначала в подкапсульный синус, затем в синусы коркового и мозгового вещества и, наконец, в воротный синус. Из воротного синуса берут начало выносящие лимфатические сосуды. В синусах лимфа обогащается лимфоцитами. Благодаря наличию макрофагов, в синусах задерживается большая часть попадающих в лимфатические узлы антигенов.

Уже в юношеском возрасте появляются возрастные изменения лимфатических узлов, заключающиеся в уменьшении количества лимфоидной ткани, замещении ее жировой тканью.

С учетом особенностей расположения узлов, а также направления тока лимфы от органов и областей тела выделяют около 150 региональных (от лат. regio — область) групп лимфатических узлов. В их названиях отражены: область расположения (поднижнечелюстные и т. д.), название лежащего рядом сосуда (верхние брыжеечные и т. д.), название органа (околоушные и т. д.) и т. п.

Выделяют региональные группы лимфатических узлов:

– лимфатические узлы головы, шеи, конечностей. В зависимости от расположения относительно поверхностной фасции их подразделяют на *поверхностные* и *глубокие*;

Репозиторий

– лимфатические узлы полостей тела — грудной, брюшной, полости таза. В полостях тела различают *висцеральные* (внутренностные) и *париетальные* (пристеночные) лимфатические узлы. Висцеральные лимфатические узлы располагаются возле внутренних органов и принимают от них лимфу, париетальные располагаются на стенках полостей по ходу кровеносных сосудов, принимают лимфу и от стенок тела, и от органов.

От каждого органа или области тела лимфа поступает в соответствующие регионарные лимфатические узлы. Первый лимфатический узел, лежащий на пути оттока лимфы от органа, называется *региональным лимфатическим узлом I этапа лимфооттока*. В дальнейшем лимфа может поступать в региональные узлы II, III, IV и последующих этапов. Последний узел, лежащий на пути оттока лимфы, перед впадением ее в ствол или проток, называется *терминальным*.

В один и тот же лимфатический узел может поступать лимфа от нескольких (5–7) органов. Такие лимфатические узлы называются *общими*, или *контактными*. Наличие общих региональных лимфатических узлов объясняет возможность распространения клеток опухоли (метастазирования) из одного органа в другой.

Знание закономерностей и последовательности оттока лимфы от органов и тканей — необходимая основа для представления путей метастазирования злокачественных новообразований, а также направления распространения инфекции.

Лимфатические стволы

Лимфатические стволы (trunci lymphatici) — крупные лимфатические сосуды (коллекторы), собирающие лимфу от определенных областей тела и органов. Стволы формируются при слиянии выносящих сосудов лимфатических узлов и впадают в грудной или правый лимфатический протоки (рис. 5).

Яремный ствол (правый и левый) — truncus jugularis (dexter et sinister) — образуется выносящими лимфатическими сосудами латеральных глубоких шейных лимфатических узлов соответствующей стороны и собирает лимфу от головы и шеи. Левый яремный ствол впадает в грудной проток, или левый венозный угол, правый — в правый лимфатический проток, или правый венозный угол.

Подключичный ствол (правый и левый) — truncus subclavius (dexter et sinister) — образуется выносящими лимфатическими сосудами подмышечных лимфатических узлов соответствующей стороны и собирает лимфу от верхней конечности, молочной железы, стенок грудной полости. Левый подключичный ствол впадает в грудной проток, или левый венозный угол, а правый — в правый лимфатический проток, или правый венозный угол.

Бронхосредостенный ствол (правый и левый) — truncus bronchomediastinalis (dexter et sinister) — образуется выносящими сосудами лимфатических узлов грудной полости (трахеобронхиальными, передними средостенными). Этот ствол собирает лимфу от стенок и органов грудной полости. Левый бронхосредостенный ствол впадает в грудной проток, правый — в правый лимфатический проток.

Репозиторий БГМУ

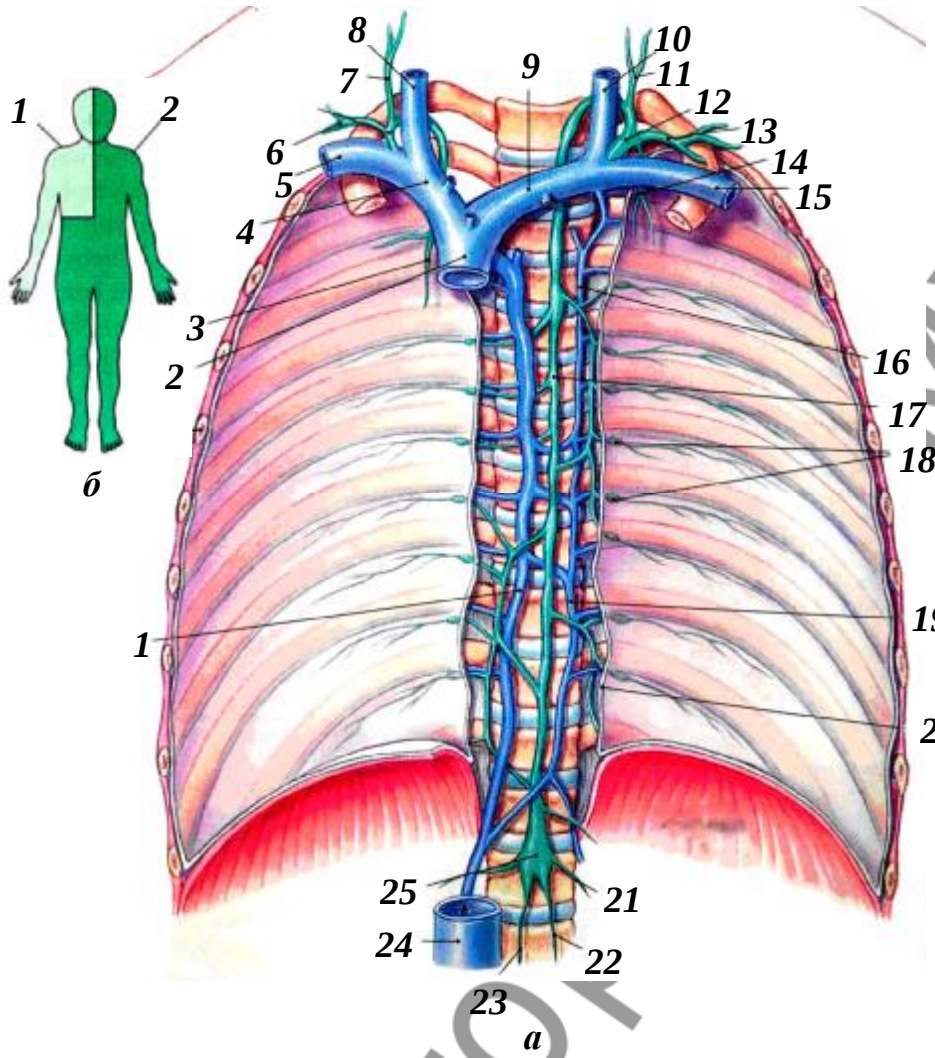

Рис. 5. Лимфатические стволы и протоки:
а — лимфатические стволы: *1* — непарная вена; *2* — верхняя полая вена; *3, 14* — бронхосредостенный ствол (правый и левый); *4, 9* — плечеголовная вена (правая и левая); *5, 15* — подключичная вена (правая и левая); *6, 13* — подключичный ствол (правый и левый); *7, 11* — яремный ствол (правый и левый); *8, 10* — внутренняя яремная вена (правая и левая); *12, 17* — грудной проток; *16* — полунепарная добавочная вена; *18* — межреберные л. у.; *19* — полунепарная вена; *20* — медиастинальная плевра; *21* — кишечный ствол; *22, 23* — поясничный ствол (левый и правый); *24* — нижняя полая вена; *25* — цистерна грудного протока;
б — области дренирования лимфатических протоков: *1* — правого; *2* — грудного

Поясничный ствол (правый и левый) — truncus lumbalis (dexter et sinister) — формируется выносящими лимфатическими сосудами правых и левых поясничных лимфатических узлов. Поясничные стволы несут лимфу от нижних конечностей, стенок и органов полости таза, брюшной полости. Поясничные стволы сливаются и образуют грудной проток.

Кишечный ствол — truncus intestinalis — формируется выносящими сосудами брыжеечных узлов. Встречается в 25 % случаев. Несет лимфу от тонкой, слепой, восходящей и поперечной ободочной кишок. Впадает в цистерну грудного протока. При отсутствии кишечного ствола лимфа от этих органов оттекает в брыжеечные (верхние и нижние), а затем в поясничные лимфатические узлы.

Репозиторий МУ

Лимфатические протоки

Лимфатические протоки (ductus thoracicus et ductus lymphaticus dexter) — грудной и правый лимфатический — наиболее крупные коллекторные лимфатические сосуды, по которым лимфа поступает в венозное русло (рис. 5, *б*).

Грудной проток — ductus thoracicus — имеет длину 30–40 см и формируется в забрюшинном пространстве на уровне XII грудного — II поясничного позвонков в результате слияния поясничных стволов. Начальная часть грудного протока (брюшная часть) может иметь расширение — *цистерну грудного протока* (cisterna chyli — млечная цистерна). Из брюшной полости грудной проток проходит в грудную полость через аортальное отверстие диафрагмы. Стенка протока сращена с правой ножкой диафрагмы, поэтому сокращения диафрагмы способствуют продвижению лимфы.

Грудная часть грудного протока простирается от аортального отверстия диафрагмы до верхней апертуры грудной клетки, где проток переходит в шейную часть. В грудной полости ductus thoracicus лежит в заднем средостении, между аортой и непарной веной, позади пищевода. На уровне VII шейного позвонка грудной проток образует дугу, отклоняется влево и открывается в левый венозный угол или одну из образующих его вен (внутреннюю яремную или подключичную). В шейную часть грудного протока вливаются левые бронхосредостенный, подключичный и яремный стволы. В устье грудного протока имеется полулунный клапан, препятствующий проникновению в проток крови.

Грудной проток собирает $^{3}/_{4}$ всей лимфы: от нижних конечностей, стенок и органов таза, брюшной полости, левой половины грудной полости, левой верхней конечности, левой половины головы и шеи.

Правый лимфатический проток — ductus lymphaticus dexter — длиной 10–12 мм формируется в результате слияния правых бронхосредостенного, подключичного и яремного стволов и впадает в правый венозный угол или в конечные отделы образующих его вен. При отсутствии правого лимфатического протока (около 80 % случаев) перечисленные выше стволы самостоятельно впадают в венозный угол или образующие его вены.

Таким образом, правый лимфатический проток собирает лимфу от правой половины головы и шеи, правой верхней конечности, стенок и органов правой половины грудной полости.

Центростремительному движению лимфы по лимфатическим сосудам, стволам, протокам способствуют:

1) непрерывность ее образования;
2) наличие клапанов в лимфатических сосудах, препятствующих обратному току лимфы;
3) сокращение мышечных элементов стенки лимфатических сосудов, стволов, протоков;
4) сокращение скелетных мышц;
5) пульсация кровеносных сосудов;
6) сокращение диафрагмы;

Репозиторий БГМУ

7) присасывающее действие грудной полости, подключичных и внутренних яремных вен.

РЕГИОНАЛЬНЫЕ ЛИМФАТИЧЕСКИЕ УЗЛЫ ОБЛАСТЕЙ ТЕЛА

Лимфатические узлы головы

Региональные лимфатические узлы головы (nodi lymphoidei capitis) располагаются в виде небольших групп на границе головы и шеи. Как правило, каждая из групп лимфатических узлов головы принимает лимфу от близлежащих органов и тканей (рис. 6).

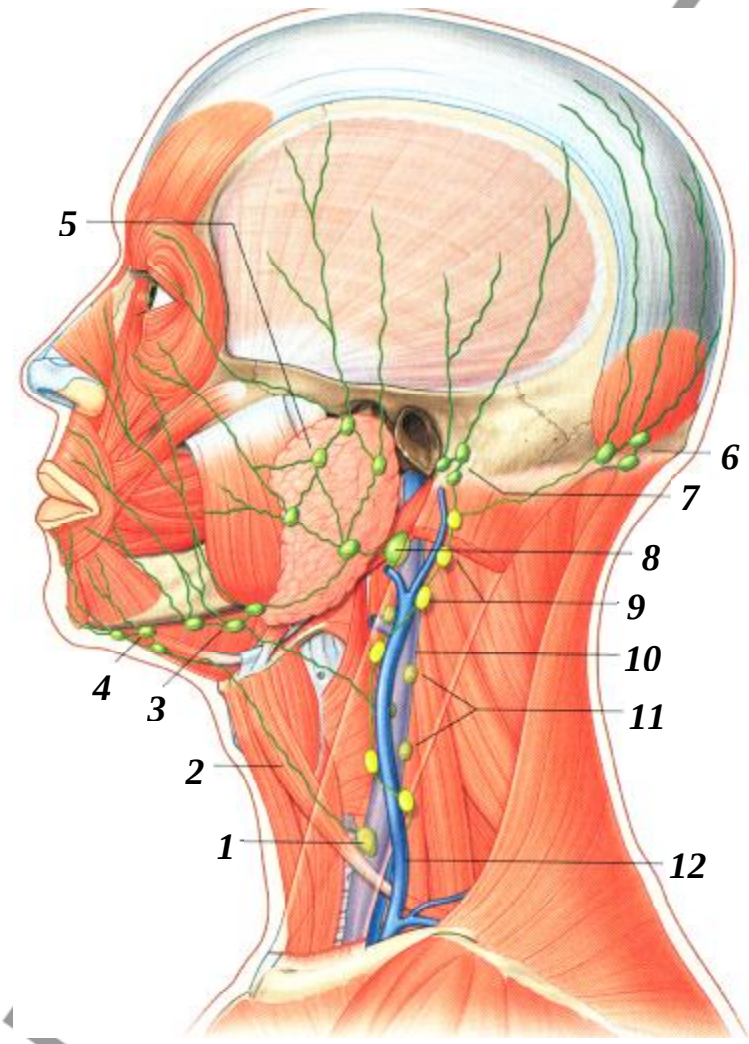

Рис. 6. Региональные лимфатические узлы головы и шеи:
1 — яремно-лопаточно-подъязычный л. у.; *2* — лопаточно-подъязычная мышца; *3* — поднижнечелюстные л. у.; *4* — подподбородочные л. у.; *5* — околоушные л. у.; *6* — затылочные л. у.; *7* — сосцевидные л. у.; *8* — яремно-двубрюшный л. у.; *9* — поверхностные латеральные л. у. шеи; *10* — внутренняя яремная вена; *11* — глубокие латеральные л. у. шеи; *12* — наружная яремная вена

Затылочные узлы — nodi occipitales — лежат позади места прикрепления грудино-ключично-сосцевидной мышцы.

Сосцевидные (заушные) узлы — nodi mastoidei — лежат на сосцевидном отростке у места прикрепления грудино-ключично-сосцевидной мышцы.

Околоушные узлы (поверхностные и глубокие) — nodi parotidei (superficiales et profundi) — располагаются в области околоушной слюнной железы. Поверхностные узлы лежат снаружи от капсулы железы. Глубокие узлы находятся под капсулой железы, между дольками, по ходу ветвей лицевого нерва или кровеносных сосудов.

Лицевые узлы — nodi faciales — непостоянные, располагаются в подкожной жировой клетчатке лица по ходу лицевых сосудов. Среди узлов этой группы выделяют щечный узел (nodus buccinatorius), а также нижнечелюстной узел (nodus mandibularis).

Подподбородочные узлы — nodi submentales — располагаются в одноименном треугольнике шеи, между передними брюшками двубрюшных мышц. Принимают лимфу от кожи лица, а также нижних резцов и соответствующего им участка десны, верхушки языка, дна полости рта.

Поднижнечелюстные узлы — nodi submandibulares — располагаются в одноименном треугольнике шеи. Принимают лимфу от кожи лица, а также зубов, десны, твердого и мягкого неба, тела языка, миндалин, поднижнечелюстной и подъязычной слюнных желез.

***Запомните*:** выносящие сосуды региональных лимфатических узлов головы несут лимфу в лимфатические узлы шеи.

Лимфатические узлы шеи

Лимфатические узлы шеи (nodi lymphoidei colli) располагаются в передней и латеральной областях шеи и подразделяются на передние, латеральные, добавочные и надключичные (рис. 7). Каждая из групп лимфатических узлов принимает лимфу от близлежащих органов и тканей.

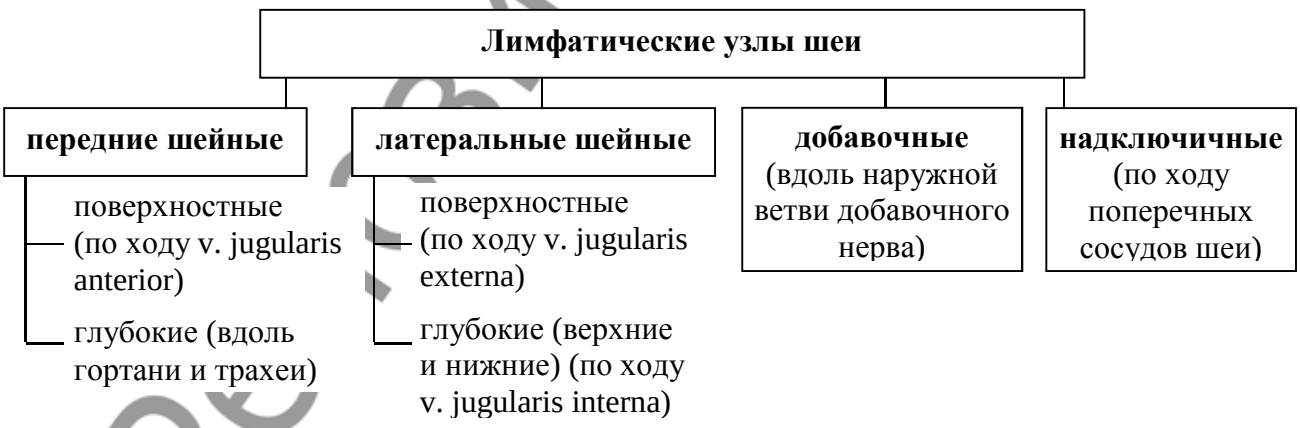

Рис. 7. Классификация региональных лимфатических узлов шеи

Передние шейные узлы — nodi cervicales anteriores — подразделяются на поверхностные и глубокие.

Поверхностные узлы этой группы располагаются по ходу передней яремной вены, собирают лимфу от кожи и подкожной клетчатки передней области шеи. Глубокие лимфатические узлы располагаются вдоль гортани и трахеи

Репозиторий БГМУ

(рис. 8). К ним относятся предгортанные узлы (nodi prelaryngei), предтрахеальные узлы (nodi pretracheales), паратрахеальные узлы (nodi paratracheales), щитовидные узлы (nodi thyroidei), заглоточные узлы (nodi retropharyngeales).

NB! Паратрахеальные лимфатические узлы располагаются по сторонам трахеи, образуя цепочку, которая переходит в одноименные узлы грудной полости, что имеет существенное значение для распространения патологического процесса.

Глубокие передние лимфатические узлы собирают лимфу от нижних отделов глотки, гортани, щитовидной железы, шейного отдела пищевода и трахеи.

Выносящие лимфатические сосуды передних узлов шеи впадают в глубокие латеральные лимфатические узлы шеи или в яремные стволы.

Латеральные шейные узлы — nodi cervicales laterales — подразделяются на поверхностные и глубокие (рис. 8, 9).

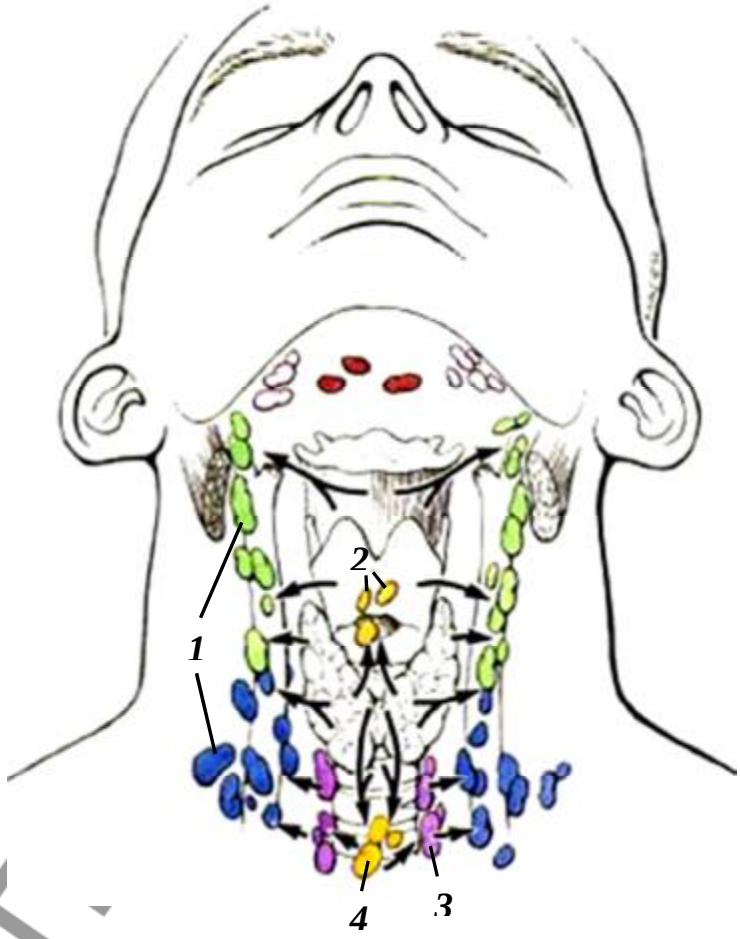

Рис. 8. Региональные лимфатические узлы шеи (стрелками указаны направления оттока лимфы от органов шеи):
1 — латеральные (глубокие) л. у.; *2* — предгортанные л. у.; *3* — паратрахеальные л. у.; *4* — предтрахеальные л. у.

Поверхностные узлы этой группы располагаются по ходу наружной яремной вены и собирают лимфу от кожи и подкожной клетчатки боковой области шеи.

Глубокие латеральные узлы лежат по ходу внутренней яремной вены и подразделяются на верхние и нижние (рис. 9). Эти узлы принимают лимфу

от всех органов шеи и головы. Среди верхних лимфатических узлов выделяют яремно-двубрюшный узел (nodus jugulodigastricus), среди нижних — яремно-лопа-точно-подъязычный узел (nodus juguloomohyoideus). Названные узлы располагаются между внутренней яремной веной и одноименными мышцами, имеют особое значение для оттока лимфы от стенок и органов полости рта, так как являются для них обязательными, а зачастую и узлами первого этапа лимфооттока.

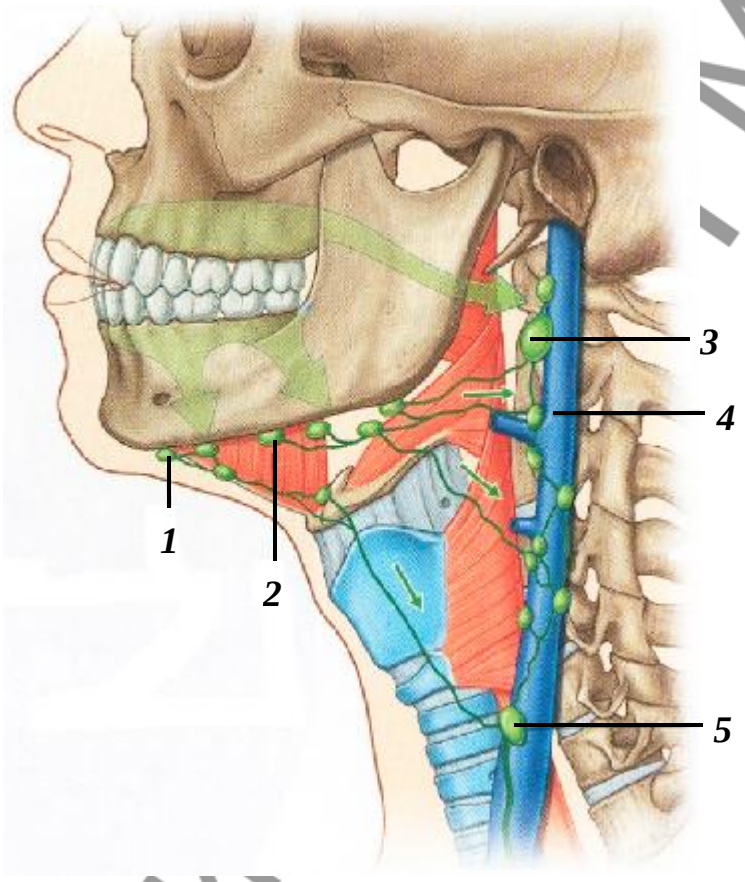

Рис. 9. Глубокие латеральные лимфатические узлы шеи (стрелками указано направление движения лимфы):
1 — подподбородочные л. у.; *2* — поднижнечелюстные л. у.; *3* — яремно-двубрюшный л. у.; *4* — внутренняя яремная вена; *5* — яремно-лопаточно-подъязычный л. у.

Добавочные узлы — nodi accessorii — располагаются вдоль наружной ветви добавочного нерва (n. accessorius). Принимают лимфу от органов шеи. Выносящие сосуды впадают в латеральные глубокие узлы.

NB! Увеличение узлов этой группы, наблюдающееся при некоторых воспалительных процессах, может привести к функциональной кривошее. Функциональная кривошея обусловлена раздражением добавочного нерва увеличенными лимфатическими узлами и проявляется наклоном головы в сторону поражения и поворотом лица в противоположную сторону.

Надключичные узлы — nodi supraclaviculares — располагаются над ключицей по ходу поперечных сосудов шеи (a. et v. transversae colli). Они принимают лимфу от органов шеи, грудной полости и молочной железы. Узлы этой группы

являются связующими между лимфатическими узлами шеи и грудной полости. Выносящие сосуды надключичных узлов впадают в латеральные глубокие лимфатические узлы шеи.

***Запомните*:** выносящие лимфатические сосуды латеральных глубоких лимфатических узлов шеи образуют на правой и левой сторонах шеи яремные стволы, каждый из которых впадает в соответствующий лимфатический проток (грудной или правый), венозный угол или в одну из образующих его вен.

Лимфатические узлы верхней конечности

Основными группами региональных лимфатических узлов верхней конечности (nodi lymphoidei membri superioris) являются подмышечные, плечевые и локтевые узлы (рис. 10).

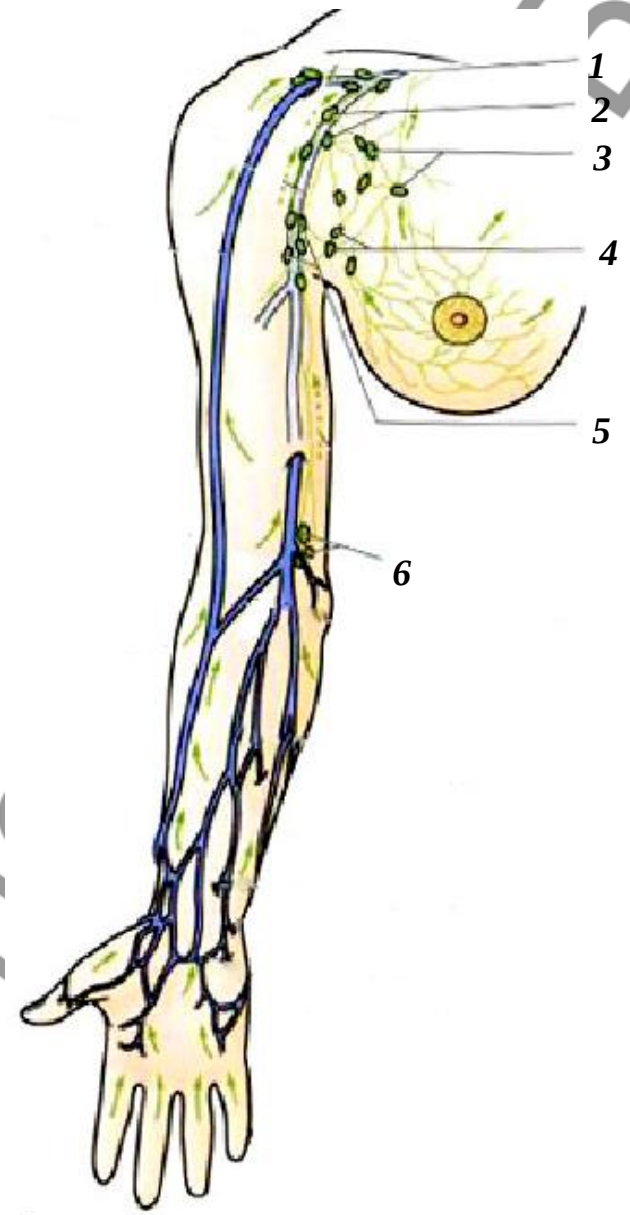

Рис. 10. Региональные лимфатические узлы верхней конечности:
1 — верхушечные л. у.; *2* — центральные л. у.; *3* — грудные (передние) л. у.; *4* — подлопаточные (задние) л. у.; *5* — плечевые (латеральные) л. у.; *6* — локтевые л. у.

Подмышечные узлы — nodi lymphoidei axillares — подразделяются на поверхностные и глубокие. Поверхностные узлы располагаются в подмышечной ямке на поверхностной фасции.

Глубокие подмышечные узлы (в количестве 20–40) располагаются в жировой клетчатке подмышечной полости и на ее стенках и подразделяются на подгруппы:

– верхушечные узлы (nodi axillares) — располагаются в пределах trigonum clavipectorale, их выносящие сосуды образуют подключичный ствол (truncus subclavius);

– плечевые, или латеральные (nodi humerales) — на латеральной стенке подмышечной полости;

– подлопаточные, или задние (nodi subscapulares) — на задней стенке подмышечной полости, вдоль подлопаточной артерии;

– грудные, или передние (nodi pectorales) — вдоль нижнего края малой грудной мышцы;

– центральные (nodi centrales) — в жировой клетчатке подмышечной полости;

– межгрудные (nodi interpectorales) — между большой и малой грудными мышцами;

– подключичные (nodi infraclaviculares) — в sulcus deltoideopectoralis (вдоль v. cephalica).

Все группы подмышечных узлов связаны между собой лимфатическими сосудами, которые образуют *подмышечное лимфатическое сплетение* (plexus lymphaticus axillaris).

Подмышечные узлы принимают лимфу от верхней конечности, стенок грудной полости и молочной железы.

Локтевые узлы (поверхностные и глубокие) — nodi cubitales — единичные, располагаются в локтевой ямке. Поверхностные локтевые узлы лежат на поверхностной фасции, глубокие — под фасцией.

Плечевые узлы — nodi brachiales — единичные, лежат по ходу плечевой артерии.

Выносящие лимфатические сосуды локтевых и плечевых лимфатических узлов впадают в подмышечные узлы.

***Запомните*:** выносящие лимфатические сосуды подмышечных узлов (верхушечной группы) образуют подключичные стволы (правый и левый) — truncus subclavius (dexter et sinister), — каждый из которых впадает в соответствующий лимфатический проток (грудной или правый), венозный угол или в одну из образующих его вен.

Лимфатические узлы груди

Лимфатические узлы груди (nodi lymphoidei thoracis) подразделяются на париетальные (пристеночные) и висцеральные (внутренностные) (рис. 11).

Репозиторий БГМУ

Рис. 11. Классификация региональных лимфатических узлов груди

Париетальные лимфатические узлы располагаются на стенках грудной полости, принимают лимфу от ее стенок и органов (рис. 12). К ним относятся:

– окологрудные узлы (nodi paramammarii) — лежат у латерального края молочной железы, принимают лимфу из околососкового сплетения лимфатических сосудов и отводят ее в подмышечные лимфатические узлы;

– окологрудинные узлы (nodi parasternales) — располагаются цепочкой вдоль a. и v. thoracica interna. Принимают лимфу от передней грудной и брюшной (выше пупка) стенок, плевры, перикарда, молочной железы (медиальных отделов);

– предпозвоночные узлы (nodi prevertebrales) — располагаются между пищеводом и позвоночным столбом, принимают лимфу от окружающих тканей;

– межреберные узлы (nodi intercostales) — располагаются в межреберных промежутках вдоль задних межреберных сосудов. Принимают лимфу от стенок грудной полости и плевры;

– верхние диафрагмальные узлы (nodi phrenici superiors) — располагаются на диафрагме вблизи аортального отверстия (слева) и отверстия нижней полой вены (справа). Принимают лимфу от диафрагмы, печени, перикарда и отводят ее в окологрудинные узлы.

Висцеральные узлы груди принимают лимфу от внутренних органов грудной полости.

В верхнем отделе переднего средостения лимфатические узлы располагаются на передней поверхности верхней полой вены, плечеголовных вен, дуги аорты и ее ветвей, вдоль артериальной связки. Принимают лимфу от щитовидной и вилочковой желез, перикарда, диафрагмы. Лимфатические узлы, окружающие перикард, подразделяются на предперикардиальные, латеральные перикардиальные (рис. 13).

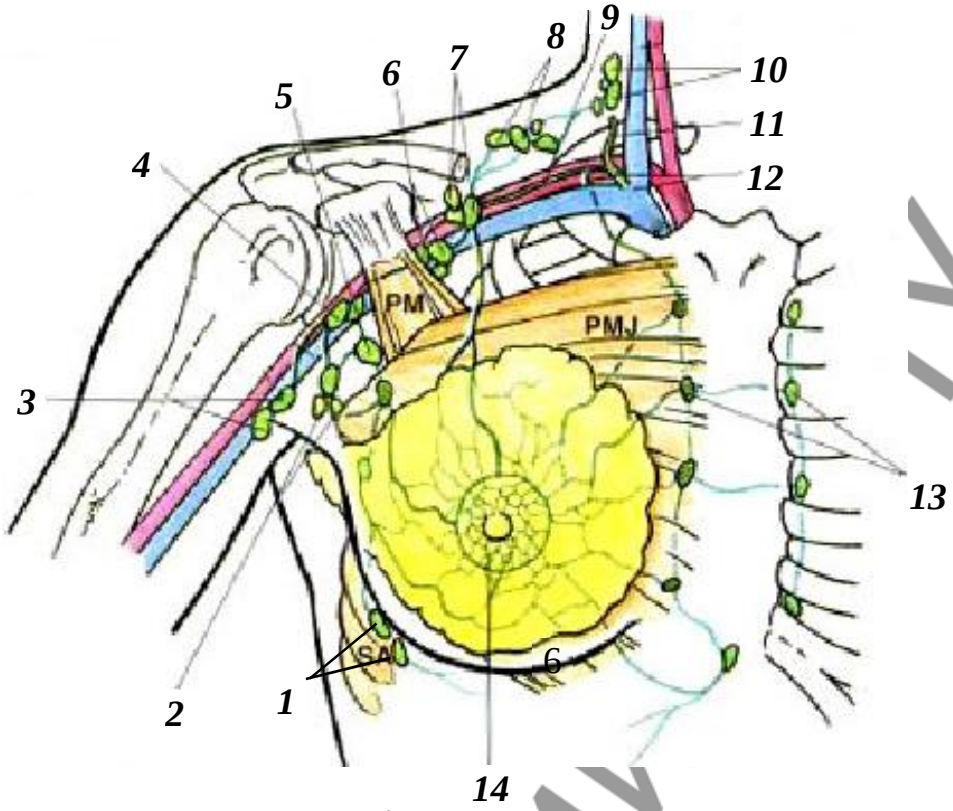

Рис. 12. Лимфатические узлы груди:
1 — окологрудные л. у.; *2* — подлопаточные (задние) л. у.; *3* — плечевые (латеральные) л. у.; *4* — центральные л. у.; *5* — грудные (передние) л. у.; *6* — верхушечные л. у.; *7* — подключичные л. у.; *8* — надключичные л. у.; *9* — подключичный лимфатический ствол; *10* — глубокие л. у. шеи; *11* — яремный лимфатический ствол; *12* — правый лимфатический проток; *13* — окологрудинные л. у.; *14* — околососковое лимфатическое сплетение

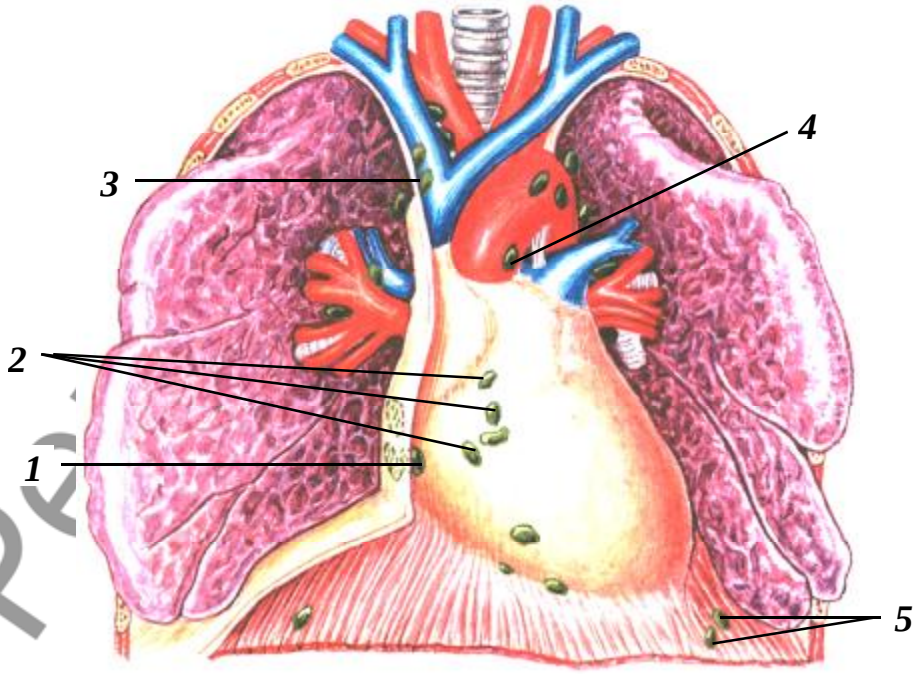

Рис. 13. Висцеральные лимфатические узлы переднего средостения:
1 — латеральные перикардиальные л. у.; *2* — предперикардиальные л. у.; *3* — плечеголовные л. у.; *4* — узел артериальной связки; *5* — верхние диафрагмальные л. у.

Значительное количество лимфатических узлов располагается в жировой клетчатке заднего средостения вдоль грудной аорты позади перикарда и пищевода (рис. 14). Принимают лимфу от легких, пищевода, перикарда, диафрагмы, диафрагмальной поверхности печени.

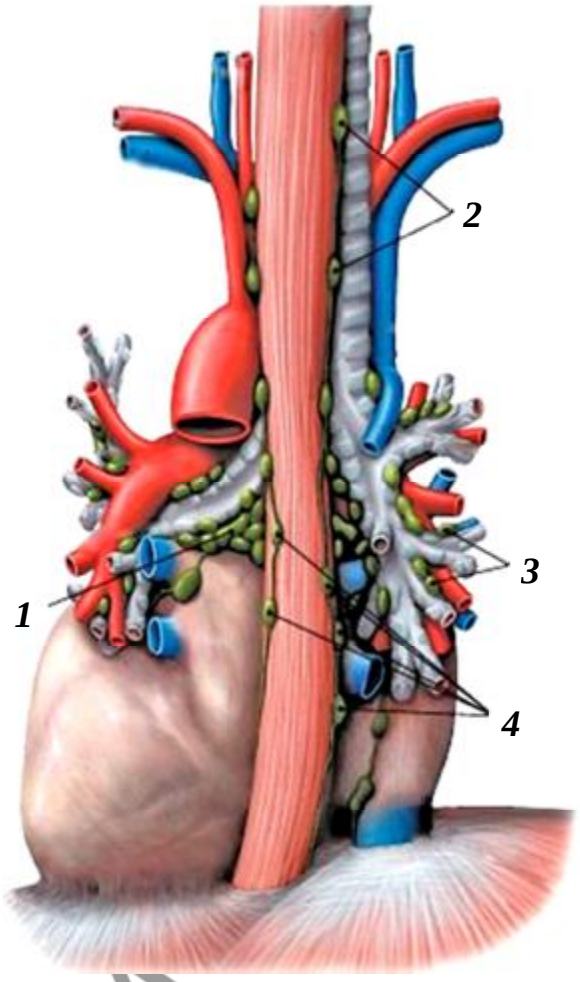

Рис. 14. Лимфатические узлы груди:
1 — трахеобронхиальные (нижние) л. у.; *2, 4* — юкстапишеводные л. у.; *3* — бронхолегочные л. у.

В зависимости от расположения выделяют следующие группы узлов:

– юкстапищеводные (nodi juxtaoesophageales) — лежат вдоль пищевода;

– околотрахеальные (nodi paratracheales) — лежат вдоль трахеи;

– трахеобронхиальные (nodi tracheobronchiales) — разделяются на верхние и нижние, располагаются вдоль трахеи выше и ниже ее бифуркации (рис. 14, 15), их выносящие лимфатические сосуды участвуют в формировании бронхосредостенных стволов. Нижние трахеобронхиальные (бифуркационные) узлы принимают лимфу от левого и правого легкого;

– бронхолегочные (nodi bronchopulmonales) — располагаются в местах деления главных бронхов на долевые и долевых на сегментарные (рис. 15). Их выносящие сосуды впадают в трахеобронхиальные узлы;

– внутрилегочные (nodi intrapulmonales) — лежат в паренхиме легких (рис. 15).

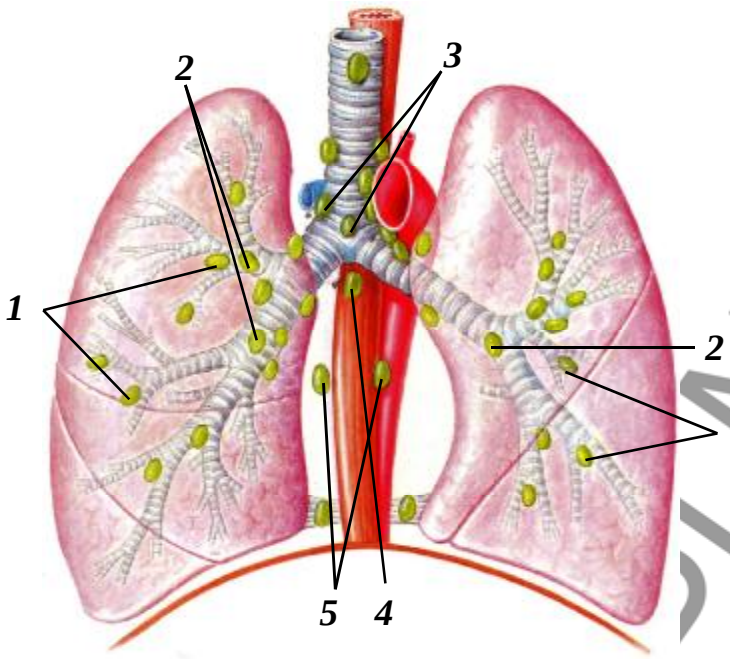

Рис. 15. Висцеральные лимфатические узлы груди:
1 — внутрилегочные л. у.; *2* — бронхолегочные л. у.; *3* — трахеобронхиальные (верхние) л. у.; *4* — трахеобронхиальный (нижний) л. у.; *5* — юкстапищеводные л. у.

***Запомните*:** выносящие лимфатические сосуды узлов груди впадают в бронхосредостенный ствол (правый, левый) или непосредственно в грудной проток.

Лимфатические узлы брюшной полости

Лимфатические узлы брюшной полости (nodi lymphoidei abdominis) подразделяются на париетальные (пристеночные) и висцеральные (внутренностные) (рис. 16).

Лимфатические узлы брюшной полости

- **париетальные**
  - нижние диафрагмальные
  - нижние надчревные
  - поясничные
- **висцеральные**
  - чревные
  - верхние брыжеечные
  - нижние брыжеечные

Рис. 16. Классификация региональных лимфатических узлов брюшной полости

Париетальные узлы располагаются на стенках брюшной полости по ходу кровеносных сосудов (рис. 17). К париетальным узлам относятся:

– нижние диафрагмальные узлы (nodi phrenici inferiores) — лежат на диафрагме по ходу одноименных сосудов. Принимают лимфу от диафрагмы и диафрагмальной поверхности печени. Выносящие сосуды этих узлов впадают в поясничные лимфатические узлы;

– нижние надчревные узлы (nodi epigastrici inferiores) — лежат на внутренней поверхности передней брюшной стенки по ходу одноименных сосудов. Принимают лимфу от диафрагмы, диафрагмальной поверхности печени. Выносящие сосуды этих узлов впадают в наружные подвздошные лимфатические узлы;

– поясничные узлы (nodi lumbales) (рис. 17) — располагаются на задней стенке брюшной полости, забрюшинно, по ходу аорты и нижней полой вены. В зависимости от расположения многочисленные узлы этой группы подразделяют на левые и правые поясничные узлы. В каждой из названных подгрупп выделяют: латеральные аортальные, предаортальные, латеральные кавальные, предкавальные и другие узлы. Принимают лимфу от нижних конечностей, стенок и органов таза и брюшной полости.

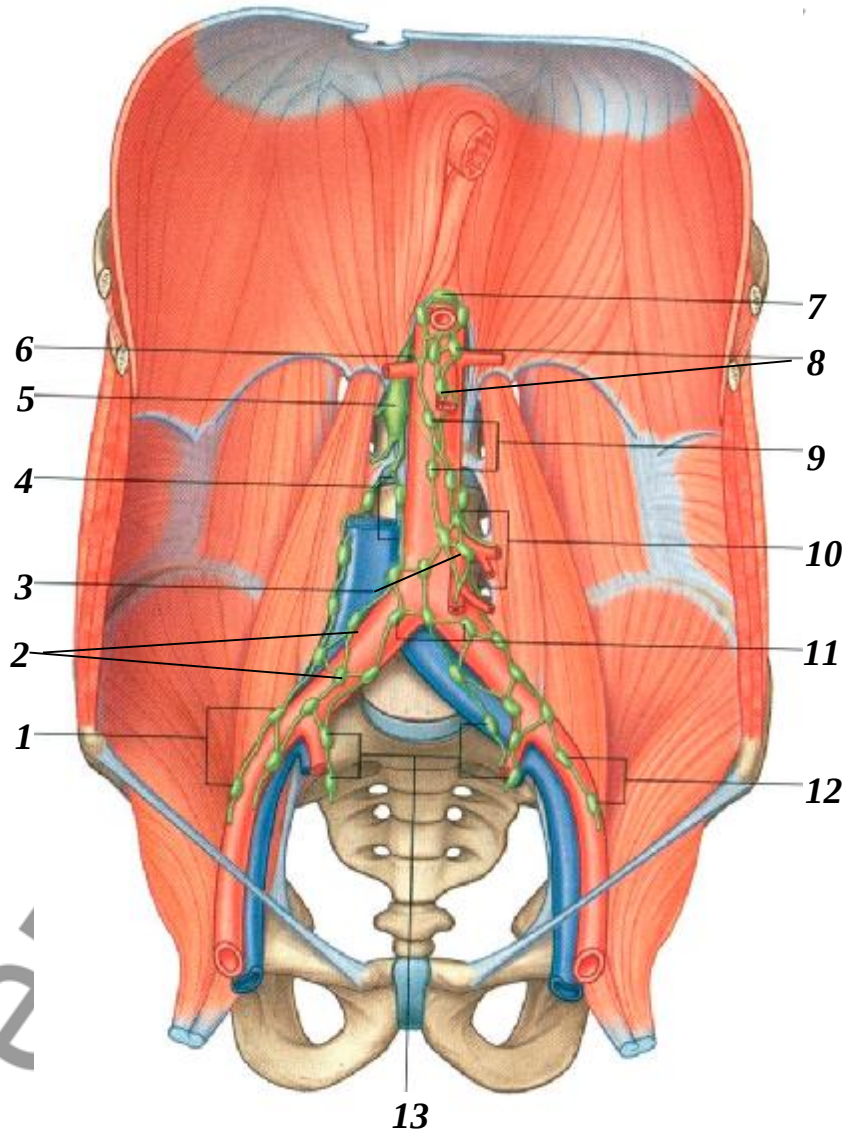

Рис. 17. Париетальные лимфатические узлы брюшной полости и таза:
1, 12 — наружные подвздошные л. у.; *2* — общие подвздошные л. у.; *3* — нижние брыжеечные л. у.; *4* — правый поясничный ствол и поясничные узлы; *5* — цистерна грудного протока; *6* — кишечный ствол; *7* — чревные л. у.; *8* — верхние брыжеечные л. у.; *9* — поясничные (предаортальные) л. у.; *10* — левые поясничные л. у.; *11* — общие подвздошные л. у.; *13* —

внутренние подвздошные л. у.

***Запомните*:** выносящие лимфатические сосуды поясничных узлов образуют поясничные стволы, которые, сливаясь, формируют грудной проток.

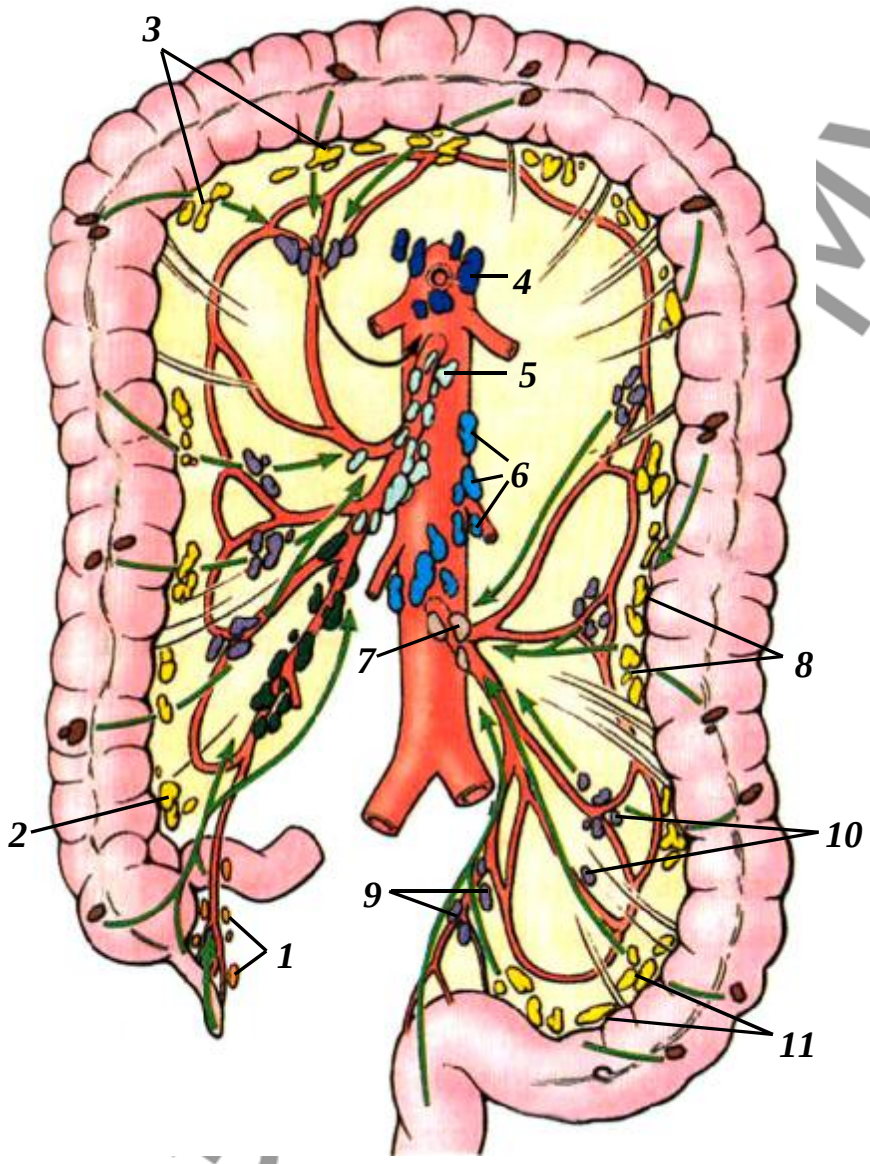

Рис. 18. Висцеральные лимфатические узлы брюшной полости:
1 — л. у. червеобразного отростка; *2, 3, 8, 11* — околоободочные л. у.; *4* — чревные л. у.; *5* — верхние брыжеечные л. у.; *6* — поясничные л. у.; *7* — нижние брыжеечные л. у.; *9* — верхние прямокишечные л. у.; *10* — сигмовидные л. у.

Висцеральные узлы брюшной полости располагаются в основном по ходу непарных висцеральных ветвей брюшной аорты и их разветвлений. Как правило, они получают названия по названиям сосудов и принимают лимфу от органов, которые кровоснабжаются из этих сосудов. К висцеральным узлам относятся:

– чревные узлы (nodi coeliaci) (рис. 17, 18) — располагаются вокруг чревного ствола. Принимают лимфу от регионарных лимфатических узлов желудка, брюшной части пищевода, печени, поджелудочной железы, селезенки;

– верхние брыжеечные узлы (nodi mesenterici superiores) (рис. 17, 18) — самая многочисленная группа висцеральных лимфатических узлов. Количество

их колеблется от 60 до 400. Они находятся между листками брыжейки тонкой кишки по ходу верхней брыжеечной артерии и ее ветвей. В этой группе узлов выделяют: юкстакишечные узлы, расположенные между брыжеечным краем кишки и сосудистыми дугами; верхние центральные узлы, окружающие ствол верхней брыжеечной артерии (рис. 18). Верхние брыжеечные узлы принимают лимфу от всей тонкой кишки, а также от слепой кишки с червеобразным отростком, восходящей ободочной, поперечной ободочной кишок;

– нижние брыжеечные узлы (nodi mesenterici inferiors) — располагаются по ходу нижней брыжеечной артерии (рис. 18). Принимают лимфу от нисходящей ободочной кишки, сигмовидной и верхних отделов прямой кишки.

***Запомните*:** выносящие лимфатические сосуды чревных узлов впадают в поясничные узлы или цистерну грудного протока; выносящие лимфатические сосуды верхних и нижних брыжеечных узлов впадают в чревные узлы, кишечный ствол или поясничные узлы.

По ходу ветвей чревного ствола, верхней и нижней брыжеечных артерий располагаются многочисленные группы висцеральных лимфатических узлов, которые будут описаны при изложении путей оттока лимфы от отдельных органов.

Лимфатические узлы таза

Лимфатические узлы таза (nodi lymphoidei pelvis) подразделяются на париетальные (пристеночные) и висцеральные (внутренностные) (рис. 19, 20).

Рис. 19. Классификация региональных лимфатических узлов таза

Париетальные узлы располагаются на стенках таза по ходу крупных кровеносных сосудов и получают название по названию сосуда. Основными париетальными лимфатическими узлами являются:

– общие подвздошные узлы (nodi iliaci communes) (см. рис. 17, 20) — окружают общие подвздошные сосуды, образуя медиальную, промежуточную и латеральную цепочки узлов. Медиальные цепочки лимфатических узлов правой и левой сторон заканчиваются в подаортальных узлах, расположенных ниже бифуркации аорты. Общие подвздошные узлы принимают лимфу от наружных и внутренних подвздошных лимфатических узлов;

NB! Впереди соединения последнего поясничного позвонка с крестцом (promontorium) располагаются узлы мыса (nodi promontorii). В эти узлы собирается лимфа от правой и левой половин таза.

Репозиторий БГМУ

– наружные подвздошные узлы (nodi iliaci externi) (см. рис. 17, 20) — располагаются вдоль наружных подвздошных сосудов и образуют медиальную, промежуточную и латеральную цепочки узлов. В месте разделения общей подвздошной артерии на наружную и внутреннюю артерии находятся межподвздошые узлы (nodi interiliaci). Принимают лимфу от нижней конечности и органов малого таза;

– внутренние подвздошные узлы (nodi iliaci interni) (см. рис. 17, 20) — располагаются по ходу внутренней подвздошной артерии и ее ветвей. Принимают лимфу от стенок и органов малого таза. К этой группе узлов относятся:

а) ягодичные узлы (верхние и нижние) — nodi gluteales (superiors et inferiors) — располагаются по ходу одноименных сосудов;

б) запирательные узлы — nodi obturatorii — располагаются по ходу одноименных сосудов;

в) крестцовые узлы — nodi sacrales — располагаются на тазовой поверхности крестца.

***Запомните*:** выносящие лимфатические сосуды париетальных лимфатических узлов таза впадают в поясничные узлы.

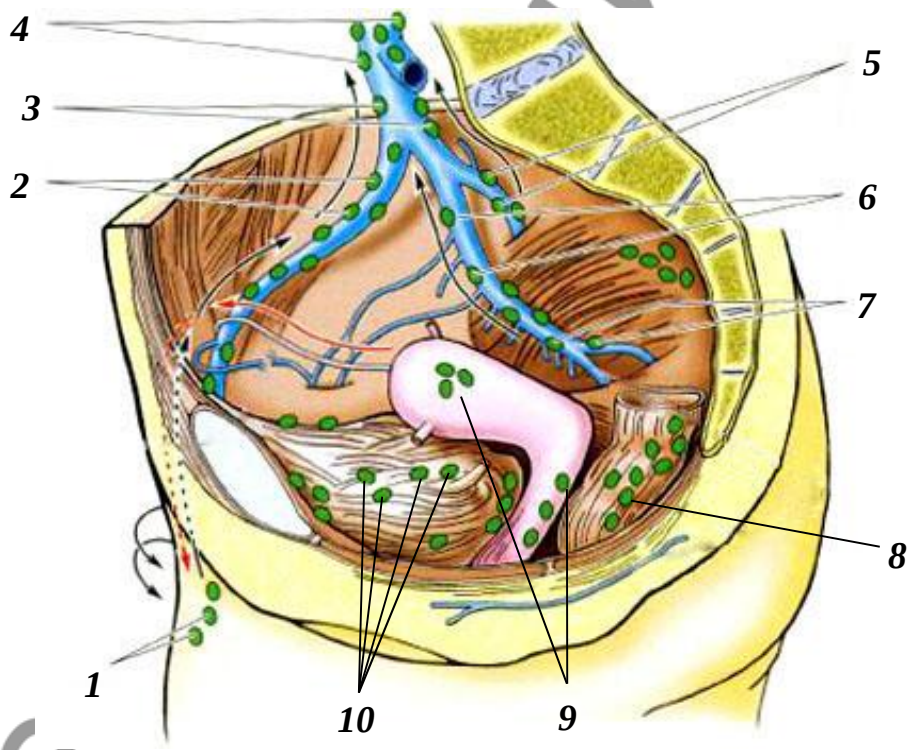

Рис. 20. Региональные лимфатические узлы таза:
1 — поверхностные паховые л. у.; *2* — наружные подвздошные л. у.; *3* — общие подвздошные л. у.; *4* — поясничные л. у.; *5* — верхние ягодичные л. у.; *6* — внутренние подвздошные л. у.; *7* — нижние ягодичные л. у.; *8* — околопрямокишечные л. у.; *9* — околоматочные л. у.;
10 — околомочепузырные л. у.

Висцеральные узлы таза располагаются в жировой клетчатке, окружающей органы малого таза (рис. 20). Как правило, эти узлы являются первыми на пути оттока лимфы от органов.

К висцеральным узлам относятся:

– околомочепузырные узлы (nodi paravesicales) — располагаются в околомочепузырной клетчатке;

– околоматочные узлы (nodi parauterini) — располагаются между листками широкой связки матки;

– околовлагалищные узлы (nodi paravaginales) — располагаются вокруг влагалища;

– околопрямокишечные (аноректальные) узлы (nodi pararectales/anorectales) — располагаются вокруг прямой кишки у места прохождения ее через диафрагму таза.

***Запомните*:** выносящие лимфатические сосуды висцеральных лимфатических узлов, как правило, следуют по ходу кровеносных сосудов и впадают во внутренние подвздошные узлы.

Лимфатические узлы нижней конечности

Основными группами региональных лимфатических узлов нижней конечности (nodi lymphoidei membri inferioris) являются паховые и подколенные узлы (рис. 21).

Репозиторий БГМУ

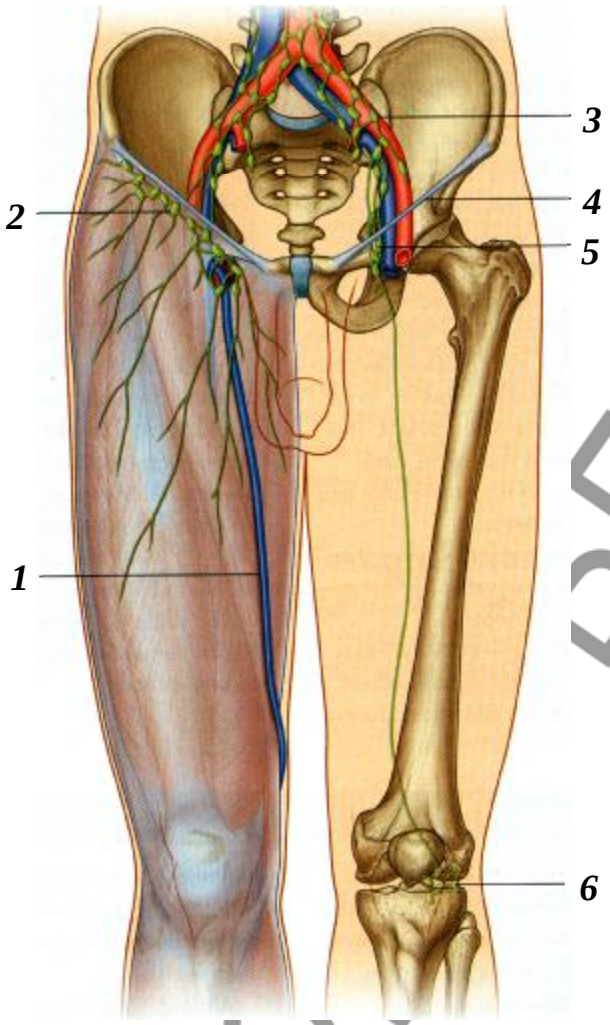

Рис. 21. Региональные лимфатические узлы нижней конечности:
1 — большая подкожная вена; *2* — поверхностные паховые л. у.; *3* — общие подвздошные л. у.; *4* — паховая связка; *5* — глубокие паховые л. у.; *6* — подколенные л. у.

Паховые лимфатические узлы — nodi lymphoidei inguinales — подразделяются на поверхностные и глубокие.

Поверхностные паховые узлы (nodi inguinales superficiales) располагаются на поверхностной пластинке широкой фасции бедра в пределах бедренного треугольника. Выносящие лимфатические сосуды поверхностных паховых узлов впадают в глубокие паховые узлы.

Глубокие паховые узлы (nodi inguinales profundi) располагаются в sulcus iliopectineus, вокруг a. и v. femoralis. Один из узлов этой группы располагается у бедренного кольца на медиальной поверхности v. femoralis и называется узлом Розенмюллера–Пирогова. Выносящие лимфатические сосуды глубоких паховых узлов направляются через сосудистую лакуну к наружным подвздошным узлам.

Паховые лимфатические узлы принимают лимфу от нижней конечности, передней брюшной стенки (ниже пупка), ягодичной области, промежности, наружных половых органов, кожи мошонки, матки (по ходу круглой связки), нижней части влагалища, заднего прохода и наружного сфинктера прямой кишки.

Подколенные узлы (поверхностные и глубокие) — nodi poplitei (superficiales et profundi) — располагаются в подколенной ямке.

Поверхностные узлы лежат на поверхностной фасции у места впадения v. saphena parva в подколенную вену, а глубокие узлы — под фасцией вокруг a. и v. poplitea. Подколенные узлы принимают лимфу соответственно от поверхностных и глубоких лимфатических сосудов стопы и голени. Выносящие лимфатические сосуды подколенных узлов впадают в глубокие паховые узлы.

ОТТОК ЛИМФЫ ОТ ОРГАНОВ И ОБЛАСТЕЙ ТЕЛА

Отток лимфы от органов головы и шеи

Отток лимфы от органов головы осуществляется в региональные лимфатические узлы головы, а затем в лимфатические узлы шеи, из которых обязательной группой являются латеральные глубокие узлы (см. рис. 6, 8, 9).

Губы. Отводящие лимфатические сосуды верхней губы и латеральных отделов нижней губы сопровождают лицевые сосуды и направляются в *поднижнечелюстные узлы* своей и противоположной стороны. Анастомозы лимфатических сосудов обеих половин губ обуславливают возможность распространения патологического процесса в узлы противоположной стороны. От средней части нижней губы лимфоотток происходит в *подподбородочные узлы* (рис. 22).

Зубы, десны. Отток лимфы от зубов и десен осуществляется преимущественно в *поднижнечелюстные узлы* своей стороны. Лимфа от нижних резцов и соответствующих им отделов десны оттекает в *подподбородочные узлы*. Выносящие сосуды названных узлов несут лимфу в *глубокие латеральные лимфатические узлы шеи*.

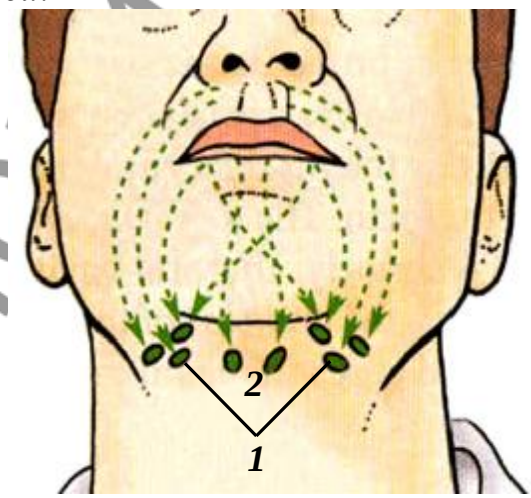

Рис. 22. Направления оттока лимфы от верхней и нижней губы:
1 — поднижнечелюстные л. у.; *2* — подподбородочные л. у.

Небо, небные миндалины. Лимфа от неба и небных миндалин оттекает в *околоушные*, *поднижнечелюстные*, *заглоточные узлы* головы или непосредственно в *яремно-двубрюшные узлы* шеи (см. рис. 6, 8, 9).

Репозиторий БГМУ

Язык. Лимфатические капилляры с правой и левой половиной языка образуют по две сети: поверхностную (в слизистой оболочке) и глубокую (между мышечными волокнами). Поверхностная лимфатическая сеть соединяется с глубокой лимфатической сетью, а также с сетью другой половины языка. Отводящие лимфатические сосуды от языка идут в нескольких направлениях: от верхушки языка — в *подподбородочные узлы*; от тела языка — в *поднижнечелюстные узлы* своей и противоположной стороны; от корня языка — в *заглоточные узлы* шеи или непосредственно в *латеральные глубокие узлы шеи* (см. рис. 9, 23).

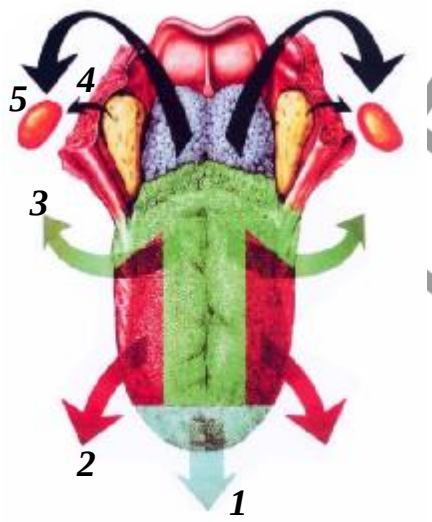

Рис. 23. Направления оттока лимфы от языка:
1 — к подподбородочным л. у.; *2* — к поднижнечелюстным л. у.; *3, 5* — к заглоточным л. у.; *4* — к яремно-двубрюшным л. у.

Глотка. Лимфатические сосуды глотки впадают в *заглоточные узлы*, а также в *латеральные глубокие лимфатические узлы шеи*.

Гортань. Лимфатические сосуды гортани впадают в *передние глубокие узлы шеи* (см. рис. 8), откуда лимфа поступает в *латеральные глубокие лимфатические узлы шеи*.

Щитовидная железа. Лимфатические сосуды щитовидной железы впадают в *передние глубокие узлы шеи*, откуда лимфа поступает в *латеральные глубокие лимфатические узлы шеи* (см. рис. 8, 24).

Репозиторий БГМУ

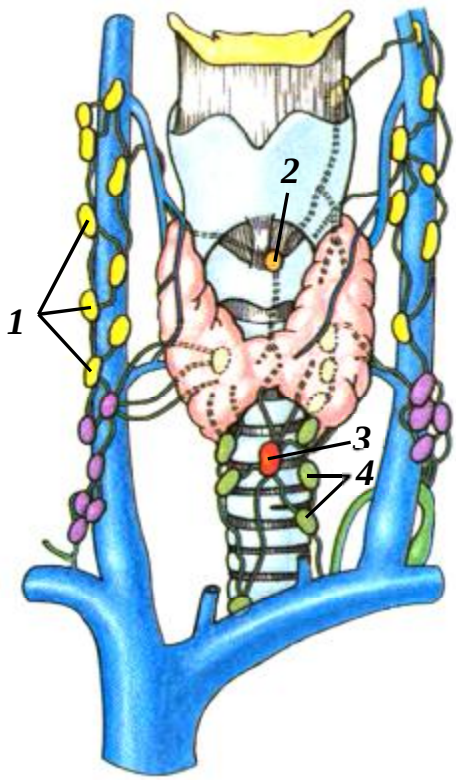

Рис. 24. Отток лимфы от щитовидной железы:
1 — латеральные глубокие л. у. шеи; *2* — предгортанные л. у.; *3* — предтрахеальные л. у.; *4* — паратрахеальные л. у.

NB! Часть лимфатических сосудов щитовидной железы, минуя лимфатические узлы, доставляет лимфу непосредственно в *грудной проток*. Этим объясняется быстрое метастазирование опухоли щитовидной железы и появление отдаленных метастазов.

Пищевод (шейная часть). Лимфатические сосуды шейной части пищевода впадают в *передние и латеральные глубокие узлы шеи* (см. рис. 8, 9).

Отток лимфы от верхней конечности

Отток лимфы от верхней конечности осуществляется поверхностными и глубокими лимфатическими сосудами в локтевые и подмышечные узлы (см. рис. 10, 25).

Поверхностные лимфатические сосуды собирают лимфу от кожи, подкожной клетчатки и фасции верхней конечности. Они располагаются на поверхностной фасции и формируют медиальную, латеральную и среднюю группы (рис. 25). Лимфатические сосуды медиальной группы собирают лимфу от V, IV, III (локтевая сторона) пальцев, медиального края кисти, предплечья, плеча. Сосуды идут вдоль v. basilica и впадают в *поверхностные локтевые узлы*.

Репозиторий БГМУ

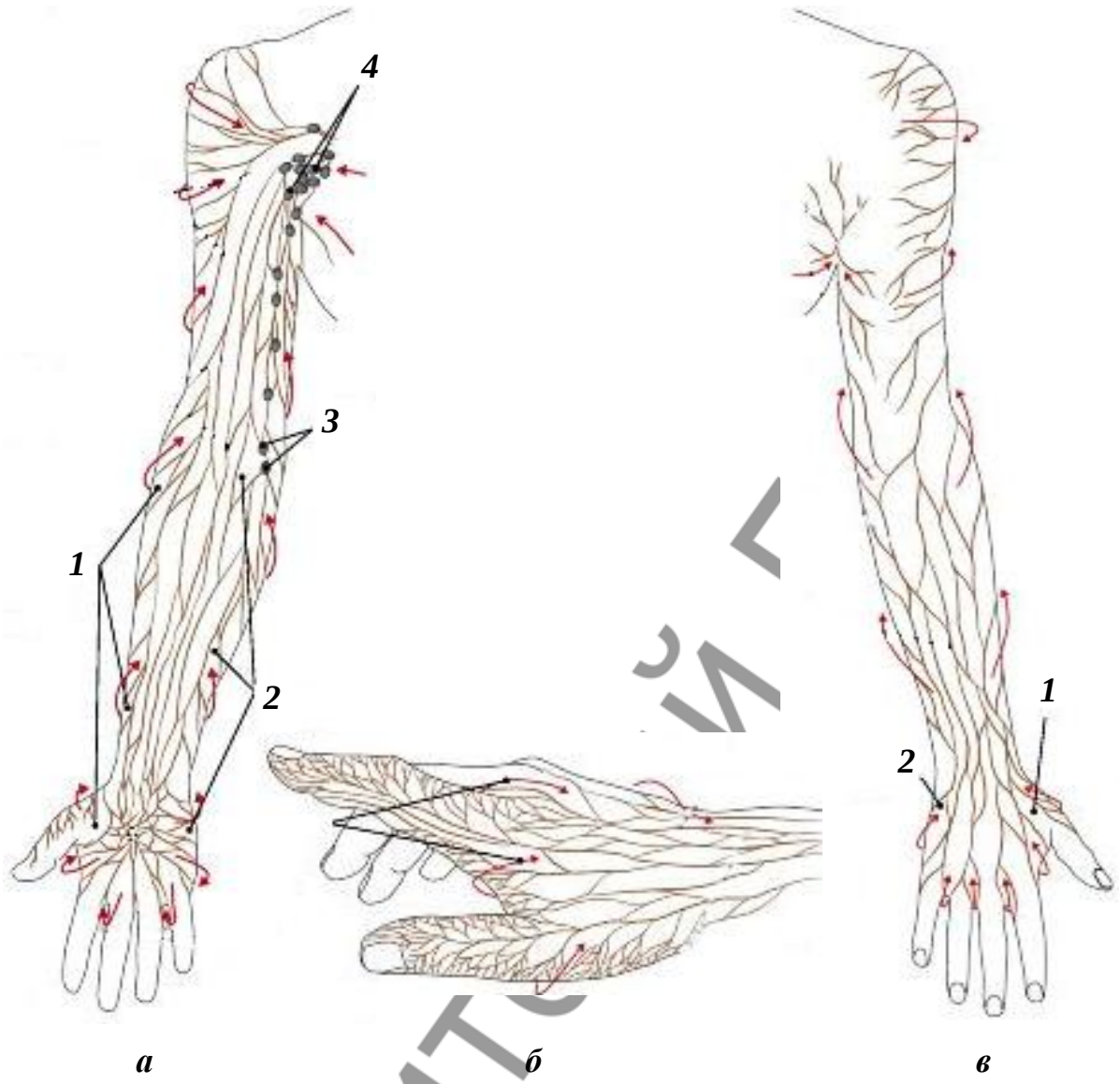

Рис. 25. Региональные лимфатические узлы верхней конечности (стрелками указаны направления оттока лимфы):
а — передняя поверхность; *б* — направление оттока лимфы в области кисти; *в* — задняя поверхность:
1 — латеральная группа лимфатических сосудов; *2* — медиальная группа лимфатических сосудов; *3* — локтевые л. у.; *4* — подмышечные л. у.

Лимфатические сосуды латеральной группы собирают лимфу от I, II, III (лучевая сторона) пальцев, латерального края кисти, предплечья, плеча. Лимфатические сосуды идут вдоль v. cephalica и впадают в *подмышечные лимфатические узлы*.

Лимфатические сосуды средней группы собирают лимфу от кожи передней поверхности запястья и предплечья, следуют по ходу v. intermedia antebrachii. В области локтевой ямки они присоединяются к латеральной и медиальной группам лимфатических сосудов.

В области кисти, как и на стопе, поверхностные лимфатические сосуды несут лимфу с ладонной поверхности на тыльную, поэтому при воспалении на ладонной поверхности отек возникает на тыле кисти (рис. 25).

Глубокие лимфатические сосуды верхней конечности располагаются под поверхностной фасцией и сопровождают магистральные сосуды кисти, предплечья, плеча. Они собирают лимфу от костей, суставов, мышц, нервов верхней конечности и отводят ее в *глубокие локтевые узлы*, а затем в *подмышечные лимфатические узлы*, откуда лимфа поступает в *подключичный ствол*.

Отток лимфы от органов грудной полости

Отток лимфы от органов грудной полости осуществляется в висцеральные, а затем в париетальные лимфатические узлы груди.

Легкое. Лимфатические капилляры легкого образуют две сети, анастомозирующие между собой: поверхностную, расположенную в висцеральной плевре, и глубокую, окружающую альвеолы, респираторные и терминальные бронхиолы.

Лимфатические сосуды сопровождают бронхи, кровеносные сосуды и впадают последовательно во *внутрилегочные узлы*, в *бронхолегочные узлы* и *трахеобронхиальные узлы* (см. рис. 14, 15).

NB! В связи с тем, что нижние трахеобронхиальные лимфатические узлы принимают лимфу от обоих легких, здесь создаются условия для перехода патологического процесса с одного легкого на другое.

Сердце. Система лимфооттока от сердца представлена лимфатическими капиллярами, образующими сети во всех слоях стенки сердца, и лимфатическими сосудами, образующими сплетения в эпикарде. Из этого сплетения выходят лимфатические сосуды, сопровождающие венечные артерии. Лимфатические сосуды отводят лимфу в *лимфатические узлы переднего и заднего средостения*, а также в *нижние трахеобронхиальные узлы* (см. рис. 13, 14).

От перикарда лимфа оттекает в *передние и задние средостенные лимфатические узлы*.

Пищевод (грудная часть). Отток лимфы осуществляется в *узлы заднего средостения*. Кроме того, часть сосудов, несущих лимфу от верхней трети грудной части, впадает в *глубокие шейные лимфатические узлы*, а от нижней трети — в брюшную полость, в *кардиальные*, а затем в *левые желудочные узлы* (рис. 26).

NB! Часть лимфатических сосудов пищевода не проходит через лимфатические узлы и отводит лимфу *непосредственно в грудной проток*. Этим объясняется быстрое метастазирование злокачественных опухолей пищевода в отдаленно расположенные органы.

Репозиторий БГМУ

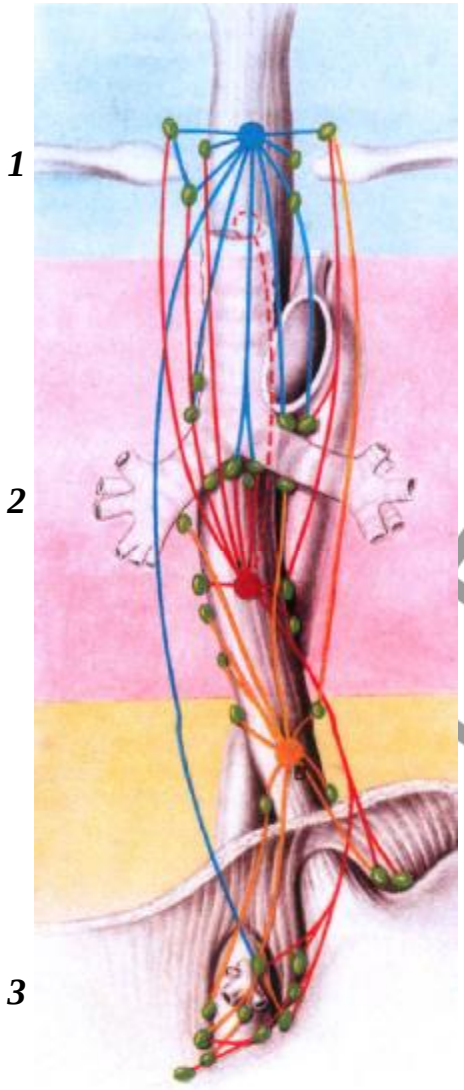

Рис. 26. Пути оттока лимфы от пищевода:
1 — шейная часть; *2* — грудная часть; *3* — брюшная часть

Отток лимфы от молочной железы

Лимфатические капилляры молочной железы образуют две сети, анастомозирующие между собой: поверхностную (подкожную) и глубокую (внутри
и вокруг долек). Поверхностные лимфатические сети правой и левой молочных желез также анастомозируют между собой и с капиллярными сетями кожи, покрывающей железу. Поверхностные лимфатические сосуды молочных желез образуют околососковое сплетение, откуда лимфа оттекает в нескольких направлениях (рис. 27).

От латеральных квадрантов железы лимфа оттекает в *глубокие подмышечные лимфатические узлы*. При этом отводящие лимфатические сосуды проходят через толщу большой и малой грудных мышц. Часть лимфы от верхнего латерального квадранта поступает в *надключичные узлы шеи* (см. рис. 12, 27, 28).

Репозиторий БГМУ

От медиальных квадрантов молочной железы лимфа оттекает в *окологрудинные узлы* (см. рис. 12, 28).

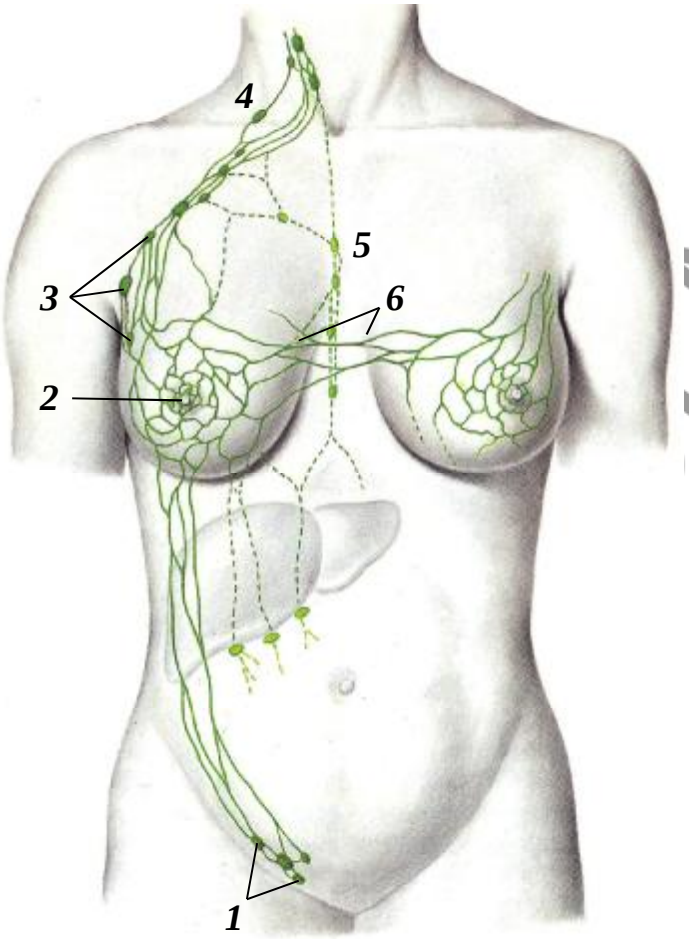

Рис. 27. Поверхностные лимфатические сосуды и региональные лимфатические узлы молочной железы:
1 — паховые л. у.; *2* — околососковое сплетение; *3* — подмышечные л. у.; *4* — надключичные л. у.; *5* — окологрудинные л. у.; *6* — анастомозы лимфатических сосудов

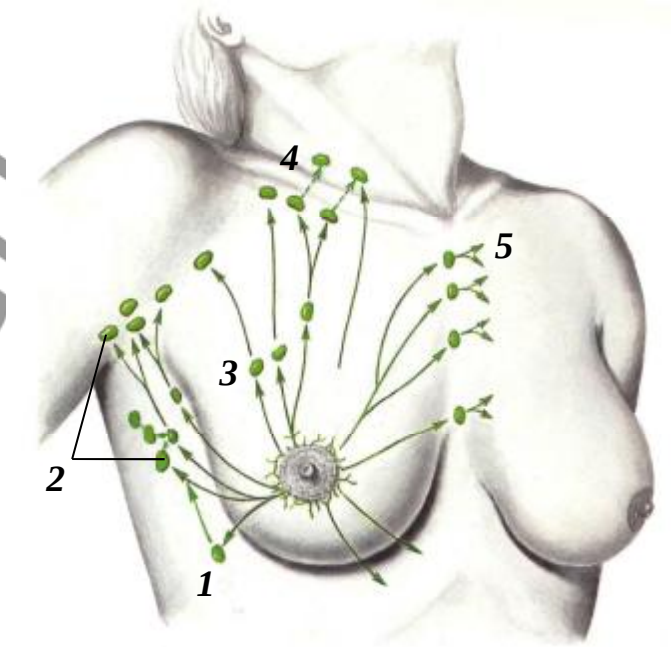

Рис. 28. Пути оттока лимфы от молочной железы:
1 — окологрудные л. у.; *2* — подмышечные л. у.; *3* — межгрудные л. у.; *4* — подключичные л. у.; *5* — надключичные л. у.; *6* — окологрудинные л. у.

NB! Рост опухоли кзади приводит к сдавлению лимфатических сосудов и лимфоотток от железы происходит окольным путем, через анастомозы, к *подмышечным лимфатическим узлам* противоположной стороны, а также к *паховым узлам* (рис. 27).

Отток лимфы от органов брюшной полости

Отток лимфы от органов брюшной полости осуществляется в висцеральные, а затем в париетальные лимфатические узлы. Поясничные лимфатические узлы (см. рис. 17) являются обязательной группой узлов в данном процессе.

Желудок. Лимфатическая система желудка начинается капиллярами и сосудами, расположенными во всех слоях его стенки. Отводящие лимфатические сосуды направляются к региональным, расположенным вдоль сосудов желудка по его малой и большой кривизне, а также в области ворот селезенки, печени (рис. 29).

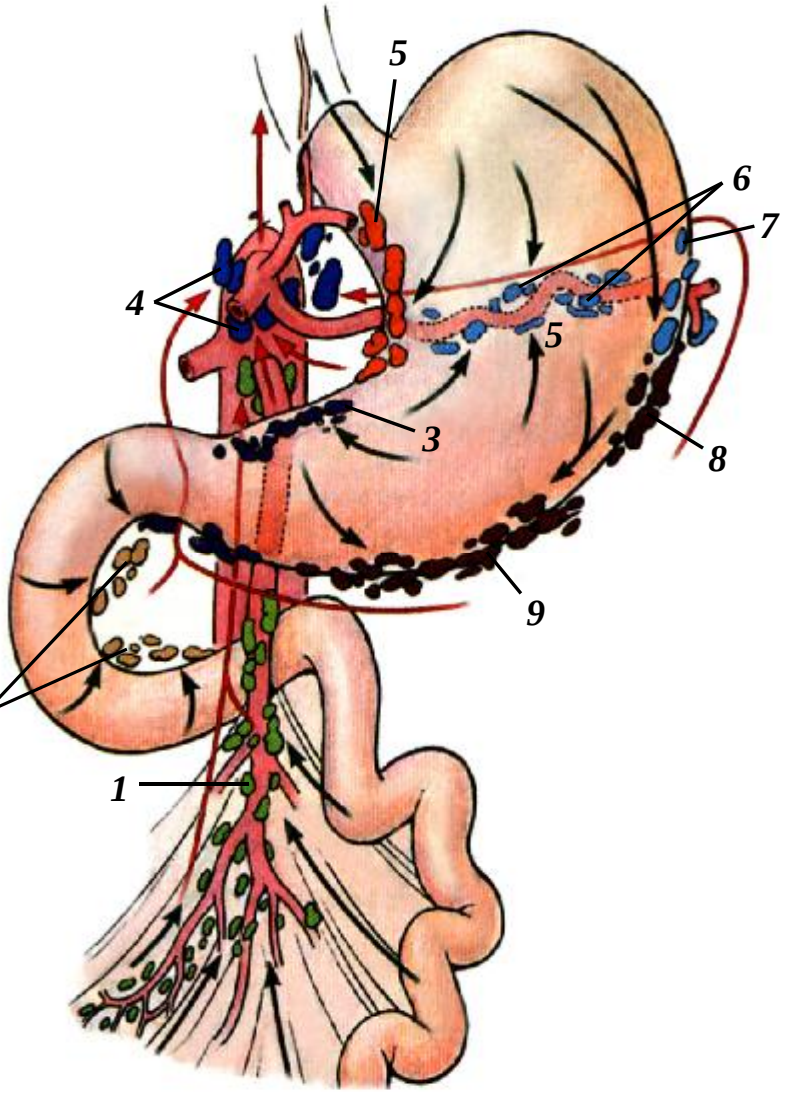

Рис. 29. Пути оттока лимфы от органов брюшной полости:
1 — верхние брыжеечные л. у.; *2* — панкреатодуоденальные л. у. (верхние и нижние); *3* — правые желудочные л. у.; *4* — чревные л. у.; *5* — левые желудочные л. у.; *6* — панкреатические л. у.; *7* — селезеночные л. у.; *8* — левые желудочно-сальниковые л. у.; *9* — правые желудочно-сальниковые л. у.

Региональными лимфатическими узлами желудка являются:

– желудочные узлы (правые и левые) — располагаются вдоль малой кривизны желудка по ходу одноименных сосудов;

– лимфатическое кольцо кардии — лимфатические узлы, располагающиеся в области кардиальной части и вокруг кардиального отверстия желудка;

– пилорические узлы — располагаются в области привратника;

– желудочно-сальниковые узлы (правые и левые) — располагаются вдоль большой кривизны желудка по ходу желудочно-сальниковых сосудов;

– панкреатические узлы (верхние и нижние) — лежат вдоль верхнего и нижнего краев поджелудочной железы;

– селезеночные узлы — локализуются в воротах селезенки;

– панкреатодуоденальные узлы (верхние и нижние) — располагаются между головкой поджелудочной железы и двенадцатиперстной кишкой (рис. 29, 30);

– печеночные узлы — находятся в толще печеночно-двенадцатиперстной связки по ходу общей печеночной артерии и воротной вены.

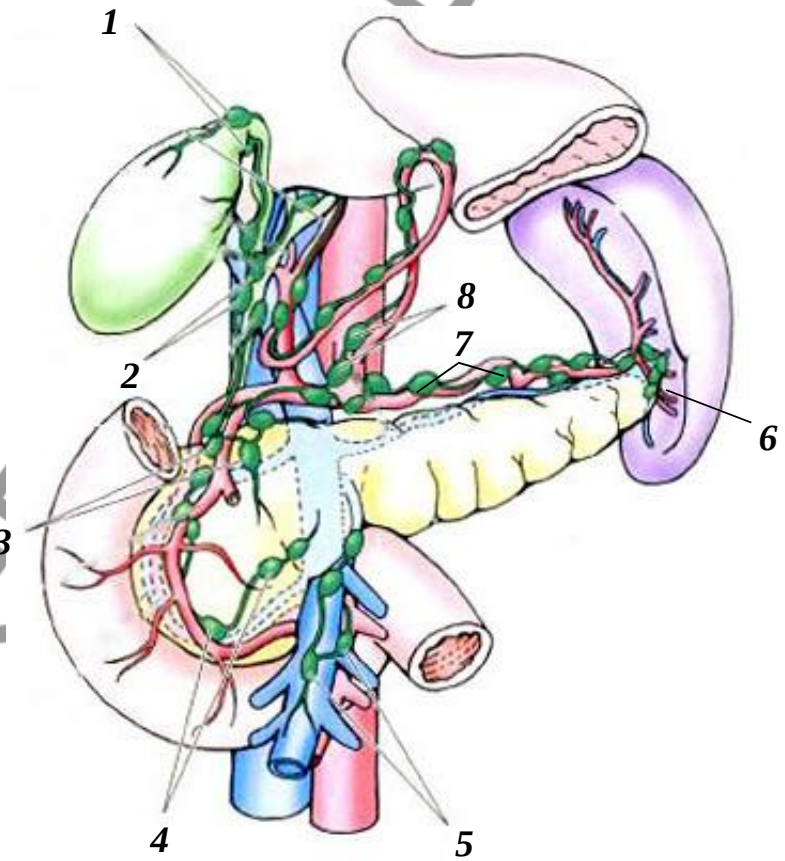

Рис. 30. Висцеральные лимфатические узлы брюшной полости:

1 — л. у. желчного пузыря; *2* — печеночные л. у.; *3* — пилорические л. у.; *4* — панкреатодуоденальные л. у.; *5* — верхние брыжеечные л. у.; *6* — селезеночные л. у.; *7* — панкреатические л. у.; *8* — чревные л. у.

В региональные узлы желудка поступает лимфа и от других органов брюшной полости: брюшной части пищевода, большого сальника, печени, поджелудочной железы, двенадцатиперстной кишки, селезенки.

***Запомните*:** выносящие лимфатические сосуды региональных лимфатических узлов желудка впадают в чревные узлы.

Печень. Желчный пузырь. От диафрагмальной поверхности печени лимфатические сосуды направляются к *нижним диафрагмальным*, а затем к *поясничным лимфатическим узлам*. Часть лимфы оттекает к *верхним диафрагмальным* и *средостенным лимфатическим узлам*.

От висцеральной поверхности печени и желчного пузыря лимфатические сосуды следуют вдоль собственной печеночной артерии к *печеночным узлам*, а затем к *пилорическим*, *правым желудочным* и *чревным узлам* (рис. 30).

NB! Часть лимфатических сосудов печени, минуя лимфатические узлы, отводят лимфу *непосредственно в грудной проток*. Этим объясняется быстрое метастазирование опухоли печени и появление отдаленных метастазов.

Тонкая кишка. Поджелудочная железа. Система лимфооттока от тонкой кишки включает лимфатические капилляры и сосуды, расположенные во всех слоях ее стенки.

От двенадцатиперстной кишки и головки поджелудочной железы лимфа поступает в *панкреатодуоденальные узлы* (рис. 29, 30). Из этих узлов лимфа оттекает в двух противоположных направлениях: вверх — в *пилорические* и *печеночные*, а затем в *чревные узлы*; вниз — в *верхние брыжеечные узлы*.

От тела и хвоста поджелудочной железы лимфа оттекает в *панкреатические* и *селезеночные узлы* (рис. 30).

Отводящие лимфатические сосуды тощей и подвздошной кишок располагаются между листками брыжейки тонкой кишки, сопровождая кровеносные сосуды, и несут лимфу к *верхним брыжеечным узлам* (см. рис. 17, 18, 30).

Толстая кишка. Система лимфооттока от толстой кишки включает лимфатические капилляры и сосуды, расположенные во всех ее оболочках. Отводящие лимфатические сосуды различных отделов толстой кишки несут лимфу
к региональным лимфатическим узлам, расположенным в основном вдоль сосудов, кровоснабжающих соответствующий отдел кишки (см. рис. 18, 31).

Региональными лимфатическими узлами толстой кишки являются:

– подвздошно-ободочные узлы — лежат вдоль одноименных сосудов;

– предслепокишечные и заслепокишечные узлы — располагаются впереди и позади слепой кишки;

Репозиторий БГМУ

– узлы червеобразного отростка — локализуются вдоль артерии червеобразного отростка, могут отсутствовать;

– брыжеечно-ободочные узлы — располагаются в брыжейке поперечно-ободочной кишки по ходу средней ободочной артерии;

– околоободочные узлы — лежат вдоль ободочной кишки на всем ее протяжении;

– сигмовидные узлы располагаются возле одноименной артерии и ее ветвей;

– верхние прямокишечные узлы располагаются возле одноименной артерии (рис. 31, 32).

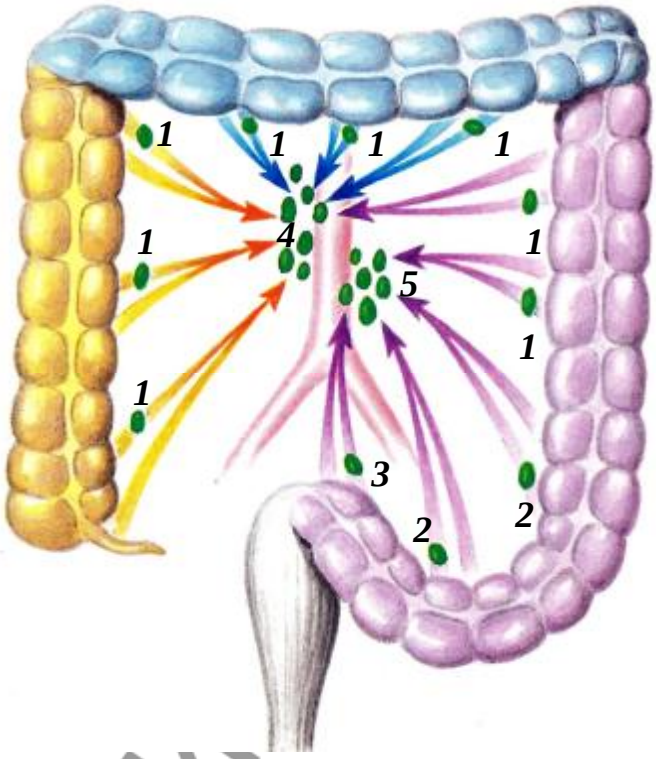

Рис. 31. Пути оттока лимфы от толстой кишки:
1 — брыжеечно-ободочные л. у.; *2* — сигмовидные л. у.; *3* — верхние прямокишечные л. у.; *4* — верхние брыжеечные л. у.; *5* — нижние брыжеечные л. у.

Репозиторий ГМУ

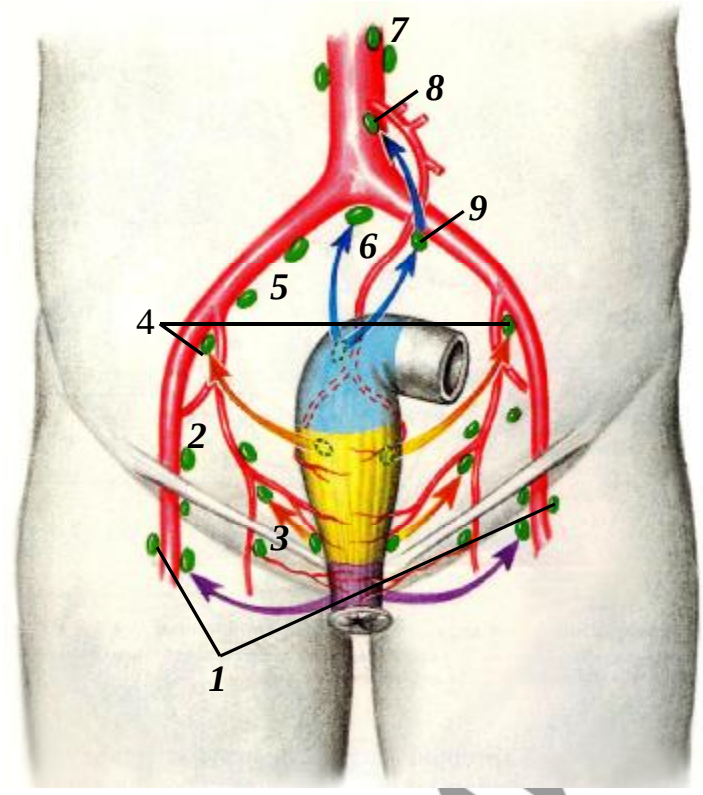

Рис. 32. Пути оттока лимфы от прямой кишки:
1 — паховые л. у.; *2* — наружные подвздошные л. у.; *3* — околопрямокишечные л. у.; *4* — внутренние подвздошные л. у.; *5* — общие подвздошные л. у.; *6* — подаортальный л. у.; *7* — поясничные л. у.; *8* — нижние брыжеечные л. у.; *9* — верхние прямокишечные л. у.

Выносящие сосуды указанных групп узлов сопровождают кровеносные сосуды и приносят лимфу в *верхние и нижние брыжеечные узлы*.

Почка. Мочеточник. Лимфатические капилляры почки образуют две сети, анастомозирующие между собой: поверхностную (в толще фиброзной капсулы) и глубокую (в паренхиме органа). Отводящие лимфатические сосуды несут лимфу в *почечные узлы*, находящиеся в воротах почки, вокруг почечных сосудов. Затем лимфа поступает в *поясничные узлы* (см. рис. 17).

Селезенка. Лимфа от селезенки проходит через *селезеночные узлы*, а затем последовательно поступает в *чревные* и *поясничные узлы*.

***Запомните*:** поясничные узлы — последний барьер на пути лимфы от органов брюшной полости. Выносящие лимфатические сосуды поясничных лимфатических узлов формируют правый и левый поясничные стволы, при слиянии которых образуется грудной проток.

Отток лимфы от органов таза и наружных половых органов

Отток лимфы от органов таза осуществляется в висцеральные, а затем в париетальные лимфатические узлы таза.

Мочевой пузырь. Система лимфооттока от мочевого пузыря представлена лимфатическими капиллярами и сосудами, образующими сети и сплетения во всех оболочках стенки органа.

Репозиторий ГомГМУ

Отводящие лимфатические сосуды мочевого пузыря несут лимфу в *околомочепузырные узлы*, а затем последовательно — во *внутренние* и *общие подвздошные лимфатические узлы* (см. рис. 17, 20).

NB! В околомочепузырной клетчатке лимфатические сосуды мочевого пузыря широко анастомозируют с лимфатическими сосудами других органов малого таза, что обусловливает возможность распространения патологических процессов.

Прямая кишка. Система лимфооттока от прямой кишки представлена лимфатическими капиллярами и лимфатическими сосудами, образующими сети и сплетения во всех оболочках стенки прямой кишки.

Отводящие лимфатические сосуды различных частей прямой кишки несут лимфу к региональным лимфатическим узлам, расположенным вдоль сосудов, кровоснабжающих соответствующую часть кишки (рис. 32):

– от верхней части прямой кишки лимфа отводится в *верхние прямокишечные узлы*, а затем в *нижние брыжеечные узлы*;

– от средней и нижней частей — в *околопрямокишечные узлы*, а затем во *внутренние подвздошные узлы*;

– от задней поверхности кишки — в *крестцовые узлы*, а затем в *поясничные узлы*;

– от кожи анального отверстия и наружного сфинктера прямой кишки — в *поверхностные паховые узлы* (см. рис. 21).

Матка, маточные трубы, яичник. Система лимфооттока от матки представлена лимфатическими капиллярами и сосудами, образующими сети и сплетения во всех слоях стенки матки.

Лимфатические сосуды, отводящие лимфу от дна и верхней части тела матки, проходят между листками широкой связки матки и соединяются с лимфатическими сосудами маточных труб и яичника, затем следуют вдоль яичниковой артерии в толще lig. suspensorium ovarii и подходят к *поясничным узлам* (см. рис. 20, 33).

Репозиторий БГМУ

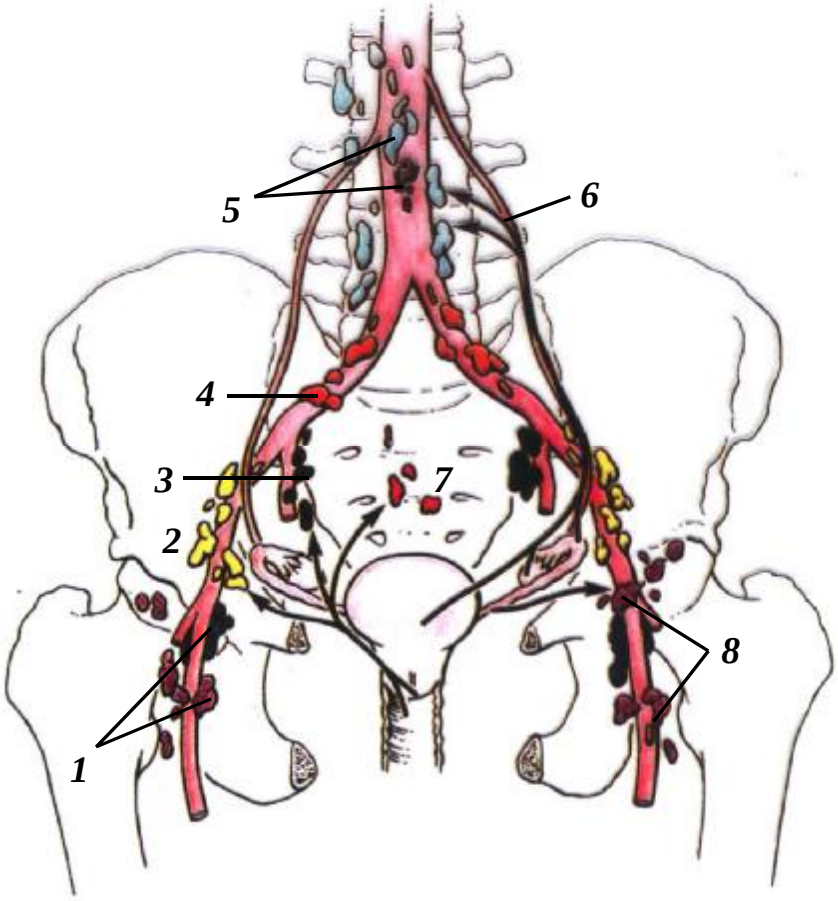

Рис. 33. Пути оттока лимфы от женских половых органов:
1, 8 — паховые л. у.; *2* — наружные подвздошные л. у.; *3* — внутренние подвздошные л. у.; *4* — общие подвздошные л. у.; *5* — поясничные л. у.; *6* — яичниковая артерия; *7* — крестцовые л. у.

Участок тела матки у места отхождения маточных труб дренируется лимфатическими сосудами, идущими в толще круглой связки матки к *поверхностным паховым узлам*.

От передней поверхности тела и шейки матки лимфа оттекает во *внутренние подвздошные*, а затем последовательно в *общие подвздошные* и *поясничные узлы*.

От задней поверхности тела и шейки матки лимфа поступает в *крестцовые узлы*, а затем в *поясничные узлы*.

Влагалище. Лимфатические капилляры и сосуды образуют сети и сплетения во всех оболочках стенки влагалища и анастомозируют с сосудами шейки матки и прямой кишки.

Отток лимфы от верхней части влагалища происходит во *внутренние подвздошные узлы*, от нижней части — в *поверхностные паховые узлы*.

Наружные женские половые органы. Лимфатические капилляры и сосуды наружных половых органов анастомозируют между собой и отводят лимфу в *поверхностные паховые узлы*.

Яичко. Система лимфооттока от яичка представлена лимфатическими капиллярами, образующими поверхностную (в белочной оболочке) и глубокую (в паренхиме яичка и его придатка) сети.

Лимфатические сосуды, отводящие лимфу от паренхимы яичка, идут в составе семенного канатика и проходят вместе с ним в паховом канале. В брюшной полости часть лимфатических сосудов идет по ходу яичковых сосудов
и вступает сразу в *поясничные узлы*. Другая часть лимфатических сосудов сопровождает кровеносные сосуды семявыносящего протока и направляется к *общим подвздошным узлам*, а затем к *поясничным узлам*. От мошонки лимфатические сосуды впадают в *поверхностные паховые узлы* (рис. 34).

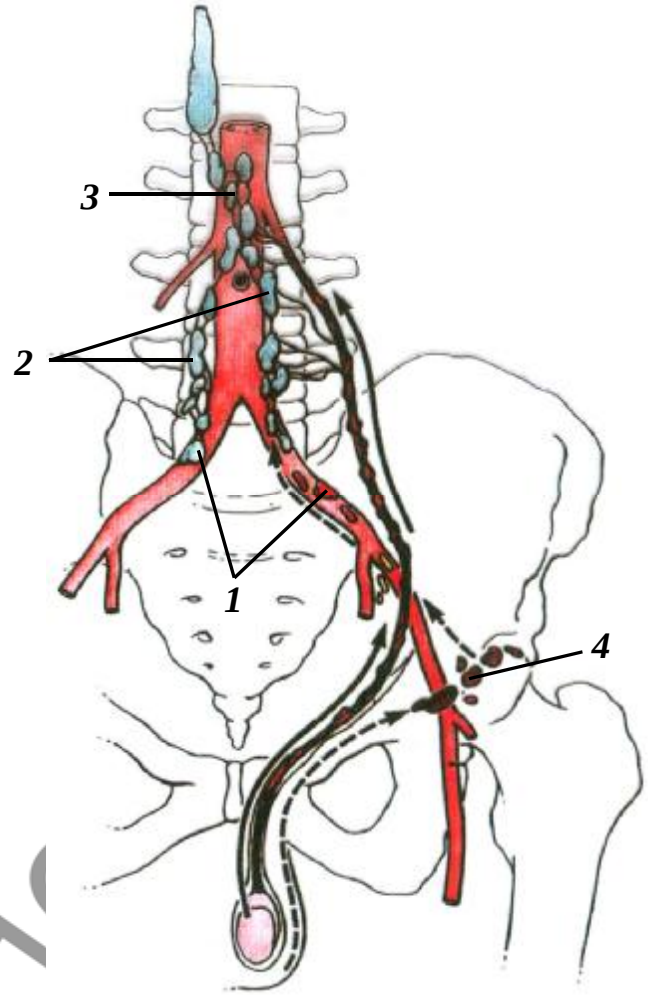

Рис. 34. Пути оттока лимфы от мужских половых органов:
1 — общие подвздошные л. у.; *2* — поясничные л. у.; *3* — нижние брыжеечные л. у.; *4* — паховые л. у.

NB! В связи с тем, что лимфа от паренхимы яичка оттекает в *поясничные узлы*, а от мошонки — в *поверхностные паховые узлы*, при новообразованиях яичка в первую очередь появляются метастазы в поясничных узлах, в то время как со стороны паховых узлов реакция длительное время отсутствует.

Предстательная железа, семенные пузырьки, бульбоуретральные железы. Лимфатические сосуды предстательной железы, семенных пузырьков,

предстательной части мочеиспускательного канала, бульбоуретральных желез анастомозируют с лимфатическими сосудами мочевого пузыря и отводят лимфу во *внутренние подвздошные узлы*, а затем в *общие подвздошные* и *поясничные лимфатические узлы*.

Половой член. Лимфатические капилляры полового члена образуют две сети: поверхностную и глубокую. Поверхностные лимфатические сосуды сопровождают наружные половые артерии и вены и впадают в *поверхностные паховые узлы*.

Глубокие лимфатические сосуды сопровождают дорсальные артерии и вены полового члена и впадают во *внутренние подвздошные узлы*, а затем в *общие подвздошные* и *поясничные узлы*.

Отток лимфы от нижней конечности

Отток лимфы от нижней конечности осуществляется поверхностными и глубокими лимфатическими сосудами в *подколенные* и *паховые узлы*. Поверхностные лимфатические сосуды собирают лимфу от кожи, подкожной клетчатки и фасции нижней конечности. Они располагаются на поверхностной фасции по ходу подкожных вен и формируют медиальную, латеральную и заднюю группы сосудов (рис. 35).

Лимфатические сосуды медиальной группы собирают лимфу от кожи I, II, III пальцев, медиальной поверхности стопы, голени, бедра, идут по ходу v. saphena magna к *поверхностным паховым узлам*. Лимфатические сосуды латеральной группы собирают лимфу от IV, V пальцев, латерального края стопы
и латеральной поверхности голени. В области коленного сустава они присоединяются к сосудам медиальной группы. Лимфатические сосуды задней группы начинаются в коже подошвы латерального края стопы и пяточной области, сопровождают v. saphena parva и впадают в *поверхностные подколенные узлы*.

NB! Поверхностные лимфатические сосуды стопы несут лимфу в направлении от подошвы к тылу стопы. Этим объясняется возникновение отека на тыле стопы при воспалении ее подошвенной поверхности.

Глубокие лимфатические сосуды нижней конечности располагаются под поверхностной фасцией и сопровождают магистральные сосуды голени и бедра. Они собирают лимфу от костей, суставов, мышц, нервов нижней конечности и отводят ее в *глубокие подколенные*, а затем в *глубокие паховые узлы*, из которых лимфа поступает в *наружные подвздошные лимфатические узлы*.

***Запомните*:** Выносящие лимфатические сосуды наружных подвздошных узлов несут лимфу в общие подвздошные, а затем в поясничные узлы.

Репозиторий БГМУ

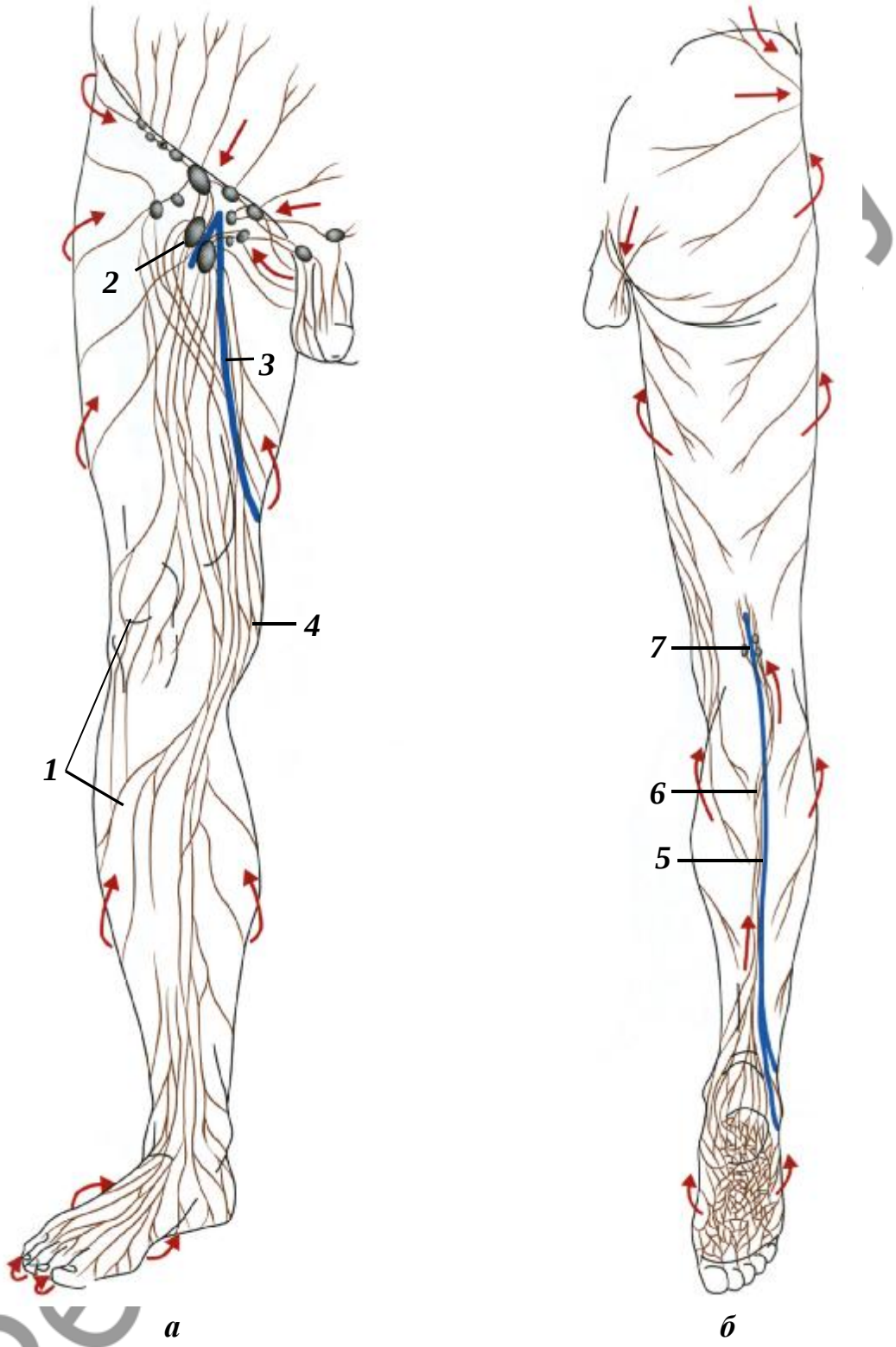

Рис. 35. Региональные лимфатические узлы нижней конечности (стрелками указаны направления оттока лимфы):
а — передне-медиальная поверхность; *б* — задняя поверхность:
1 — латеральная группа лимфатических сосудов; *2* — паховые л. у.; *3* — большая подкожная вена ноги; *4* — медиальная группа лимфатических сосудов; *5* — малая подкожная вена ноги; *6* — задняя группа лимфатических сосудов; *7* — подколенные л. у.

НАПРАВЛЕНИЯ ДВИЖЕНИЯ ЛИМФЫ ОТ ОРГАНОВ И ОБЛАСТЕЙ ТЕЛА

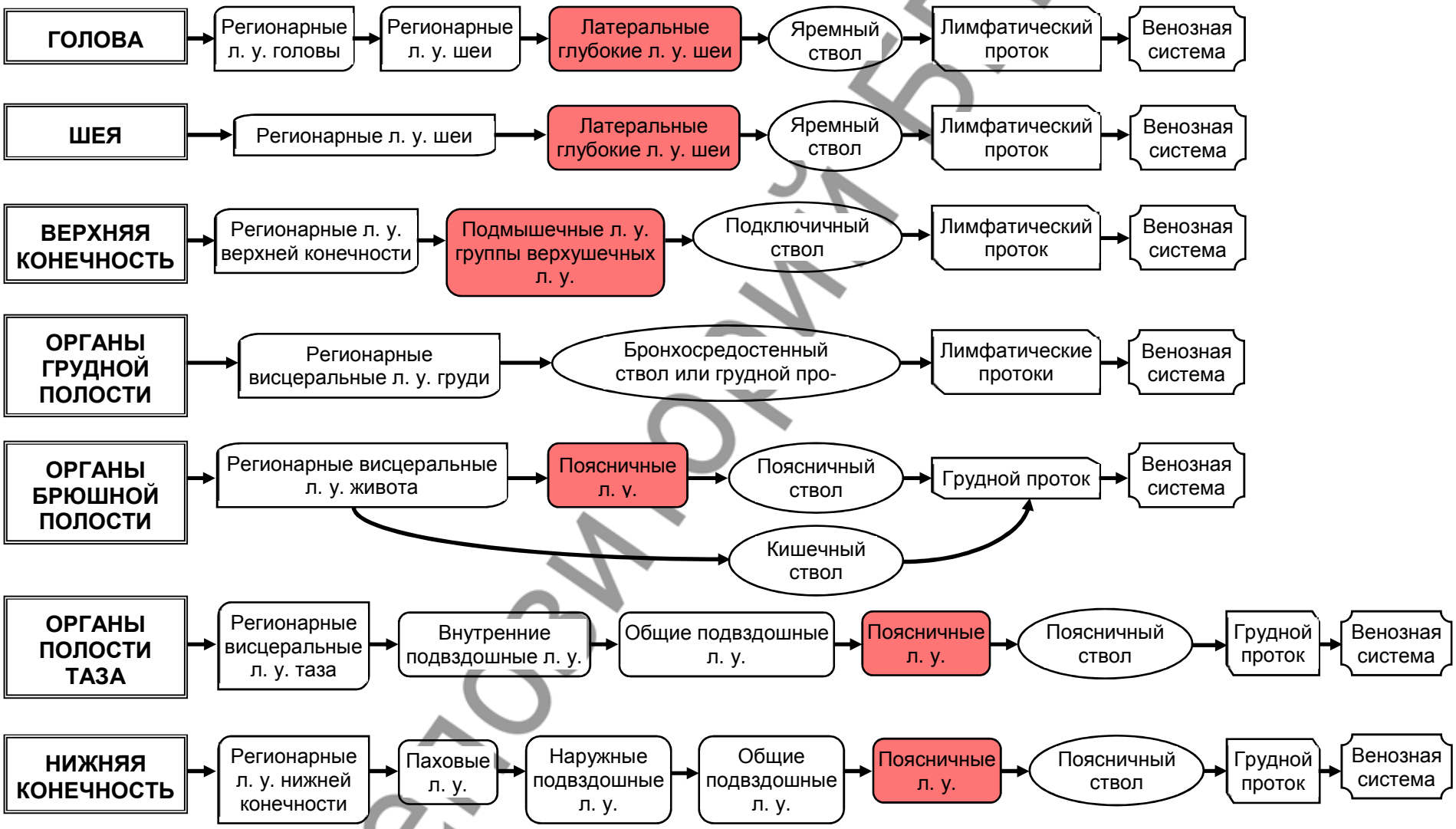

Репозиторий БГМУ

САМОКОНТРОЛЬ УСВОЕНИЯ ТЕМЫ

Вопросы для контроля усвоения темы:

1. Лимфатическая система: пути транспорта лимфы и лимфоидные органы.
2. Функции лимфатической системы.
3. Перечислите (по току лимфы) элементы лимфатического сосудистого русла. Назовите наиболее характерные особенности строения и функции каждого из них.
4. В каких органах и тканях отсутствуют лимфатические капилляры?
5. Почему движение лимфы называют оттоком, а не лимфоциркуляцией?
6. Перечислите лимфатические стволы. От каких областей тела и органов поступает лимфа в каждый из них?
7. При слиянии каких стволов формируется грудной проток? Опишите его топографию. Куда впадает грудной проток, от каких областей тела собирает лимфу?
8. При слиянии каких стволов формируется правый лимфатический проток? Куда он впадает, от каких областей тела собирает лимфу?
9. Опишите строение лимфатических узлов. Какие функции они выполняют?
10. Как классифицируются лимфатические узлы? Какие лимфатические узлы называют региональными, общими (контактными), терминальными?
11. Перечислите группы региональных лимфатических узлов головы, укажите их расположение.
12. Куда впадают выносящие лимфатические сосуды региональных лимфатических узлов головы?
13. Перечислите группы региональных лимфатических узлов шеи, укажите их локализацию.
14. Какие группы лимфатических узлов необходимо исследовать при воспалительном процессе в челюстно-лицевой области?
15. Почему при опухоли, расположенной на одной половине языка, метастазы могут быть выявлены в региональных лимфатических узлах как своей, так и противоположной стороны?
16. Опишите отток лимфы от зубов верхней и нижней челюстей.
17. Опишите расположение региональных лимфатических узлов верхней конечности. От каких областей они собирают лимфу? Куда впадают их выносящие сосуды?
18. Перечислите группы региональных лимфатических узлов груди, опишите их расположение. Укажите источники поступления лимфы в эти узлы.
19. Назовите региональные лимфатические узлы пищевода.
20. У больной рак правой молочной железы, а метастазы обнаружены в подмышечных лимфатических узлах слева. Каким образом опухолевые клетки попали в левые подмышечные узлы?
21. Перечислите группы региональных лимфатических узлов живота. Опишите их локализацию. Укажите источники поступления лимфы в эти узлы.

Репозиторий БГМУ

22. Назовите региональные лимфатические узлы прямой кишки.

23. Перечислите группы региональных лимфатических узлов таза, опишите их расположение. Укажите источники поступления лимфы в эти узлы.

24. Перечислите группы региональных лимфатических узлов нижней конечности, опишите их расположение. Назовите источники поступления лимфы в паховые узлы.

25. Куда впадают выносящие сосуды паховых лимфатических узлов?

26. Назовите региональные лимфатические узлы матки, влагалища.

27. Назовите региональные лимфатические узлы яичка, мошонки.

28. Чем объяснить возникновение отека стопы при наличии воспалительного процесса на ее подошвенной поверхности?

29. У пациента воспаление первого пальца стопы. Какие лимфатические узлы отреагируют на это воспаление в первую очередь?

СЛОВАРЬ КЛИНИЧЕСКИХ ТЕРМИНОВ

Лимфаденит — воспаление лимфатического узла.

Лимфаденография — рентгенография лимфатического узла и отходящих от него лимфатических сосудов (после введения в узел контрастного вещества посредством его пункции).

Лимфаденопатия — общее название болезней неясной или спорной этиологии, характеризующееся поражением лимфатических узлов.

Лимфангиит (син. лимфангит) — воспаление лимфатических сосудов.

Лимфангиома — доброкачественная опухоль, развивающаяся из лимфатических сосудов.

Лимфография — метод рентгенологического исследования различных отделов лимфатической системы с применением контрастных веществ.

Лимфодиализ — метод удаления токсических веществ из организма путем диализа лимфы, получаемой наружным дренированием грудного протока.

Лимфология — раздел ангиологии, изучающий строение, функции и заболевания лимфатической системы.

Лимфорея — истечение лимфы на поверхность тела (или в полость).

Лимфосорбция — метод удаления токсических веществ из организма, основанный на очищении центральной лимфы от токсических метаболитов с помощью различных адсорбентов.

Лимфостаз — скопление лимфы в интерстициальной ткани и полное прекращение ее тока с образованием белкового коагулянта в лимфатических путях. Проявляется отеками и слоновостью.

Метастаз (*греч.* перемещение) — очаг опухолевого или воспалительного процесса, развившийся в результате переноса патологического материала (клеток, микроорганизмов) из другого очага этого процесса в том же организме.

Репозиторий БГМУ

Метастазирование — процесс переноса патологического материала из очага опухолевого или воспалительного процесса в другие органы и ткани с образованием вторичных очагов.

ЛИТЕРАТУРА

Основная

1. *Привес, М. Г.* Анатомия человека / М. Г. Привес, Н. К. Лысенков, В. И. Бушкович. М., 2009. С. 492–500, 505–507.

2. *Сапин, М. Р.* Анатомия человека : в 2 т. / М. Р. Сапин. М., 2001. Т. 2. С. 120–132, 151–159.

3. *Синельников, Р. Д.* Атлас анатомии человека : в 4 т. / Р. Д. Синельников. М. : Медицина, 1996. Т. 2. 263 с.

4. *Фениш, Х.* Карманный атлас анатомии человека / Х. Фениш, при участии В. Даубера ; пер. с англ. С. Л. Кабак, В. В. Руденок ; пер. под ред. С. Д. Денисова. Минск : Выш. шк., 1996. 464 с.

5. *Гайворонский, И. В.* Нормальная анатомия человека : учеб. для мед. вузов : в 2 т. / И. В. Гайворонский. 5-е изд., испр. и доп. СПб : СпецЛит, 2007. Т. 2. 423 с.

Дополнительная

6. *Международная* анатомическая терминология / под ред. Л. И. Колесникова. М. : Медицина, 2003. 4214 с.

7. *Петерсон, Б. Е.* Атлас онкологических операций / Б. Е. Петерсон. М. : Медицина, 1987. 536 с.

8. ***Moore, K. L.*** Essential Clinical Anatomy / K. L. Moore, A. M. R. Agur. 3rd ed. Philadelphia, Baltimore, New York, London : Lippincott Williams&Wikins, 2007. 692 p.

9. ***Gray's*** anatomy for students / Kichard L. Drake [et al.] 2nd ed. Philadelphia, 2010. 1103 p.

10. ***Moore, K. L.*** Clinically oriented anatomy / K. L. Moore, A. F. Dalley. 4th ed. Baltimore, Philadelphia, 1999. 1167 p.

11. ***Human*** anatomy : atlases / F. H. Martini [et al.]. 4th ed. 2003. 868 p.

Репозиторий БГМУ

ОГЛАВЛЕНИЕ

Мотивационная характеристика темы 3
Общие данные о строении лимфатической системы 4
Лимфатические капилляры 4
Лимфатические сосуды 6
Лимфатические узлы 8
Лимфатические стволы 10
Лимфатические протоки 12
Региональные лимфатические узлы областей тела 13
Лимфатические узлы головы 13
Лимфатические узлы шеи 14
Лимфатические узлы верхней конечности 17
Лимфатические узлы груди 18
Лимфатические узлы брюшной полости 22
Лимфатические узлы таза 25
Лимфатические узлы нижней конечности 27
Отток лимфы от органов и областей тела 28
Отток лимфы от органов головы и шеи 28
Отток лимфы от верхней конечности 30
Отток лимфы от органов грудной полости 32
Отток лимфы от молочной железы 33
Отток лимфы от органов брюшной полости 35
Отток лимфы от органов таза и наружных половых органов 39
Отток лимфы от нижней конечности 42
Направления движения лимфы от органов и областей тела 44
Самоконтроль усвоения темы 45
Словарь клинических терминов 46
Литература 47

Репозиторий БГМУ