

А. И. Машкин

СИНДРОМ ДИСПЛАЗИИ СОЕДИНИТЕЛЬНОЙ ТКАНИ У ЖЕНЩИН С ПРОЛАПСОМ ТАЗОВЫХ ОРГАНОВ

Научный руководитель канд. мед. наук, доц. В. С. Вербицкий

Кафедра акушерства и гинекологии,

Белорусский государственный медицинский университет, г. Минск

Резюме. В статье приведены данные обследования пациенток с пролапсом тазовых органов. Выявлены основные анамнестические, клинические и гистологические показатели дезорганизации соединительной ткани, влияющие на результат лечения и прогнозирование рецидивов.

Ключевые слова: пролапс гениталий, дисплазия соединительной ткани.

Resume. The paper presents the survey data of patients with pelvic organ prolapse. The basic medical history, clinical and histological parameters disorganization of connective tissue, affecting the outcome of the treatment and prognosis of recurrence.

Keywords: genital prolapse, connective tissue dysplasia.

Актуальность. Число женщин, страдающих опущением и выпадением внутренних половых органов неуклонно растет. По данным различных авторов количество пациенток с данной патологией достигает 25-30% среди обследованных старше 45 лет. До 50% женщин, имеющих пролапс гениталий, имеют нарушение функции смежных органов: мочевого пузыря в виде инконтиненции или обструктивного мочеиспускания, аноректальной дисфункции в виде инконтиненции или констипации. Снижение качества жизни, социальная дезадаптация, возникновение депрессивных состояний, сексуальная дисфункция говорят о высокой значимости проблемы, необходимости систематизации знаний и выработки рациональной тактики ведения пациенток с данной патологией. Учитывая постоянный рост продолжительности жизни, увеличение доли женщин пожилого возраста, возрастания доли оперативного лечения при патологии тазового дна в структуре гинекологических заболеваний, возросла роль качества жизни после хирургической коррекции пролапса гениталий и прогнозирования рецидивов данной патологии.

Цель: установить связь синдрома дисплазии соединительной ткани с пролапсом тазовых органов.

Задачи:

1. Определить вклад различных этиологических факторов в формирование опущения и выпадения внутренних половых органов.
2. Определить значимость гистологического и инструментальных исследований в оценке наличия синдрома дисплазии соединительной ткани и прогнозирования рецидивов после оперативного лечения.

Материал и методы. Исследуемую группу составили пациентки гинекологического отделения 2-го городского клинического родильного дома г.

Минска, страдающие пролапсом гениталий. В период с 01.08.2013 г. по 15.12.2014 г. прооперировано 59 пациенток с целью коррекции положения половых органов, в том числе 4 –экстирпация культи шейки матки с подведением сетчатого аллотрансплантата с целью коррекции передней стенки влагалища при рецидиве пролапса гениталий, в том числе 1 с подведением биологического протеза «Биокард», 2 влагалищных экстирпации матки с передней кольпоррафией и задней кольпоперинеоррафией и 2 Манчестерские операции без использования аллотрансплантатов, 35 влагалищных экстирпаций матки с передней кольпоррафией и задней кольпоперинеоррафией с использованием сетчатых протезов, в том числе 11 с коррекцией энтеро/ректоцеле «Биокардом», 15 Манчестерских операций с использованием сетчатых протезов, в том числе 4 с коррекцией энтеро/ректоцеле «Биокардом», 2 пациентки прооперированы лапаротомным доступом с использованием сетчатых материалов для коррекции опущения половых органов после экстирпации матки.

Контрольная группа женщин состояла из пациенток, получивших оперативное лечение по поводу опухолей матки (фибромиомы) при отсутствии клинических проявлений пролапса гениталий. Все пациентки проходили комплексное обследование согласно протоколам, рекомендованным МЗ РБ. Дополнительно проводилось исследование крови и морфологическое исследование операционного материала на наличие основных маркеров дисплазии соединительной ткани. Группы были сопоставимы по возрасту, паритету беременностей и родов. Морфологически исследован операционный материал 52 пациенток от 33 до 75 лет, прооперированных с различными видами гинекологической патологии (неполное и полное выпадение матки, опущение стенок влагалища, элонгация рубцовой деформации шейки матки, цистоцеле, ректоцеле, опухоли яичников, миома матки).

Результаты и их обсуждение. Были изучены морфологические особенности тканей при опущении и выпадении половых органов. Выявлены очаги дезорганизации соединительной ткани со снижением ее васкуляризации, развитием очагов мукоидного и фибриноидного набухания, проявлением отека стромы, очаговых кровоизлияний и интерстициальным склерозом, наличие лимфогистиоцитарного инфильтрата стромы. Степень выраженности изменений и распределение по числу наблюдений представлены на рисунке 1. При иммуногистохимическом исследовании обнаружены проявления дезорганизации соединительной ткани в виде накопления коллагена III типа, снижение васкуляризации с увеличением содержания коллагена III типа и снижение экспрессии гладкомышечного актина альфа в экстрацеллюлярном матриксе. У пациенток с полным выпадением матки изменения были представлены выраженным нарушением структуры коллагеновых волокон, которые были утолщены, грубопреплетенными, неравномерно и неупорядоченно расположенными. Или же при микроскопическом исследовании межклеточного матрикса отмечались

дезорганизация и лизис коллагеновых волокон, изменение состава и пространственной структуры, которые имели неравномерную толщину, часто были истончены и располагались пучками неравномерной формы. Выявленные изменения могут быть местными вторичными, а также в том числе быть проявлением общей патологии вследствие нарушения пластических процессов в организме, которые наблюдаются при дисплазии соединительной ткани.

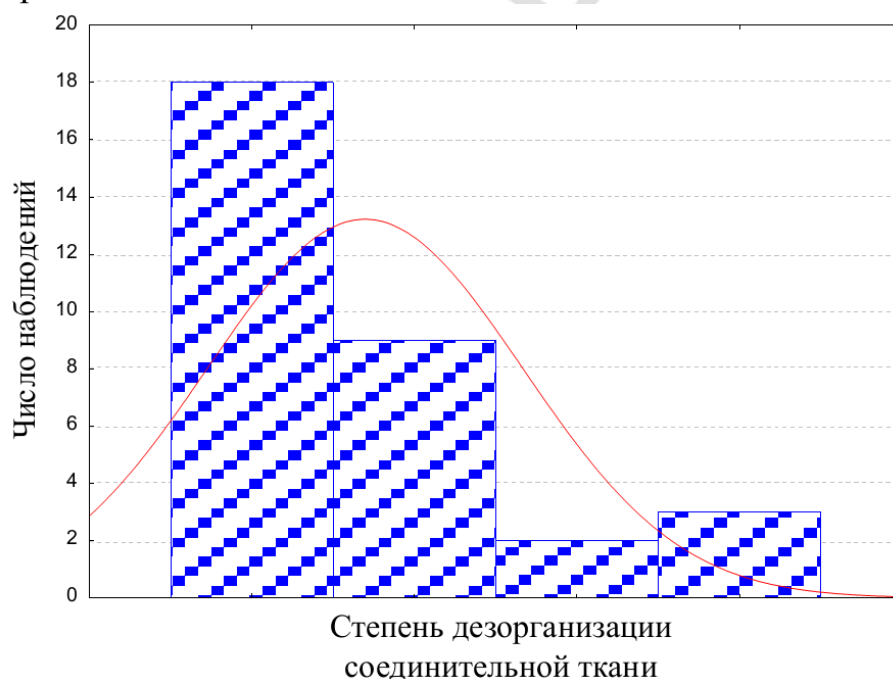


Рисунок 1 – Распределение случаев по степени дезорганизации соединительной ткани (слева направо – слабая, умеренная, выраженная, резко выраженная)

Выводы:

1 Среди обследованных рубцовые изменения промежности – 92%, разрывы промежности в родах – 61%, родоразрешение путем вакуум-экстракции/акушерских щипцов – 24%, перинео-/эпизиотомия в родах – 30%, НЖО – 86%.

2 Сочетание пролапса гениталий с различными синдромами ДСТ наблюдалось в 100% случаев, однако в большинстве случаев дезорганизация соединительной ткани отмечалась слабо и умеренно выраженной.

3 Морфологическое исследование у пациенток с тяжелыми формами пролапса гениталий показало более значительные степени дезорганизации соединительной ткани, обуславливающие повышение риска рецидива заболевания.

A. I. Mashkin

DYSPLASIA OF CONNECTIVE TISSUE IN WOMEN WITH PELVIC ORGAN PROLAPSE

Tutor Professor V. S. Verbitsky

Department of Obstetrics and Gynecology,

Belarusian State Medical University, Minsk

Литература

1. Петрова С., Федоров Б., Лукашенко С. Ю. Роль дисплазии соединительной ткани в патогенезе пролапса гениталий и недержания мочи //Российский вестник акушера-гинеколога. – 2005. – С. 5.
2. Смирнова М. Ю. и др. Недифференцированные дисплазии соединительной ткани и их значение в акушерско-гинекологической практике (обзор литературы) //Вестник Санкт-Петербургского университета сер. – 2006. – Т. 11. – С. 95-104.
3. Шарапов В. В., Шашев Н. С. Анализ результатов оперативного лечения женщин с недержанием мочи: морфологические аспекты //АКУШЕРСТВО, ГИНЕКОЛОГИЯ И РЕПРОДУКЦИЯ. – 2012. – Т. 6. – №. 4.
4. Вербицкий В.С., Можейко Л. Ф., Вербицкая М.С/ Опущение и выпадение женских половых органов. Перспективы решения проблемы// Репродуктивное здоровье. Восточная Европа №5 -2012, С 58-61.