

## МОРФОЛОГИЧЕСКОЕ СОСТОЯНИЕ КОСТНОЙ ТКАНИ ПОСЛЕ ВОЗДЕЙСТВИЯ НИЗКОЧАСТОТНЫМ УЛЬТРАЗВУКОМ РАЗЛИЧНЫХ ПАРАМЕТРОВ

УО «Белорусский государственный медицинский университет»,  
ГУ «РНПЦ неврологии и нейрохирургии МЗ РБ», Минск

---

*Для исправления зубочелюстных аномалий и деформаций в сформированном прикусе проводят комплексное ортодонтическое лечение, при котором локально, в области перемещаемых зубов, ослабляется костная ткань и повышается её пластичность. Эффективен низкочастотный ультразвук. Представлены морфологические изменения в костной ткани челюсти опытных животных после воздействия непрерывным, импульсным и модулированным ультразвуком частотой 60 кГц. Все применявшиеся воздействия вызывали разнообразные морфологические изменения в костной ткани, выраженность которых зависела от числа проводимых процедур. Наиболее выраженные изменения наблюдались после 15 воздействий, а наиболее оптимальным при комплексном ортодонтическом лечении является до 10 воздействий ультразвуком частотой 60 кГц.*

**Ключевые слова:** низкочастотный ультразвук, костная ткань, гистология, ортодонтия, перемещение зубов.

S. V. Ivashenko, A. A. Ostapovich, S. D. Bezzubik

## MORPHOLOGICAL STRUCTURE OF BONE TISSUE AFTER EXPOSURE OF LOW FREQUENCY ULTRASOUND IN VARIOUS COMBINATIONS

*For correction of dentoalveolar anomalies and deformations in the formed bite conducts comprehensive orthodontic treatment, in which locally, in the field of movable teeth, weakens bone and increases its flexibility. Low-frequency ultrasound is effective for that purpose. Morphological changes in the jaw bone of experimental animals after exposure to a continuous, pulsed and modulated ultrasound frequency of 60 kHz described in article. All applicable exposures causes a variety of morphological changes in the bone, the severity of which depended on the number of procedures carried out. The most pronounced changes were observed after the 15 impacts, and the most optimal for complex orthodontic treatment is up to 10 ultrasound impacts of frequency 60 kHz.*

**Keywords:** low frequency ultrasound, bone tissue, histology, orthodontic, teeth movement.

---

Важной проблемой современной стоматологии является лечение пациентов с зубочелюстными аномалиями и деформациями в сформированном прикусе. Не устранённые в детском возрасте зубочелюстные аномалии у взрослых вызывают эстетические и функциональные нарушения челюстно-лицевой области, способствуют заболеваниям периодонта, являются одним из пусковых факторов заболеваний височно-нижнечелюстного сустава, влияют на психику взрослого человека. Вторичные деформации зубных рядов усложняют или препятствуют изготовлению зубных протезов [2, 4].

Для исправления зубочелюстных аномалий и деформаций в сформированном прикусе проводят ортодонтическое лечение, которое основывается на следующем принципе: при оказании длительного давления на зуб происходит его перемещение. Кость в области перемещаемого зуба избирательно резорбируется в одних участках и отстраивается в других. Эти изменения в костной ткани зависят от выраженности обменных процессов в организме, степени минерализации и пластичности кости. В детском и юношеском возрасте костная ткань достаточно пластичная. Это обеспечивает высокую эффективность ортодонтического лечения. С возрастом в организме ослабевают обменные процессы, в кости увеличивается содержание кальция и фосфора из-за чего она становится более плотной, менее пластичной. Поэтому у взрослых пациентов ортодонтическое лечение длительное и не всегда приводит к ожидаемым результатам. Часто наблюдаются рецидивы [1, 6, 7, 11, 13].

В связи с этим в сформированном прикусе целесообразно проводить комплексное ортодонтическое лечение, при котором локально ослабляется костная ткань и повышается её пластичность. Хороших результатов можно добиться, применяя физические методы воздействия на костную ткань. К таким методам относятся: вибрационное воздействие, ультразвуковое высокочастотное и низкочастотное воздействие, индуктотермия, лазеры, переменное магнитное поле.

На наш взгляд хорошего эффекта можно добиться воздействия на костную ткань низкочастотным ультразвуком.

Известно, что низкочастотный ультразвук вызывает многообразные тканевые и клеточные реакции в области озвучивания. Ультразвуковые волны нормализуют кровообращение и лимфообращение, улучшают обмен веществ, оказывают нормализующее влияние на все системы организма, обладают обезболивающим, спазмолитическим, противовоспалительным и десенсибилизирующим действиями [8].

Низкочастотный ультразвук характеризуется более высокой биологической активностью и простотой применения по сравнению с высокочастотным ультразвуком. Установлено, что низкочастотный ультразвук глубоко проникает в ткани, обладает более выраженным бактерицидным, противоотечным, разрыхляющим и деполимеризующим действиями, проявляет большую форетическую активность, оказывает более выраженный противовоспалительный эффект по сравнению с высокочастотным ультразвуком. Для низкочастотного ультразвука тело человека и его внутренние органы акустически «полупрозрачны», что дает возможность воздействовать на них через участки кожи, на которые они проецируются. Низкочастотным ультразвуком целесообразно озвучивать глубоко расположенные внутренние органы человека, а также суставы и кости опорно-двигательного аппарата [8].

Одним из источников низкочастотного ультразвука является аппарат для низкочастотной ультразвуковой терапии «АНУЗТ-1—100» ТУЛЬПАН, разработанный на кафедре ортопедической стоматологии БГМУ совместно с Институтом прикладных физических проблем им. А. Н. Севченко БГУ. Данный аппарат способен работать в трёх различных режимах: непрерывном (uninterrupted ultrasound), импульсном (pulsed ultrasound) и модулированном (modulated ultrasound).

В непрерывном режиме на озвучиваемый объект воздействует звуковая волна фиксированной частоты (22, 44, 60, 80, 100 кГц) и интенсивности (от 0,2 до 1 Вт/см<sup>2</sup>).

В импульсном режиме звуковая волна фиксированной частоты и интенсивности воздействует на объект с заданным периодом воздействия/пауза (например, 5/5 секунд).

При использовании модулированного режима частота озвучивания остаётся фиксированной, а интенсивность с заданным периодом (например, каждые 5 секунд) увеличивается на 0,2 Вт/см<sup>2</sup> от 0,2 до 1 Вт/см<sup>2</sup>.

Накоплен достаточный опыт клинического применения низкочастотного ультразвука. Известно, что воздействие на костную ткань низкочастотным непрерывным, импульсным и модулированным ультразвуком низкой частоты приводит к снижению содержания кальция и фосфора в компактной пластинке и губчатом веществе костной ткани. Также снижаются прочностные показатели костной ткани [3]. Установлено, что оптимальное изменение минерального состава и прочности костной ткани наблюдается при воздействии ультразвуком частотой 60 кГц. Однако морфологические изменения в костной ткани после воздействия непрерывным, импульсным и модулированным ультразвуком частотой 60 кГц изучены не достаточно.

Поэтому, **целью исследования** явилось изучение морфологической структуры костной ткани после воздействия низкочастотным непрерывным, импульсным и модулированным ультразвуком частотой 60 кГц.

### Материал и методы

Эксперимент проведен на 59 кроликах породы шиншилла, самцах одинакового веса ( $2,8 \pm 0,2$  кг) и возраста ( $18 \pm 3$  мес), 54 опытных и 5 контрольных. Опытных животных разделили на 3 группы. В первой группе проводили озвучивание костной ткани и слизистой альвеолярного отростка нижней челюсти в области центральных резцов непрерывным ультразвуком частотой 60 кГц по 5, 10 и 15 процедур. Параметры воздействия: режим — непрерывный, частота — 60 кГц, интенсивность — 0,4 Вт/см<sup>2</sup>, длительность процедуры — до 10 минут. Во второй группе проводили озвучивание костной ткани и слизистой альвеолярного отростка нижней челюсти в области центральных резцов импульсным ультразвуком частотой 60 кГц по 5, 10 и 15 процедур. Параметры воздействия: режим — импульсный, частота — 60 кГц, интенсивность — 0,4 Вт/см<sup>2</sup>, период воздействия/пауза — 5/5 секунд, длительность процедуры — до 10 минут. В третьей группе проводили озвучивание костной ткани и слизистой альвеолярного отростка нижней челюсти в той же области модулированным ультразвуком частотой 60 кГц также по 5, 10 и 15 процедур. Параметры воздействия: режим — модулированный, частота — 60 кГц, интенсивность — 0,2–0,6 Вт/см<sup>2</sup>, период изменения интенсивности — 5 секунд, длительность процедуры — до 10 минут. Во всех группах процедуры проводили один раз в день. В качестве контактной среды излучателя

волновода со слизистой оболочкой использовали вазелиновое масло.

Животные находились на стандартном рационе вивария. После окончания эксперимента животных выводили из опыта под наркозом. Для гистологического исследования брали озвученный фрагмент нижней челюсти опытных и контрольных животных с наружной и внутренней компактной пластинкой и губчатым веществом, фиксировали в 10%-ном растворе формалина. В течение 72 часов декальцинировали в 7%-ном растворе азотной кислоты. Материал проводили через спирты восходящей концентрации (30–96°) и заливали в целлоидин. Срезы приготавливали в достаточном количестве на ультратоме LKB-III, окрашивали гематоксилином и эозином. Изучали препараты на световом микроскопе Leica DMD 110 с выводом изображения на монитор персонального компьютера.

### Результаты и обсуждение

В костной ткани контрольной группы животных наблюдаются сравнительно узкие межбалочные пространства, с клеточно-фиброзным костным мозгом, крупными остеобластами. Отмечается умеренная мозаичность и интенсивная окрашиваемость основного вещества нормальных и несколько утолщенных костных балочек. Гиперемия отсутствует (рис. 1).

После 5 процедур воздействия непрерывным ультразвуком частотой 60 кГц отмечается активная гиперемия, заметный отёк мягких тканей, массивные инфильтраты под покровным эпителием десны, пролиферация клеток базального слоя надкостницы, врастание их в питательные каналы компактного слоя и в межбалочные пространства губчатого вещества. На границе с костными балочками клетки приобретают кубическую, полигональную форму, превращаясь в активных остеобластов, вырабатывающих узкий поясик остеоида, обширные поля пролиферирующих веретенообразных клеток. Местами клетки, более мелкие, округлые, неправильной формы. Редкие остеокласты резорбируют и внедряются в поверхностные слои костного вещества. Выражены пролиферация клеток адвентиции сосудов питательных каналов, формирование в ней новых «дополнительных» мелких кровеносных стволиков. В довольно обширных костномозговых пространствах и в более в глубоких отделах губчатого вещества хорошо выражен слой эндоста, жировой костный мозг, выполняющий межбалочные пространства, со значительной активной гиперемией.

После 10 процедур воздействия непрерывным ультразвуком частотой 60 кГц изменения сходны с таковыми в предыдущем опыте, но отличаются большей выраженностью. Значительнее по площади разрастание соединительной ткани с плотным расположением веретенообразных, полигональных клеток с очаговыми скоплениями гигантских многоядерных остеокластов и очень неровной поверхностью, с глубокими западениями костного вещества, от которого в виде «отрубков» отходят сегменты пучков коллагеновых волокон на фоне многочисленных, преимущественно одноядерных остеокластов. В других участках костной ткани многочисленные, тонкие, ветвящиеся костные балочки, сливаются с предобразованной «старой» костной тканью. В ней отмечаются широкие «полосы» заметно базофильного костного вещества с чёткой границей и более светлым, гомогенным оксифильным межучасточным веществом, содержащим узкие остециты с пикнотичны-

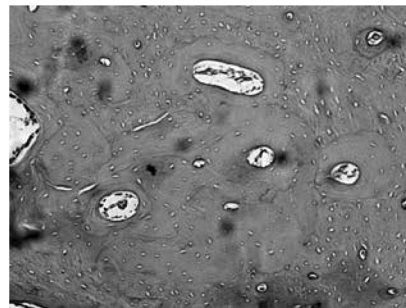


Рис. 1. Костная ткань животных контрольной группы. Окраска гематоксилином и эозином. Увеличение  $\times 100$



Рис. 2. Костная ткань после 10 процедур воздействия непрерывным ультразвуком частотой 60 кГц. Окраска гематоксилином и эозином. Увеличение  $\times 200$

ми ядрами. Выражена пролиферация клеток адвентиции питательных кровеносных сосудов, резорбирующих костное вещество. Некоторые из питательных каналов по величине приближаются к межбалочным пространствам губчатого вещества. Последние выполнены гиперемизированным жировым костным мозгом, в некоторых из них с резко утолщённым эндостом, разрушающим костное вещество с образованием крупных, неправильной формы полостей (рис. 2).

После 15 процедур воздействия непрерывным ультразвуком частотой 60 кГц наблюдается обширное разрастание соединительной ткани, замещающей костную. По сравнению с предыдущими экспериментами соединительная ткань здесь очень разнообразна по структуре и дифференцировке. Клетки её не только полигональные, но принимают веретенообразную форму, среди которых остатки костной ткани не определяются, а идёт формирование коллагеновых волокон, складывающихся в хорошо окрашивающиеся пучки. В других участках соединительной ткани фибриллярные образования отсутствуют. Наблюдается полное соединительнотканное замещение предсуществующей костной ткани. Дифференцировка соединительной ткани продолжается, вплоть до жировой, сливаясь с таковой, губчатого вещества. Оно чрезвычайно разрежено — костные балочки истончены, окружены, как бы «облеплены» клетками. Активная гиперемия жирового костного мозга. Межуточное вещество костной ткани — гомогенное, оксифильное, с редкими, бледно окрашивающимися, слабо базофильными линиями склеивания. Остециты с гиперхромными, частью сморщенными ядрами.

После 5 процедур воздействия импульсным ультразвуком частотой 60 кГц выражено полнокроеие сосудов и отёчность тканей. Наблюдаются признаки пролиферации клеток базального слоя надкостницы. По ходу костных балочек и в питательных каналах появляются остеобла-

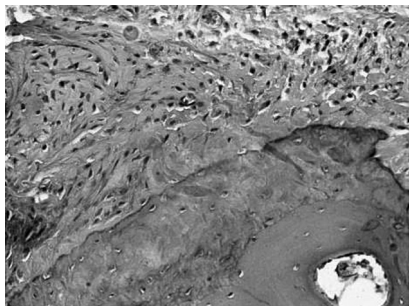


Рис. 3. Костная ткань после 10 процедур воздействия импульсным ультразвуком частотой 60 кГц. Окраска гематоксилином и эозином. Увеличение  $\times 200$

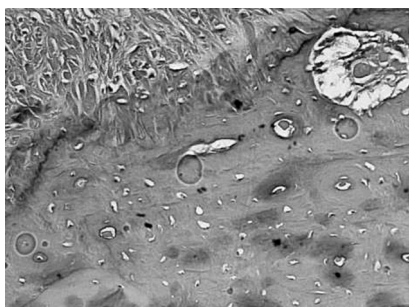


Рис. 4. Костная ткань после 15 процедур воздействия импульсным ультразвуком частотой 60 кГц. Окраска гематоксилином и эозином. Увеличение  $\times 200$

стические элементы с образованием гомогенного эозинофильного пояса остеоида. В отдельных полях зрения выявляются островки остеокластических элементов, признаки резорбции, рарефикации. Стенки сосудов утолщены за счёт пролиферации адвентиции.

После 10 процедур воздействия импульсным ультразвуком частотой 60 кГц значительно увеличились площади замещения кости волокнистой соединительной тканью с большими участками коллагеновых волокон. Появились очаги скопления остеокластов с наличием многоядерных элементов с признаками резорбции, узурирования костной ткани. Выражены истончение костных балочек, оксифильная гомогенность межучточного вещества, образование остеоида, крупных межбалочных полостей, которые заполнены жировым костным мозгом (рис. 3).

После 15 процедур воздействия импульсным ультразвуком частотой 60 кГц крупные поля костной ткани замещены волокнистой соединительной тканью из полигональных и веретеновидных клеток. Выражено формирование коллагеновых пучков. В отдельных участках костная ткань замещена жировой тканью сливающейся с жировым костным мозгом межбалочных полостей. Последние содержат скопления клеток, которые резорбируют окружающее костное вещество. Выражена гиперемия всех тканей. Выявляются участки пустых лакун (рис. 4).

После 5 процедур воздействия модулированным ультразвуком частотой 60 кГц отмечали выраженное расширение полей эозинофилии, неравномерность мозаичности и расположения линий склеивания, а также их базофилия. Хотя интенсивность этих изменений менее выражена по сравнению с аналогичными изменениями в предыдущих опытах. Появились признаки пролиферации базофильного слоя надкостницы, клеток адвентиции сосудов

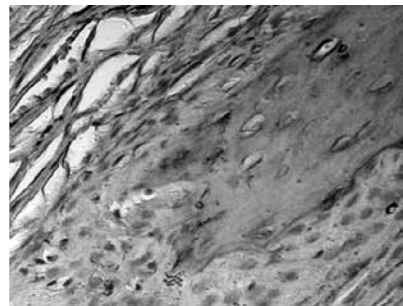


Рис. 5. Костная ткань после 10 процедур воздействия модулированным ультразвуком частотой 60 кГц. Окраска гематоксилином и эозином. Увеличение  $\times 400$

питательных каналов. В отдельных полях выявлялись остеокластические элементы с явлениями резорбции костной ткани, неравномерным истончением костных балочек. Выявлялись участки эндостального костеобразования. Жировой костный мозг с признаками склероза, вакуолизацией, гиперемией.

После 10 процедур воздействия модулированным ультразвуком частотой 60 кГц интенсивность изменений усилилась. В значительной степени преобладали гиперемия и пролиферация адвентиции сосудов питательных каналов. Отмечались большие скопления остеокластов. Наблюдались признаки активации процессов резорбции с узурированием костной ткани. В результате этих процессов отдельные питательные каналы резко расширились и приобрели форму крупных полостей. Эти процессы сопровождались разрушением и замещением костных балочек с образованием больших межкостных лакун, заполненных жировым костным мозгом. Увеличились по площади участки замещения костной ткани волокнистой соединительной структурой (рис. 5).

После 15 воздействий модулированным ультразвуком частотой 60 кГц преобладала оксифильная окраска межучточного вещества с тонкими прерывистыми линиями склеивания и слабой базофилией в компактном слое и по периферии истонченных костных балочек. Отмечалась резко выраженная рарефикация костной ткани со значительными полями соединительной волокнистой ткани различной степени дифференцировки. Отчётливо выражено образование крупных полей коллагеновых волокон. В отдельных участках жировая ткань заполняла расширенные межбалочные лакуны губчатой части костной ткани.

### Выводы

1. Все применявшиеся воздействия ультразвуком низкой частоты вызывали в костной ткани различные морфологические изменения.

2. Выраженность морфологических изменений в костной ткани после воздействия на неё низкочастотным ультразвуком при различных параметрах зависела от количества процедур. Наиболее выраженные изменения наблюдались после 15 воздействий низкочастотным ультразвуком. Однако репаративные процессы после этого замедлялись.

3. Наиболее эффективным для локального ослабления костной ткани и последующего восстановления является применение до 10 процедур воздействия ультразвуком частотой 60 кГц.

## Литература

1. Добровольская, О. В. Минеральная плотность костной ткани у пациентов старше 50 лет, перенесших малотравматичные переломы // Добровольская О. В., Торопцова Н. В., Никитинская О. А., Демин Н. В., Беневоленская Л. И. — 2010.— № 3 (31).— С. 18.

2. Ивашенко С. В. Лечение зубочелюстных аномалий и деформаций в сформированном прикусе с применением физических и физико-фармакологических методов (экспериментально-клиническое исследование): Автореф. дис. док.мед. наук. — Минск, 2011. — 42 с.

3. Ивашенко С. В. Физические свойства и элементный состав костной ткани после воздействия импульсным низкочастотным ультразвуком в эксперименте / С. В. Ивашенко, А. А. Остапович, В. А. Чекан// Современная стоматология. — 2012. — № 1. — С. 70—73.

4. Наумович С. А. Повышение эффективности комплексного (ортопедо- хирургического) лечения аномалий и деформаций зубочелюстной системы в сформированном прикусе: Автореф. дис. д-ра мед. наук: 14.00.21 / Бел. гос. мед. унт.—Минск, 2001.—42 с.

5. Щетинин, В. В. Комплексная рентгенодиагностика изменений скелета кисти у работающих в условиях ультразвука / Щетинин В. В., Дружинин В. Н., Черний А. Н., Ратобыльский Г. В. // Вестник медицинского стоматологического института. — 2008. — № 4. — С. 14—18.

6. Максикова, Т. М. Динамическое исследование минеральной плотности костной ткани у подростков / Максикова Т. М., Меньшиков А. М., Меньшикова Л. В. // Сибирский медицинский журнал. — 2007. — № 7(т. 74). — С. 93—95.

7. Проффит, У. Р. Современная ортодонтия. Перевод с английского / Проффит У. Р., под ред. Л. С. Персина. Москва, 2008.

8. Улащик, В. С. Новые данные о физиологическом и лечебном действии низкочастотного ультразвука / Улащик В. С. // Физиотерапевт. — 2012. — № 8. — С. 3—10.

9. Хилл К. Ультразвук в медицине. Физические основы применения / К. Хилл, Дж. Бэмбера, Г.терХаар.— М.: ФИЗМАТЛИТ, 2008. — 544 с.

10. Barth, G. Biological effects of ultrasound therapy / Barth G., Wachsmann F. // Erlanger UltraschallTagung. — 1997. — P. 162—205.

11. Ghita, A. Monitoring the mineralisation of bone nodules in vitro by space- and time-resolved Raman micro-spectroscopy / Ghita A, Pascut FC, Sottile V, Notingher I. // Analyst. — 2013. — Oct 24.

12. Ohman, C. Human bone hardness seems to depend on tissue type but not on anatomical site in the long bones of an old subject / Ohman C, Zwierzak I, Baleani M, Viceconti // M. ProclnstMechEng H. — 2013. — Feb;227(2). — P. 200—6.

13. Wise, GE. Mechanisms of tooth eruption and orthodontic tooth movement / WiseGE, King GJ. // J Dent Res. — 2008 May. — № 87 (5). — P. 414—34.

Поступила 18.01.2017 г.