

Черных А. В., Малеев Ю. В., Шевцов А. Н.

ИЗУЧЕНИЕ ХИРУРГИЧЕСКОЙ АНАТОМИИ ОКОЛОЩИТОВИДНЫХ ЖЕЛЕЗ С ИСПОЛЬЗОВАНИЕМ МЕТОДОВ МНОГОМЕРНОГО СТАТИСТИЧЕСКОГО АНАЛИЗА

Воронежская государственная медицинская академия им. Н. Н. Бурденко, Россия

Первичный гиперпаратиреоз занимает третье место в эндокринологической патологии и имеет частоту заболеваемости 1–2 %о (А. П. Калинин, 2010; С. М. Черенько, 2010; J.-F. Henry, 2010). Оптимальным способом лечения больных с данной патологией является хирургическое удаление желез, пораженных патологическим процессом. Наиболее распространенным способом профилактики повреждения околощитовидных желез (ОЩЖ) при операциях на щитовидной железе (ЩЖ) является хорошее знание мест анатомического расположения ОЩЖ, максимально щадящее отношение к выявленным железам и источникам их кровоснабжения.

Цель исследования: разработать новые подходы к оценке хирургической анатомии ОЩЖ и на основе этого получить новые данные, позволяющие повысить качество планирования и проведения операций на органах шеи, уменьшить вероятность возникновения диагностических ошибок и развития интраоперационных и послеоперационных осложнений.

Материалы и методы

Объектами исследования послужили 220 нефиксированных трупов людей, умерших скоропостижно от заболеваний, не связанных с патологией органов шеи. Набор материала осуществлялся на базе БУЗ ВО «Воронежское областное бюро судебно-медицинской экспертизы». Обследовано 152 трупа мужчин (69,1 % наблюдений), умерших в возрасте от 17 до 82 лет ($47,0 \pm 1,0$ год) и 68 трупов женщин (30,9 % наблюдений), скончавшихся в возрасте от 15 до 82 лет ($51,3 \pm 1,9$ лет).

Определялись следующие параметры ОЩЖ: ширина (x), длина оси (y), толщина (z), высота (h). Под шириной ОЩЖ (x) подразумевается малая ось проекции железы во фронтальной плоскости. Длина оси ОЩЖ (y) соответствует большой оси проекции железы во фронтальной плоскости. Под толщиной ОЩЖ (z) подразумевается малая ось проекции железы в сагиттальной плоскости. Высота ОЩЖ (h) — отрезок вертикальной оси, соединяющий наиболее удаленные во фронтальной плоскости точки железы.

Для изучения вариантов формы ОЩЖ в работу введены интегральные показатели: длинно-широтный индекс (ДШИ) — отношение длины оси ОЩЖ к ее ширине, широтно-толщинный индекс (ШТИ) — отношение ширины железы к ее толщине.

Взаимное расположение ОЩЖ и ЩЖ по вертикальной оси определялось в соответствии со схемой А. Alveryd (1968), с уточнениями Ю. В. Малеева (1999, 2010). Выделено 5 основных зон локализации ОЩЖ: зона 1 — выше ЩЖ, зона 2 — на уровне верхней трети боковой доли ЩЖ, зона 3 — на уровне средней трети боковой доли ЩЖ, зона 4 — на уровне нижней трети боковой доли ЩЖ, зона 5 — ниже ЩЖ. Кроме того, выделено 4 переходные зоны (1–2, 2–3, 3–4, 4–5), находящиеся на границе основных.

Для описания локализации ОЩЖ во фронтальной плоскости предложено вычислять (рис. 1) расстояние (k) от самой медиальной точки железы до срединной линии и угол наклона оси ОЩЖ по отношению к срединной линии (угол η). Угол η определялся путем вычисления арккосинуса угла между высотой (h) и длиной оси (y) ОЩЖ. В зависимости от расположения оси ОЩЖ, угол η может быть открытым как кверху (обозначался отрицательным числом), так и книзу (обозначался положительным числом). Расстояние от вентральной поверхности ОЩЖ до ткани задней поверхности ЩЖ (t) характеризует положение ОЩЖ по парасагиттальной оси. В случаях, когда ОЩЖ находились вентральнее задней поверхности ЩЖ, данному параметру присваивалось отрицательное значение (рис. 1).

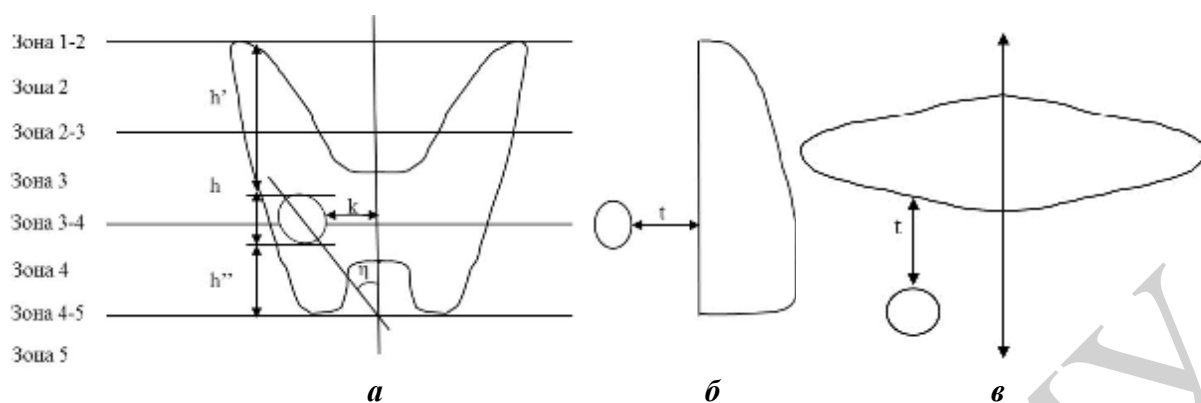


Рис. 1. Параметры топографии ОЩЖ, определяемые в работе:
a — вид спереди; *б* — вид слева; *в* — вид сверху

Результаты и обсуждение

При исследовании 220 органокомплексов шеи всего было найдено 1033 ОЩЖ. В большинстве случаев обнаружено 4 или 5 ОЩЖ (21,4 и 23,6 % случаев соответственно). Более чем в половине наблюдений (54,0 %) число ОЩЖ превысило 4, что расходится с данными некоторых исследователей (Ю. Л. Золотко, 1964; А. В. Николаев, 2009; С. М. Черенько, 2011; J. R. Gilmour, 1937; A. Alveryd, 1968; G. Akerstrom, 1984; J. C. Gillot, 1995; S. Adami, 2002) и важно учитывать при лучевой диагностике и выполнении операций на ЩЖ и ОЩЖ. На задней поверхности каждой боковой доли ЩЖ чаще всего выявлялось по 2 (в 35,5 % случаев справа и в 40,9 % — слева) или 3 ОЩЖ (по 27,7 % наблюдений справа и слева), а крайние варианты количества ОЩЖ (0 или 5) справа встречались в 4,3 раза чаще, чем слева. Значимых различий в количестве ОЩЖ у лиц разного пола не выявлено.

Размеры желез были следующими: длина оси — $0,70 \pm 0,01$ см (0,2–1,4 см), ширина — $0,43 \pm 0,01$ см (0,15–1,0 см) и толщина — $0,30 \pm 0,01$ см (0,1–1,0 см). Длина оси ОЩЖ в 10,5 % наблюдений (108 случаев) оказалась больше 1,0 см. При гистологическом же исследовании данных желез каких-либо признаков патологических изменений не обнаружено. Таким образом, максимальной длиной оси ОЩЖ в норме, на наш взгляд, следует считать 1,4 см. Длина оси и ширина левых ОЩЖ оказались значимо больше, чем аналогичные показатели правых желез. Половых же различий в размерах ОЩЖ выявлено не было.

Для определения формы ОЩЖ были изучены ДШИ и ШТИ отдельных желез и их соотношение. Для каждого индекса были выделены три интервала (<1 , $=1$, >1). Варианты формы ОЩЖ выбраны с учетом поверхностей вращения, принятых в стереометрии. Такой подход особенно полезен для специалистов лучевой диагностики, описывающих ОЩЖ, прежде всего, на основании соотношения их линейных размеров. В результате выделено 5 вариантов формы ОЩЖ: в виде сферы (ДШИ = 1, ШТИ = 1, обнаружено 236 ОЩЖ); в виде сплюснутого сфероида (ДШИ = 1, ШТИ >1 , 65 ОЩЖ); в виде вытянутого сфероида (ДШИ >1 , ШТИ = 1, 63 ОЩЖ); в виде эллипсоида (ДШИ >1 , ШТИ >1 , 644 ОЩЖ); иной формы (ДШИ <1 , ШТИ $\neq 1$ или ШТИ <1 , ДШИ $\neq 1$, 25 ОЩЖ).

ОЩЖ, расположенные на уровне боковых долей ЩЖ (зоны с 1–2 по 4–5), имеют преимущественно форму эллипсоида, а выше и ниже боковых долей ЩЖ

(зоны 1 и 5) — преимущественно форму эллипсоида или сферы. Это может помочь хирургам в ходе операции при дифференцировании ОЩЖ от лимфатических узлов и скоплений жировой ткани.

Для описания мест наиболее типичной локализации ОЩЖ различной формы и размеров по отношению к ткани ЩЖ был выполнен кластерный анализ 1033 ОЩЖ по шести непрерывным и двум категориальным переменным. Среди непрерывных переменных были общепринятые числовые значения — длина оси, ширина и толщина ОЩЖ, а также значения, предложенные впервые — угол наклона оси ОЩЖ к срединной линии, удаление ОЩЖ от срединной линии и от дорсальной поверхности боковых долей ЩЖ в передне-заднем направлении. Категориальные переменные: зона локализации ОЩЖ по отношению к высоте боковых долей ЩЖ и вариант формы ОЩЖ. В результате было выделено 5 наиболее типичных мест расположения ОЩЖ по отношению к боковым долям ЩЖ в зависимости от формы и размеров ОЩЖ. Наиболее часто (38,3 %) ОЩЖ локализовались вплотную к дорсальной поверхности боковых долей ЩЖ на протяжении от их средней до нижней трети (зоны с 3 по 4, кластер V). Эти железы эллипсоидной формы отличались максимальной шириной, но минимальной толщиной и были удалены от срединной линии на $1,56 \pm 0,29$ см, располагаясь параллельно ей. Часто (34,4 %) на уровне нижней трети боковых долей и ниже (зоны 4 и 5) встречались ОЩЖ в форме сферы и сплющенного сфероида, располагающиеся непосредственно на задней поверхности боковых долей ЩЖ (кластер IV). Эти железы отличались минимальной длиной оси, максимальной шириной и толщиной и были удалены от срединной линии на $1,41 \pm 0,41$ см, располагаясь параллельно ей. В тех же зонах по отношению к боковым долям ЩЖ (зоны 4 и 5), но реже (15,3 %) обнаруживались ОЩЖ эллипсоидной формы, которые отличались максимальной длиной оси (кластер III) и лежали ближе к срединной линии ($1,25 \pm 0,37$ см) под острым углом к ней, открытым кверху. Они располагались либо непосредственно на задней поверхности боковой доли ЩЖ (в зоне 4), либо несколько кпереди от нее (зона 5). Нередко (7,3 %) ОЩЖ в форме эллипсоида локализовались ниже ткани боковых долей ЩЖ и значительно кпереди от их вентральной поверхности (кластер II). Такие железы были расположены максимально близко к срединной линии ($1,14 \pm 0,35$ см), под большим углом к ней, открытым кверху ($-38,7 \pm 6,6^\circ$). Размеры их близки к средним. В некоторых случаях (4,7 %) ОЩЖ эллипсоидной формы, отличающиеся минимальной шириной и толщиной, находились на уровне средней трети высоты боковых долей и несколько выше (зоны 2–3 и 3, кластер I). Такие железы были расположены на максимальном расстоянии от срединной линии ($1,73 \pm 0,45$ см), под острым углом к ней, открытым книзу, дорсальнее задней поверхности боковых долей ЩЖ.

Выводы

При выполнении оперативных вмешательств в передней области шеи и клинической диагностике необходимо учитывать, что в половине (54,0 %) наблюдений общее количество ОЩЖ превышает 4. Максимальными размерами ОЩЖ без патологии следует считать: $1,4 \times 1,0 \times 1,0$ см. На основании результатов кластерного анализа предложены пять наиболее типичных мест локализации

ОЩЖ. При выполнении операций в передней области шеи с целью исключения повреждения и случайного удаления ОЩЖ необходимо ориентироваться, прежде всего, на предложенные в работе места наиболее типичного расположения ОЩЖ различных форм и размеров. Использование полученных данных позволит значительно снизить число интра- и послеоперационных осложнений, улучшив, в конечном итоге, результаты хирургического лечения больных с патологией ЩЖ, гортани, трахеи и других органов передней области шеи.