

## ПУТИ КОЛЛАТЕРАЛЬНОГО ОТТОКА ПРИ НАРУШЕНИИ ПРОХОДИМОСТИ ОБЩИХ ПОДВЗДОШНЫХ ВЕН

Е.А. Клюй, П.В. Маркауцан, В.Ф. Вартамян, Е.В. Крыжова  
Белорусский государственный медицинский университет

Наиболее частыми причинами нарушения проходимости общих подвздошных вен (ОПВ) является тромбоз, чаще всего возникающий вследствие распространения вверх тромботического процесса ее притоков — наружной и внутренней подвздошных вен. Окклюзии ОПВ в большинстве случаев не сопровождаются выраженным нарушением гемодинамики в конечности и имеют латентное течение, однако имеющиеся при этом венозная гипертензия и расширение коллатералей приводят к возникновению ряда патологических состояний [1].

Одним из методов изучения топографии венозных магистралей является флебография, при которой выявляются два наиболее часто встречающихся анатомических варианта левой ОПВ. В первом случае левая *v. iliaca communis* располагается по прямой линии, идущей от нижнего края крестцово-подвздошного сочленения к центру тела V поясничного позвонка. При этом варианте она впадает в нижнюю полую вену под углом 30–45°. Во втором случае дистальные 2/3 левой ОПВ располагаются по прямой линии, соединяющей нижний край крестцово-подвздошного сочленения и наружный край пояснично-крестцового сочленения. Проксимальная треть вены делает изгиб кнутри у нижнего края тела V поясничного позвонка и проходит вдоль его поперечника. В данном случае левая ОПВ впадает в нижнюю полую вену под углом 50–75° [1, 6]. Вследствие изгиба проксимального отдела левой ОПВ и почти горизонтального расположения его второй анатомический вариант наиболее предрасполагает к развитию тромбоза.

Впервые факт нарушения проходимости терминального отдела левой ОПВ был подтвержден рентгенологически Мау и Thurner, F.V. Cockett, M. Lea Thomas (1965). В дальнейшем эта патология венозного оттока конечности получила название синдрома Мей–Турнера или (реже) синдрома Кокетта [4, 5]. Если нарушение проходимости наружной подвздошной вены приводит к выраженным нарушениям гемодинамики, то тромбоз внутренней подвздошной вены может практически не давать признаков венозного застоя. Это обусловлено тем, что обе внутренние подвздошные вены с притоками представляют фактически единую систему благодаря тазовым сплетениям, объединяющим их истоки [1].

Установление точного диагноза и детальное описание компенсаторного кровотока довольно сложно, этому во многом способствует применение специальных методов обследования (СКТ или МРТ флебография).

**Цель работы** — изучение топографии путей коллатерального оттока на основании данных СКТ с контрастным усилением у пациентов с нарушением проходимости ОПВ.

**Материал и методы.** Нами были проанализированы результаты КТ-ангиографии 14 пациентов с нарушением проходимости одной из ОПВ вследствие перенесенного илюофemorального тромбоза. Группу сравнения составили 123 пациента, обследованных по поводу патологии, не связанной с нарушением проходимости ОПВ. Сканирование проводили на спиральном компьютерном томографе «HiSpeedCT/I» фирмы «GeneralElectric» (США) с теплоемкостью трубки 6,5 млн тепловых единиц со скоростью вращения трубки при спиральном сканировании 1 об./с. Диапазон сканирования начинался с уровня седьмого шейного позвонка и заканчивался границей лонного сочленения. Протокол включал получение томограммы в аксиальной проекции и исследование с болюсным усилением. КТ-ангиография выполнялась после болюсного введения 100 мл Ultravist (Schering AG) с использованием автоматического инжектора. Задержка начала сканирования — 70 с. Статистический анализ всех полученных данных выполнялся с помощью лицензионной программы Statistica 10 методами вариационной статистики непараметрическими методами (тест Манна–Уитни). Данные представлены в виде  $M \pm \sigma$ .

**Результаты и их обсуждение.** Нами было произведено измерение диаметров ОПВ, наружной и внутренней подвздошных вен у пациентов, страдающих от нарушения проходимости ОПВ, и без ее нарушения. Средние значения диаметров наружной, внутренней и ОПВ в группе сравнения, по нашим данным, не отличались от показателей, приводящихся в литературе [1] и представлены в таблице.

Таблица

Средние значения диаметров наружной, внутренней и ОПВ в группе сравнения

ОПВ, мм		Наружная подвздошная вена, мм		Внутренняя подвздошная вена, мм	
правая	левая	правая	левая	правая	левая
11,2±0,7	10,0±0,6	10,2±0,6	10,1±0,6	9,2±0,5	8,7±0,5

При анализе КТ-ангиограмм пациентов, как при правосторонней, так и при левосторонней окклюзии ОПВ, нами наблюдалась компенсаторная дилатация одноименной вены с контрлатеральной стороны (рисунок).

У пациентов с нарушением проходимости ОПВ коллатеральный кровоток формировался через систему тазовых вен — пристеночных и висцеральных притоков внутренней подвздошной вены, которые участвовали в формировании важных коллатералей в случае односторонней обструкции ОПВ. Было отмечено достоверное различие по сравнению с нормой в диаметре ОПВ на противоположной от окклюзии стороне: показатели измерений составили 16,1–25,2 мм (среднее — 19,3±1,6 мм). Также на контрлатеральной стороне наблюдалось расширение внутренней подвздошной вены. Диаметр ее варьировал от 13,9 до 18,2 мм (среднее — 16,5 мм), результаты достоверно различались по сравнению с нормой ( $p < 0,05$ ). На стороне окклюзии ОПВ размеры наружной и внутренней подвздошной вен не отличались от нормы и составили в среднем 9,9±0,6 мм для наружной, 9,1±0,6 мм для внутренней.

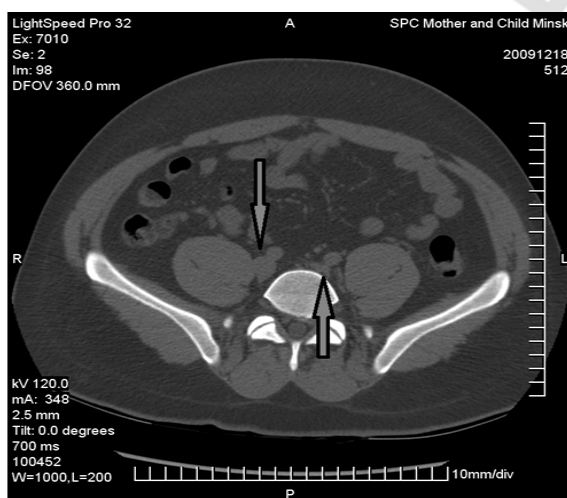


Рисунок — Нарушение проходимости ОПВ: верхняя стрелка — дилатированная общая подвздошная вена, нижняя стрелка — окклюзия левой общей подвздошной вены (уровень SI)

При анализе КТ-ангиограмм пациентов с нарушением проходимости ОПВ кроме увеличения диаметров ОПВ и внутренней подвздошной вены противоположной стороны визуализировались расширенные вены переднебоковой стенки живота: *vv. epigastrica superficiales*, *vv. circumflexa ileum superficiales*, *vv. pubica*. Диаметр расширенных вен в надлобковой области колебался от 0,5 до 11,8 мм. Эти магистрали, соединяя наружные подвздошные вены, служат дополнительными путями коллатерального оттока при нарушении проходимости ОПВ.

Нами также была проанализирована топография восходящих поясничных вен, являющихся начальным звеном системы непарной-полунопарной вен и берущих на себя основной отток при нарушении проходимости нижней полой вены [2, 3]. У пациентов с нарушением проходимости ОПВ восходящие поясничные вены контрастировались в 78,6%. Их диаметр колебался от 2,4 до 4,8 мм (среднее — 3,3±0,6 мм) справа и от 2,0 до 4,7 мм (среднее — 3,0±0,6 мм) слева. Эти данные достоверно не отличались ( $p > 0,05$ ) от нормы, что указывает на развитие путей коллатерального оттока при нарушении проходимости ОПВ без вовлечения восходящих поясничных вен.

#### Выводы:

1. Нарушение проходимости ОПВ приводит к формированию коллатерального кровотока по системам вен таза и на переднебоковой стенке живота.
2. При окклюзии ОПВ основными путями коллатерального оттока являются внутренняя подвздошная вена с ее притоками и ОПВ с противоположной от окклюзии стороны.

## THE COLLATERAL PATHWAYS IN ILIAC VEIN OBSTRUCTION

*E.A. Kliui, P.V. Markautsan, V.F. Vartanian, E.V. Krizhova*

About 14 patients were enrolled in study. Analyzed the contrast enhanced computer tomography and assess the structure of collateral pathways. The structure of collateral pathways was predicted on the basis of the obstruction level. The major pathway involves flow through the common iliac vein. In the event of iliac vein occlusion the major pathways is contralaterated internal and common iliac veins.

**Keywords:** obstruction of iliac vein, collateral blood flow.

### Литература

1. Флебология: руководство для врачей / В.С. Савельев [и др.]; под ред. В.С. Савельева. — М.: Медицина, 2001. — С. 46–49.
2. Ключи, Е.А. Топографо-анатомические параметры системы непарной – полунепарной вен в норме и при нарушении проходимости нижней полой вены / Е.А. Ключи, П.В. Маркауцан // Мед. журн. — 2014. — № 2 (48). — С. 66–70.
3. Коваленко, В.В. Компьютерная анимационная модель основных путей коллатерального кровотока при различных формах окклюзии нижней полой вены / В.В. Коваленко, Е.А. Ключи // Микро- и макроанатомия: сб. науч. ст. I межкафедральной науч.-практ. конф. студентов и молодых ученых, посвящ. памяти доцента П.П. Хоменка / В.Н. Жданович [и др.]. — Гомель: ГомГМУ, 2014. — 1 электрон. опт. диск (CD-ROM). — С. 47–49.
4. Caggiati, A. The saphenous vein: derivation of its name and relevant anatomy / A. Caggiati, J. Bergan // J. Vase Surg. — 2002. — Vol. 35. — P. 172–175.
5. Ricci, S. Does a double saphenous vein exist? / S. Ricci, A. Caggiati // Phlebolog. — 1999. — Vol. 14. — P. 59–64.
6. Creton, D. Saphenopopliteal junctions are significantly lower when incompetent. Embryological hypothesis and surgical implications / D. Creton // Phlebolympol. — 2005. — Vol. 48. — P. 347–354.