

Т.Е.Иванова<sup>1</sup>, В.Г.Богдан<sup>1</sup>, Ю.В. Кузьмин<sup>1</sup>,  
О.А. Шаблинская<sup>2</sup>, А.Л.Попченко<sup>1</sup>, Н.Н. Дорох<sup>2</sup>

## ТРУДНОСТИ ДИФФЕРЕНЦИАЛЬНОЙ ДИАГНОСТИКИ НЕОТЛОЖНЫХ ХИРУРГИЧЕСКИХ ЗАБОЛЕВАНИЙ В МНОГОПРОФИЛЬНОМ СТАЦИОНАРЕ

Военно-медицинский факультет в УО «БГМУ»<sup>1</sup>,  
УЗ «4-я городская клиническая больница им Н.Е. Савченко» г. Минска<sup>2</sup>

Время от времени в многопрофильных стационарах возникают ошибки в диагностике неотложных хирургических заболеваний, требующие перевода пациента из других отделений в хирургическое часто в неблагоприятные сроки от начала заболевания или констатируемые при вскрытии. Изучены 28 историй болезней пациентов по данным УЗ «4-я городская клиническая больница» г. Минска с острой хирургической патологией, переведенных из урологического (16), нефрологического (4), реанимационного (6), кардиологического (2) отделений в отделение общей хирургии с 2007 по 2012 год, которые были пролечены и выписаны. Рассмотрены основные причины диагностических ошибок, а также особенности диагностики редко встречающихся заболеваний.

**Ключевые слова:** дифференциальная диагностика, неотложные хирургические заболевания.

T.E. Ivanova, V.G. Bogdan, Yu. V. Kuzmin,  
O.A. Shablinskaya, A.L. Popchenko, N. N. Dorokh

## DIFFICULTIES OF DIFFERENTIAL DIAGNOSTICS OF THE URGENT SURGICAL DISEASES IN THE VERSATILE HOSPITAL

From time to time in the multi-hospital errors in diagnosing emergency surgical diseases requiring patient transfers from other departments to the surgery are often at a disadvantage from the time of onset or established disease at autopsy. Studied 28 patients' medical records according to KM "4th Clinical Hospital" in Minsk with acute surgical pathology, transferred from urological (16), nephrology (4), critical care (6) cardiology (2) branches of the department of general surgery from 2007 to 2012, who were treated and discharged. The main causes of misdiagnosis and diagnostic features rare diseases.

**Key words:** differential diagnostics, urgent surgical diseases.

Время от времени в многопрофильных стационарах возникают ошибки в диагностике неотложных хирургических заболеваний, требующие перевода пациента из других отделений в хирургическое, часто в неблагоприятные сроки от начала заболевания или констатируемые при вскрытии.

В руководствах, монографиях дифференциальная диагностика рассматривается обычно между несколькими наиболее распространенными заболеваниями [1, 2]. В клинической практике встречаются более сложные ситуации, когда острая хирургическая патология развивается на фоне длительно протекающих, иногда тяжелых, хронических заболеваний, у возрастных пациентов, которые могут поступать в поздние сроки от начала заболевания.

Клинические случаи ошибок и трудностей диагностики заболеваний, приведших к летальному исходу, разбираются на патологоанатомических конференциях. Это отдельные истории болезни и конференции проводятся не так часто. Нами был проведен анализ историй болезней пациентов с неотложной хирургической патологией, переведенных из других отделений в хирургическое, где они были пролечены и выписаны.

**Цель исследования:** выявить и систематизировать причины диагностических ошибок у пациентов с неотложной хирургической патологией и возможность их предотвращения.

**Материалы и методы.** Изучены 28 историй болезней пациентов с острой хирургической патологией, переведенных из урологического (16), нефрологического (4), реанимационного (6), кардиологического (2) отделений в отделение хирургии с 2007 по 2012 год. Была разработана таблица для каждого отделения, куда были внесены фамилия имя отчество пациента, возраст, дата поступления в стационар, время суток и день

недели, отделение, куда поступил, диагноз при направлении, кем направлен, длительность заболевания, сопутствующие заболевания, жалобы при поступлении, общий статус, диагноз при поступлении в отделение, данные обследования при поступлении, данные обследования в отделении, через какой период времени был замечен неправильный диагноз, сроки перевода в хирургическое отделение, вид лечения, дата выписки, окончательный диагноз, что привело к диагностической ошибке, можно ли было ее избежать.

**Результаты и обсуждение.** Полученные результаты представлены в таблицах. Так как таблицы получились очень громоздкие, в статье мы приводим только отдельные данные.

Из урологического отделения было переведено 16 пациентов (таблица 1).

Таким образом, 10 (62,5%) пациентов из 16 старше 50 лет. 13 (81,2%) из 16 поступили в сроки более суток от начала заболевания. У 6 (37,5%) – в анамнезе заболевания мочевого пузыря. У 9 (56,2%) – тяжелая сопутствующая патология. «Урологический» диагноз был подтвержден при поступлении или данными УЗИ или изменениями в анализе мочи. Под «маской» урологических заболеваний протекал не только острый аппендицит и аппендикулярный инфильтрат, а также разрыв селезенки (3), разрыв правой доли печени в области ложа желчного пузыря с сохранением его целостности (1), острая кишечная непроходимость (резекция 2 метров тонкой кишки), ущемленная грыжа (без резекции кишки), прободная язва, хронический панкреатит, некроз жирового привеска сигмовидной кишки.

При поступлении состояние расценено, как средней тяжести у 13 пациентов (81,2%). В 5 (31,2%) случаях в прием-

ном отделении пациенты осматривались хирургом. Острая хирургическая патология была исключена. Перевод в хирургическое отделение осуществлен от 1 до 14 суток (пациент с травмой печени в области ложа желчного пузыря № 11 в таблице 1). У 5 пациентов диагноз был установлен только после диагностической лапароскопии, у 1- после лапароцентеза (№6 в таблице 1), 13(81,2%) были оперированы.

Трое пациентов поступили в стационар с закрытой травмой живота, разрывом селезенки через 5, 3 и 1 сутки после травмы (№2, 6, 12 в таблице 1). Состояние пациентов при поступлении расценивалось, как удовлетворительное или средней тяжести. Гемоглобин при поступлении был 130 г/л, 123г/л, 102г/л соответственно. В отделении они ходили, принимали пищу. В день операции гемоглобин был 90г/л, 123 г/л и 85г/л у пациента с

сочетанной травмой, несмотря на выявленное у них во время операции количество крови в животе до 1 литра. При анализе поздних сроков операции было установлено, что имела место недооценка данных УЗИ при поступлении. УЗ признаками повреждения селезенки являются: наличие жидкости в левом поддиафрагмальном пространстве, нечеткость, неровность контуров органа, увеличение его в размерах, очаговые изменения паренхимы. Если обнаружены изменения, подозрительные на травму, УЗИ повторяют через 2 часа и затем - по клиническим показаниям [3]. При выполнении УЗИ в приемном отделении в двух случаях (№2, 6 в таблице 1) было увеличение размеров селезенки, нечеткость контуров, гипозоногенные включения, у пациента с сочетанной травмой изменений со стороны селезенки не было выявлено, но определялась сво-

Таблица 1. Урологическое отделение

№п/п	Возраст (лет)	Диагноз при поступлении в урологическое отделение после обследования в приемном отделении (анализы, УЗИ, рентгенография, консультации хирурга, терапевта, гинеколога, невролога по показаниям)	Длительность заболевания	Сопутствующие заболевания в анамнезе	Перевод в хирургическое отделение	Окончательный диагноз
1	51	Мочекаменная болезнь (МКБ), хронический пиелонефрит, обострение	10 суток	МКБ в течение 18 лет, ОРВИ	Через 7 суток	аппендикулярный инфильтрат
2	35	Ушиб передней брюшной стенки. Закрытая травма правой почки, забрюшинная гематома справа. Перелом 1 пальца правой кисти	5 суток	ОРВИ, паховые грыжи (оперирован)	Через 3 суток	Закрытая травма живота, разрыв селезенки, внутрибрюшное кровотечение, ушиб правой почки
3	59	МКБ, левосторонняя почечная колика, хронический пиелонефрит, обострение. ИБС, стенокардия напряжения, ФК 2, Н2А, сахарный диабет (СД) 2 тип	7 суток	СД 2 тип, 1991г. инфаркт миокарда, 2004г. острое нарушение мозгового кровообращения, тромбофлебит, холецистэктомия	Через 1 сутки	Острая кишечная непроходимость, гангрена тонкой кишки, разлитой серозно-фибринозный перитонит (резекция 2 метров тонкой кишки)
4	52	Врожденная аномалия мочевыводящих путей(ВАМП), подковообразная почка, камни правой половины подковообразной почки с ее гидронефротической трансформацией, хронический калькулезный пиелонефрит. (Плановая госпитализация)	Около 3 месяцев с постепенным ухудшением.	МКБ с 1984 г, болезнь Боткина, пневмония.	Через 2 суток	Прободная язва пилорического отдела желудка, фибринозно-гнойный перитонит.
5	53	Почечная колика слева, гидронефроз слева	7 суток	ОРВИ, ампутация левой стопы, пальцев правой ноги.	Через 2 суток	Хронический панкреатит, обострение.
6	57	Закрытая травма живота. Разрыв мочевого пузыря? Мочевой затек.	3 суток	Май 2011г. резекция желудка по поводу рака	Через 1 сутки	Закрытая травма живота, разрыв селезенки, спаечная болезнь брюшной полости.
7	77	Уростаз слева, хронический лейкоз.	2 суток	Миелолейкоз.	Через 1 сутки	Острый гангренозный аппендицит, местный перитонит, спаечная болезнь брюшной полости.
8	29	МКБ, камень правой почки. Правосторонняя почечная колика.	8 часов	В 1983 г. оперирована по поводу открытого аортального протока, хронический аднексит.	Через 1 сутки	Острый гангренозный аппендицит, местный перитонит.
9	74	МКБ, камни обеих почек, кисты левой почки, хронический калькулезный пиелонефрит, ИБС, АКС, МА.	1 сутки	МКБ, грыжа гипогастрия. ИБС, МА.	Через 5 суток	Ущемленная правосторонняя паховая грыжа.
10	83	МКБ. Камень левого мочеточника? Олигурия.	1 сутки	Фибромиома матки-больших размеров, ИВР в 2005 г., АГ 2 ст. ИБС, СД 2 тип. Пупочная грыжа (оперирована).	Через 5 суток	Невправимая рецидивная пупочная грыжа. Острая спаечная кишечная непроходимость.

11	75	Обострение хронического пиелонефрита.	2 недели	АГ 2 ст., аденомэктомия, замена хрусталика.	Через 14 суток	Закрытая травма живота, разрыв правой доли печени в области ложа желчного пузыря.
12	48	Ушиб (разрыв) левой почки. Гематурия. Дисторсия связок шейного отдела позвоночника. Перелом 10 ребра слева. Рваная рана левой ушной раковины.	1 сутки	аппендэктомия, грыжесечение справа, болезнь Боткина. В 2004г. пневмоторакс слева.	Через 2 суток	Сочетанная травма: закрытая травма живота, разрыв селезенки, гемоперитонеум, травма левой почки, забрюшинная гематома, ушиб грудной клетки слева, закрытый перелом 10 ребра слева, ушиб шейного отдела позвоночника, перелом С5, ранняя спаечная кишечная непроходимость, абсцесс левого поддиафрагмального пространства слева, вскрывшийся в брюшную полость. Постинтубационный ларингит, хронический уретропростатит, активная фаза.
13	42	Острый левосторонний пиелонефрит? Узловатая миома матки 10 недель	5 суток	простудные.	Через 1 сутки	Сальпингофорит, пельвиоперитонит.
14	39	Простатит.	11 часов	Хронический простатит.	Через 7 суток	Некроз жирового привеска сигмы, абсцесс малого таза, межпеллевой абсцесс, диффузный гнойно-фибринозный перитонит.
15	52	Ушиб правой почки. Макрогематурия. Ушиб поясничной области справа. Закрытый перелом 10 ребра? Закрытая черепно-мозговая травма (ЧМТ) легкой степени. Алкогольное опьянение (со слов больной - была избита)	8 часов	Аппендэктомия, ЧМТ в анамнезе.	Через 4 суток	Язвенная болезнь двенадцатиперстной кишки, осложненная кровотечением.
16	21	Острый пиелонефрит правой почки	2 нед., 1 сутки ухудшение	В 1987 г. удалена левая почка в связи с гидронефрозом.	Через 1 сутки	Острый гангренозный перфоративный аппендицит, периаппендикулярный абсцесс. Единственная правая почка.

Таблица 2. Классификация повреждений селезенки [Moore E.E. et al., 1995]

Степень повреждения	Вид повреждения	Описание повреждения
I	Гематома Разрыв, рана	Подкапсульная, менее 10% поверхности* Капсулы, паренхимы глубиной менее 1 см
II	Гематома Разрыв, рана	Подкапсульная 10-50% поверхности*, диам. менее 5 см Глубиной 1-3 см без повреждения трабекулярных сосудов
III	Гематома Разрыв, рана	Подкапсульная более 50% поверхности или нарастающая, или с разрывом. Центральная гематома Глубиной более 3 см с повреждением трабекулярных сосудов
IV	Разрыв, рана	С повреждением сегментарных сосудов или сосудистой ножки и деваскуляризацией более 25% органа
V	Разрыв, рана Сосудистое повреждение	Фрагментация селезенки Отрыв селезенки от сосудистой ножки

\* Передне-задний размер селезенки, полученный при косом исследовании параллельно левой реберной дуге, не должен превышать 12 см, поперечный — 8 см, толщина — 4 см. Если хотя бы два из этих размеров превышают норму, то следует думать о спленомегалии.

бодная жидкость в брюшной полости. У всех трех пациентов во время операции был установлен разрыв селезенки 1-2 степени по Moore E.E. (таблица 2).

Больные с разрывами селезенки 1-2 ст. достаточно долго чувствуют себя «неплохо», активны, ходят, что при незначи-

тельных изменениях по данным УЗИ может отдалить оперативное вмешательство.

Пациентка (№15 в таблице 1) была избита, и получила незначительные повреждения на фоне уже имеющегося кровотечения из язвы двенадцатиперстной кишки.

Таблица 3. Нефрологическое отделение

№п/п	Возраст (лет)	Диагноз при поступлении в нефрологическое отделение после обследования в приемном отделении (анализы, УЗИ, рентгенография, консультации хирурга, терапевта, гинеколога, невролога по показаниям)	Длительность заболевания	Сопутствующие заболевания в анамнезе	Перевод в хирург. Отделение	Окончательный диагноз
1	70	Нефроангиосклероз, ХПН, терминальная стадия, ИБС, АКС с пароксизмальной формой фибрилляции предсердий, хроническая сердечная недостаточность, ФК 3, АГ 3, риск 4.	2 месяца с постепенным ухудшением состояния	3 года назад двухэтапное хирургическое лечение по поводу рака сигмовидной кишки.	Через 5 суток через реанимационное отделение	Спаечная болезнь брюшной полости. Состояние после двухэтапного комбинированного лечения рака сигмы. Обследован. Выписан. Через 2 недели оперирован по поводу опухоли правого фланга толстой кишки
2	79	Нефропатия смешанного генеза с исходом в нефросклероз, ХПН, интермитирующая стадия, АГ 3 риск 4, ХСН Н 2А	1 месяц с постепенным ухудшением	Те же, что при поступлении	Через 2 суток	Хронический калькулезный холецистит, обострение. ИБС, АКС, нефропатия с исходом в нефросклероз. Консервативное лечение.
3	54	МКБ, камень левой почки. Хронический пиелонефрит.	Ухудшение около 2 суток	12 лет назад мастэктомия слева по поводу рака молочной железы, язвенная болезнь двенадцатиперстной кишки 10 лет	Через 3 суток через реанимационное отделение	Хроническая язва луковицы двенадцатиперстной кишки (12пк), осложненная кровотечением. Консервативное лечение.
4	59	Обострение хронической инфекции мочевых путей, доброкачественная гиперплазия предстательной железы 1 ст., Хронический простатит, АГ.	3 суток	Ампутация обеих конечностей по поводу облитерирующего атеросклероза сосудов ног. Инвалид 1 группы	Через 4 суток	«Прикрытая» прободная язва пилорического отдела желудка, местный перитонит. Спаечная болезнь брюшной полости.

Из нефрологического отделения было переведено 4 пациента (таблица 3).

У пациентов, поступающих в нефрологическое отделение не было выраженного болевого синдрома и заболевание протекало на фоне преобладающих явлений почечной недостаточности. Пациент (№1 в таблице 3) поступил в терминальной стадии ХПН (мочевина при поступлении 42,6 ммоль/л), с электролитными нарушениями, в связи с тяжестью состояния был переведен в реанимацию, где обследован и выявлено нарушение пассажа по кишечнику. У 3 пациентки на УЗИ при поступлении был выявлен конкремент в левой почке до 1 см, мочевина 29,7 ммоль/л, Нв крови был 130 г/л. Язвенный анамнез при поступлении не был учтен. Четвертый пациент был асоциальный с грубыми манерами.

В 2 случаях из 4 при поступлении пациенты осматривались хирургом.

Из реанимационного отделения в хирургическое переведено 6 пациентов. Это те пациенты, которые в связи с тяжестью состояния сразу из приемного отделения поступали в реанимацию (таблица 4).

В реанимационное отделение пациенты поступали в тяжелом состоянии и дифференциальная диагностика проводилась там. Правильный диагноз был установлен в течение первых суток у всех пациентов, кроме первой. У нее трудность диагностики была связана с редкой патологией - ущемленной грыжей пищеводного отверстия диафрагмы (ГПОД). Оперирована на 5 сутки с момента поступления.

Больная К., 44 лет, доставлена в реанимационное отделение 4 ГКБ из реанимационного отделения РНПЦ «Психического здоровья» с жалобами на слабость, многократную

рвоту, боли в животе. Больна больше 2 месяцев, когда появилась рвота. Из районного центра была переведена в РНПЦ «Психического здоровья» с диагнозом: нервная анорексия. В реанимацию поступила в тяжелом состоянии с электролитными нарушениями. Обследована в РНПЦ. Диагноз при направлении: критический стеноз кардиального и пилорического отдела желудка, диафрагмальная грыжа?

В день поступления (пятница 15.00) ЭФГДС: пищевод свободно проходит, дистальный отдел расширен. Кардия и часть желудка над диафрагмальным сужением, из этого отдела аспирировано около 3 л мутной жидкости с барием. Слизистая сужения синюшно-багрового цвета, эрозива-

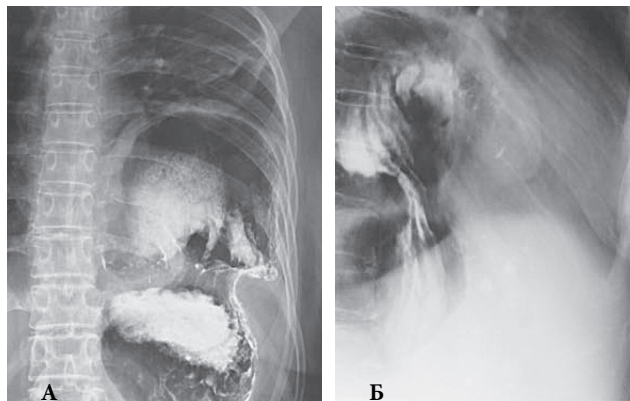


Рисунок 1. Обзорная рентгенография брюшной полости. Прямая (А) и боковая (Б) проекции. Высокое стояние левого купола диафрагмы. Следы контраста в желудке, который имеет форму "каскада". Левый купол диафрагмы до 3 ребра. В просвете дна желудка барий



Таблица 4. Реанимационное отделение

№п/п	Возраст (лет)	Диагноз при поступлении в реанимационное отделение	Длительность заболевания	Сопутствующие заболевания в анамнезе	Окончательный диагноз
1	44	Диагноз при направлении из РНПЦ «Психического здоровья»: критический стеноз кардиального и пилорического отдела желудка, диафрагмальная грыжа. Диагноз при поступлении в реанимацию: декомпенсированный пилоростеноз неясной этиологии	Более 2 месяцев	гипотиреоз	Ущемленная грыжа пищеводного отверстия диафрагмы
2	96	ЖКБ, острый калькулезный холецистит? Прободение полого органа? Жалобы на боли в животе, в грудной клетке. В приемном отделении потерял сознание. Доставлен в реанимацию.	Заболел в день поступления	ИБС, МА, АГ, острое нарушение мозгового кровообращения (ОНМК)	Правосторонняя внебольничная нижнедолевая пневмония. ИБС, АКС, АГ, дисциркуляторная энцефалопатия 2-3 степени на фоне последствий ОНМК
3	67	ИБС, прогрессирующая стенокардия, постинфарктный кардиосклероз, сочетанный аорто-митральный порок сердца, железо-дефицитная анемия	Около 5 суток	Те же	Хроническая язва луковицы двенадцатиперстной кишки, осложненная кровотечением
4	57	Аллергическая реакция по типу отека Квинке. Подкожная эмфизема, орхит? Травму категорически отрицал	22 часа	ОРВИ	Закрытая травма груди. Перелом 6 ребра справа, пневмоторакс.
5	67	ИБС, прогрессирующая стенокардия. Инфаркт миокарда?	36 часов	Инфаркт миокарда	Острые язвы (2) кардиального отдела желудка, осложненные кровотечениями. ИБС, стенокардия напряжения, ФК 2.
6	53	ИБС, пароксизм МА, впервые выявленный, АГ 2, риск 4, ХСН ФК 3, Н 2А.	3 суток	простудные	Острый гангренозный перфоративный холецистит, местный перитонит.

Таблица 5. Кардиологическое отделение

№п/п	Возраст (лет)	Диагноз при поступлении в кардиологическое отделение после обследования в приемном отделении (анализы, УЗИ, рентгенография, консультации хирурга, гинеколога, невролога по показаниям)	Длительность заболевания	Сопутствующие заболевания в анамнезе	Жалобы при поступлении	Перевод в хирургич. отделение	Окончательный диагноз
1	67	ИБС, прогрессирующая стенокардия, постинфарктный кардиосклероз. Сочетанный аортально-митральный порок сердца, Н2А, железо-дефицитная анемия средней степени тяжести.	Не найдено	Струмэктомия, носовые кровотечения. Анемия.	на сильные боли в груди, усиливающиеся при ходьбе	Через реанимацию на 10 сутки	Хроническая язва луковицы 12пк, осложненная кровотечением. ИБС, стенокардия напряжения, ФК 3. АКС, АА, КА. Стеноз и недостаточность АК, МК и ТК, АГ 1, р.4. ХСН. ФК3, Н2А, ДЭ 1-2 ст.
2	66	ИБС, постинфарктный кардиосклероз, пароксизм мерцательной аритмии, Н1.	8 часов	Анемия, инфаркт миокарда, ЖКБ	на сердцебиение с неприятными ощущениями в области сердца.	Через 5 суток после появления желтухи	Хронический калькулезный холецистит, холедохолитиаз, механическая желтуха, ИБС, постинфарктный кардиосклероз, Н1.

на, с обширными гемorragиями. Грыжа пищеводного отверстия диафрагмы, ущемление?

На следующие сутки ЭФДС: аспирировано около 1,5 л жидкости из желудка. В области антрального отдела желудок резко изогнут, просвет щелевидный, с трудом удаётся провести аппарат через место изгиба. Ниже его просвет желудка свободен, бария нет. Создается впечатление сдавления, желудок отнесен кзади. Привратник и луковица также отнесены. Привратник и луковица без особенностей. Заключение: декомпенсированный пилоростеноз неясной этиологии.

Рентгенография брюшной полости в двух проекциях (рисунк 1,2).

Сталкиваясь с такой редкой патологией, даже рентгенологи и эндоскописты не всегда могут дать четкое заключение.

На 5 сутки с момента поступления оперирована. Лапаротомия: 3/4 желудка до антрального отдела находятся в левой плевральной полости через дефект диафрагмы 15x15 см в левой сухожильной части до пищевода. Желудок извлечен. Ушивание дефекта диафрагмы. Операция Ниссена.

Из отделения кардиологии было переведено 2 пациента (таблица 5).

В этих двух случаях неотложная хирургическая патология усугубила сердечную, которая вышла на первый план.

Вторая больная оперирована. Ей выполнена холецистэктомия, холедохолитотомия, холедоходуоденоанастомоз.

Из 28 пациентов 15 (54%) поступили в вечернее, ночное время и в выходные дни.

Таким образом, представленные случаи 28 пациентов с 2007 по 2012 год можно считать диагностически сложными. И хотя это доли процента по отношению к пролеченным больным за эти годы, тем не менее каждый случай особенный. В основном, это пациенты старше 50 лет с уже «заданным» диагнозом. Исходя из составленных таблиц, ретроспективно, при правильной интерпретации субъективных и объективных данных в большинстве случаев все же была возможность поставить правильный диагноз. Способствует диагностическим ошибкам и человеческий фактор (усталость врача, невозможность пациента в силу разных причин четко сформулировать жалобы, анамнез заболевания, неверные выводы при со-

поставлении данных обследования, укоренившаяся тактика «от себя»), что не исключит полностью в подобных ситуациях диагностическую ошибку на 100%.

Повышение уровня знаний поможет поставить правильный диагноз при редких заболеваниях.

### Литература

1. *Руководство по неотложной хирургии органов брюшной полости.* / Под ред. В.С. Савельева. М.:Триада-Х, 2005. 640 с.
2. *Найхус, Л.М. Боль в животе / Л.М. Найхус, Дж.М. Вителло, Р.Э.Конден.* Пер. с англ. М.:«Издательство БИНОМ», 2000. 320 с.
3. *Абдоминальная травма: руководство для врачей /под ред. А.С. Ермолова, М.Ш. Хубутия, М.М. Абакумова.* – М.: Издательский дом Видар-М, 2010 – 504 с.

Поступила 15.09.2013 г.