

Г.А. Соломонова

## ПРИМЕНЕНИЕ СЕЛЕКТИВНОЙ ПРОКСИМАЛЬНОЙ ВАГОТОМИИ ПРИ ЯЗВЕ ДВЕНАДЦАТИПЕРСТНОЙ КИШКИ, ОСЛОЖНЕННОЙ КРОВОТЕЧЕНИЕМ И ПЕНЕТРАЦИЕЙ

Городская клиническая больница скорой медицинской помощи, г. Минск

Проведен анализ хирургического лечения язвы двенадцатиперстной кишки, осложненной кровотечением и пенетрацией у 31 пациента. Применялись селективная проксимальная ваготомия в сочетании с предложенным методом иссечения, экстрадюоденализации язвы, поперечной дуоденопластики.

Селективная проксимальная ваготомия в сочетании с предложенным методом иссечения, экстрадюоденализации язвы, поперечной дуоденопластики сопровождалась хорошими непосредственными результатами: низким процентом осложнений (3,2%), отсутствием летальности, сохранением естественного пассажа пищи по желудочно-кишечному тракту, сократительной функции желудка и ДПК, быстрым восстановлением показателей общего анализа крови, биохимических тестов, может быть рекомендована для широкого практического применения.

**Ключевые слова:** язва двенадцатиперстной кишки, кровотечение, пенетрация, иссечение, экстрадюоденализация язвы, поперечная дуоденопластика.

Г.А. Solomonoва

### SELECTIVE PROXIMAL VAGOTOMY APPLICATION FOR ULCER, COMPLICATED WITH BLEEDING AND PENETRATION TREATMENT

There were analyzed the results of 31 patients' treatment with chronic duodenal ulcer, complicated with bleeding and penetration. All the patients have undergone highly selective parietal cell vagotomy with duodenal resection, exteriorizing of the ulcer base from duodenal lumen, diametrical duodenoplasty according to the method, offered by the author.

Highly selective parietal cell vagotomy with the suggested method of complicated with bleeding and penetration duodenal ulcer surgical treatment has shown good near-term results: low rate of complications (3,2%), lethality absence, retention of natural food passage through gastrointestinal tract, contractile stomach and duodenum function, rapid rehabilitation of common, biochemical blood analysis' rates, and can be recommended for wide practical application.

**Key words:** duodenal ulcer, bleeding, penetration, duodenal resection, exteriorizing of the ulcer base from duodenal lumen, diametrical duodenoplasty.

Фактором, оказывающим существенное влияние на результаты хирургического лечения язвенных кровотечений, является выбор оперативного вмешательства. Наиболее часто выполняемой операцией при кровоточащей дуоденальной язве является дуоденотомия с прошиванием сосуда в ней [22, 25, 48]. Это вмешательство является паллиативным, не излечивает пациента от пептической язвы. По данным ряда авторов, оно в 50-70% сопровождается рецидивом кровотечения в послеоперационном периоде [15, 26, 36, 39]. Сочетание этой операции со стволовой ваготомией (СтВ) не гарантирует от рецидива кровотечения, возникающего у 10-40% больных [14, 26, 35, 39, 50].

Это связано с явлениями ишемического некроза тканей, расположенных в глубине периульцерозной области, в том числе стенки сосудов мышечного и подслизистого слоев. При прошивании кровоточащей язвы швы накладывают на частично некротизированные ткани, что приводит к прорезыванию ее нитью, возможно миграции нити с узлом в просвет двенадцатиперстной кишки (ДПК) [15, 24]. Возникновение рецидива кровотечения зависит также от тяжести кровопотери, локализации и размеров язвы, прогрессирования некробиотического процесса в дне язвы, отсутствии эпителизации [4, 14, 41, 47]. Как отмечают многие авторы, в результате летальность с наиболее признанных в клинической практике 14-15% среди больных с желудочно-кишечными кровотечениями, при их рецидивах возрастает до 50% [4, 6, 35, 41].

В течение первого года после прошивания язвы ре-

цидив кровотечения наступает у 63% больных, на протяжении следующих 2-3 лет – у 81,2% пациентов [15, 50]. У 66,7% больных рецидив язвы сопровождается повторным кровотечением, в связи с чем 40,7% оперируется вновь [2, 15, 50].

При пенетрирующих язвах ДПК поражение распространяется на всю глубину её стенки, переходит на соседние органы и ткани [11, 37, 38]. Эпителизация и рубцевание таких каллезных язв даже при снижении кислотности после ваготомии практически не возможны. Поэтому при проведении оперативного пособия больным с кровотечением из пенетрирующей дуоденальной язвы, нужно стремиться к удалению язвенного дефекта [6, 23].

Необходимо выполнять патогенетически обоснованные "радикальные" операции на основании принципа индивидуального подхода к больному [10, 15]. Некоторые авторы считают приоритетной резекцию желудка и выполняют ее в большинстве случаев [30, 45, 50]. Доля различных видов резекции желудка при язвенном дуоденальном кровотечении в отдельных клиниках составляет 70-85% [23, 32].

При язве ДПК, осложненной кровотечением и пенетрацией, чаще всего применяются различные модификации резекции желудка по Бильрот-2, реже - операция по Бильрот-1 с прямым гастродуоденальным соустьем [31]. Это связано с тем, что кровоточат чаще язвы, локализующиеся на верхней, задней стенках ДПК, в соответствии с расположением сосудов [12]. Кроме того, нередко они пенетрируют в рядом расположенные органы. Возникшие

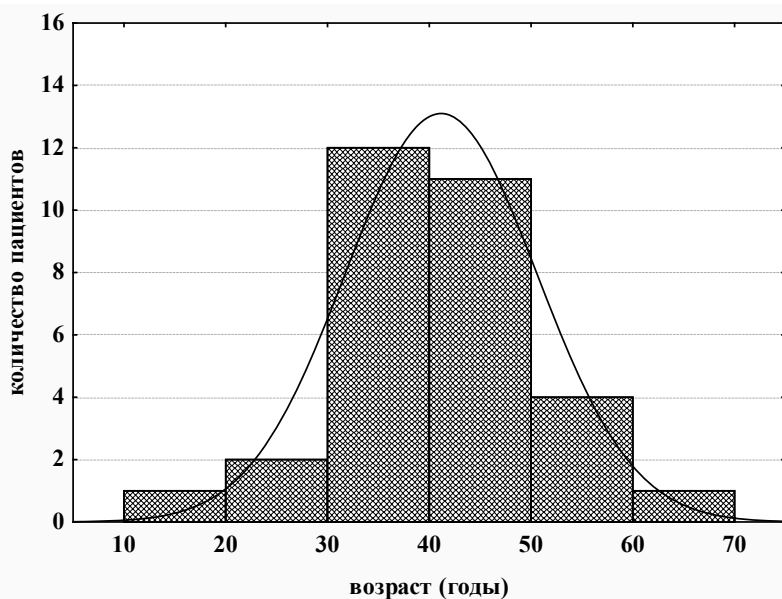


Рис. 1. Возраст пациентов

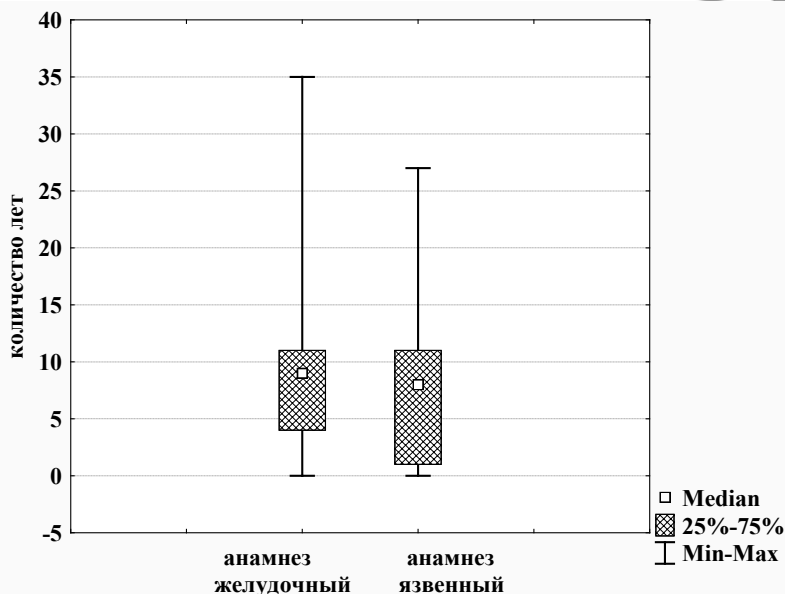


Рис. 2. Длительность желудочного и язвенного анамнеза

трудности при выделении культи ДПК, в большинстве случаев делают невозможным наложение прямого гастродуоденоанастомоза [30, 31].

Резекция желудка по Бильрот-2 сопровождается развитием осложнений в раннем послеоперационном периоде в 9,8-36% [5, 18, 21, 44, 49]. Летальность при указанной операции, выполненной на высоте кровотечения, остается высокой, составляет 10-25%, а у лиц старше 60 лет – 35-40% [18, 21, 29, 49].

Пептические язвы гастроэнтероанастомоза возникают после резекции желудка по Бильрот-2 в 5,7-15% [3, 8, 46]. Постгастрорезекционные синдромы развиваются в 22,3-40%, протекают порой тяжелее самой язвенной патологии, приводят к снижению трудоспособности [20, 30, 40], а в 30,3-41,1% – к инвалидности [1]. Показатели летальности после СтВ составляет 7-8,4% [13, 14]. Однако, развивающиеся после СтВ синдромы [9], а также ре-

цидив заболевания в 6,3-17,6%, [33, 34], заставляют сдержанно относиться к этой операции. После селективной проксимальной ваготомии (СПВ) летальность составляет 0,1-0,5% [19, 43], частота рецидивов – от 6 до 25% [15, 39, 16]. Ввиду несколько большей продолжительности по времени, СПВ при этой патологии не получила широкого применения. Противоречивы данные о способах иссечения кровоточащей и пенетрирующей язвы, методиках дуоденопластик [7, 17, 42].

**Цель.** Изучить ближайшие результаты применения селективной проксимальной ваготомии в сочетании с иссечением и экстрадуоденизацией язвы (выведением кратера язвы за просвет кишки – ЭД), поперечной дуоденопластикой (ПД) при язве двенадцатиперстной кишки, осложненной кровотечением и пенетрацией.

Проведен анализ лечения 31 пациента, оперированного по поводу дуоденальной язвы, осложненной кровотечением и пенетрацией. Мужчин было 23 (74,2%), женщин 8 (25,8%). Соотношение мужчин и женщин составило 3,5:1.

Количественные данные возраста больных соответствовали закону нормального распределения (Shapiro-Wilk-критерий  $W=0,99$ ,  $p=0,99$ ). Возраст пациентов составил  $41,2 \pm 9,4$  года (95% ДИ: 37,7-44,6, min 18, max 62) (рис. 1).

Желудочный анамнез у пациентов был более длительным, чем язвенный (рис. 2).

Язвенный анамнез отсутствовал у 4 больных (12,9%). У остальных он был 8 лет (25%-75% квантили – 1-11, min 0, max 27). Оперативное вмешательство ранее выполнено трем пациентам. Одному за 25 лет до госпитализации проведено иссечение прободной язвы, второму 7 годами ранее – иссечение кровоточащей язвы, третьему – за 8 лет до госпитализации выполнено ушивание перфоративного отверстия. Кровотечение возникло впервые у 21 пациента (67,8%), повторным было у 6 больных (19,4%), третьим – у 2 (6,4%), четвертым – у 2 (6,4%).

Объем кровопотери составил 21,5% (25%-75% квантили – 11-47, min 0, max 67%).

Показаниями к оперативному лечению явились: рецидив кровотечения у 13 пациентов (41,9%), риск рецидива кровотечения – у 9 больных (29,0%), прободение кровоточащей язвы – у 2 (6,5%), отсутствие эффекта от консервативной терапии – у 7 (22,6%).

У пациентов, оперированных в отсроченном периоде, исследование желудочной секреции проводилось по предложенной нами методике [патент № 9261, выданный Национальным центром интеллектуальной собственности Республики Беларусь 23.12.2005 г.] [27].

Параллельно определялись объем желудочного сока, кислотность титрационно-аспирационным методом и рН-метрией. Объем сока в базальный период составил  $169,3 \pm 44,0$  мл (95% ДИ: 128,6-209,9, min 130, max 250). После введения атропина имелось уменьшение его, составило –  $102,9 \pm 52,4$  мл (95% ДИ: 54,4-151,3, min 45, max 210). Базальная продукция кислоты –  $8,1 \pm 2,5$  млэкв/час (95% ДИ: 5,7-10,4, min 4, max 11,3). Базальная продукция свободной соляной кислоты –  $5,7 \pm 3,9$  млэкв/час (95% ДИ: 2,1-9,4, min 0,4, max 9,9). После введения атропина отмечалось снижение общей кислотности до  $4,7 \pm 2,9$  млэкв/час (95% ДИ: 2,0-7,3, min 0,9, max 9,8), свободной соляной кислоты до  $2,7 \pm 1,4$  млэкв/час (95% ДИ: 1,3-4,0, min 0,3, max 4,2).

При изучении рН желудка в базальном периоде выявлена гиперацидность, декомпенсированное кислотообразование у 5 больных, гиперацидность, субкомпенсированное кислотообразование у 2. Показатели рН в теле желудка  $1,4 \pm 0,1$  (95% ДИ: 1,3-1,6, min 1,3, max 1,7), в антральном отделе – 1,5 (25%-75% квантили – 1,5-2,5, min 1,5, max 3,0).

Щелочное время ускорено у 6 пациентов, составило  $13,6 \pm 3,6$  минут (95% ДИ: 10,2-16,9, min 10, max 20). После введения атропина нормацидность, компенсированное кислотообразование было у 3 больных; нормацидность, субкомпенсированное кислотообразование – у 4. Отмечалась нормализация показателей рН: в теле желудка – 2 (25%-75% квантили – 1,7-2,5, min 1,6, max 4), в антральном отделе –  $3,6 \pm 1,2$  (95% ДИ: 2,5-4,8, min 2 max 6).

Пациенты оперированы через 27 часов (25%-75% квантили – 13-48, min 1, max 432) с момента госпитализации.

Во время операции язва располагалась на расстоянии 1,5 см от пилорического жома (25%-75% квантили – 1-2, min 0,5, max 4) (рис. 3).

Размеры язвенного кратера были 1,2 см (25%-75% квантили – 1-1,5, min 0,5, max 2,5). Величина второй язвы у трех больных составила 0,8 см (25%-75% квантили – 0,5-1, min 0,5, max 1) (рис.4).

Пенетрация язвы в рядом расположенные органы (поджелудочную железу, гепатодуоденальную связку, малый сальник) была у всех больных. В поджелудочную железу язва пенетрировала у 15 пациентов (48,4%), гепатодуоденальную связку – у 8 (25,8%), в поджелудочную железу и гепатодуоденальную связку – у 5 (16,2%), в поджелудочную железу, гепатодуоденальную связку, жел-

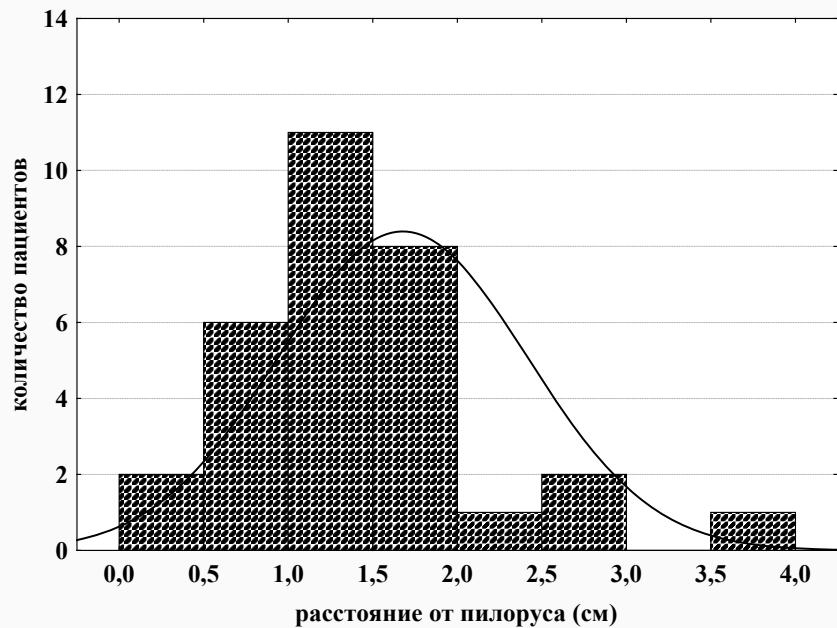


Рис.3. Расположение язвы по отношению к пилорическому жому

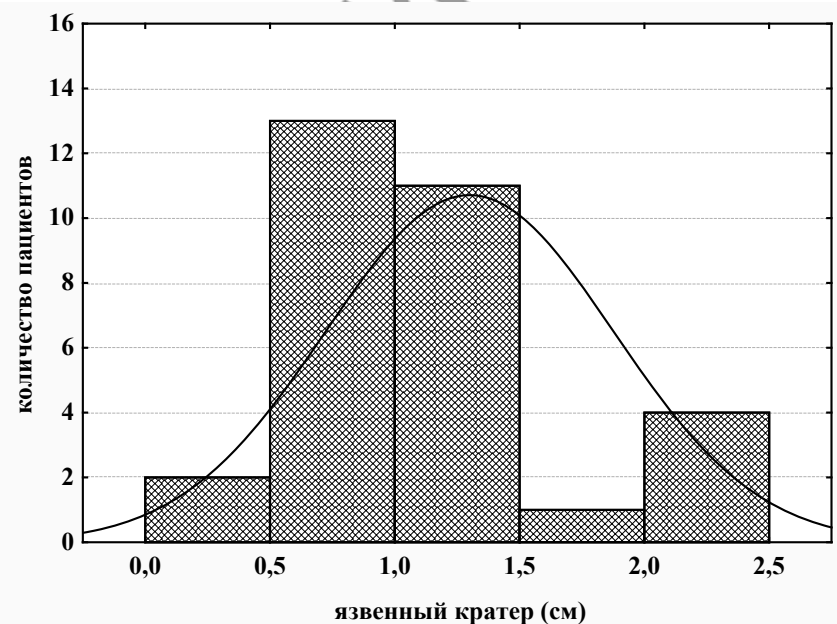


Рис. 4. Величина язвенного кратера во время операции

ный пузырь – у 1 (3,2%), в поджелудочную железу, желчный пузырь – у 1 (3,2%), в малый сальник – у 1 (3,2%).

Стеноз имел место у 10 пациентов (32,3%). Субкомпенсированным он был у 7 пациентов (22,6%), компенсированный – у 3 (9,7%).

Всем больным выполнено иссечение и ЭД язвы, ПД в сочетании с СПВ, у 1 – в сочетании с холецистэктомией.

Методика операции, разработанная нами, заключалась в следующем [патент № 7976 выдан Национальным центром интеллектуальной собственности Республики Беларусь 23.12.2005 года] [28]. Проводилась ревизия ДПК, определялось место расположения язвы. При локализации ее на верхней (нижней) либо задней стенках выполнялась минимальная мобилизация указанных стенок верхнегоризонтальной ветви ДПК. Затем проводилось поперечная дуоденотомия, иссечение язвы верхней (ниж-

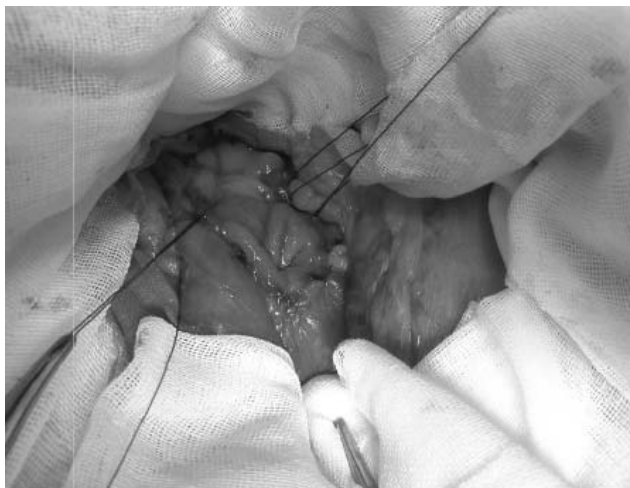

Рис. 5. Наложение непрерывного шва на заднюю стенку ДПК над язвенным кратером

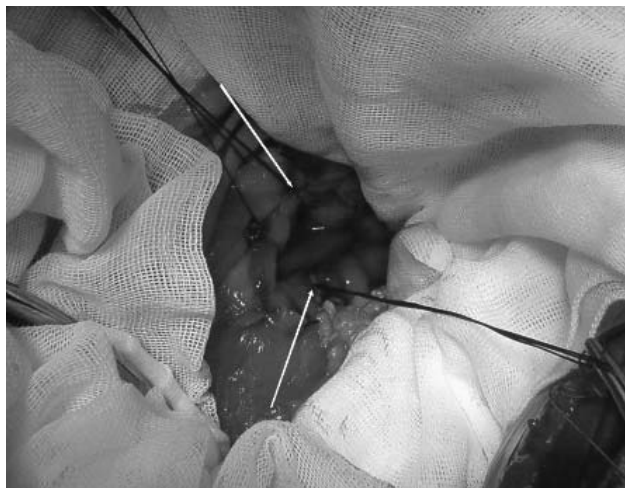

Рис. 6. Ушивание передней стенки ДПК

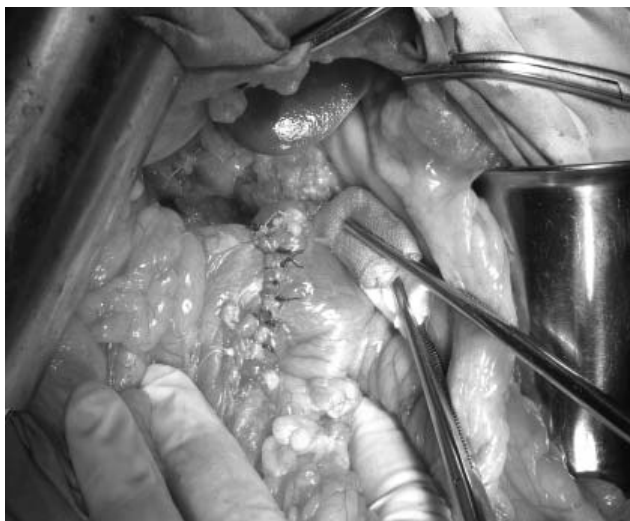


Рис. 7. Завершающий этап дуоденопластики

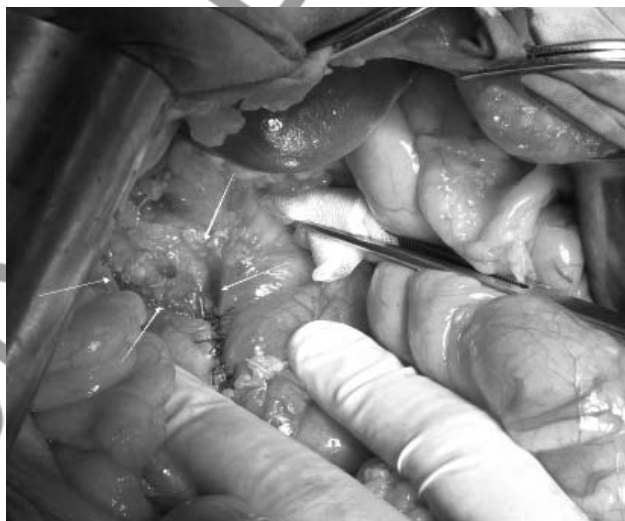


Рис. 8. Кратер язвы выведен из просвета ДПК, выполнена дуоденопластика

ней) стенки, выведение за просвет кишки кратера язвы задней стенки. После этого атравматической иглой с рассасывающейся нитью непрерывным однорядным швом ушивали заднюю и верхнюю (нижнюю) стенки над язвой через все слои со стороны просвета кишки (рисунок 5), а переднюю стенку ушивали отдельными серозно-мышечными швами (рисунки 6). Все швы накладывались в поперечном по отношению к кишке направлении (рисунки 7, 8).

При наличии кровотечения или тромбированного сосуда в дне пенетрирующей язвы, невозможности её удаления, перед её выведением за просвет кишки проводилось прошивание сосуда в язве.

Длительность операции 165 минут (25%-75% квантили – 130-215, min 80, max 300).

В послеоперационном периоде 25 пациентов находились в отделении реанимации и интенсивной терапии 1 сутки (25%-75% квантили – 1-1, min 0, max 3). Им проводилась коррекция объема циркулирующей крови (таблица 1), противоязвенная и антибактериальная терапия. 27 больных получали цефалоспорины в течение 5-10 дней, 21 пациент – метронидазол – 3-7 дней. Проводилось лечение аминогликозидами у 21 пациента (3-8 дней), фтор-

хинолонами – у 29 (3-7 дней). Овамин в течение 3-5 суток после операции вводился 19 больным.

Пациентам на протяжении первых, вторых суток после операции эвакуировалось содержимое желудка, оценивалось количество его и характер. В течение первых суток у 24 больных аспирировано 200 мл содержимого (25%-75% квантили – 100-300, min 50, max 700). У 25 пациентов в течение вторых суток эвакуировано 100 мл (25%-75% квантили – 100-150, min 50, max 500). 2 больным эвакуация желудочного содержимого осуществлялась в течение 3 суток.

Результаты гистологического заключения получены у 49 пациентов (86%): хроническая язва с обострением была у 46 (80,7%).

При выписке показатели красной крови в пределах нормы. Уменьшились воспалительные изменения, снизилось количество палочкоядерных нейтрофилов, стабилизировались биохимические показатели крови. Показатели электролитного состава крови в пределах нормы.

У 19 пациентов (61,3%) на 10-13 сутки изучена моторно-эвакуаторная функция желудка методом рентгеноскопии. Желудок обычных размеров и формы у 28 (90,3%), несколько увеличен у 3 (9,7%). Незначительная деформация луковицы ДПК отмечалась у 13 (41,9%). Эвакуация

Таблица 1. Объем плазмо- и гемотрансфузии пациентам с язвенным дуоденальным кровотечением

Время переливания	Объем перелитой плазмы (мл)				Объем перелитой эритроцитарной массы (мл)			
	n	Me	min-max	25-75 квартили	n	Me	min-max	25-75 квартили
До операции	15	260,0	150,0-840,0	220,0-370,0	16	725	500,0-1255,0	568,0-826,0
Во время операции	18	260,0	200,0-480,0	230,0-380,0	12	596,0	540,0-1057,0	571,0-873,0
После операции	13	270,0	230,0-780,0	250,0-270,0	3	478,0	450,0-749,0	450,0-749,0
Всего	24	535,0	150,0-1220,0	350,0-755,0	35	1258,0	233,0-1688,0	730,0-1495,0

барьерной взвеси из желудка протекала ритмично: через 2 часа её следы в желудке определялись у 7 пациентов (22,6%), 5% контрастной массы - у 4 больных (12,9%). Через 8 часов барьерной взвеси в желудке не было.

Послеоперационный период протекал без особенностей у 30 пациентов (96,8%). У 1 (3,2%) были явления анастомозита, которые после проведенной терапии прошли. Летальных исходов не было.

Длительность пребывания в стационаре 15 дней (25%-75% квартили – 13-21, min 3, max 36). Койко-день после операции был равен 13 дням (25%-75% квартили – 12-14, min 3, max 20).

**Выводы**

1. Разработанный нами “способ поперечной дуоденопластики при пенетрирующей язве ДПК” в сочетании с СПВ сопровождается хорошими ближайшими результатами: низким процентом осложнений (3,2%), отсутствием летальности, сохранением естественного пассажа пищи по желудочно-кишечному тракту, удовлетворительной сократительной способности желудка и ДПК, быстрым восстановлением показателей общего анализа крови, биохимических тестов.

2. “Способ поперечной дуоденопластики при пенетрирующей язве ДПК” по разработанной нами методике в сочетании с СПВ может быть операцией выбора при кровоточащей и пенетрирующей дуоденальной язве.

3. Показанием к СПВ в сочетании с иссечением, экстродуоденизацией язвы, поперечной дуоденопластикой по нашей методике является язва ДПК, осложненная кровотечением, пенетрирующая в соседние органы и ткани, размерами от 0,5 до 2,5 см.

4. Наличие дуоденального стеноза не является противопоказанием к выполнению СПВ в сочетании с предложенным нами методом лечения кровоточащей пенетрирующей язвы ДПК.

**Литература**

1. Авоян, К.М. Характеристика лиц, впервые признанных инвалидами вследствие язвенной болезни желудка и двенадцатиперстной кишки, перенесших резекцию желудка / К.М. Авоян // Клинич. медицина. – 2006. – № 5. – С. 69–73.
2. Афендулов, С.А. Хирургическое лечение больных язвенной болезнью / С.А. Афендулов, Г. Ю. Журавлев. – М.: ГЭОТАР-Медиа, 2008. – 333 с.
3. Бершаденко, Д.Д. Экономная резекция желудка в этиологии постгастро-резекционных пептических язв тощей кишки / Д.Д. Бершаденко, А.И. Тугаринов // Анналы хирургии. – 2010. – № 4. – С. 33–37.
4. Вачев, А.Н. Какое кровотечение из язвы двенадцатиперстной кишки следует считать рецидивным / А.Н. Вачев, В.К. Корытцев, Т.В. Ларина // Хирургия. – 2011. – № 1. – С. 45–49.
5. Возможности профилактики острого панкреатита при резекции желудка по поводу «трудных» осложненных язв двенадцатиперстной кишки / С.В. Морозов [и др.] // Вестн. хирургии им. Грекова. – 2009. – Т. 168, № 5. – С. 20–23.
6. Гостищев, В.К. Гастродуоденальные кровотечения язвенной этиологии (патогенез, диагностика, лечение): рук. для

врачей / В.К. Гостищев, М.А. Ев-сеев. – М.: ГЭОТАР-Медицина, 2008. – 384 с.

7. Гришин, И.Н. Дуоденопластика / И.Н. Гришин. – Минск: Харвест, 2007. – 95 с.

8. Казымов, И.Л. Диагностика и хирургическое лечение постваготомических язв / И.Л. Казымов, А.Г. Мехдиев, Ф.С. Курбанов // Анналы хирургии. – 2008. – № 1. – С. 39–42.

9. Казымов, И.Л. Кровотечения из рецидивных язв после резекции желудка и ваготомии / И.Л. Казымов // Хирургия. – 2008. – № 2. – С. 37–49.

10. Калиш, Ю.И. Хирургическое лечение сочетанных язв желудка и двенадцатиперстной кишки / Ю.И. Калиш, А.А. Турсуменов // Хирургия. – 2009. – № 6. – С. 27–29.

11. Коротко, Г.Г. Функциональные и морфологические аспекты язвенной болезни / Г.Г. Коротко, Л.А. Фаустов. – Краснодар: Кубань печать, 2002. – 156 с.

12. Красильников, Д.М. Ранние послеоперационные осложнения у больных язвенной болезнью желудка и двенадцатиперстной кишки / Д.М. Красильников, И.И. Хайруллин, А.З. Фаррахов. – Казань: Медицина, 2005. – 152 с.

13. Курыгин, А.А. Ваготомия в хирургической гастроэнтерологии: легенды и действительность / А.А. Курыгин // Вестн. хирургии им. Грекова. – 2006. – Т. 165, № 4. – С. 83–86.

14. Курыгин, А.А. Причины рецидивов язвенного желудочно-кишечного кровотечения, их профилактика и лечение / А.А. Курыгин, Г.И. Синенченко, И.М. Мусинов. // Вестн. хирургии им. Грекова. – 2009. – Т. 168, № 5. – С. 24–27.

15. Лебедев, Н.В. Язвенные гастродуоденальные кровотечения / Н.В. Лебедев, А.Е. Климов. – М.: БИНОМ, 2010. – 175 с.

16. Малахова, И.Г. Особенности течения язвенной болезни двенадцатиперстной кишки в отдаленном периоде после селективной проксимальной ваготомии: автореф. ... дис. канд. мед. наук : 14.00.05 / И.Г. Малахова; Ижевск. гос. мед. акад. – Ижевск, 2006. – 25 с.

17. Малоинвазивные методики лечения больных с гастродуоденальными язвенными кровотечениями / А.Е. Борисов [и др.] // Вестн. хирургии им. Грекова. – 2008. – Т. 167, № 6. – С. 18–21.

18. Острые гастродуоденальные кровотечения на фоне сахарного диабета / М.П. Королев [и др.] // Вестн. хирургии им. Грекова. – 2011. – Т. 170, № 2. – С. 21–24.

19. Панцырев, Ю.М. Хирургическое лечение прободных и кровоточащих гастродуоденальных язв / Ю.М. Панцырев, А.И. Михалев, Е.Д. Федоров // Хирургия. – 2003. – № 3. – С. 43–49.

20. Первичная еюногастропластика с концевопетлевым гастроэнтероанастомозом и включением двенадцатиперстной кишки при дистальной резекции желудка (хирургическая технология и функциональные результаты) / И.Б. Уваров [и др.] // Вестн. хирургии им. Грекова. – 2008. – Т. 167, № 1. – С. 37–42.

21. Писаревский, Г.Н. Методы ушивания культи двенадцатиперстной кишки / Г.Н. Писаревский // Хирургия. – 2011. – № 3. – С. 67–72.

22. Применение протоколов организации лечебно-диагностической помощи при язвенных гастродуоденальных кровотечениях в клинической практике / С.Ф. Багненко [и др.] // Вестн. хирургии им. Грекова. – 2007. – Т. 166, № 4. – С. 71–75.

23. Принципы лечения язвенной болезни желудка и двенадцатиперстной кишки, осложненной кровотечением / А.С. Ермолов [и др.] // Хирургич. гастроэнтерология. – 2002. – № 3. – С. 18–21.

24. Профилактика и лечение язвенных гастродуоденальных кровотечений / В.П. Сажин [и др.] // Хирургия. – 2011. – № 11. – С. 20–25.

## Клинический обзор

25. Рустамов, М.Н. Оптимизация функциональных исследований при гастродуоденальной патологии / М.Н. Рустамов, В.И. Сыкало, А.В. Толкачев // Современные диагностические технологии на службе здравоохранения : сб. науч. тр. / Минск. консультативно-диагностический центр ; Беларус. гос. мед. ун-т ; рецензент Е.В. Стольник. – Минск: Доктор Дизайн, 2004. – С. 81–87.
26. Сочетанные осложнения язвы двенадцатиперстной кишки и их хирургическое лечение / С.Ф. Багненко [и др.] // Вестн. хирургии им. Грекова. – 2009. – Т. 168, № 6. – С. 12–15.
27. Способ выбора этиопатогенетически обоснованного вида оперативного вмешательства при гастродуоденальной язве : пат. 9261 Респ. Беларусь МПК С1 А 61В 1/273, 5/05 / Г.А. Соломонова ; заявитель ГУО “Белорусская медицинская академия последипломного образования”. – № а 20040186; заявл. 09.03.2004 ; опубл. 30.06.2007 // Афіцыйны бюл. / Нац. цэнтр інтэлектуал. уласнасці. – 2007. – № 3. – С. 43.
28. Способ поперечной дуоденопластики при пенетрирующей язве двенадцатиперстной кишки : пат. 7976 Респ. Беларусь, МПК С1 А 61В 17/03 / Г.А. Соломонова, Н.В. Завада ; заявитель ГУО “Белорусская медицинская академия последипломного образования”. – № а 20030467 ; заявл. 27.05.2003 ; опубл. 30.04.2006 // Афіцыйны бюл. / Нац. цэнтр інтэлектуал. уласнасці. – 2006. – № 2. – С. 41.
29. Тактика лечения больных с язвенными гастродуоденальными кровотечениями / Н.В. Лебедев [и др.] // Вестн. хирургии им. Грекова. – 2007. – Т. 166, № 4. – С. 76–79.
30. Ураков, Ш.Т. Выбор способа гастроеюнального анастомоза при резекции желудка в хирургии осложненных дуоденальных язв / Ш.Т. Ураков, Л.М. Нажмидинов // Вестн. экспериментальной медицины. – 2010. – № 4. – С. 85–89.
31. Цединов, Б.А. Сравнительная оценка методов оперативного лечения с острыми гастродуоденальными кровотечениями : автореф. ... дис. канд. мед. наук : 14.00.27 / Б.А. Цединов ; Моск. мед. акад. им. И.М. Сеченова. – М., 2005. – 24 с.
32. Язвенная болезнь желудка и двенадцатиперстной кишки / В.В. Рыбачков [и др.]. – Ярославль : Верхняя Волга, 2008. – 272 с.
33. Acute upper gastrointestinal bleeding in operated stomach: Outcome of 105 cases / V.N. Nicolopoulou [et al.] // World J. Gastroenterol. – 2005. – Vol. 11, № 29. – P. 4570–4573.
34. Anastomotic ulcer after vagotomy for duodenal ulcer // M.I. Beyrouth [et al.] // Tunis. Med. – 2005. – Vol. 83, № 6. – P. 335–340.
35. Basan, H.A. Fatal gastroduodenal artery bleeding / H.A. Basan, U. Kim // Gastrointest. Endosc. – 2003. – Vol. 58, № 5. – P. 755–762.
36. British Society of Gastroenterology Endoscopy Section. Nonvariceal upper gastrointestinal hemorrhage: guidelines / K.R. Palmer [et al.] // Gut. – 2002. – Vol. 51, suppl. 4. – P. 1–6.
37. Collen, M.J. Giant duodenal ulcer. Evaluation of basal acid output, non-steroidal antiinflammatory drug use, and ulcer complications / M.J. Collen, M.J. Santoro, Y.K. Chen // Dig. Dis. Sci. – 1994. – Vol. 39, № 5. – P. 1113–1116.
38. Continuous measurements of microcirculatory blood flow in gastrointestinal organs during acute hemorrhage / V. Krejci [et al.] // Br. J. Anaesth. – 2000. – Vol. 84, № 4. – P. 468–475.
39. De Caestecker, J. Upper gastrointestinal bleeding: surgical perspective / J. De Caestecker, S. Straus [Electronic resource]. – Mode of access : <http://emedicine.medscape.com/article/196561-overview>. – Date of access : 12.03.2012.
40. Duodenal post-bulbar ulcers. Diagnostic and therapeutic problems / F. Ghelase [et al.] // Chirurgia. – 2006. – Vol. 101, № 1. – P. 47–53.
41. Early elective surgery for bleeding ulcer in the posterior duodenal bulb. Own results and review of the literature / S.P. Monig [et al.] // Hepatogastroenterology. – 2002. – Vol. 49, № 44. – P. 416–418.
42. Giant duodenal posterior wall ulcers complicated with hemorrhage: Long-term results of surgical treatment / J. Soplepmann [et al.] // Lithuanian Surgery. – 2004. – Vol. 2, № 4. – P. 286–292.
43. Long-term results of duodenectomy with highly selective vagotomy in the treatment of complicated duodenal ulcer / T.M. Chang [et al.] // Am. J. Surg. – 2001. – Vol. 181, № 4. – P. 372–376.
44. Millat, B. Surgical treatment of complicated duodenal ulcers: controlled trials / B. Millat, A. Fingerhut, F. Borie // World J. Surg. – 2000. – Vol. 24, № 3. – P. 299–306.
45. Misra, S.P. Endoscopic injection therapy for bleeding peptic ulcer using absolute alcohol / S.P. Misra, M. Dwivedi // Trop. Doct. – 1998. – Vol. 28, № 1. – P. 28–30.
46. Reconstructive procedure after distal gastrectomy for gastric cancer that best prevents duodenal gastroesophageal reflux / K. Fukuhara [et al.] // World J. Surg. – 2002. – Vol. 26, № 12. – P. 1452–1457.
47. Recurrent bleeding from peptic ulcer associated with adherent clot: a randomized study comparing endoscopic treatment with medical therapy / B.L. Bleu [et al.] // Gastrointest. Endosc. – 2002. – Vol. 56, № 1. – P. 1–6.
48. Shaheen, A.A. Weekend versus weekday admission and mortality from gastrointestinal hemorrhage caused by peptic ulcer disease / A.A. Shaheen, G.G. Kaplan, R.P. Myers // Clin. Gastroenterol. Hepatol. – 2009. – Vol. 7, № 3. – P. 303–310.
49. Surgical treatment of giant posterior ampullar duodenal ulcer with bleeding in the elderly and senile patients / F.K. Kulachek [et al.] // Klin. Khir. – 1999. – № 10. – P. 13–15.
50. Zangana, A.M. Bleeding duodenal ulcer in patients admitted to Erbil city hospital, Iraq: 1996–2004 / A.M. Zangana // East. Mediterr. Health J. – 2007. – Vol. 13, № 4. – P. 135–141.

Поступила 11.02.2013 г.