

П. В. Бордаков¹, В. Н. Бордаков¹, Ю. М. Гаин², С. В. Шахрай², М. Ю. Гаин²

ВАКУУМ-ТЕРАПИЯ В ЛЕЧЕНИИ ПАЦИЕНТОВ С ХРОНИЧЕСКИМИ РАНАМИ

ГУ «432 ордена Красной Звезды главный военный клинический медицинский центр
Вооруженных Сил Республики Беларусь»²,
ГУО «Белорусская медицинская академия последипломного образования»²

В статье представлен успешный опыт комплексного многоэтапного хирургического лечения хронических ран. Комплекс предложенных в работе хирургических и консервативных приемов позволил добиться ускоренного течения раневого процесса, полностью ликвидировать обширную рану в функционально активной области, достичь хорошего функционального и косметического эффекта.

Ключевые слова: хроническая рана, хирургическое лечение, вакуум-терапия (терапия отрицательным давлением), пластика раны местными тканями, аутодермопластика.

P. V. Bordakov, V. N. Bordakov, Ju. M. Gain, S. V. Shakhrai, M. Ju. Gain

VACUUM THERAPY IN TREATMENT OF PATIENTS WITH CHRONIC WOUNDS

Successful experience of complex multi-stage surgical treatment of chronic wounds is presented in article. The complex of the surgical and conservative receptions offered in work has allowed to achieve the accelerated course of wound process, to completely liquidate an extensive wound in functionally active area, to reach good functional and cosmetic effect.

Keywords: chronic wound, surgical treatment, vacuum therapy (negative pressure therapy), plastic repair of wound with local tissues, autodermoplastika.

Хронические раны и их лечение представляют огромную проблему для здравоохранения всех стран как в экономическом аспекте так и по затратам времени медицинского персонала, необходимого для организации адекватного длительного наблюдения за этой категорией пациентов [1, 2]. В патогенезе хронической раны задействованы разнообразные этиологические, системные и местные факторы, диагностика которых должна быть проведена своевременно. При оценке длительно незаживающих дефектов необходимо проанализировать все вероятные патогенетические механизмы нарушения трофики тканей и выработать план воздействия на каждый фактор, потенциально вносящий вклад в хронизацию раневого процесса [3, 4].

Отечественные и зарубежные авторы характеризуют хроническую рану, которая не имеет тенденции к заживлению при адекватном лечении в течение 4–8 недель [Fowler E., 1990; Klein L., lies R., 1990; Krasner D., Kane D., 1997; Hartmann P., 2000]. В отечественной литературе данный термин ассоциируется с длительно незаживающей раной и трофической язвой.

Главной причиной возникновения хронических ран является нарушение трофики тканей, связанной с ухудшением венозного или артериального кровообращения [1, 3, 7, 9]. Исходя из этого, наиболее логичным при их лечении, считается коррекция сосудистых расстройств, которая в идеальном варианте должна проводиться в специализированных отделениях [Богачёв В. Ю., Богданец Л. И., 2003; Кириенко А. И. и др., 2003].

Несмотря на то, что хронические раны были известны ещё врачам древности, до настоящего времени имеется неудовлетворённость результатами лечения больных с данной патологией [Липницкий Е. М., 2001; Никитин Г. Д. и др., 2001; Швальб П. Г., 2002]. В решение этой проблемы не-

который оптимизм вносит клинический опыт использования вакуум-терапии [Сафронов А. А., 1962; Клецкин З. С., 1963; Чернавский В. А., Миразимов Б. М., 1970; Синявский М. М., 1973; Ferreira M. C. et al., 2003; Kopp J. et al., 2004]. Ф. Бриккер с соавт. (1926–1935) установил, что любое раздражающее ткань воздействие способствует повышению окислительных процессов в ней. Под влиянием низкодозированного вакуума происходит растяжение большинства клеточных элементов на 5–20%. Вследствие этого реализуется микродеформация каждой отдельной клетки, что способствует ускорению пролиферации в раневой зоне [5, 6, 8].

Рядом авторов показано, что использование вакуум-терапии является полезным методом стимуляции заживления ран, способствующим ускорению деления клеток, ангиогенезу и локальной выработки факторов роста [Шехтер А. Б. и др., 1981; Илизаров Г. А., 1988; Saxena V. et al., 2004].

Цель исследования. Улучшить результаты лечения пациентов с хроническими ранами путём использования вакуум-терапии в комплексе мероприятий, направленных на позитивную коррекцию пролонгирования развивающегося раневого процесса

Материалы и методы

За 2014–2016 гг. в 432 ГВКМЦ пролечен 21 пациент с хроническими ранами различной локализации с применением аппарата вакуума WaterLily и стерильных одно-разовых наборов Foam Kit (S, M, L) в рекомендованных комбинациях. Исходя из цели настоящего исследования, нами сформирована группа сравнения, в которую вошёл 27 пациент с аналогичной патологией и традиционным способом лечения.

Хроническая рана	Основная группа		Контрольная группа	
	Абс.ч	%	Абс.ч	%
трофические венозные язвы	2	9,5	4	14,8
трофические артериальные язвы	2	9,5	7	25,9
диабетические язвы	2	9,5	4	14,8
трофические посттравматические язвы	7	33,4	5	18,6
послеоперационные раны	5	23,8	3	11,1
Пролежни	3	14,3	4	14,8
Итого:	21	100	27	100

Основная группа представлена пациентами с хроническими ранами мягких тканей различного генеза в первой и второй фазах раневого процесса в возрасте от 18 до 75 лет, Средний возраст $62,3 \pm 4,2$ года. Среди патологических состояний, которые предшествовали образованию хронической раны, наиболее часто встречалось гнойно-некротическое поражение мягких тканей трофические посттравматические язвы 7 (33,4%), послеоперационные раны 5 (23,8%), кроме того, 2 (9,5%) пациента с трофическими язвами венозного генеза, 2 (9,5%) – артериального генеза, 2 (9,5%) – с синдромом диабетической стопы, 3 (14,3%) – с пролежнями. Согласно международной классификации CAEP ([Partscil H., 1995].), у наблюдаемых нами 2 (9,5%) пациентов с хронической венозной недостаточностью имелась С₆ стадия патологического процесса. При атеросклеротическом поражении сосудов ног, согласно классификации предложенной А. В. Покровским (1979), локальные изменения мягких тканей у 2 (9,5%) пациентов с данной патологией соответствовали третьей степени ишемии конечности. Согласно классификации хронических ран (D. R. Knighton, 1986 г.) в большинстве случаев дно раневого дефекта, как в основной так и в контрольной группах, было представлено деструктивно измененной подкожно-жировой клетчаткой (85,7% и 85,2% соответственно), что соответствует второй степени поражения. В 14,3% случаев основной группы и 14,8% контрольной, глубина процесса поражения ограничивалась третьей стадией, распространяясь до фасции. Распределение по полу составило 18 мужчин и 3 женщины. Средняя площадь раневых дефектов $82,6 \pm 8,8$ см².

По полу, возрасту, сопутствующей патологии, причине возникновения хронической раны и другим характеристикам сравниваемые группы не имели существенных отличий, за исключением глубины поражения мягких тканей, которая была выражена у пациентов, в лечении которых использовали вакуум-терапию. Площадь хронических ран определяли методом копирования с помощью прозрачной плёнки [Седов В. М. и др., 2006; Humbert P. et al., 2005] при госпитализации и по истечении каждой недели лечения. В 38,1% наблюдений у пациентов имелись сопутствующие заболевания.

Объективно оценить выраженность репаративных процессов в ране позволял цитологический анализ клеточного состава раневой поверхности [Покровская М. П., Макаров М. С., 1945]. Нами использована методика отпечатков. Цитологические показатели изучены на момент поступления и в процессе лечения на 3, 5, 7, 10, 18–20 сутки (до и после сеансов вакуум-терапии) и перед аутодермопластикой.

Бактериологические исследования ран предусматривали проведение качественного (видового) и количественного анализа микрофлоры биоптатов мягких тканей, которые брали во время перевязок из области дна и кра-

ев раны. Идентификацию выделенных микроорганизмов проводили на основании их морфологических характеристик. Уровень бактериальной обсемененности определяли в расчете на числа колонийобразующих единиц на 1 см² поверхности (КОЕ/см²) раны.

Результаты и обсуждение

При оценке результатов вакуум-терапии основной группы отмечалась положительная динамика у всех пациентов. Вакуум-терапия проводилась в первую фазу раневого процесса в постоянном режиме со сменой повязки каждые 2-е суток, во вторую фазу в переменном режиме, со сменой повязки каждые 3–5 суток. Среднее количество смены повязок составило $6,2 \pm 1,4$. Выявлено снижение и купирование воспаления в ране, а также очищение раневых дефектов в первой фазе раневого процесса. Во второй фазе отмечалось значимое ускорение репаративных процессов и уменьшение площади раневых дефектов.

При использовании комплексного метода лечения хронических ран, включавшего вакуум – терапию, было выявлено, что купирование местных проявлений воспалительного процесса происходило гораздо быстрее и эффективнее, чем у пациентов группы сравнения [3, 5, 7, 9]. Это подтверждалось тем, что к 5–7 суткам лечения у них отмечались позитивные сдвиги в локальном статусе раны, которые проявлялись размягчением краёв, уменьшением гиперемии, отёка паравульнарных тканей, а также количества раневого отделяемого и смене его характера с гнойного на серозный. Практически отсутствовало шелушение околораневого эпидермиса. Появлялись признаки краевой эпителизации, тканевой дефект постепенно заполнялся грануляционной тканью.

Морфологически было отмечено позитивное влияние метода NPWT на динамику раневого процесса. На 1-е–3-и сутки отмечено наличие воспалительно-гнойного процесса: участки фибриноидного некроза, с обильной инфильтрацией нейтрофильными лейкоцитами с очагами расплавления, с единичными очаги грануляционной ткани, единичные очаги лимфогистиоцитарной инфильтрации. Дно хронической раны покрыто фибрином и грануляциями, с наличие участков некроза и гнойного отделяемого; грануляции обычно вялые и бледные, края раны и ткани вокруг уплотнены; часто имеет место краевая эпителизация.

К 5-м суткам у 18 (85,7%) пациентов в препаратах отсутствует гнойно-некротический слой, примесь нейтрофилов незначительна, появляется выраженная продуктивная реакция – обилие гистиоцитов и фибробластов, причем у 4 (19,0%) – также отмечена пролиферация сосудов капиллярного типа и лишь у 14,3% – сохранялись признаки гнойного воспаления (очаги некроза и инфильтрация нейтрофилами), и лишь к 7-м признаки воспалительно-гнойного процесса были купированы.

В основной группе микрофлора была высеяна у 19 пациентов (90,5%) При оценке количественной бактериальной характеристики хронической раны отмечался высокий исходный показатель микробной загрязнённости тканей. В среднем этот показатель составлял $107,6 \pm 0,66$ КОЕ/см². В большинстве наблюдений 12 (63,2%) высевалась флора, устойчивая к двум и более группам антибактериальных средств, что определяло её госпитальный характер и полирезистентность. Спектр выявленных возбудителей отличается полиморфизмом: *Staphylococcus aureus* – 10 случаев (52,6%), *Escherichia coli* – 4 (21,0%), в ряде случаев выявлялась смешанная микрофлора *Peptostreptococcus* spp. и *Staphylococcus aureus* – 3 случая (15,8%), *Peptostreptococcus* spp и *Staphylococcus epidermidis* – 2 (10,5%), *Escherichia coli*, *Enterococcus faecalis* – 2 (10,5%). В процессе лечения отмечена реверсия микрофлоры – на 5–7-е сутки, микрофлора высевалась лишь у 11 пациентов: у 4 пациентов (36,4%) из раны высеван *Acinetobacter baumannii*, у 4 – *Escherichia coli* (36,4%) и у 3 – *Pseudomonas aeruginosa* (27,2%).

Снижение уровня бактериальной обсемененности тканей раны ниже критического основной группы достигалась в среднем к 3–7 м суткам (составляла в среднем 10^2 – 10^3 КОЕ/см²) против 9–11-х суток (в группе сравнения – 10^5) при традиционных методах местного лечения ран. Средняя длительность антибактериальной терапии составила $6,3 \pm 2,3$ сут в основной группе и $11,5 \pm 3,4$ сут в группе сравнения.

Положительные сдвиги в местном статусе подкреплялись позитивными изменениями лабораторных показателей. Отмечалась постепенная к 3–7 суткам ликвидация нейтрофильного сдвига влево в лейкоцитарной формуле, количество палочкоядерных нейтрофилов уменьшилось и до верхней границы нормы. Лейкоцитарный индекс интоксикации также снижался до $1,23 \pm 0,31$. В цитологическом составе раневого экссудата констатировалось достоверное увеличение регенеративных процессов, а также числа одноядерных клеток. На фоне вакуум-терапии гистологически чаще определялась грануляционная ткань на фоне сохранявшейся лейкоцитарной инфильтрации и фибриноидного набухания соединительнотканых волокон.

Анализ результатов лечения 27 пациентов группы сравнения свидетельствовал о ликвидации нейтрофильного сдвига лейкоцитарной формулы к 10–14 суткам лечения, а нормализация ЛИИ происходила лишь к 22 суткам, скорость оседания эритроцитов сохранялась высокой на протяжении всего периода пребывания в стационаре. Функциональная недостаточность жизненно важных органов и систем для хронической раны была не характерной, что подтверждалось биохимическими показателями крови в рамках возрастной нормы. Анализ клинико-лабораторных и биохимических изменений, а также специальных методов исследования по окончании сроков лечения свидетельствовал о чрезмерно медленном купировании местного воспалительного процесса в мягких тканях таких как гиперемия, шелушение паравульнарного эпидермиса, уменьшение раневого отделяемого и смена его характера с гнойного на серозный, а также слабое развитие процессов репарации в виде развития краевой эпителизации и грануляционной ткани. Самостоятельное заживление раневого дефекта на 30–36 сутки за счёт краевой эпителизации и рубцевания отмечено лишь в 33,4% (7) наблюдений. У 12 (57,2%) пациентов состояние раны позволяло выполнить пересадку кожи. Уменьшение размеров раневого

дефекта, а также наличие процессов репарации отмечено у 14,8% (4) пациентов, которым можно было выполнить аутодермопластику, но пациенты в силу ряда обстоятельств, отказались от данной манипуляции. В 4 клинических наблюдениях (14,8%) каких-либо выраженных изменений в местном статусе длительно незаживающих дефектов ткани не произошло.

Следует отметить, что после проведения вакуумирования раны отмечалось снижение микробной обсеменённости как минимум в сто раз, она составляла 10^5 КОЕ/см². Качественный состав раневой флоры был идентичным с пациентами группы сравнения.

На заключительном этапе активного лечения пациентов основной группы (на 12–18 сутки) в 8 (38,1%) наблюдений тканевые дефекты самостоятельно зажили и полностью эпителизовались. В остальных клинических наблюдениях хронические раневые дефекты уменьшились в размерах, отмечалась выраженная краевая эпителизация, дно раны на всём протяжении заполнялось грануляционной тканью, раневое отделяемое было скудным и имело серозный характер. У 13 пациентов на 5–7 сутки, после вакуум-терапии выполнена аутодермопластика с полным закрытием раневых дефектов. Применение вакуум-повязки на пересаженные аутодермотрансплантаты показало, что методика улучшает адаптацию трансплантата к раневой поверхности, позволяет удалять избыточный раневой экссудат, стимулирует ангиогенез и предохраняет пересаженный аутодермотрансплантат от смещения.

Продолжительность стационарного лечения при данной патологии колеблется от 12 до 50 дней. В отличие от этого, активное лечение хронической раны, включая вакуум-терапию на всех этапах воздействия, целенаправлено на полное заживление тканевого дефекта составило $30,6 \pm 4,01$ дня. Продолжительность лечения пациентов группы сравнения, по нашим данным, составила $58,7 \pm 4,4$ койко-дня.

Использование вакуумирования раны у пациентов основной группы на всех стадиях раневого процесса позволило достичь хороших конечных результатов.

В настоящее время в отделении гнойной хирургии широко применяется метод ведения пациентов с использованием вакуумной технологии. Используемая нами тактика ведения подобных больных представлена в следующем клиническом наблюдении.

Пациент А, 74 лет, поступил на лечение с жалобами на наличие язвы и болей в левой голени. Язва появилась около шести месяцев назад после травмы голени, за неделю до обращения за медицинской помощью начала быстро увеличиваться в размерах, появился выраженный болевой синдром по ночам. При осмотре имело место повышение температуры тела до $37,6^\circ\text{C}$, кожные покровы нижней трети левой голени с проявлениями липодерматосклероза. На наружной поверхности голени язва размерами 6×8 см с плотными краями, болезненная при пальпации. В центре ее некротизированные ткани, из-под которых имеется скудное гнойное отделяемое. Мягкие ткани вокруг язвы отечны, гиперемированы (рис. 1). При посеве из раны высеван *Staphylococcus aureus*. Уровень бактериальной обсемененности составлял 10^8 КОЕ/см².

В лабораторных показателях при поступлении пациента лейкоциты $13,8 \times 10^9$ /л, глюкоза крови $5,9$ ммоль/л. Диагноз: Посттравматическая обширная глубокая хроническая рана нижней трети левой голени. ИБС, атеросклеротический кардиосклероз. Дилатация полостей сердца.

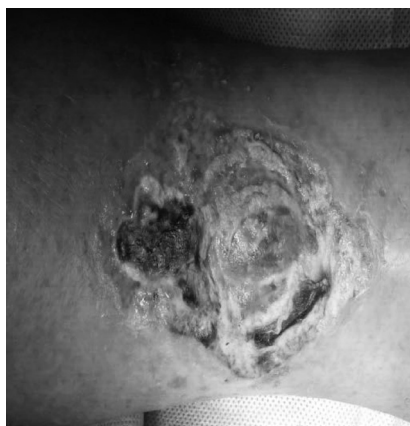

Рис. 1. Внешний вид трофической язвы левой нижней конечности при поступлении

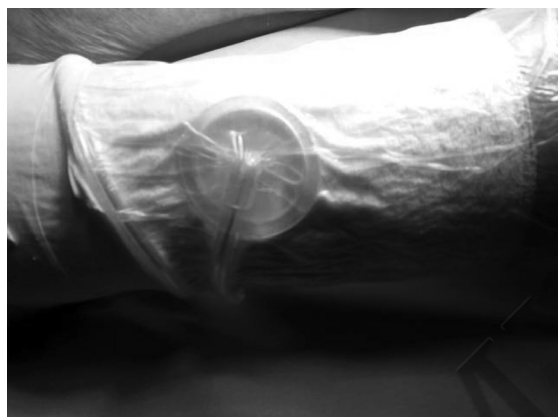


Рис. 2. Наложена вакуумная повязка для проведения терапии отрицательным давлением



Рис. 3. Внешний вид через 2-е суток после аутодермопластики

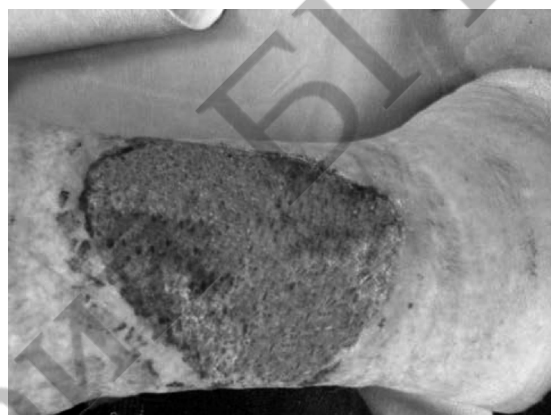

Рис. 4. Внешний вид на 10-е сутки аутодермопластики

Фибрилляция предсердий, пароксизмальная форма, N_{IIa-b} .
Артериальная гипертензия 2 ст, риск 4.

Выполнена хирургическая обработка гнойного очага с ультразвуковой кавитацией. на рану наложено шесть слоёв асептической абсорбционной марлевой салфеткой и наложена вакуум-терапия в постоянном режиме 90 мм рт ст. Экспозиция вакуум-ассистированной повязки составила 48 ч. (рис. 2). В последующем дважды выполнена смена вакуум-ассистированной повязки с экспозицией 48 ч и 72 ч. Уровень бактериальной обсемененности составлял 10^4 КОЕ/см². Аутодермопластикой хронической раны левой голени расщепленным перфорированным кожным лоскутом толщиной 0,3 мм и площадью 50 см². С целью улучшения адаптации трансплантата к раневой поверхности, удаления избыточного экссудата и предохранения трансплантата от смещения рана укрыта повязками типа Д4, асептической абсорбционной марлевой салфеткой и наложена вакуум-терапия в постоянном режиме 90 мм рт ст.

С целью контроля состояния кожного трансплантата через 2-е суток вакуумная повязка снята. На рис. 3 представлен внешний вид раны под повязкой Д₄. Виден ярко-розовый цвет дна раны с хорошей кровоточивостью, кожный трансплантат жизнеспособен.

На 10-е сутки после операции вакуум-система демонтирована. На рис. 4 видим внешний вид послеоперационной раны. Отмечается хорошая приживаемость и фиксация трансплантата в ране. Общий срок лечения составил 21 сутки.

Таким образом, клиническая эффективность комплексного лечения хронических ран, включающего использование вакуум-терапии на различных этапах развития раневого процесса, способствует ускорению купирования воспаления и очищения раневых дефектов и стимуляции регенерации с уменьшением площади хронической раны, позволяет добиться полного заживления раневого дефекта. Использование в комплексе лечебных мероприятий вакуумной терапии хронической раны является безопасным и эффективным методом лечения хронических ран различного генеза, а также улучшает качество и снижает сроки подготовки к реконструктивно-пластическим операциям, позволяет очистить раневую поверхность от гноя и некрозов в 2 раза быстрее по сравнению с традиционным лечением.

Литература

1. Глянцев, С. П. Хроническая рана: современное состояние проблемы и пути ее решения // Избранный курс лекций по гнойной хирургии. – М., 2004. – С. 172–183.
2. Раны и раневая инфекция. Руководство для врачей / Под ред. М. И. Кузина, Б. М. Костюченко. М.: Медицина, 1990. 592 с.
3. Абаев, Ю. К. Биология заживления острой и хронической раны // Мед. новости. 2003. № 6. С. 3–10.
4. Привольнев, В. В., Каракулина Е. В. Основные принципы местного лечения ран и раневой инфекции // Клин. микробиол. антимикроб. химиотер // 2011, Том 13, № 3, С. 214–222.

5. Ларичев, А. Б., Антонюк А. В., Кузьмин В. С. Вакуум-терапия в лечении хронических ран (методическое пособие для врачей). Ярославль, 2007. 43 с.

6. Токмакова, А. Ю., Страхова Г. Ю., Галстян Г. Р. Современная концепция ведения больных с хроническими ранами и сахарным диабетом // Сахарный диабет. 2005. № 1.

7. Оболенский, В. Н., Никитин В. Г., Кузнецов Н. А. Вакуум-ассистированное лечение венозных трофических

язв нижних конечностей // Флебология. 2011. № 2. Т. 5. С. 58–63.

8. *The Theory and Practice of Vacuum Therapy* / Edited by C. Willy. Germany. 2006. 405 p.

9. Schintler, M. V. Negative pressure therapy: theory and practice // Diabetes Metab Res Rev. 2012 Feb. Vol. 28. Suppl 1. P. 72–77.

Поступила 5.07.2017 г.