

М. Аль Меселмани¹, М. М. Бакуев², Р. К. Шахбанов², Т. М. Дибиров³

ВЛИЯНИЕ ОДНОКРАТНОГО γ -ОБЛУЧЕНИЯ НА МОРФОЛОГИЮ СЕМЕННИКОВ КРЫС

ФГБОУ ВО «Дагестанский государственный медицинский университет» МЗ РФ,
Махачкала

В экспериментах изучали морфологию семенников на 60 беспородных половозрелых белых крысах-самцах после общего однократного γ -облучения (1,0 Гр), в разные сроки (3-, 10-, 90-е сутки). Морфологические исследования выявили элементы деструкции канальцевого аппарата семенников (3–10-е сутки после облучения) и признаки последующего восстановления их структуры (90-е сутки). Сделан вывод, что признаки восстановления структуры и функции семенников регистрируются лишь через 3 мес после однократного γ -облучения. При этом исчезают признаки отека стромы семенников, происходит частичное восстановление поврежденного радиацией сперматогенного эпителия.

Ключевые слова: семенники, γ -излучения, семенные канальцы, сперматогенный эпителий, крыс.

M. Al Meselmani, M. M. Bakuev, R. K. Shakhbanov, T. M. Dibirov

IMPACT OF SINGLE EXTERNAL γ -IRRADIATION ON MORPHOLOGY OF RAT TESTIS

In experiments were studied morphology of testes on 60 adult white mongrel male rats after a single external γ -irradiation at a dose 1.0 Gy, in different time periods (Days 3–10–90). The morphological investigations revealed elements of destruction in tubule apparatus of the testis (in 3–10 days after irradiation) and the signs of the following recovery of their structure (Day 90). It is concluded that the signs of structure and function recovery of therat testes were registered only in 3 months after a single external γ -irradiation. The signs of testis stromal oedema disappeared, and radiation damaged spermatogenic epithelium partially recovered.

Key words: testes, γ -radiation, seminal ducts, spermatogenic epithelium, rats.

Данные отечественной и зарубежной литературы свидетельствуют о том, что проблема изучения воздействия радиационного излучения на мужскую репродуктивную систему является актуальной проблемой [1, 4, 5, 9]. В частности, имеются данные, что ткань семенников является особенно чувствительной к воздействию ионизирующего излучения [2, 4]. Значительное ухудшение тестикулярной функции было отмечено даже после облучения в низких дозах [9, 11] с появлением в ткани признаков окислительного стресса и апоптоза, прежде всего, в половых клетках [12, 14]. Показано также, что доза облучения в 0,25 Гр повышает риск вырождения, способствует развитию дистрофии, появлению морфологических и функциональных изменений в семенниках, а иногда – необратимых нарушений внутриклеточного гомеостаза в сперматоцитах [12, 15].

Наиболее чувствительными к радиации клетками семенников являются сперматогонии, в то время как наиболее устойчивыми – сперматозоиды [8, 15]. После облучения в умеренных дозах способность мужчин к воспроизведению потомства снижается не сразу, так как сперматозоиды остаются сравнительно подвижными. Если же повреждены сперматогонии, то вскоре наступает полная стерильность, поскольку сперматогенный эпителий обладает способностью к непрерывному обновлению клеток, обладающих различной чувствительностью к радиации, и по этой причине является удобной моделью для исследования радиационных эффектов и оценки их последствий, которые могут вызвать бесплодие и передаться следующему поколению [2, 11, 14].

Важно отметить, что не все клетки семенников одинаково чувствительны к облучению. Особо чувствительными, как установлено, являются клетки Сертоли и Лейдига [6, 8]. Воздействие даже очень малых доз радиации, но на протяжении всей жизни (0,1 Гр) приводит к значительному уменьшению количества клеток Лейдига. Следует иметь в виду, что особенно чувствительно к облучению сперматогонии семенников молодых людей, в результате которого может наступить сперматогониальное истощение и прекращение пролиферации [11, 16]. Wang B. A. (2007) отметил, что радиочувствительность зародышевых клеток выше во время эмбрионального возраста, но уменьшается после рождения [16].

Следовательно имеющие в литературе материалы по изучению воздействия γ -излучения на семенники крыс-самцов свидетельствуют о возникновении серьезных морфофункциональных нарушений в семенниках и представляет существенную опасность для структуры и функции семенников.

Таким образом, к настоящему времени деструктивные эффекты длительного γ -облучения на семенники рассмотрены в литературе в достаточной мере. В то же время недостаточно изучены морфологиче-

ские изменения в тканях семенника при однократном γ -облучении, хотя на практике это более частый и менее защищенный вариант радиационного воздействия.

В связи с этим **целью** исследования явилось изучение состояния морфологии семенников крыс при дозе 1,0 Гр общего однократного γ -облучения.

Материалы и методы

Исследования проводились на 60 беспородных половозрелых белых крысах-самцах линии Wistar массой 200–220 г. в соответствии с требованиями нормативных актов международной практики проведения лабораторного эксперимента. Предварительно крыс делили на 3 группы по 16 животных. Контрольная группа облучению не подвергалась ($n = 12$). Животных опытных групп облучали с помощью установки «ИГУР-1» однократно. Доза облучения составляла 1,0 Гр, что соответствовало мощности 0,92 Гр/мин. Опытные группы обозначали как 3с, 10с, 90с, что соответствовало суткам наблюдения, т.е. забой животных группы 3с проводили по истечении 3-х суток с момента облучения ($n = 16$), группы 10с – через 10 суток ($n = 16$) и группы 90с – через 90 суток ($n = 16$).

После забоя выделенные семенники крыс для морфологических исследований фиксировали в 10% нейтральном формалине и заливали парафином. Далее готовили гистологические срезы толщиной 6–7 мкм, которые окрашивали гематоксилин-эозином. В полученных образцах подсчитывали количество поперечно срезанных извитых семенных канальцев, определяли типы канальцев. Количественная оценка морфологических изменений сперматогенеза проводилась в 100 поперечно срезанных извитых канальцах семенников животных контрольной группы (К) и трёх подопытных групп – после облучения в дозе 1,0 Гр.

Извитые семенные канальцы по степени деструкции сперматогенного эпителия подразделяли на 5 типов [2]:

I тип – извитые канальцы с нормальным строением, содержащие клетки разной степени дифференцировки, располагавшиеся концентрически в соответствии со стадиями развития;

II тип – канальцы с признаками легких деструктивных нарушений структуры сперматогенного эпителия;

III тип – канальцы, имеющие выраженные повреждения сперматогенного эпителия; IV тип – опустошенные канальцы;

V тип – канальцы с незавершенным сперматогенезом, но без признаков дегенерации половых клеток.

Статистическую обработку полученных данных проводили с помощью компьютерной программы Statistica for Windows 5.0.

Результаты и обсуждение

Из приведенных данных (табл. 1.) следует, что при однократном γ -облучении в дозе 1,0 Гр. в семенниках экспериментальных животных обнаруживается не только достоверное уменьшение в них количества извитых канальцев, но также изменение соотношений между канальцами I–IV типов (табл. 1, рис. 1). В частности, через 3 и 10 суток с момента облучения (группы 3с и 10с) количество извитых канальцев в семенниках крыс уменьшалось приблизительно на 30% (табл. 1). Однако, через 90 суток после облучения (группа 90с) количество семенных канальцев практически не отличалось от исходного значения. Снижение количества канальцев в группах животных 3с и 10с, по-видимому, было обусловлено развитием отёка межканальцевой стромы. В результате формирования отёка извитые канальцы отделялись друг от друга, а сосуды семенников заметно расширились.

полностью теряли ядерный аппарат. Такие изменения, предположительно, могли быть обусловлены прямым влиянием радиации на межклеточные контакты сперматогенного эпителия. В эпителии канальцев на месте погибших сперматозоидов нередко возникали полости округлой формы. В ряде случаев происходило заполнение просветов извитых канальцев III типа клеточным детритом, состоящим из погибших сперматозоидов, сперматогоний и сперматозоидов. В некоторых канальцах отмечалось появление семенных шаров – крупных структур с множественными, часто пикнотичными ядрами или их фрагментами и интенсивно окрашенной цитоплазмой. Семенные шары, как известно, образуются за счёт слияния сперматид в сперматогенном эпителии и последующем их отторжении в просвет канальцев [3, 7].

В некоторых канальцах III типа наблюдали изменения структуры суспендоцитов. Многие из них теряли часть своей цитоплазмы в связи с её отторжением

Таблица 1. Процентное содержание извитых канальцев с различной степенью нарушения сперматогенеза в семенниках через 3, 10 и 90 суток после однократного γ -облучения (1,0 Гр)

№ группы	Количество канальцев в п/з (ув. 10×10)	Количество канальцев I типа (%)	Количество канальцев II типа (%)	Количество канальцев III типа (%)	Количество канальцев IV типа (%)	Количество канальцев V типа (%)
К	40,50±0,55	77,00±2,87	20,50±0,98	1,90±0,36	0,60±1,10	0
3с	28,3 ±0,27	0	2,25±0,09*	93,83±1,46*	3,80±0,49	0
10с	29,3±0,62*	1,56±0,38*	3,3±0,42*	82,30±3,85*	6,10±0,31*	0
90с	40,50±0,54	38,25±1,85*	39,75±1,93*	11,25±1,58*	9,00±0,12*	1,75±0,06

К – контроль; 3с, 10с, 90с – опытные группы; * – достоверно по отношению к контролю ($p \leq 0,05$).

П/з – поперечно срезанных извитых семенных канальцев.

Существенные изменения структуры сперматогенного эпителия канальцев были выявлены уже спустя 3 суток после облучения крыс. Как видно из таблицы, в семенниках крыс группы 3с присутствовали извитые канальцы II, III и IV типов, но практически не наблюдалось канальцев с нормальным строением, т.е. канальцев типа I. Наибольший процент извитых канальцев в семенниках крыс групп 3с и 10с был представлен канальцами III типа с выраженными признаками повреждения сперматогенного эпителия. Канальцы III типа у животных группы 3с составили 93,8%, а у животных группы 10с – 82,3%, против 1,9% в контроле (рис. 1-а).

Морфологически в канальцах III типа в основной массе сперматид и сперматозоидов имели место различные признаки дегенерации (рис. 1-б). Эти клетки, как правило, имели множественную вакуолизацию цитоплазмы. В отдельных половых клетках удавалось наблюдать гиперхромность ядра, но в большинстве случаев отмечали признаки ядерного лизиса. Границы между клетками сперматогенного эпителия становились нечёткими. Многие из них, утратив связь с поддерживающими клетками, (суспендоцитами), выпадали в просвет канальцев, где вследствие лизиса

в просвет канальцев вместе с дегенеративно изменившимися сперматозоидами, сперматидами и сперматозоидами. Часть клеток сперматогенного эпителия оставалась прикрытой цитоплазмой суспендоцитов, что, как известно, крайне важно для реализации их барьерной функции [11].

В процессе работы ко II типу канальцев были отнесены канальцы с признаками лёгкого нарушения сперматогенеза в отдельных клетках. Деструктивные изменения в этих канальцах проявлялись, прежде всего, в изменениях на уровне ядерного аппарата мужских половых клеток (кариорексис, кариопикноз, кариолизис). Процентное содержание канальцев II типа у крыс контрольной группы составило 20,5%. По завершении 3-х суток после облучения животных их количество достоверно снижалось до 2,3%.

Спустя 10 суток с момента облучения в срезах семенников находили канальцы 4-х типов – I, II, III и IV. Однако, как видно из таблицы, канальцы с нормальным строением (I тип) и с признаками лёгкого нарушения сперматогенеза (II тип) встречались в группе 10с гораздо реже, чем в контроле. Канальцы I типа составляли лишь 1,6% против 77,0% в контрольной группе. Процент канальцев II типа

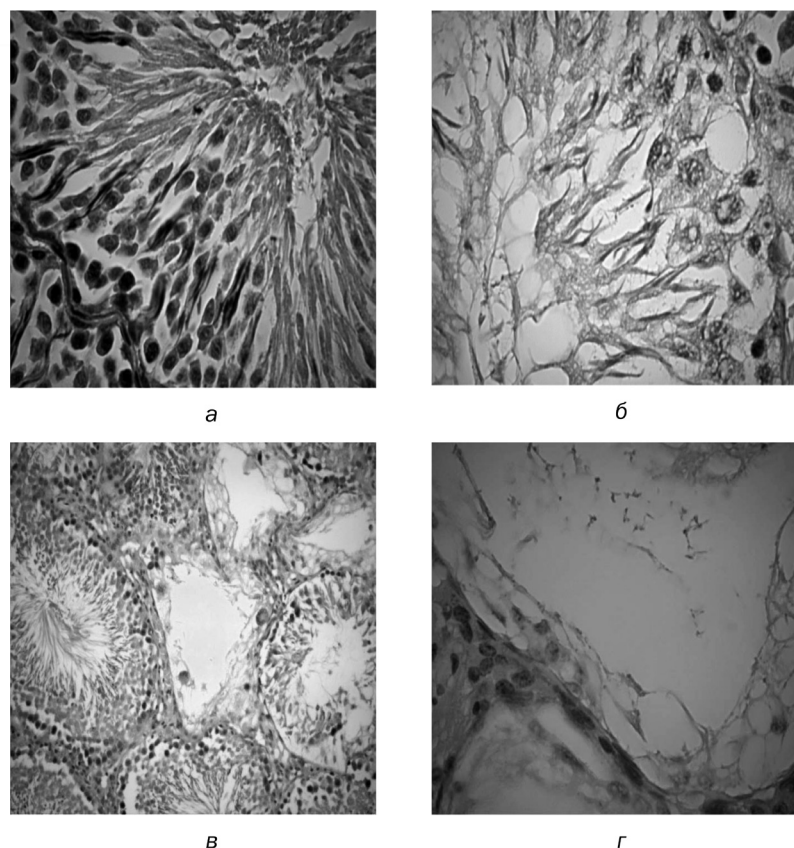


Рис. 1. Ткань семенников после однократного γ -облучения крыс в дозе 1,0 Гр: а – стенка извитого канальца с нормальным строением – I тип (ув. 15 \times 40); б – сперматогенный эпителий с признаками дегенерации – каналец III типа (ув. 15 \times 40); в – через 10 суток после облучения. Семенные канальцы I, III и IV типов (ув. 15 \times 10); г – опустошенный семенной каналец IV типа (ув. 15 \times 40).

у животных группы 10с составил 3,3%. Таким образом, процент канальцев с признаками лёгкого нарушения сперматогенеза у животных через 10 суток превышал таковой для группы 3с, но был значительно ниже контроля. Следует отметить, что через 10 суток опыта в срезах семенников, преобладали канальцы III типа (рис. 1-в), что составило 82,3% от общего числа. При этом процент канальцев IV типа возрастал до 6,10 (в контроле – 0,6%).

К IV типу извитых канальцев были отнесены опустошенные извитые семенные канальцы с диаметром в нескольких раз меньшим, чем у канальцев других типов (рис. 1-г). Пристеночно в большинстве канальцев IV типа сохранялось некоторое количество сперматогоний и часть sustentоцитов, но последние были лишены основной части своей цитоплазмы и уплощены.

Спустя 90 суток с момента облучения животных морфологическая картина в семенниках заметно улучшалась. Отмечали положительную динамику прироста процентного содержания канальцев с нормальным строением (I тип). Несмотря на то, что процент этих канальцев всё ещё был в 2 раза ниже, чем в контроле, в сравнении с прочими группами животных, показатель становился существенным (38,2%).

Канальцы II типа у животных этой группы составили примерно такой же процент (39,7%). Обращает на себя внимание факт значительного снижения на момент завершения опыта, т.е. через 90 суток, в семенниках крыс процентного содержания канальцев III типа. Необходимо подчеркнуть, что спустя 3 и 10 суток после облучения канальцы III типа в семенниках составляли абсолютное большинство.

В соответствии с полученными данными морфологического исследования, можно предположить, что отсутствие канальцев I типа в семенниках животных группы 3с свидетельствовало о формировании наиболее тяжёлых деструктивных изменений в состоянии сперматогенного эпителия на момент завершения 3-х суток с момента облучения животных. Тем не менее, появление в семенниках крыс, относящихся к группе 10с по сравнению с группой на 3 сутки, канальцев с нормальным строением (I тип), увеличение процентного содержания канальцев II типа, наряду со снижением процента канальцев III типа, свидетельствовало о тенденции к восстановлению сперматогенного эпителия к 10 суткам эксперимента.

Через 90 суток после γ -облучения животных, морфологическая картина резко менялась. И хотя в срезах семенников крыс можно было обнаружить

канальцы всех типов, канальцы I и II типов составляли абсолютное большинство. Однако, в отличие от контроля, несмотря на то, что процент канальцев I типа в указанной группе на этом этапе эксперимента всё ещё не достигал уровня контроля и был примерно вдвое ниже этой величины, по в сравнении с показателями, полученными во всех остальных группах животных, он был наиболее высоким, составляя $38,3 \pm 1,9\%$. Также было отмечено, что для животных группы на 90 суток процент канальцев II типа ($39,8 \pm 1,9$) был практически равен таковому для канальцев типа I. Обращает на себя внимание и тот факт, что через 90 суток после облучения животных в семенниках крыс значительно снижались процент канальцев III типа,

Следует также отметить, что спустя 3 и 10 суток после облучения животных в указанной дозе, в их семенниках канальцы III типа составляли абсолютное большинство.

Известно, что появление канальцев V типа (канальцы с незавершенным сперматогенезом, но без признаков дегенерации половых клеток) также является подтверждением начала восстановительных процессов в семенниках. В наших опытах у животных подопытных групп на 3 и 10 суток канальцы данного типа отсутствовали (табл. 1). Через 90 суток с момента облучения канальцы V типа в семенниках составляли уже $1,8 \pm 0,06\%$.

Анализ полученных данных работы позволил высказать предположение об активации в семенниках с 10-х по 90-е сутки после однократного общего γ -облучения комплекса компенсаторно-приспособительных процессов и восстановительных реакций. Однако следует отметить, что у животных подопытных группы на 90 суток восстановление сперматогенного эпителия канальцев семенников не достигало контрольных показателей.

Итак, обобщая данные литературы и собственные результаты изучения эффектов ионизирующего излучения на морфологию тестикул, можно сделать заключение, что все стадии сперматогенеза являются чувствительными к радиации. Оно согласуется в мнении, что под воздействием ионизирующего излучения в дозе 1,0 Гр уже через 12 часов после облучения отмечали аномально низкое число сперматогоний [13]. Исследования этих авторов позволили обнаружить также снижение содержания сперматогоний типа А и В, относящихся к категории высокочувствительных к радиации клеток, в то время как сперматоциты, сперматиды и сперматозоиды, как было установлено, обладают достаточно сильной радиорезистентностью [13]. Однако, по мнению ряда авторов, самыми радиочувствительными среди сперматогоний являются недифференцированные сперматогонии, также именуемые также стволовыми клетками [10]. Показано, что после воздействия γ -излучения в дозах порядка 0,9–3,0 Гр дифферен-

цировка сперматогоний полностью прекращается. Истощение сперматогоний в последующем закономерное отражается в снижении продукции сперматозоидов.

Таким образом, полученные данные свидетельствуют в пользу повышенной чувствительности ткани семенников крыс к действию однократного γ -излучения (1,0 Гр), что было подтверждено дестабилизацией большинства в клетках сперматогенного эпителия и изменениями структуры канальцевого аппарата половых желёз.

Надо полагать, что снижение количества семенных канальцев было обусловлено в этих опытах, преимущественно развитием отёка межканальцевой стромы семенников.

Выводы

1. Ранним признаком деструктивного влияния облучения являются морфологические изменения сперматогенного эпителия спустя 72 часа, которые выражаются в присутствии извитых канальцев II, III и IV типов, и практическим отсутствием канальцев с нормальным строением, т.е. I типа.

2. Через 10 суток после облучения находили канальцы 4-х типов – I, II, III и IV. Канальцы с нормальным строением (I тип) и с признаками лёгкого нарушения сперматогенеза (II тип) встречались в группе 10с гораздо реже, чем в контроле.

3. Через 90 суток после однократного общего γ -облучения крыс в семенниках наблюдали восстановление процентного содержания канальцев с нормальным строением. Канальцы I и II типов составляли абсолютное большинство по сравнению с контрольными, а канальцы V типа с незавершенным сперматогенезом, но без признаков дегенерации половых клеток – 1,8%.

Литература

1. Аль Меселмани М. А, Шабанов П. Д. Морфофункциональное состояние семенников в условиях радиационного воздействия. // Экологический Вестник. – 2014. – Т. 27, № 1. – С. 45–50.
2. Конопля Е. Ф., Федосенко О. Л. Отдаленные эффекты внешнего облучения репродуктивной системы половых животных // Проблемы здоровья и экологии. – 2008. – № 18. – С. 117–119.
3. Котовский Е. Ф, Шатманов С. Т. К вопросу о влиянии витамина А на семенники // Бюллетень экспериментальной биологии и медицины. – 1985. – Т. 99. – № 5. – С. 626–628.
4. Мамина В. П., Жигальский О. Сравнительный анализ действия ионизирующего излучения и ксенобиотиков на сперматогенный эпителий и выход доминантных летальных мутаций у лабораторных животных // Медицина труда и промышленная экология. – 2014. – № 11. – С. 26–29.
5. Мамина В. П., Шейко Л. А. Оценка функционального состояния семенников и яичников у крыс, подвергнутых

действию шестивалентного хрома в малых дозах // Проблемы репродукции. – 2017. – №. – С. 25–28.

6. Семенов, Н. В. Патоморфологическая картина семенников мышей при введении некоторых противоопухолевых антибиотиков и ее сравнительная оценка / Антибиотики. – 1984. – Т. 29. – № 9. – С. 666–671.

7. Троян Э. И. Воздействие инкорпорированных радионуклидов на становление морфофункциональных свойств семенников потомства белых крыс: автореф. дис. ... к.б.н.: 14.00.23 / Э. И. Троян. – М., 2000. – 20 с.

8. Grafstro M. G. Rat testis as a radiobiological in vivo model for radio nuclides // Radiation Protection Dosimetry. – 2006. – Vol. 118, N 1. – P. 32–42.

9. Hanafi, N. Low Doses of Gamma Radiation may Impair Testicular Tissue in a Rat Treated CCl4 Model: Role of BM Transplantation // J. Biological Sciences. – 2012. – Vol. 12, № 3. – P. 128–137.

10. Kangasniemi, M, Huhtaniemi I, Meistrich M. Failure of spermatogenesis to recover despite the presence of a spermatogonia in the irradiated LBNF1 rat // Biol. of Reprod. – 1996. – Vol. 54, № 6. – P. 1200–1208.

11. Lambrot R. High radio sensitivity of germ cells in human male fetus // J. Clin. Endocrinol. Metab. – 2007. – Vol. 92, №7. – P. 2632–2639.

12. Liu G. Apoptotic cell death induced by low-dose radiation in male germ cells: hormesis and adaptation // Critical Rev. in Toxicology. – 2007. – Vol. 37, N 7. – P. 587–605.

13. Monesi, V. Relation between x-ray sensitivity and stages of the cell cycle in spermatogonia of the mouse // Radiation Research. – 1962. – Vol. 17, № 6. – P. 809–838.

14. Moreno S. G., Dutrillaux B., Coffigny H. High sensitivity of rat foetal germ cells to low dose-rate irradiation // Intern. J. of Radiation Biol. – 2001. – Vol. 77, N 4. – P. 529–538.

15. Vergouwen R. Radio sensitivity of testicular cells in the fetal mouse.// Radiation Research. – 1995. – Vol. 141, № 1. – P. 66–73.

16. Wanga B. Effects of prenatal irradiation with accelerated heavy-ion beams on postnatal development in rats: III. Testicular development and breeding activity // Advances in Space Research. – 2007. – Vol. 40, N 4. – P. 550–562.