

А. И. Кубарко¹, Е. И. Сологуб¹, Ю. А. Кубарко²

**РАЗЛИЧИЯ МОРФОЛОГИЧЕСКИХ ПАРАМЕТРОВ
СОСУДОВ ПАРАМАКУЛЯРНОЙ ОБЛАСТИ СЕТЧАТКИ
У ПАЦИЕНТОВ С АРТЕРИАЛЬНОЙ ГИПЕРТЕНЗИЕЙ
И С САХАРНЫМ ДИАБЕТОМ**

*УО «Белорусский государственный медицинский университет»¹,
УЗ «Минский консультационно-диагностический центр»²*

Цель работы – изучить влияние артериальной гипертензии и гипергликемии при сахарном диабете на морфологические параметры сосудов парамакулярной области глазного дна

для выявления различий в состоянии микроциркуляторных сосудов сетчатки глаза и кардиоваскулярных рисков.

Материалы и методы. Оценка морфологических параметров сосудов проводилась с помощью компьютерной программы ARIA: Automated Retinal Image Analyzer native v1.0 на цифровых фотографиях глазного дна 50 пациентов с сахарным диабетом 2-го типа (СД2) на непролиферативной и препролиферативной стадиях диабетической ретинопатии; 20 пациентов с артериальной гипертензией (АГ) I-II степени и 40 практически здоровых испытуемых. Фотографии глазного дна получали с использованием фундус-камер Visucam Pro Nm, Carl Zeiss (Germany) и камеры Visucam 500, Carl Zeiss (Germany) при обследовании пациентов и испытуемых в учреждениях здравоохранения «Минский консультационно-диагностический центр» и 10-я клиническая больница г. Минска.

Анализируемые ветви сосудов на основании их окраски, диаметра и места отхождения от более крупных сосудов визуально подразделялись на артериальные и венозные. Оценены следующие параметры сосудов: количество, диаметр и плотность ветвей сосудов парамакулярной области, извитость и разветвленность верхних и нижних височных артериальных и венозных сосудов.

Результаты. У пациентов с СД 2 типа на стадиях не пролиферативной диабетической ретинопатии имеется уменьшение количества преимущественно артериальных сосудов; уменьшение внутреннего диаметра; увеличение извитости артериальных и венозных сосудов парамакулярной области сетчатки. Разветвленность сосудов сетчатки у пациентов с СД 2 остается без изменений, что свидетельствует об отсутствии у них морфологических признаков неоваскуляризации.

У пациентов с АГ выявлено меньшее снижение количества ветвей артериальных сосудов, меньшее снижение плотности сосудов парамакулярной области и меньшее увеличение извитости ветвей нижней височной артерии, чем у пациентов с СД.

Заключение. Исследование методами количественной оценки параметров сосудов глазного дна у здоровых испытуемых, у пациентов с СД 2 и АГ позволило обнаружить у пациентов с СД 2 на ранних стадиях большее, чем у пациентов с АГ, снижение количества ветвей сосудов, уменьшение внутреннего диаметра; увеличение извитости артериальных и венозных сосудов парамакулярной области сетчатки, свидетельствующие о том, что обменные сосуды мелкого калибра являются мишенью действия гипергликемии, других факторов СД и АГ. Выявленные изменения в сосудах парамакулярной области сетчатки могут, в случае их прогрессирования, рассматриваться в качестве предикторов кардиоваскулярных рисков.

Ключевые слова: сосуды глазного дна, парамакулярная область, сахарный диабет, диабетическая ретинопатия, гипергликемия, артериальная гипертензия, гипертоническая ретинопатия.

A. I. Kubarko, E. I. Sologub, Y. A. Kubarko

DIFFERENCES IN MORPHOLOGICAL PARAMETERS OF THE VESSELS OF THE PARAMACULAR RETINA AREA IN PATIENTS WITH ARTERIAL HYPERTENSION AND IN PATIENTS WITH DIABETES MELLITUS

Objective –to study the effect of arterial hypertension and hyperglycemia in diabetes mellitus on the morphological parameters of the paramacular area vessels of the eye fundus to identify differences in the state of the retina vessels and cardiovascular risks

Material and methods. The evaluation of the morphological parameters of the vessels was carried out with the help of software ARIA (Automated Retinal Image Analyzer) native v 1.0 on the digital photos of the eye fundus of 50 patients with type 2 diabetes mellitus on the nonproliferative and preproliferative stages of diabetic retinopathy; 20 patients with arterial hypertension of 1–2 degrees and 40 healthy subjects. Photos of the eye fundus obtain using fundus camera Visucam Pro Nm, Carl Zeiss (Germany) and camera Visucam 500, Carl Zeiss (Germany) when examining patients and subjects in Minsk Consulting and Diagnostic Centre and Minsk City Clinical hospital № 10.

The analyzed vessels branches were visually divided into arterial and venous ones taking in account their color, diameter and location of the site of main vessels from which it were branching.

Results. In patients with type 2 diabetes mellitus on non diabetic retinopathy stages a reduction of the number of the branches of predominantly of arterial blood vessels, reduction of the internal

diameter, and an increase of a crimp the arterial and venous vascular of paramacular area of the retina were identified. The branching of the retina vessels in patients with diabetes mellitus remain unchanged that indicates the absence of morphological signs of neovascularization.

Hypertensive patients showed minimal reduction in the number of blood vessels branches, minimal decrease in vascular density in paramacular area of retina and minimal increase tortuosity branches of the lower east artery, than patients with type 2 diabetes mellitus.

Conclusion. *The study of the morphological parameters of the vessels of eye fundus in healthy subjects, in patients with type 2 diabetes mellitus and patients with arterial hypertension by methods of quantitative evaluation, revealed in the early stages of type 2 diabetes mellitus a decrease in the number of branches of the vessels greater, compares with patients with hypertension, a decrease in internal diameter and increase in the tortuosity of arterial and venous vessels of the paramacular retina area, suggesting that small nutrition vessel are the target of hyperglycemia, other factors of diabetes mellitus and arterial hypertension. The revealed morphological changes in vessels of paramacular aea of the retina can be, in case of their progression, considered as a predictor of cardiovascular risks.*

Key words: *retinal vessels, paramacular area, diabetes mellitus, diabetic retinopathy, hyperglycemia, arterial hypertension, hypertensive retinopathy.*

Повреждение сосудов при СД 2 и АГ является одной из ведущих причин нарушения функции органов- и тканей-мишеней (сердца, мозга, почек, сетчатки) и высокой смертности [1, 2]. Сосуды глаз представляют особый интерес для выявления ранних повреждений микроциркуляторных сосудов ввиду их доступности для прямой офтальмоскопии и исследования методами оптической когерентной томографии, флуоресцентной ангиографии, сканирующей лазерной офтальмоскопии, видео- и фотосъемки. Исследование динамики повреждения этих сосудов на различных стадиях ретинопатии при СД и АГ открывает возможности для более глубокого понимания тонких механизмов различий во влиянии гипергликемии, проявляющимся на пролиферативной стадии СД 2 новообразованием сосудов, и во влиянии АГ, проявляющимся снижением плотности сосудов сетчатки. Для решения этой задачи требуется проведение дальнейших исследований состояния сосудов глазного дна и сетчатки на ранних стадиях развития АГ и СД 2 [3].

Традиционно оценка кардиоваскулярных рисков фокусируется главным образом на выявлении таких факторов как повышенные уровни холестерина, глюкозы, атерогенных фракций липопротеинов в крови, артериальной гипертензии, гипертрофии левого желудочка, но изменение отдельно взятых из них, не всегда является предиктором риска развития патологии сосудов [4].

Выявление на ранних, доклинических, стадиях развития атеросклероза, АГ и СД повреждения микроциркуляторных сосудов, как дополнительного фактора риска кардиоваскулярных событий, стало толчком для разработки новых неинвазивных методов оценки морфологических параметров сосудов микроциркуляторного русла и их реакции на различные воздействия [5, 6].

Особый акцент в исследованиях сосудов последних лет был сделан на оценку состояния микроциркуляторных сосудов органов- и тканей-мишеней при АГ и СД и, в частности, структурным и функциональным изменениям стенки и эндотелия микроциркуляторных сосудов сетчатки [2, 7].

Еще по данным офтальмоскопических наблюдений отмечалось, что у пациентов с АГ часто выявляется уменьшение числа капилляров [8], а также общее сужение артериол, с которым связывали уменьшение отношения диа-

метра артериол к диаметру венул (А/В, артериоло-венулярное отношение). На основании результатов подсчетов числа сосудов и измерений их размеров был сделан вывод, что разрежение капилляров и снижение артериоло-венулярного отношения являются предикторами прогрессирования гипертензии в будущем [9, 10]. Однако оказалось, что у пациентов с АГ часто выявляется и расширение венул, которое может быть самостоятельной причиной и следствием нарушений микроциркуляторной гемодинамики в сетчатке [11].

Исследование состояния сосудов сетчатки у пациентов с СД также выявило изменение их морфологических параметров и дало основание предполагать, что нарушение микрососудистой гемодинамики может быть одним из ведущих факторов развития как самого СД при нарушении толерантности к глюкозе, так и развития его осложнений [12, 13]. Также как и у пациентов с АГ, у пациентов с СД выявлялось снижение артериоло-венулярного отношения, которое могло быть обусловлено либо сужением артериол, либо расширением венул или обоими этими факторами [14–17].

Таким образом, в многочисленных исследованиях было показано, что как у пациентов с АГ, так и при СД выявляются сходные изменения в сосудах сетчатки, что стало основанием для выдвижения предположений о том, что эти микроциркуляторные изменения могут быть одним из важных проявлений более общего патологического процесса, лежащего в основе болезни малых сосудов [18, 19].

Наличие у пациента болезни малых сосудов, в соответствии с выдвигаемыми предположениями о ее системном характере, означает, что при выявлении морфологических изменений микрососудов в сетчатке глаза, у пациента может иметь место их повреждение в других органах мишенях – сердце, мозге и почках. Действительно, результатами исследований последних десятилетий показано, что наличие у пациента повреждения сосудов сетчатки связано с риском развития мозговых инсультов и когнитивных нарушений [20, 21], стенокардии и инфаркта миокарда [22], с развитием микроальбуминурии и более глубокого нарушения функции почек [23, 24].

Возможности своевременного принятия мер по эффективной профилактике повреждения сосудов в органах-мишенях АГ и СД уменьшаются при выявлении в сосудах

сетчатки признаков гипертензивной ретинопатии и пролиферативной диабетической ретинопатии [25], нередко сопровождаемых существенным снижением зрения, по поводу чего пациенты и обращаются за медицинской помощью. Разработка методов для выявления ранних доклинических изменений сосудов сетчатки и их морфофункциональных показателей могут стать важными для ранней диагностики, прогноза развития и выработки тактики дифференцированного лечения АГ и СД и тем самым предупреждения повреждения их органов- и тканей-мишеней.

Цель работы – изучить влияние артериальной гипертензии и гипергликемии при сахарном диабете на морфологические параметры сосудов парамакулярной области глазного дна для выявления различий в изменениях состояния микроциркуляторных сосудов сетчатки глаза и кардиоваскулярных рисков.

Материалы и методы. Оценка морфологических параметров сосудов проводилась с помощью компьютерной программы ARIA: Automated Retinal Image Analyzer nativev 1.0 на 70 цифровых фотографиях: 20 фотографий глазного дна (13 мужчин и 7 женщин) практически здоровых испытуемых (контрольная группа 1); 30 фотографий пациентов (13 мужчин и 17 женщин) с СД 2 (СД 2 группа 1), диабетическая ретинопатия, непролиферативная стадия, диагностированным врачом-эндокринологом и врачом-офтальмологом; и 20 пациентов (7 мужчин, 13 женщин) с АГ I-II степени (АГ I-II группа 1), диагностированной врачом-терапевтом. Фотографии глазного дна этих испытуемых и пациентов получены с использованием фундус-камеры Visucam Pro Nm, Carl Zeiss (Germany) при их обследовании в учреждении здравоохранения «Минский консультационно-диагностический центр».

Кроме того, с помощью обновленной компьютерной программы ARIA: Automated Retinal Image Analyzer v 1.0 проанализировано 40 цифровых фотографий глазного дна: 20 фотографий (16 мужчин и 4 женщины) – практически здоровых испытуемых (контрольная группа 2) и 20 фотографий пациентов (5 мужчин, 15 женщин) с СД 2 (СД 2 группа 2), диабетическая ретинопатия, препролиферативная стадия, экссудативно-геморрагическая фаза, диагностированным врачом-эндокринологом и врачом-офтальмологом. Фотографии глазного дна этих пациентов получены с использованием фундус-камеры Visucam 500, Carl Zeiss (Germany) при обследовании их в 10-й клинической больнице г.Минска.

Средний возраст пациентов с СД составил $55,3 \pm 15,6$ лет, уровень глюкозы в крови $8,2 \pm 2,17$ ммоль/л, продолжительность заболевания $12,8 \pm 8,1$ лет. Возраст пациентов с АГ – $49 \pm 15,4$ лет, систолическое АД крови в плечевой артерии – $142,8 \pm 14,6$ мм рт. ст., диастолическое – $84,3 \pm 10,1$ мм рт. ст. Возраст испытуемых контрольной группы составил $41,4 \pm 8,6$ лет, артериальное давление крови и уровень глюкозы у них были в пределах возрастной нормы.

Исследование состояния сосудов проводилось в парамакулярной области глазного дна на площади, ограниченной кольцом, расположенным его внутренним краем на расстоянии равном радиусу диска зрительного нерва от центра макулы и имеющего толщину, равную размеру радиуса диска зрительного нерва (рисунок).

Анализируемые ветви сосудов на основании их окраски, диаметра и места отхождения от более крупных сосу-

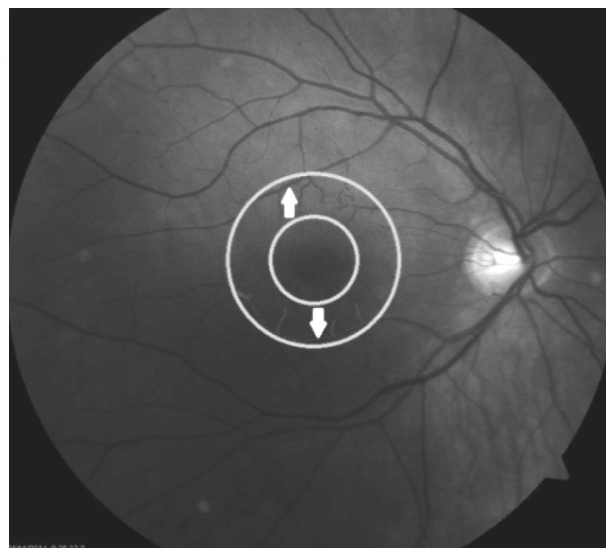


Рисунок. Цифровая фотография глазного дна левого глаза здорового испытуемого; кольцо, на площади которого исследовалось состояние сосудов глазного дна

дов визуально подразделялись на артериальные и венозные.

Были исследованы следующие параметры: количество, диаметр и плотность сосудов парамакулярной области, извитость и разветвленность верхних и нижних ветвей височных артерий и вен.

Количество сосудов подсчитывалось на основании результатов их выделения программой ARIA. Диаметр сосудов определялся как среднее значение всех поперечных сечений, находящихся на расстоянии 1 px и идущих перпендикулярно продольной оси сосуда. При вычислении среднего значения диаметра, суммарной площади сосудов и их плотности в пределах кольца, исключали сосуды верхней и нижней височной артерии, в случае попадания их в область исследования, с целью определения перечисленных параметров только наиболее мелких сосудов. Параметры более крупных сосудов верхней и нижней височной артерии и вены измерялись и анализировались отдельно.

Извитость и разветвленность сосудов оценивались визуально. Под извитостью подразумевалось количество изгибов, которое совершает сосуд, за исключением изгибов в местах разветвления сосуда. Под разветвленностью – количество ответвлений, отходящих от сосуда.

Полученные данные обработаны при помощи программ «MicrosoftExcel» и «Statsoft. STATISTICA 10,0». Все полученные результаты подчинялись закону нормального распределения, поэтому достоверность определялась вычислением коэффициента Стьюдента. Достоверными считались изменения при $p < 0,05$.

Результаты и обсуждение. Результаты подсчета общего количества сосудов на исследованной площади парамакулярной области глазного дна, а также количества и диаметра артериальных и венозных сосудов в отдельности для каждого испытуемого представлены в таблице 1.

Как видно из таблицы 1, у пациентов с СД 2 общее количество сосудов на 20 % ($p < 0,01$), а число артериол на 40 % ($p < 0,01$) было меньше, чем у здоровых испытуемых. У пациентов с АГ также отмечено снижение количества артериол на 20 % ($p < 0,05$). При оценке причин

Таблица 1. Количество, диаметр и относительная плотность ($S_{\text{сосудов}}/S_{\text{кольца}}$) сосудов в парамакулярной области глазного дна

Параметр	Здоровые испытуемые, n = 20	Пациенты с СД 2, n = 30	Пациенты с АГ, n = 20
Общее количество сосудов	18 ± 3	15 ± 3**	17 ± 3
Количество артериальных сосудов	10 ± 2	6 ± 2**	8 ± 2*
Количество венозных сосудов	8 ± 3	9 ± 2	9 ± 2
Диаметр артериальных сосудов, пк	6,2 ± 0,7	4 ± 0,7**	5,7 ± 0,8
Диаметр венозных сосудов, пк	5,8 ± 0,3	4,3 ± 0,7**	5,7 ± 0,8
Относительная плотность сосудов, %	7,9 ± 0,9	5,6 ± 1,4**	7,0 ± 1,3*

Примечание: * – $p < 0,05$; ** – $p < 0,01$.

такого снижения необходимо иметь в виду, что стенка мелких сосудов оптически прозрачна и на фотографиях глазного дна четко контрастируется лишь столбик форменных элементов, по размеру которого можно судить о внутреннем диаметре, извитости сосудов, характере группирования эритроцитов в сосуде и некоторых других параметрах. Так, при сужении просвета сосуда до размеров, когда прохождение по нему форменных элементов становится невозможным, сосуд может становиться на фотографии невидимым и при оценке выявленного нами снижения общего количества сосудов в парамакулярной области, необходимо учитывать такую возможность. Факт снижения числа сосудов глазного дна при АГ отмечался ранее нами [26], а также другими авторами [8].

Выдвинутое предположение о прекращении кровотока в сосудах, как о возможной причине кажущегося уменьшения некоторого числа сосудов сетчатки у пациентов с СД 2 и АГ подтверждается выявленным уменьшением их диаметра.

Из таблицы 1 видно, что внутренний диаметр сосудов с учетом коэффициента увеличения оптической системы фундус-камеры равного 4,5, составил у здоровых испытуемых около 28 мкм для ветвей артериальных и 26 мкм – для венозных сосудов. Видно, что у пациентов с СД 2 имеется достоверное сужение сосудов, внутренний диаметр которых составил для ветвей артериальных сосудов около 18 мкм и венозных – 19,3 мкм. Диаметр суженных артериол сопоставим с размерами больших лимфоцитов и моноцитов, которые перемещаясь с током крови через эти и более мелкие сосуды, могут перекрывать в них кровоток, превращая их в оптически прозрачные, не определяемые на фотографиях глазного дна.

Можно предположить, что сужение просвета сосудов при СД является следствием гликозилирования структурных компонентов мембран эндотелия и гладких миоцитов кровеносных сосудов, что приводит к увеличению ковалентного связывания ими белков циркулирующей крови и накопления их в стенке сосудов. Имеются сведения и о том, что при диабетической ретинопатии повышается синтез коллагена 2-го типа, входящего в состав базальной мембраны эндотелия [27].

Расчет с использованием формулы 1 суммарной площади сосудов в пределах сегмента, на котором они рас-

полагались, показал, что у пациентов с СД 2 она была ниже на 29 % ($p < 0,01$), и у пациентов с АГ на 11 % ($p < 0,05$), чем у испытуемых контрольной группы.

$$S_{\text{сосудов}} = \sum(d_{\text{сосудов}} \cdot l_{\text{длина сосудов}}). \quad (1)$$

Отношение площади сосудов к неизменной площади сегмента, на котором располагались эти сосуды, составило у пациентов с СД 5,6 ± 1,4 % и 7,0 ± 1,3 %, и было ниже величины этого отношения у испытуемых контрольной группы – 7,9 ± 0,9 % (таблица 1). При этом, у пациентов с СД 2 была на 24,7 % меньше общая длина сосудов, чем у испытуемых контрольной группы, а у пациентов с АГ общая длина сосудов не отличалась от длины сосудов испытуемых контрольной группы 1.

Для верификации, выявленных у пациентов с СД 2 морфологических изменений сосудов парамакулярной области глазного дна, было проанализировано состояние сосудов этой области еще у 20 пациентов с СД 2 и у 20 здоровых испытуемых, на фотографиях глазного дна, выполненных другой фундус-камерой – Visucam 500, CarlZeiss (Germany), и с использованием более поздней версией компьютерной программы ARIA: Automated Retinal Image Analyzer v1.0. По этим причинам результаты анализа морфологических параметров сосудов парамакулярной области с СД 2 и испытуемых контрольной группы 2 не суммировались с данными, приведенными в таблице 1 и приводятся отдельно. Средний возраст испытуемых 2-й группы контроля составил 42,3 ± 7,9 лет. Средний возраст пациентов с СД 2 группы 2 составлял 58,8 ± 15,2 лет. Продолжительность заболевания СД 2 составила у этих пациентов 11,9 ± 7,8 лет, уровень глюкозы в крови 7,9 ± 2,3 ммоль/л.

Результаты подсчета числа сосудов приведены в таблице 2, из которой видно, что у пациентов с СД 2 2-й группы наблюдается уменьшение общего количества сосудов на 31 % ($p < 0,01$) и числа артериол на 48 % ($p < 0,01$). Эти данные повторяют результаты подсчета числа сосудов у пациентов с СД 2 1-й группы.

Таблица 2. Количество, диаметр и относительная площадь ($S_{\text{сосудов}}/S_{\text{кольца}}$) сосудов в парамакулярной области глазного дна у пациентов с сахарным диабетом

Параметр	Здоровые, n = 20	Пациенты с СД 2, n = 20
Общее количество сосудов	18 ± 2,8	12,4 ± 2,88**
Количество артериальных сосудов	9,1 ± 2,9	4,7 ± 1,6**
Количество венозных сосудов	8,9 ± 2,8	7,6 ± 1,8
Диаметр артериальных сосудов, пк	2,3 ± 0,1	2,2 ± 0,17*
Диаметр венозных сосудов, пк	2,3 ± 0,09	2,3 ± 0,1
Относительная плотность сосудов, %	10,3 ± 2,1	8,1 ± 1,8*

Из таблицы 2 видно, что внутренний диаметр сосудов, выраженный в пк, примерно в 2 раза меньше у пациентов с СД 2 группы и у испытуемых 2-й контрольной группы, чем у пациентов и здоровых испытуемых 1-х групп. Это объясняется меньшим в 2 раза оптическим увеличением изображения фундус-камеры, применявшейся при фотографировании сосудов глазного дна у пациентов с СД 2-й группы и испытуемых 2-й контрольной группы, в сравнении с фундус-камерой, использованной при фотографировании глазного дна пациентов и здоровых испытуемых 1-х групп. Из таблицы 2 видно также, что у пациентов

Таблица 3. Извитость сосудов глазного дна

		Верхняя височная	Нижняя височная		Верхняя височная	Нижняя височная
Здоровые испытуемые, n = 40	Артерии	3,97 ± 2,15	3,53 ± 2,16	Вены	3,03 ± 1,76	3,94 ± 1,76
Пациенты с СД, n = 50		6,18 ± 2,68**	6,9 ± 2,86**		5,5 ± 2,72**	6,8 ± 2,58**
Пациенты с АГ, n = 20		5,38 ± 1,92	6,63 ± 2,39**		2,63 ± 1,92	3,5 ± 1,69

с СД 2-й группы, так же как и у пациентов с СД 1-й группы, диаметр сосудов был меньше, чем у здоровых 2-й контрольной группы.

Расчет с использованием формулы 1 суммарной площади сосудов в пределах сегмента, на котором они располагались, и отношения площади сосудов к площади сегмента показал, что у пациентов с СД 2-й группы это отношение составило $8,1 \pm 1,8 \%$ и было ниже, чем у испытуемых контрольной группы $10,3 \pm 2,1 \%$ ($p < 0,05$). При этом, у пациентов с СД 2 общая длина сосудов была на 18 % меньше, чем у испытуемых контрольной группы.

Так как параметры извитости и разветвленности сосудов не зависят от коэффициента увеличения оптической системы фундус-камеры и компьютерной программы оценки других параметров сосудов, поскольку оценивались визуально, то результаты, полученные при исследовании этих характеристик сосудов, суммированы для пациентов и здоровых испытуемых 1-й и 2-й групп (таблица 3).

Как видно из представленных в таблице 3 данных, увеличение извитости ветвей сосудов артериального и венозного типов наблюдалось у пациентов с СД 2 ($p < 0,01$): извитость верхней височной артерии увеличилась на 56 %, нижней височной артерии на 95 %, верхней височной вены на 82 % и нижней височной вены на 73 %, в сравнении с извитостью этих сосудов у испытуемых контрольной группы. Одной из ее причин является реакция эндотелия стенки сосудов сетчатки на гипоксию, проявляющаяся избыточной продукцией эндотелиального фактора роста сосудов (VEGF), который оказывает разностороннее влияние на структурные изменения и ремоделирование сосудов [28]. Можно предположить, что с увеличением извитости сосудов увеличивается их площадь и, как результат, площадь перфузии и обменной поверхности.

Увеличение извитости верхней височной артерии на 88 % наблюдалось у пациентов с АГ ($p < 0,01$), и это увеличение, вероятно, также можно рассматривать как проявление реакции эндотелия сосудов на снижение доставки кислорода, вызванное уменьшением числа артериальных сосудов парамакулярной области на 20 % ($p < 0,05$). Увеличение извитости и, как следствие, увеличение площади артериального сосуда в определенной степени могут увеличить доставку кислорода и компенсировать возникающую тканевую гипоксию.

При исследовании разветвленности сосудов достоверных изменений этого параметра выявлено не было. Отсутствие увеличения разветвленности сосудов у пациентов с АГ было ожидаемым и согласуется с данными об уменьшении при этом заболевании плотности сосудов сетчатки, полученными нами и другими авторами ранее [8]. Возможной причиной отсутствия увеличения разветвленности сосудов парамакулярной области сетчатки у пациентов с СД 2 было то, что исследование проводилось на относительно ранней – препролиферативной стадии диабетической ретинопатии, когда процессы неоваскуляризации сетчатки могут еще не выявляться [25, 29].

Ранее было показано, что у пациентов с СД и у пациентов с АГ изменяются морфологические параметры наиболее крупных ветвей центральной артерии и вены сетчатки, и эти изменения ассоциированы не только с риском прогрессирования СД и АГ, но и с риском нарушения функции органов-мишеней этих заболеваний [29]. У пациентов с измененными сосудами сетчатки выявлены увеличение частоты кардиоваскулярных событий [9, 14, 22], инсультов [30, 31], альбуминурии [32], развития когнитивных нарушений и деменции [6, 21].

Описаны зависимость степени повреждения сосудов парапапиллярной области сетчатки от длительности заболевания и различия в реакции сосудов на действие света у пациентов с СД и атеросклеротическим повреждением сосудов [33]. Их можно, по мнению авторов, использовать для выявления тонких различий между повреждениями сосудов при СД и других сердечно-сосудистых заболеваниях и как тонкий маркер оценки прогрессирования повреждения [33].

В настоящем исследовании выявлено, что на относительно ранних стадиях заболевания СД 2 и АГ у пациентов обнаруживаются изменения сосудов малого диаметра – концевых участков артериол диаметром около 20 мкм, расположенных в парамакулярной области сетчатки и переходящих в капилляры. Глубина выявленных изменений, проявляющихся уменьшением числа, сужением, увеличением извитости и длины суженных артериол, больше у пациентов с СД 2, чем у пациентов с АГ. Можно ожидать, что снижение кровотока в сосудах центральной области сетчатки и глубина гипоксии нейронов сетчатки будут более выраженными у пациентов с СД 2 и будут способствовать прогрессированию морфологических изменений по мере увеличения продолжительности заболевания [34]. Известно, что гипоксия сопровождается накоплением в тканях индуцируемого гипоксией фактора HIF-1, который инициирует экспрессию зависимых от него генов, контролирующих образование в эндотелии эндотелиального фактора роста сосудов (VEGF), в почках эритропоэтина (EPO) и ферментов гликолиза. Их действие направлено на повышение устойчивости тканей к гипоксии за счет стимуляции роста сосудов, увеличения доставки кислорода гемоглобином, перехода на гликолитический путь получения энергии. Гликозилирование белков сосудистой стенки, действие VEGF и других факторов гипоксии на сосуды сетчатки, проявляется у пациентов с СД нарастающими по степени выраженности морфологическими изменениями и ремоделированием сосудов: сужением сосудов, снижением плотности, увеличением извитости на ранних стадиях, и активированием роста новых сосудов – неоваскуляризации на пролиферативной стадии диабетической ретинопатии [35].

Можно предположить, что АГ, сопровождаясь с одной стороны более умеренным сужением сосудов сетчатки, в сравнении с подобными изменениями при СД, а с другой – увеличением перфузионного давления, предотвращающего существенное снижение кровотока, вероятно,

не ведет к развитию такой глубины гипоксии, которая бы стимулировала образование HIF-1 и VEGF в количествах, вызывающих неоваскуляризацию сетчатки.

Выявленные нами изменения морфологии микроциркуляторных сосудов в парамакулярной области у пациентов с СД 2 и АГ, являются отражением имеющего при этих заболеваниях несоответствия между микрогемодинамикой и метаболическими потребностями сетчатки. Нарушение этого соответствия в сетчатке является, вероятно, проявлением более общих процессов системного повреждения или болезни малых сосудов [19]. Одним из подтверждений системного характера повреждения малых сосудов и нарушения гемодинамического соответствия метаболическим потребностям, развивающимся при АГ, может быть выявленное нами ранее у пациентов с АГ уменьшение объемов вещества и увеличение размеров желудочков головного мозга, являющихся следствием повреждения мозговых сосудов и снижения мозгового кровотока [36].

Таким образом, исследование методами количественной оценки параметров сосудов глазного дна у здоровых испытуемых, у пациентов с СД 2 и АГ позволило обнаружить у пациентов с СД 2 на ранних стадиях большее, чем у пациентов с АГ, снижение количества сосудов, уменьшение внутреннего диаметра; увеличение извитости артериальных и венозных сосудов парамакулярной области сетчатки, свидетельствующие о том, что обменные сосуды мелкого калибра являются мишенью действия гипергликемии, других факторов СД и АГ. Выявленные изменения в сосудах парамакулярной области сетчатки могут, в случае их прогрессирования, рассматриваться в качестве предикторов кардиоваскулярных рисков.

Источник финансирования – государственный бюджет.
Конфликт интересов – отсутствует.

Литература

- Смирнова, О. М. Диабетическая ретинопатия. Результаты международных многоцентровых исследований / О. М. Смирнова // Сахарный диабет. – 2010. – Т. 13, № 1. – С. 82–87.
- End-organ dysfunction and cardiovascular out comes: the role of the microcirculation / C. J. Lockhart [et al.] // Clinical Science. – 2009. – Vol. 116 (3). – P. 175–190.
- Hypertensive retinopathy revisited: some answers, more questions / A. Grosso [et al.] // British Journal of Ophthalmology. – 2005. – Vol. 89. – P. 1646–1654.
- Kannel, W. B. Blood pressure as a cardiovascular risk factor: prevention and treatment / W. B. Kannel // JAMA, J. Am. Med. Assoc. – 1996. – Vol. 275. – P. 1571–1576.
- Effects of age and blood pressure on the retinal arterial wall, analyzed using adaptive optics scanning laser ophthalmoscopy / A. Shigeta [et al.] // Scientific Reports. – 2015. – Vol. 5. – P. 1–10.
- Imaging retina to study dementia and stroke / C. Y. Cheung [et al.] // Progress in Retinal and Eye Research. – 2017. – Vol. 57. – P. 89–107.
- Lockhart, C. J. Measuring endothelial function / C. J. Lockhart, G. E. McVeigh, J. N. Cohn // Curr. Diabetes Rep. – 2006. – Vol. 6. – P. 267–273.
- Impaired microvascular dilatation and capillary rarefaction in young adults with a predisposition to high blood pressure / J. P. Noon [et al.] // J. Clin. Invest. – 1997. – Vol. 99. – P. 1873–1879.
- Retinal vessel diameters and risk of hypertension: the Rotterdam Study / M. K. Ikram [et al.] // Hypertension. – 2006. – Vol. 47. – P. 189–194.
- Early narrowed afferent arteriole is a contributor to the development of hypertension / H. Norrelund [et al.] // Hypertension. – 1994. – Vol. 24. – P. 301–308.
- Are retinal arteriolar or venular diameters associated with markers for cardiovascular disorders? The Rotterdam Study / M. K. Ikram [et al.] // Invest. Ophthalmol. Visual Sci. – 2004. – Vol. 45. – P. 2129–2134.
- Tooke, J. E. Microvascular function in human diabetes: a physiological perspective / J. E. Tooke // Diabetes. – 1995. – Vol. 44. – P. 721–726.
- Microvascular and macrovascular reactivity is reduced in subjects at risk for type 2 diabetes / A. E. Caballero [et al.] // Diabetes. – 1999. – Vol. 48. – P. 1856–1862.
- Retinal arteriolar narrowing and risk of diabetes mellitus in middle-aged persons / T. Y. Wong [et al.] // JAMA, J. Am. Med. Assoc. – 2002. – Vol. 287. – P. 2528–2533.
- Retinal vessel diameters and risk of impaired fasting glucose or diabetes: the Rotterdam study / M. K. Ikram [et al.] // Diabetes. – 2006. – Vol. 55. – P. 506–510.
- Wong, T. Y. Hypertensive retinopathy / T. Y. Wong, P. Mitchell // N. Engl. J. Med. – 2004. – Vol. 351. – P. 2310–2317.
- Diabetic retinopathy and the risk of coronary heart disease: the Atherosclerosis Risk in Communities Study / N. Cheung [et al.] // Diabetes Care. – 2007. – Vol. 30. – P. 1742–1746.
- Retinal vascular image analysis as potential screening tool for cerebrovascular disease: a rationale based on homology between cerebral and retinal microvasculatures / N. Patton [et al.] // Journal of Anatomy. – 2005. – Vol. 206. – P. 319–348.
- Thompson, Ch. S Living beyond our physiological means: small vessel disease of the brain is an expression of a systemic failure in arteriolar function: a unifying hypothesis / Ch. S. Thompson, A. M. Hakim // Stroke. – 2009. – Vol. 40. – P. 322–330.
- Fractal analysis of retinal vessels suggests that a distinct vasculopathy causes lacunar stroke / F. N. Doubal [et al.] // Neurology. – 2010. – Vol. 74 (14). – P. 1102–1107.
- Retinal microvascular abnormalities and cognitive dysfunction: a systematic review / J. Ding [et al.] // British Journal of Ophthalmology. – 2008. – Vol. 92. – P. 1017–1025.
- Meta-analysis: retinal vessel caliber and risk for coronary heart disease / K. McGeehan [et al.] // Annals of Internal Medicine. – 2009. – Vol. 151. – P. 404–413.
- Blum, M. The eye, the kidney and microcirculation / M. Blum, A. Saemann, G. Wolf // Nephrol Dial Transplant. – 2011. – Vol. 26. – P. 4–6.
- D'Souza, Y. B. The eye—a window on the kidney / Y. B. D'Souza, C. D. Short // Nephrol Dial Transplant. – 2009. – Vol. 24. – P. 3582–3584.
- Ohno, T. Diabetic retinopathy and coronary artery disease from the cardiac surgeon's perspective / T. Ohno, S. Takamoto, N. Motomura // Ann. Thorac. Surg. – 2008. – Vol. 85. – P. 681–689.
- Состояние сосудов сетчатки, световой и контрастно-цветовой чувствительности у пациентов с артериальной гипертензией / А. И. Кубарко [и др.] // Офтальмология. Восточная Европа. – 2014. – № 4 (23). – С. 223–231.
- Микроциркуляторные изменения в сетчатке при диабетической ретинопатии / Г. В. Рева [и др.] // Успехи современного естествознания. – 2004. – № 8 – С. 65–66.
- Vascular endothelial growth factor-B in physiology and disease / M. Bry [et al.] // Physiol Rev. – 2014. – Vol. 94. – P. 779–794.
- Retinal Vascular Caliber as a Biomarker for Diabetes Microvascular Complications / M. K. Ikram [et al.] // Diabetes Care. – 2013. – Vol. 36. – P. 750–759.
- Wong, T. Y. Is retinal photography useful in the measurement of stroke risk? / T. Y. Wong // Lancet Neurol. – 2004. – Vol. 3. – P. 179–183.
- Fractal analysis of retinal vessels suggests that a distinct vasculopathy causes lacunar stroke / F. N. Doubal [et al.] // Neurology. – 2010. – Vol. 74 (14). – P. 1102–1107.
- Biomarkers of diabetic nephropathy, the present and the future / B. Jim [et al.] // Diabetes Rev. – 2012. – Vol. 8. – P. 317–328.
- Retinal vessel diameters and reactivity in diabetes mellitus and/or cardiovascular disease / R. Heitmar [et al.] // Cardiovasc Diabetol. – 2017. – Vol. 16. – P. 56–65.

❑ Оригинальные научные публикации

34. *Childhood* vascular risk factors and retinal vessel caliber / N. Cheung [et al.] // *Asia Pac. J. Ophthalmol.* – 2012. – Vol. 1. – P. 193–197.

35. *Pugh, C. W.* Regulation of angiogenesis by hypoxia: role of the HIF system / C. W. Pugh, P. J. Ratcliffe // *Nat. Med.* – 2003. – Vol. 9 – P. 677–684ю

МЕДИЦИНСКИЙ ЖУРНАЛ 2/2018

36. *Состояние* сосудов сетчатки, световой чувствительности зрительной системы и их связь со структурными изменениями в головном мозге у пациентов с артериальной гипертензией / Кубарко А.И. [и др.] // *Неотложная кардиология и кардиоваскулярные риски.* – 2017. – Т. 1, № 1. – С. 89–98.

Поступила 10.01.2018 г.