

## ФУНКЦИОНАЛЬНЫЕ МЕТОДЫ ДИАГНОСТИКИ В КАРДИОЛОГИИ

### Сообщение 2

ГУ «432 ордена Красной Звезды главный военный клинический медицинский центр  
Вооруженных Сил Республики Беларусь»

В статье приведен большой спектр современных функциональных методов исследований сердечно-сосудистой системы доступных сегодня большинству лечебно-профилактических организаций здравоохранения. Особое внимание обращено на показания и противопоказания к их проведению. Перечисленные методы функциональной диагностики при их целенаправленном использовании и правильной трактовке результатов исследования предоставляют практическому врачу достаточно большой объем ценной диагностической информации, в том числе не имеющей эквивалентов в клинических проявлениях болезни, что позволяет врачу оценить и объективизировать степень нарушений конкретной функции еще на доклинической стадии заболевания, оценить адекватность проводимой терапии, реабилитации. У здоровых лиц оценить функциональные резервы организма, прежде всего системы кровообращения, с целью прогноза и контроля индивидуальной адаптации человека к экстремальным условиям среды обитания, спортивным нагрузкам, при профессиональном отборе и медицинском наблюдении за водолазами, летчиками, и др.

**Ключевые слова:** функциональная диагностика, методы исследования, кардиология.

N. G. Hotko, Yu. S. Deneshchuk, S. S. Gorokhov, R. F. Ermolkevich

## FUNCTIONAL METHODS OF DIAGNOSTICS IN CARDIOLOGY

The big range of modern functional methods of researches of cardiovascular system available to most the treatment-and-prophylactic organizations of health care is given today in article. Special attention is paid on indications and contraindications to their carrying out. The listed methods of functional diagnostics at their purposeful use and the correct interpretation of results of a research provide to the practical doctor rather large volume of the valuable diagnostic information including which does not have equivalents in clinical displays of a disease that allows the doctor to estimate objectively extent of violations of concrete function at a preclinical stage of a disease to estimate adequacy to the carried-out therapy, rehabilitations. At healthy faces to estimate functional reserves of an organism, first of all the blood circulatory systems, for the purpose of the forecast and control of individual adaptation of the person to extreme conditions of the habitat, to sports loadings, at professional selection and medical observation of divers, pilots, etc.

**Key words:** functional diagnostics, research methods, cardiology.

### ЭКГ высокого разрешения

Современное развитие компьютерных технологий дает возможность проводить анализ ЭКГ-сигнала на качественно новом уровне, что открывает новые возможности в диагностике кардиологической патологии. Большое значение

в разрешении проблемы выявления электрической нестабильности миокарда и диагностики угрожающих жизни нарушений сердечного ритма придают методу анализа ЭКГ-сигнала с использованием электронно – вычислительной техники. Одним из таких методов является ЭКГ высокого разрешения (рис. 1).

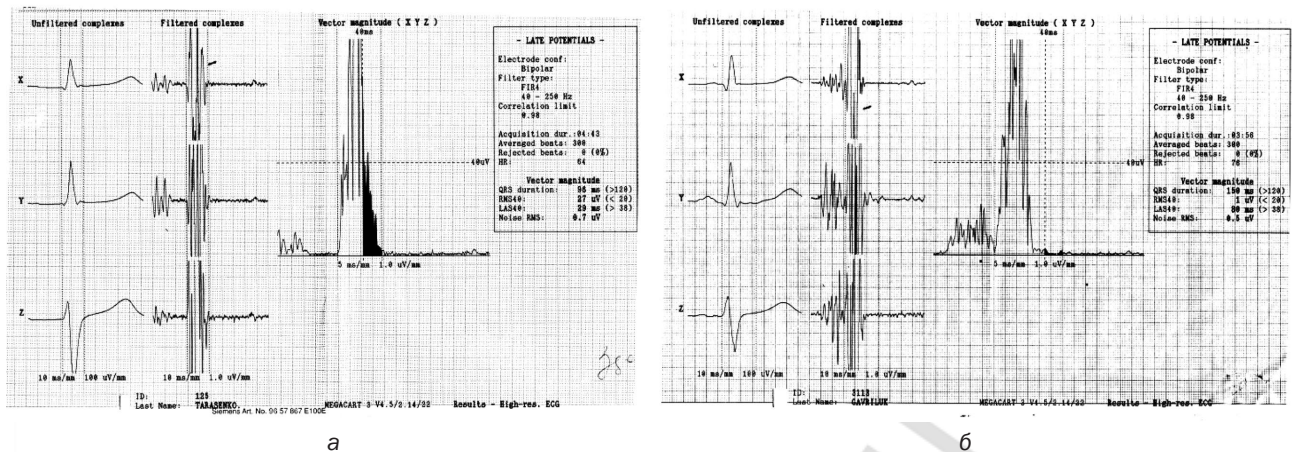


Рис. 1. Регистрация поздних потенциалов желудочков (а – отсутствие ППЖ, б – наличие ППЖ)

В основу метода положена регистрация 3 ортогональных отведений по Франку с использованием низко шумящих усилителей, накопление и усреднение сигнала с последующей его обработкой при помощи различных программных средств.

С помощью этого метода можно выявлять потенциалы замедленной реполяризации миокарда, так называемые поздние потенциалы желудочков (ППЖ). ППЖ редко (0–7 %) наблюдаются у лиц без органической патологии сердечно-сосудистой системы. У больных с заболеваниями сердца частота регистрации ППЖ различна и зависит от характера заболевания, желудочковой эктопической активности: у больных ИБС, не имеющих желудочковой экстрасистолии (ЖЭ), ППЖ регистрируются в 10–39 % случаев, с устойчивыми пароксизмами ЖТ – в 60–100 %, с аневризмой сердца (даже при отсутствии у них ЖЭ) – в 50 %. Наличие ППЖ многими исследователями признается самостоятельным предиктором риска внезапной сердечной смерти (ВСС).

Отличительной чертой метода является высокая отрицательная прогностическая значимость (95 %), т. е. отсутствие ППЖ позволяет утверждать, что у данного больного маловероятно развитие опасных для жизни желудочковых аритмий.

Исследование показано больным перенесшим ИМ с низкой ФВ ЛЖ, желудочковыми аритмиями высоких градаций, с синкопальными состояниями неясного происхождения, пациентам принимающим антиаритмические препараты.

### Альтернация зубца Т ЭКГ

Одной из самых актуальных проблем в медицине была и остается ВСС (внезапная сердечная смерть). Очевидно, что борьба с ВСС должна проводиться в нескольких направлениях, и одним из них является ее профилактика. Поэтому, несмотря на развитие терапевтических и профилактических возможностей в отношении проблемы ВСС, например, разработка и совершенствование имплантируемых и внешних

кардиовертеров-дефибрилляторов (КД), не теряет свое значение идентификация пациентов высокого риска ВСС. Самым распространенным неинвазивным методом для скринингового определения аритмического риска является рутинное холтеровское мониторирование (ХМ) ЭКГ с акцентом на выявление желудочковых нарушений ритма, оценкой их числа и морфологии. Кроме того, анализируя суточную запись ЭКГ, возможно обнаружение ППЖ, определение длительности и дисперсии интервала QT, оценка вариабельности (ВСР) и турбулентности сердечного ритма (ТСР), восстановления ЧСС после физической нагрузки. Кроме ХМ ЭКГ к неинвазивным методам относится и ЭхоКГ с определением фракции выброса ФВ ЛЖ.

Около двух десятилетий назад исследователи обратили внимание на появление в определенных случаях на ЭКГ альтернации реполяризации (альтернации зубца Т – АЗТ), и предположили, что она может служить предиктором злокачественных желудочковых аритмий.

Различают макро- и микровольтную АЗТ.

Макроальтернация зубца Т представляет собой изменения морфологии (формы, амплитуды, длительности или полярности) зубца Т, заметные невооруженным глазом на поверхностной ЭКГ.

Едва уловимые изменения зубца Т на микроскопическом, или микровольтном, уровне (микровольтная АЗТ) обычно не видны на ЭКГ, но отражают весьма важные аномалии реполяризации. Отличие в морфологии волны Т может составлять всего лишь несколько микровольт в амплитуде, что останется незамеченным при визуальном контроле на поверхностной ЭКГ. Поэтому были разработаны сложные сигналпреобразующие методики для выявления и анализа АЗТ на уровне микровольт и предложена для практического применения соответствующая диагностическая аппаратура (рис. 2). В медицинской литературе уже опубликованы результаты большого количества исследований, изучающих микровольтную АЗТ с позиции прогнозирования желудочковых тахикардий и ВСС.

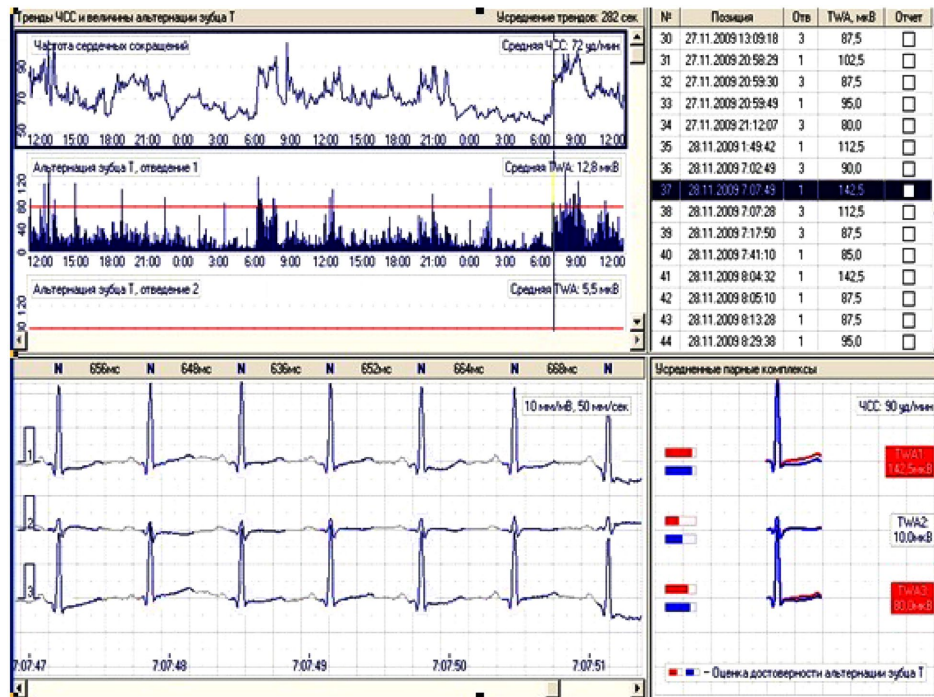


Рис. 2. Определение альтернции зубца T в программе холтеровского мониторинга ЭКГ

### Вариабельность сердечного ритма (BCP)

BCP – одно из фундаментальных физиологических свойств нашего организма. Она с большой точностью отражает состояние регуляторных процессов в нашем организме, и ее изучение доставляет действительно неопределимую для качественной диагностики, прогнозирования, лечения и предупреждения болезней информацию, стрессовую устойчивость и физиологические реакции на стресс. Исследование BCP – это графическая визуализация интервалов RR в виде штрихов различной длины, зависящей от величины интервалов RR (рис. 3). Кардиоритмография помогает не только установить характер нарушения ритма, но также состояние вегетативной нервной системы, ее влияние на аритмию с целью выбора тактики лечения конкретного пациента (индивидуальный подбор терапии). Трудно недооценивать роль кардиоритмографии у больных АГ. Так, в зависимости от того, какой механизм регуляции сердечного ритма превалирует у данного больного, будет зависеть терапевтическая тактика в отношении гипотензивных препаратов. Немаловажную помощь кардиоритмография может оказать у больных ИБС: она может не только оказать помощь в дифференцированном подборе антиангинальной терапии, но также выявить передозировку бета-блокаторов, осуществить подбор максимально эффективной дозы.

Взаимодействие симпатического и парасимпатического отделов регуляции деятельности сердца может быть оценено путем анализа BCP, т. е. выраженности колебаний ЧСС по отношению к ее сред-

нему уровню. Исходя из понимания изменчивости продолжительности интервалов RR последовательных циклов сердечных сокращений за определенные промежутки времени, предложены различные методы оценки интервалов RR: вычисление классических параметров плотности распределения (среднее значение, среднеквадратичная ошибка и др.); построение и анализ гистограмм распределения интервалов RR; спектральный анализ коротких (2–5 мин, реже до 10 мин) участков ритмограммы; вычисление параметров, характеризующих изменчивость соседних пар интервалов RR от сокращения к сокращению.

Установлено, что сниженная BCP является самостоятельным прогностическим фактором повышенного риска возникновения угрожающих жизни аритмий и внезапной смерти; прогностическая значимость BCP возрастает при увеличении продолжительности записи ЭКГ. Поэтому в целях стратификации больных по группам риска рекомендуется 24-часовая регистрация ЭКГ. Анализ 5-минутной записи ЭКГ может быть использован в качестве скрининг-метода для выявления пациентов, нуждающихся в более детальном обследовании.

Величина стандартного отклонения средней всех синусовых интервалов RR за 24 часа (SDNN) менее 50 с или «индекс вариабельности» менее 15 свидетельствуют о высоком риске устойчивой ЖТ и внезапной смерти.

Прогностическая значимость BCP возрастает в сочетании с показателями сократимости левого желудочка (ФВ < 35 %) и наличием желудочковых нарушений ритма и сигнал – усреднённой ЭКГ.

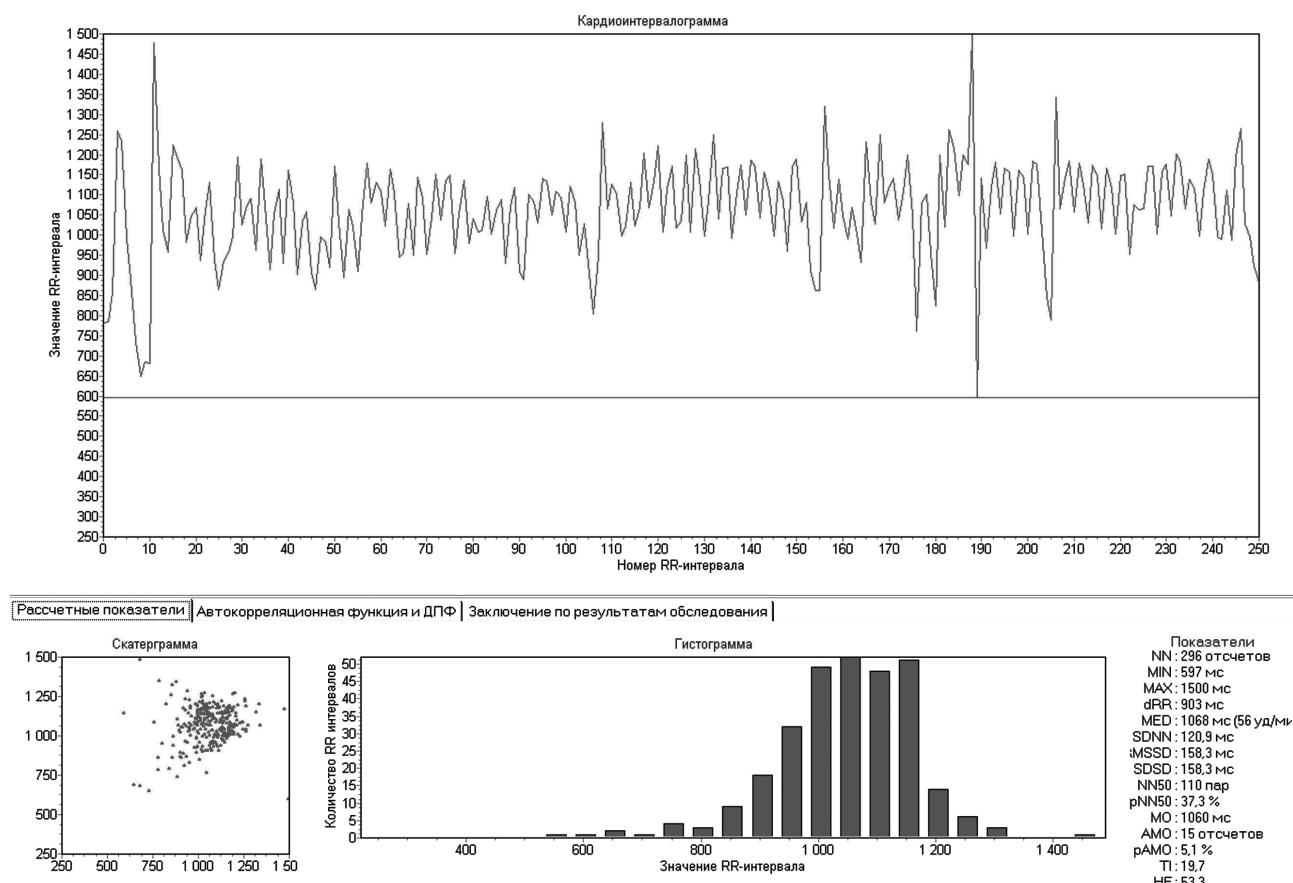


Рис. 3. Результаты анализа variability ритма сердца

### Тест с пассивным ортостазом (tilt-table testing)

Основной задачей теста является провоцирование обморока и изучение механизмов его развития (рис. 4). Этот тест выполняется для исключения нарушения нейро-сосудистой регуляции у пациентов с обмороками, когда их аритмическая природа вызывает сомнения. Сущность исследования заключается в том, что при перемещении человека из горизонтального в вертикальное положение под действием гравитации часть объема циркулирующей крови скапливается в венах нижних конечностей. Это способствует уменьшению венозного возврата и сердечного выброса, однако активация симпатической нервной системы вызывает увеличение ЧСС, ударного объема, повышение периферического сосудистого сопротивления. Несостоятельность этих регуляторных механизмов приводит к утрате сосудистого тонуса и/или прироста ЧСС, критическому снижению минутного объема кровообращения и к развитию обморока.

Варианты нейро-сосудистых обмороков:

1 тип (смешанный) – замедление ЧСС не менее 40 в 1 мин и длящееся не более 10 с, пауза асистолии – не более 3 с. Снижение АД наступает раньше, чем развивается брадикардия;

2А тип (кардиоингибиторный) – замедление ЧСС менее 40 в 1 мин и длящееся более 10 с, пауза аси-

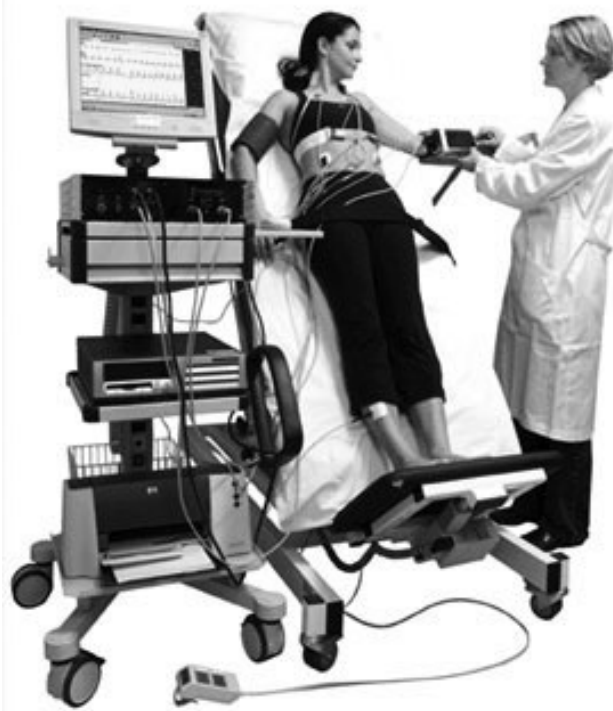

Рис. 4. Тилт-тест

столии – более 3 с. Снижение АД наступает раньше, чем развивается брадикардия;

2Б тип (кардиоингибиторный) – замедление ЧСС менее 40 в 1 мин и длящееся более 10 с, пауза асистолии – более 3 с. Систолическое АД снижается до уровня 80 мм рт. ст. одновременно или вслед за появлением брадикардии;

3 тип (вазодепрессорный) – ЧСС урежается не более чем на 10 % от исходной величины

### **Холтеровское мониторирование ЭКГ**

**Холтеровское мониторирование (ХМ) ЭКГ** – методика длительной регистрации ЭКГ, предложенная в 1961 г. Норманом Холтером, на сегодня прочно вошла в кардиологическую практику. Это широко распространенный метод функциональной диагностики, представляющий собой суточную запись ЭКГ с помощью специального прибора – регистратора (рис. 5), который больной носит в течение 24 часов (при необходимости и больше). Во время исследования пациент ведет свой обычный образ жизни (работает, совершает прогулки и т. п.), отмечая в специальном дневнике время и обстоятельства возникновения неприятных симптомов со стороны сердца.

В отличие от ЭКГ покоя ХМ позволяет зарегистрировать не только явные, но и скрытые нарушения кровоснабжения (ишемию) миокарда и нарушения ритма, не выявляемые на стандартной короткой записи ЭКГ.

#### **Показания к проведению холтеровского мониторирования:**

боли в грудной клетке;  
ощущения тяжести, сжатия за грудиной;  
слабость, одышка при выполнении привычной ранее работы;

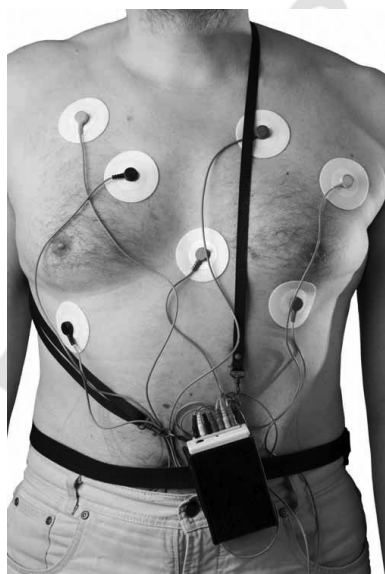


Рис. 5. Холтеровское мониторирование ЭКГ

ощущение «перебоев» в работе сердца;  
головокружения и приступы потери сознания;  
для регистрации «немой» (безболевого) ишемии сердечной мышцы;  
оценка эффективности антиаритмической и антиангинальной терапии.

#### **Области применения ХМ ЭКГ:**

1. Диагностика нарушений ритма и проводимости – наиболее частое показание.

Методом Холтера можно определить тип аритмии, его циркадную активность (дневную, утреннюю, ночную), а также определить возможные факторы ее провокации (физическая нагрузка, прием пищи, эмоциональные нагрузки и т.д.).

Показания:

- 1) жалобы пациента на приступы сердцебиений, не регистрируемые на обычной ЭКГ покоя;
- 2) экстрасистолия (для выявления их общего количества за сутки и циркадной активности, связи с различными видами деятельности);
- 3) синдром предвозбуждения желудочков (WPW-синдром) – как манифестная, так и латентная формы;
- 4) дисфункция синусового узла (для исключения синдрома слабости синусового узла) – при ЧСС в покое 50 в минуту и менее;
- 5) синкопальные состояния – подлежат 100 % мониторингованию ЭКГ для исключения аритмогенной их природы;
- 6) преходящая и постоянная форма фибрилляции (трепетания) предсердий.

2. ИБС – ХМ ЭКГ является методом выбора в диагностике ИБС и её верификации. Для верификации ИБС пациенту рекомендуется давать за сутки различные по интенсивности нагрузки, особенно такие, при которых он испытывает субъективные жалобы с обязательной их регистрацией в дневнике пациента.

1) Стенокардия напряжения – ХМ ЭКГ применяется, как правило, у больных, которые не могут выполнить нагрузочные пробы (нетренированность, заболевание суставов, тромбофлебит и др.).

2) Вазоспастическая стенокардия (стенокардия Принцметала) – является 100 % показанием к проведению суточной регистрации ЭКГ.

3) Постинфарктный период.

Итак, метод длительной регистрации ЭКГ позволяет оценить:

1. Пейсмекерную активность синусового узла (в норме не нарушена).
2. Эктопическую активность миокарда (в норме не выражена).
3. Пароксизмальные нарушения ритма.
4. Нарушения проводимости (преходящие блокады и т.п.).
5. Колебания сегмента ST – при ИБС (в норме – на суточной ЭКГ диагностически значимые колебания сегмента ST не регистрируются).

### Суточное мониторирование артериального давления

**Суточное мониторирование АД (СМАД)** – метод суточной регистрации АД с помощью автоматического компьютеризированного тонометра (рис. 6).

**Применение СМАД:** оценка суточных колебаний АД и ЧСС у каждого конкретного пациента (суточный «профиль» АД и ЧСС), выявление эпизодов подъема или снижения АД, оценка адекватности реакции АД и ЧСС (во время физической, психоэмоциональной нагрузки, в период отдыха и ночные часы).

Исследование проводится в условиях обычной жизни и позволяет судить о наличии или отсутствии у больного артериальной гипертензии, а также об адекватности проводимой терапии.

Положительные стороны метода СМАД в амбулаторных условиях:

- оценка уровня и колебаний артериального давления в течение 24 часов;

- диагностика «гипертензии белых халатов» (ситуационное повышение АД во время посещения врача) и пограничной артериальной гипертензии;

- более точная оценка тяжести артериальной гипертензии (результаты тесно коррелируют с выраженностью повреждений органов-мишеней – сердца, мозга, почек, глаз);

- более качественный подбор режима приема антигипертензивных препаратов и оценка длительности их лечебного эффекта (в первую очередь тех, которые назначаются 1 раз в сутки).

В настоящее время в практику все шире внедряются методы бимониторирования ЭКГ и АД (рис. 7) и тримониторирования (ЭКГ, АД, дыхание).

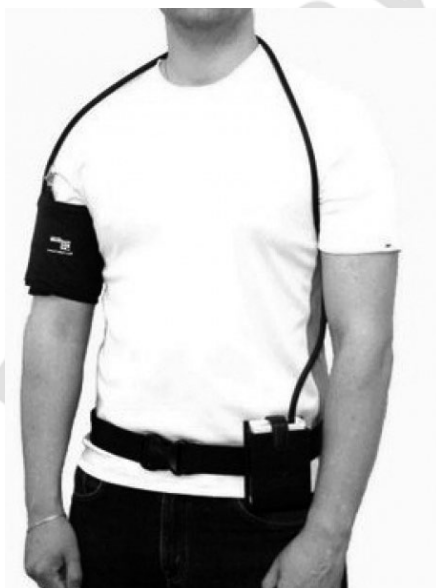

Рис. 6. Суточное мониторирование АД

### Электрофизиологическое исследование сердца методом чреспищеводной электрокардиостимуляции

Диагностика и лечение сложных нарушений сердечного ритма и проводимости (НСП) и ишемической болезни сердца является одной из самых насущных проблем современной кардиологии. Вопросы грамотной и своевременной диагностики, выявление точного механизма аритмий являются чрезвычайно актуальными для верификации диагноза и выбора рационального метода лечения заболевания, как медикаментозного, так и хирургического. С помощью чреспищеводного электрофизиологического исследования (ЧпЭФИ) сердца (рис. 8) можно в диагностических целях многократно спровоцировать и прекратить приступ возвратной тахикардии, при этом зарегистрировать изменения ЭКГ, оценить механизм возникновения приступа, его характер. В настоящее время доказана высокая эффективность электрофизиологической диагностики и электростимуляционного лечения сердечных аритмий.

Неоспоримое значение, наряду с общепринятыми нагрузочными пробами для оценки коронарного кровотока (ВЭП, нагрузка на тредмиле), имеет кардиоселективный «стресс-тест», проводящийся путем повышения частоты сердечных сокращений при помощи чреспищеводной электрокардиостимуляции (ЧпЭКС).

Диагностическая ЧпЭКС дает возможность неинвазивно оценить механизм образования и проведения импульсов, а также рефрактерность, латентность, уязвимость и другие электрофизиологические параметры левого предсердия, АВ-соединения, дополнительных путей передсердно-желудочкового соединения (ДПП), а при необходимости и миокарда желудочков, а также оценить функцию коронарных сосудов.

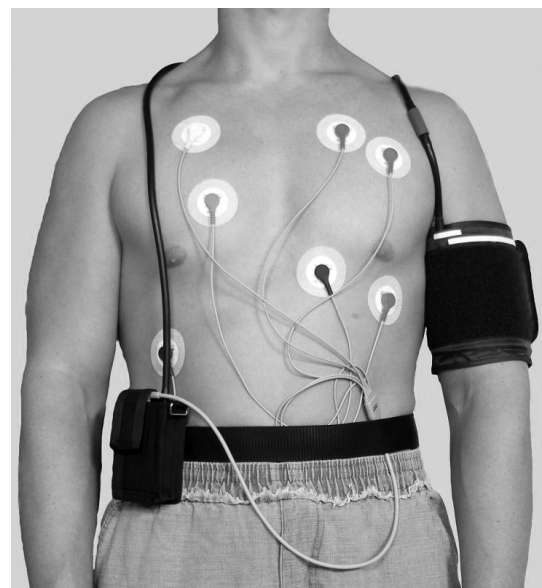


Рис. 7. Бимониторирование ЭКГ совместно с АД

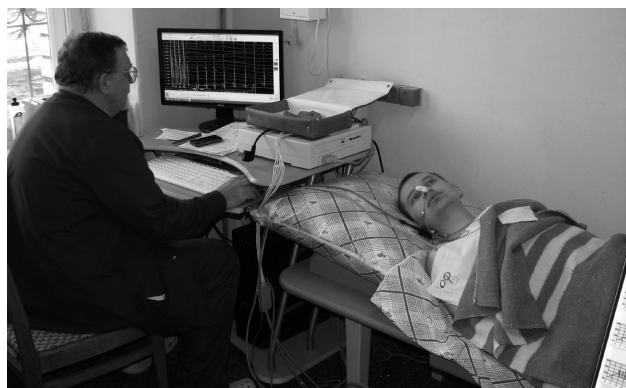

Рис. 8. Чреспищеводное электрофизиологическое исследование сердца

### **Показания к применению ЧпЭКС**

#### **У больных ИБС:**

диагностика коронарной недостаточности; определение степени (функционального класса) коронарной недостаточности,

диагностика безболевого ишемии миокарда; выделение группы больных с ИБС, имеющих высокий риск ВСС;

подбор оптимальной эффективной дозы антиангинального препарата и наиболее рационального приема его в течение суток;

выделение группы больных, которым наиболее целесообразно проведение коронароангиографии и последующего оперативного лечения ИБС;

верификация крупноочаговых рубцовых изменений миокарда у больных с синдромом WPW;

одновременная регистрация ЭхоКГ по программе стресс-ЭхоКГ при проведении дозированной частотной нагрузки при ЧпЭКС позволяет диагностировать скрытые формы коронарной и миокардиальной недостаточности.

#### **У больных с нарушениями ритма сердца:**

оценка функции синусового узла:

диагностика синдрома слабости синусового узла (СССУ);

диагностика функциональной дисфункции синусового узла (чаще всего связанной с повышенной активностью п. vagus);

оценка функционального состояния миокарда перед установкой постоянного эндокардиального кардиостимулятора;

оценка функции атриовентрикулярного (АВ) узла; дифференциальная диагностика пароксизмальных суправентрикулярных тахикардий с помощью метода провокации тахикардий и последующей регистрации пищеводной электрограммы (ПЭ);

диагностика и изучение электрофизиологических свойств дополнительных, аномальных путей проведения (пучок Кента и пучок Джеймса) (рис. 9);

диагностика синдрома преждевременного возбуждения желудочков в случае функционирования п. Кента или п. Джеймса;

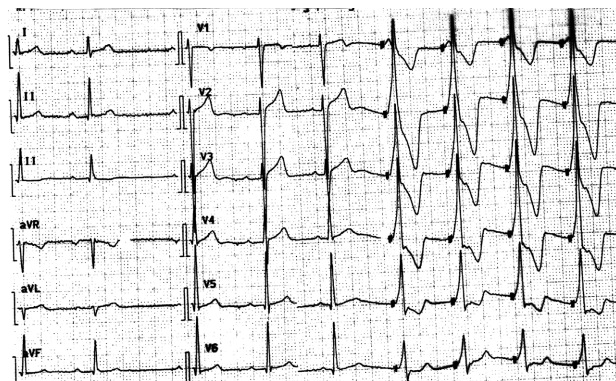


Рис. 9. Выявление латентного феномена WPW при проведении чреспищеводной электрической стимуляции сердца

диагностика пароксизмальных тахикардий при синдроме Вольфа-Паркинсона-Уайта (WPW) или Клерка-Леви-Кристеску (CLC), Лауна-Ганонга-Левина (LGL);

выделение группы больных синдромом WPW и мерцательной аритмии, угрожаемых по развитию фибрилляции желудочков;

подбор оптимальной эффективной дозы противоритмического препарата: для купирования пароксизма тахикардии, для профилактики возникновения пароксизма тахикардии, выявление аритмогенного эффекта препарата;

купирование пароксизмальных суправентрикулярных тахикардий (кроме мерцательной аритмии);

поддержание необходимой ЧСС во время проведения операции в случае исходной брадикардии;

изучение электрофизиологических свойств суправентрикулярной зоны: предсердий, АВ-узла, дополнительных путей проведения (рефрактерные периоды структур);

регистрация тахизависимой экстрасистолии и внутрисердечных блокад;

изучение аритмогенной причины (пароксизмальные тахикардии, гемодинамически значимые паузы ритма сердца) синкопальных состояний.

#### **Противопоказания к проведению ЧпЭКС следующие:**

постоянная форма мерцательной аритмии;

АВ-блокада 2–3 степени;

пороки сердца с выраженным нарушением внутрисердечной (по данным ЭхоКГ) и центральной гемодинамики (клиническая картина сердечной недостаточности выше 2 стадии или выше 2-го функционального класса);

дилатация полостей сердца;

аневризма сердца;

острая стадия любого заболевания (кроме пароксизма суправентрикулярной тахикардии и трепетания предсердий);

заболевания пищевода: опухоль, дивертикулез, стриктуры, ахалазия, эзофагит в стадии обострения, варикозное расширение вен;

АГ выше 220/120 мм рт.ст. вне криза и обострения; опухоли сердца (миксомы); перикардит.

**Кроме того, проведение ЧпЭКС по программе ИБС нецелесообразно в следующих случаях:**

- при наличии стойкой полной блокады левой ножки пучка Гиса;
- при регистрации явного (манифестирующего) синдрома WPW;
- при нестабильной стенокардии в течение 4-х недель с момента установления диагноза;
- в течение первых 3-х недель неосложненного инфаркта миокарда;
- при стенокардии напряжения 3–4 функционального класса;
- при выраженной ГЛЖ с вторичными изменениями конечной части комплекса QRST на ЭКГ,

**Диагностические цели, достигаемые при проведении ЧпЭКС:**

оценка функции автоматизма СУ и синоатриальной проводимости путем определения продолжительности времени восстановления функции СУ (ВВФСУ), скорректированного ВВФСУ (КВВФСУ), времени синоатриального проведения (ВСАП);

изучение АВ-проводимости;

определение продолжительности эффективного рефрактерного периода (ЭРП) левого предсердия, АВ-соединения, желудочков, нормальных и добавочных проводящих путей;

выявление наличия и дифференциация добавочных латентных АВ и скрытых (ВА-) проводящих путей;

изучение механизмов возникновения и дифференциальная диагностика нарушений ритма сердца;

обоснование рациональных методов лечения аритмий и ИБС (медикаментозного, электростимуляционного, хирургического);

оценка в динамике эффективности медикаментозного и хирургического лечения сердечных аритмий и недостаточности коронарного кровотока;

выявление клинических признаков заболевания сердца путем проведения стимуляционной кардиоселективной нагрузочной пробы при исследовании больных с ИБС и другими заболеваниями сердца, а также сочетание электростимуляционной диагностики с другими методами исследования сердца (ЭхоКГ).

### Стресс-эхокардиография

Метод стресс-эхокардиографии (стресс-ЭхоКГ) основан на провокации нарушений сократительной способности участков сердечной мышцы, которые недостаточно кровоснабжаются при физической нагрузке (ФН) или введении некоторых лекарственных препаратов.

Если пациент способен выполнять ФН, достаточную для достижения субмаксимальной ЧСС

(в течение 6–12 минут), тест с ФН выглядит предпочтительнее.

Если нет – более целесообразным может стать фармакологическое тестирование с помощью вазодилататоров (дипиридамола, аденозина) или добутамина.

Лекарства данной группы обладают выраженной симпатомиметической активностью, приводящей к выраженному напряжению функции сердечно-сосудистой системы. Физиологической основой применения этой группы препаратов с дифференциально-диагностической целью является возрастание ЧСС, повышение АД, усиление работы сердца и вследствие этого повышение потребности миокарда в кислороде.

### Показания для стресс-ЭхоКГ

1. Неинформативная электрокардиографическая проба с физической нагрузкой при подозрении на ишемическую болезнь сердца (стенокардию).

2. Наличие на ЭКГ изменений, которые могут препятствовать правильной оценке результатов обычной пробы с физической нагрузкой (нарушение внутрисердечной проводимости, выраженная гипертрофия левого желудочка сердца, длительный прием таких лекарственных препаратов, как дигоксин).

3. Оценка результатов аортокоронарного шунтирования и других операций на сердечных сосудах и сердце.

4. Решение вопроса о жизнеспособности сердечной мышцы, сократимость которой нарушена по данным обычной эхокардиографии.

5. Определение группы риска после перенесенного инфаркта миокарда.

Существует ряд нагрузок, используемых при проведении стресс-ЭхоКГ:

ФН – вертикальная и горизонтальная ВЭП, бег на тредмиле, работа на ручном эргометре, изометрическая нагрузка;

электрическая стимуляция предсердий – прямая и чреспищеводная (ЧпЭКС);

фармакологические нагрузки – пробы с добутамином, дипиридамолом, аденозином, эргоновином, арбутамином, др.;

другие виды нагрузок – холодовая, ментальная, гипервентиляция.

Наиболее часто применяются ВЭП, тредмил, ЧпЭКС, фармакологические пробы с добутамином и дипиридамолом.

Каждая из нагрузок имеет свои достоинства и недостатки.

Преимуществом ФН перед другими является их физиологичность, хорошая переносимость пациентами, а также возможность оценки реакции сердечно-сосудистой системы на нагрузку, в том числе в раннем постинфарктном периоде. Недостатком тред-



миловой стресс-ЭхоКГ является сложность проведения ультразвукового контроля во время выполнения нагрузки, что снижает ее чувствительность по сравнению с другими видами нагрузок. Главным отличием фармакологической стресс-ЭхоКГ является получение наиболее качественных изображений сердца, а также возможность выявления «спящего» (гибернирующего) миокарда, однако при этом могут возникать различные нарушения ритма сердца, колебания АД. Преимуществами ЧпЭКС являются непродолжительность исследования, возможность его быстрой остановки, а недостатками – невысокая специфичность и неудобства, доставляемые пациенту.

### Сфигмография. Определение скорости распространения пульсовой волны (СРПВ)

Сфигмография – это регистрация движения артериальной стенки, возникающего под влиянием волны давления крови при каждом сокращении сердца.

Степень деформаций артериальной стенки при продвижении пульсовой волны зависит от свойств сосуда и уровня давления крови. Сфигмография позволяет рассчитывать скорость распространения пульсовой волны, другие показатели, а также она может быть использована при фазовом анализе сердечного цикла (поликардиография). Техника регистрации достаточно проста: на место пульсации сосуда, например, лучевой артерии, накладывается датчик, в качестве которого используются пьезокристаллические, тензометрические или емкостные датчики, сигнал от которого идет на регистрирующее устройство. При сфигмографии непосредственно регистрируются колебания артериальной стенки, вызванные прохождением по сосуду пульсовой волны (рис. 10).

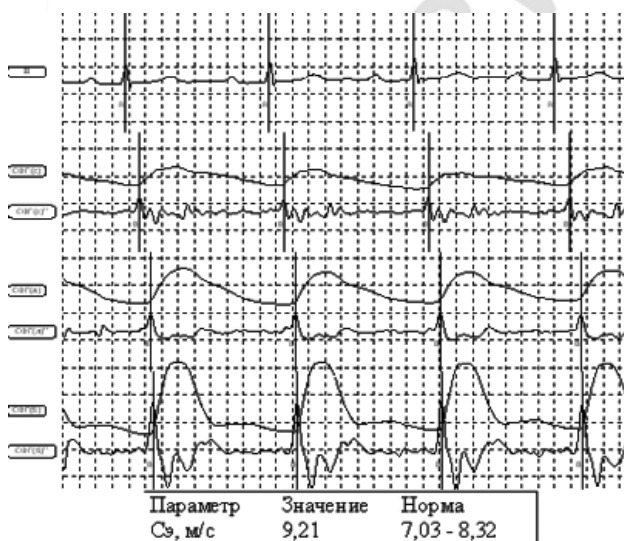

Рис. 10. Определение эластичности артерий по скорости распространения пульсовой волны

Для регистрации СРПВ по артериям эластического типа проводят синхронную регистрацию пульса на сонной артерии и на бедренной артерии (в области паха). По разнице между началами сфигмограмм (время) и на основании замеров длины сосудов рассчитывают скорость распространения. В норме она равна 4–8 м/с.

Для регистрации СРПВ по артериям мышечного типа регистрируют синхронно пульс на сонной артерии и на лучевой. Расчет такой же. Скорость, в норме от 6 до 12 м/с – значительно выше, чем для артерий эластического типа. Реально с помощью механокардиографа регистрируют одновременно пульс на сонной, бедренной и лучевой артериях и рассчитывают оба показателя. Эти данные имеют важное значение для диагностики патологии сосудистой стенки и для оценки эффективности лечения этой патологии. В настоящее время для определения СРПВ предлагается множество аппаратов и их модификаций.

В отделении функциональной диагностики мы используем аппарат ПолиСпектр СПВ, (НейроСофт, Россия). В данном аппарате для регистрации пульсовой волны на сонной и лучевой артерии используются пьезоэлектрические датчики, а для бедренной артерии – объемная сфигмография. Кроме того, используется привязка к ЭКГ сигналу для определения начала волны давления. По запаздыванию контура волны бедренной артерии относительно контура сонной артерии определяется время распространения пульсовой волны. Аппарат позволяет определить СРПВ в аорте, получены нормативные показатели для различных возрастных групп. Оценка жесткости сосудов, особенно путем определения СРПВ каротидно-фemorальным методом (СРПВкф – «золотой стандарт»), позволяет диагностировать поражение артерий на доклинической стадии, выявить группы людей с высоким сердечно-сосудистым риском. Современные технологические возможности позволяют осуществить неинвазивно контурный анализ не только периферических, но и центральных пульсовых волн, измерить уровни центрального артериального давления, определить модифицирующие его факторы (аугментацию, амплификацию), оценить степень кардиоваскулярного риска, назначить патогенетически обоснованную терапию и проконтролировать ее эффективность.

Европейский Консенсус экспертов по артериальной жесткости (2006), Российские рекомендации по диагностике и лечению артериальной гипертензии (2008) рекомендуют использовать СРПВкф в качестве доклинического критерия поражения магистральных сосудов при АГ. Пороговым значением для выявления повышенного риска сердечно-сосудистых осложнений признана величина СРПВкф > 12 м/с.

## Литература

1. Бова, А. А. Оценка функционального состояния сердечно-сосудистой системы. Учебное пособие / А. А. Бова, С. С. Горохов. – Мн.: БГМУ, 1997. – 128 с.
2. Бова, А. А. Функциональная диагностика в практике терапевта. Руководство для врачей / А. А. Бова, Ю. С. Денешук, С. С. Горохов. – М.: МИА, 2007. – 240 с.
3. Вертинский, Е. А. Стресс-эхокардиография в клинической практике. Учебно-методическое пособие / Е. А. Вертинский, А. Н. Семенова, И. Н. Пономаренко, С. А. Чиж. – Мн.: БелМАПО, 2014. – 21 с.
4. Земцовский, Э. В. Исследование вегетативной регуляции сердца в процессе суточного мониторинга ЭКГ и АД / Э. В. Земцовский, С. В. Реева, В. М. Тихоненко. – С.-Пб.: Контраст, – 2013. – 96 с.
5. Инструментальные методы исследования в кардиологии (Руководство) / Под науч. ред. Г. И. Сидоренко. – Мн.: 1994. – 272 с.
6. Легконогов, А. В. Поздние потенциалы желудочков, вариабельность ритма сердца, дисперсия интервала QT электрокардиограммы в стратификации групп риска внезапной смерти аритмического генеза / А. В. Легконогов // Украинский кардиологический журнал. – 2003. – № 6. – С. 23–26.
7. Липовецкий, Б. М. Функциональная оценка коронарного кровотока у человека / Б. М. Липовецкий. – Ленинград: Наука, ЛО. – 1985. – 164 с.
8. Лунина, М. Д. Суточное мониторирование артериального давления. Пособие для врачей / М. Д. Лунина, Г. А. Утехина, Н. И. Шамова. – С.-Пб.: Компания «Нео», 2010. – 46 с.
9. Макаров, Л. М. Холтеровское мониторирование (4-е издание) / Л. М. Макаров. – М.: Медпрактика-М, 2017. – 504 с.
10. Михайлов, В. М. Вариабельность ритма сердца: опыт практического применения метода / В. М. Михайлов. – Иваново, 2002. – 290 с.
11. Орлов, В. Н. Руководство по электрокардиографии, 7-е издание / В. Н. Орлов. – М.: МИА, 2012. – 540 с.
12. Пономаренко, И. Н. Алгоритм для объективной оценки функционального класса хронической сердечной недостаточности у больных ишемической болезнью сердца / И. Н. Пономаренко, А. Г. Булгак // Военная медицина. – № 4. – 2008. – С. 56–60.
13. Рыбакова, М. К. Практическое руководство по ультразвуковой диагностике. Эхокардиография / М. К. Рыбакова, М. Н. Алехин, В. В. Митьков. – М.: Видар-М, 2008. – 500 с.
14. Способ дифференциальной диагностики синкопальных состояний при помощи пробы с пассивным ортостазом (медицинская технология). С.-Пб.: 2008. – 11 с.
15. Толстов, А. Н. Основы клинической чреспищеводной электрической стимуляции сердца / А. Н. Толстов. – М.: «Оверлей», 2001. – 164 с.
16. Трешкур, Т. В. Альтернация зубца Т: способна ли предсказать непредсказуемое? / Т. В. Трешкур, А. А. Татарнинова, Е. В. Пармон // Вестник аритмологии. – № 58. – 2009. – С. 42–51.
17. Шляхто, Е. В. Внезапная сердечная смерть / Е. В. Шляхто, Г. П. Арутюнов, Ю. Н. Беленков, А. В. Ардашев. – М.: ИДМ «ЕДПРАКТИКА-М», 2015. – 704 с.
18. Электрокардиография высокого разрешения / Под ред. Г. Г. Иванова, С. В. Грачева, А. Л. Сыркина. – М.: «Триад-Х». – 2003. – 304 с.