

СРАВНИТЕЛЬНЫЙ АНАЛИЗ РЕЗУЛЬТАТОВ ХИРУРГИЧЕСКОГО ЛЕЧЕНИЯ ИНФИЦИРОВАННЫХ ПЕРЕЛОМОВ И НЕСРАЩЕНИЙ ДЛИННЫХ ТРУБЧАТЫХ КОСТЕЙ НИЖНИХ КОНЕЧНОСТЕЙ

ГУ «Республиканский научно-практический центр травматологии
и ортопедии», г. Минск

Получение положительного результата в лечении инфицированных переломов и ложных суставов длинных трубчатых костей по сей день остается трудной задачей для врачей травматологов-ортопедов.

Цель исследования: улучшить результаты хирургического лечения пациентов с инфицированными переломами и ложными суставами длинных трубчатых костей нижних конечностей.

Материалы и методы. В исследование было включено 70 пациентов за период с 2009 по 2017 годы. Было выделено 2 группы: остеосинтез стержнем с блокированием и антибактериальным покрытием (40 пациентов, основная группа) и остеосинтез аппаратом внешней фиксации (30 пациентов, контрольная группа), сопоставимые по возрасту, полу и продолжительности заболевания.

Результаты. В основной группе пациентов наблюдались статистически значимо лучшие результаты: уменьшение койко-дня 27,5[20,0;35,0] vs. 87,0[53,0;124,0] дней ($U = 523; p < 0,001$) и продолжительности курса антибиотикотерапии 6,0[6,0;6,0] vs. 16[12,0;20,0] недель ($U = 73; p < 0,001$), более высокая частота наступления костного сращения 97,5% vs. 80% ($\chi^2 = 5,83, p < 0,05$) и сокращение срока до сращения 6,0[5,0;9,0] vs. 12,0[8,0;15,0] месяцев, более низкая частота рецидивов инфекции 32,5% vs. 86,7% ($\chi^2 = 20,385; p < 0,001$), меньшее количество оперативных вмешательств $1,70 \pm 1,04$ vs. $4,76 \pm 2,43$ ($p < 0,001$), более высокие показатели по функциональной шкале LEFS 60,0[53,5;69,0] vs. 39,0 [31,0;46,0] ($U = 76,0; p < 0,001$) и шкале оценки качества жизни SF36 47,88[45,08;51,24] vs. 34,60 [30,27;39,39] ($U = 83,0; p < 0,001$).

Выводы. Остеосинтез стержнем с блокированием и антибактериальным покрытием из полиметилметакрилатного костного цемента является эффективным методом лечения пациентов с инфицированными переломами и несращениями длинных трубчатых костей нижних конечностей.

Ключевые слова: инфицированные несращения, стержень с блокированием, антибактериальное покрытие, аппарат внешней фиксации, остеомиелит.

P. A. Volotovski

COMPARATIVE ANALYSIS OF THE RESULTS OF SURGICAL TREATMENT IN INFECTED FRACTURES AND NON-UNIONS OF LOWER EXTREMITY LONG BONES

A good result of treatment of infected fractures and non-unions of long tubular bones remains difficult task for orthopedic surgeon.

Objective: to improve the results of surgical treatment of patients with infected fractures and non-unions of lower extremity long bones.

Materials and methods. The study included 70 patients, treated from 2009 to 2017. There were two groups: antibiotic-coated interlocking nailing (40 patients, main group) and circular frame (30 patients, control group), not differing by age, sex and duration of the disease.

Results. The group of antibiotic-coated interlocking nailing has shown statistically significantly better results: shorter in-hospital stay 27.5[20.0;35.0] vs. 87.0[53.0;124.0] days ($U = 523, p < 0.001$), shorter duration of antibiotic therapy 6.0[6.0;6.0] vs. 16[12.0;20.0] weeks ($U = 73, p < 0.001$), higher incidence of bony union 97,5% vs. 80% ($\chi^2 = 5.83, p < 0.05$) and shorter time to union 6.0[5.0;9.0] vs. 12.0[8.0;15.0] months ($U = 73, p < 0.001$), lower incidence of infection recurrence 32.5% vs. 86.7% ($\chi^2 = 20.385, p < 0.001$), fewer surgical interventions 1.70 ± 1.04 vs. 4.76 ± 2.43 ($p < 0.001$), higher LEFS score 60.0[53.5;69.0] vs. 39.0 [31.0;46.0] ($U = 76.0; p < 0.001$) and SF36 score 47.88[45.08;51.24] vs. 34.60[30.27;39.39] ($U = 83.0; p < 0.001$).

Conclusions. Interlocking with nail coated with antibiotic and polymethylmethacrylate bone cement is an effective method of treating patients with infected fractures and nonunions of long tubular bones of the lower limbs.

Key words: *infected nonunions, interlocking, antibacterial coating, circular frame, osteomyelitis.*

Успех в лечении инфицированных переломов и ложных суставов длинных трубчатых костей зависит от многих факторов и по сей день остается трудной задачей для врачей травматологов-ортопедов. У пациентов с остеомиелитом часто наблюдаются те или иные формы нарушения иммунитета и количество предшествующих операций может исчисляться десятками. Большинство инфекций в ортопедии вызывают бактерии, образующие биопленку [12]. Биопленка – это гидратированная матрица, состоящая из полисахарида и белка. Она защищает микроорганизмы от противомикробных препаратов, опсонизации и фагоцитоза, тем самым способствуя хронизации инфекций [7]. Чтобы излечить пациента от биопленочной инфекции, необходимо соблюдать четыре принципа, которые сформулировали Cierny и Mader в 1983 году: а) радикальная хирургическая обработка с заполнением «мертвого пространства»; б) стабилизация перелома; в) восстановление мягкотканного покрова и г) создание адекватной концентрации антибиотика в очаге [9]. Существует множество вариантов реконструктивных вмешательств, но ни один из них не является достоверно превосходящим остальные в условиях остеомиелита [10]. Хирургические вмешательства могут проводиться в один или несколько этапов, для стабилизации отломков можно использовать внешние или внутренние фиксаторы. Традиционно на постсоветском пространстве для лечения несращений длинных трубчатых костей, осложненных остеомиелитом, применяется метод Илизарова. Однако внеочаговый остеосинтез, несмотря на все свои преимущества имеет ряд недостатков, в том числе массивность конструкций, дискомфорт для пациентов, необходимость постоянных перевязок, гнойно-воспалительные осложнения со стороны костей и мягких тканей в местах проведения спиц. Частота осложнений при использовании данного метода может достигать 20–30% [3, 4].

Цель исследования: улучшить результаты хирургического лечения пациентов с инфицированными переломами и ложными суставами длинных трубчатых костей. Основные задачи: разработать, оценить эффективность и внедрить в клиническую практику новый метод лечения данной патологии.

Материалы и методы

В данное исследование было включено 70 пациентов с переломами и ложными суставами бедренной или большеберцовой костей, осложненными остеомиелитом, которые получали лечение в ГУ РНПЦ «Травматологии и ортопедии» с 2009 по 2017 годы. Пациенты были раз-

делены на 2 группы: в 1-ю группу (основную) вошло 40 пациентов, которым проводили радикальную хирургическую обработку и фиксацию интрамедуллярным стержнем с блокированием и антибактериальным покрытием из полиметилметакрилатного костного цемента [2]; во 2-ю группу (контрольную) было включено 30 пациентов, при лечении которых применялась внешняя фиксация по Илизарову.

В первой группе было 32 (80%) пациента мужского пола и 8 (20%) – женского. Медиана возраста пациентов составила 39 [29;52] лет. Срок от получения первичной травмы до оперативного лечения в рамках нашего исследования составил 12 [6,5;23] месяцев. У 18 (45%) пациентов были отмечены инфицированные несращения большеберцовой кости, у 22 (55%) – поражения бедренной кости. В 17 (42,5%) случаях при первичной травме переломы были открытыми, а в 23 (57,5%) – закрытыми и инфицированное несращение развилось как результат предшествующих оперативных вмешательств.

Во второй группе было 27 (90%) пациента мужского пола и 3 (10%) – женского. Медиана возраста пациентов составила 38 [32;50] лет. Срок от получения первичной травмы до оперативного лечения в рамках нашего исследования составил 12 [6;20] месяцев. У 21 (70%) пациента были отмечены инфицированные несращения большеберцовой кости, поражения бедренной кости – у 9 (30%) пациентов. В 17 (56,7%) случаях при первичной травме переломы были открытыми, а в 13 (43,3%) – закрытыми.

Группы были сопоставимы по возрасту ($U = 591, p = 0,919$), половому составу ($\chi^2 = 1,294, p = 0,255$) и продолжительности заболевания ($U = 523, p = 0,492$). По типу переломов при первичной травме группы также не различались ($\chi^2 = 1,377, p = 0,240$). Патологический процесс у всех пациентов можно было характеризовать как остеомиелит IV степени по классификации Cierny-Mader [8], то есть диффузный остеомиелит с поражением всего поперечника кости.

В рамках предоперационного планирования всем пациентам выполняли рентгенографию поврежденного сегмента конечности в передне-задней и боковой проекции с захватом прилежащих суставов. Это позволяло оценить объем хирургической обработки, спланировать возможную коррекцию существующих деформаций и резекцию костных фрагментов. Если рентгенография не позволяла достоверно оценить состояние костной ткани, то проводили рентгеновскую компьютерную томографию (РКТ), чтобы визуализировать все нежизнеспособные

и секвестрированные костные фрагменты, подлежащие удалению во время операции. При наличии функционирующих свищей отделяемое собирали для микробиологического исследования с целью предварительного определения флоры и чувствительности к антибактериальным препаратам.

В первой группе пациентов хирургическое вмешательство проводили по разработанному методу [1]. Проводили тщательную хирургическую обработку с удалением всех нежизнеспособных тканей, забирали образцы для микробиологических исследований. Затем костные отломки фиксировали с помощью стержня с блокированием и антибактериальным покрытием из полиметилметакрилатного костного цемента. Покрытие стержня готовили в стерильных условиях в операционной. К цементу добавляли термостабильные антибиотики широкого спектра действия с учетом чувствительности. Если при хирургической обработке возникал большой дефект костной ткани или были сомнения в полноте удаления инфицированных тканей, лечение проводили в два этапа: на первом этапе отломки фиксировали стержневым аппаратом, на втором этапе проводили повторную хирургическую обработку, остеосинтез стержнем с блокированием и антибактериальным покрытием и костную пластику.

Во второй группе после экономной хирургической обработки и удаления секвестров фиксацию проводили в аппарате Илизарова по общепринятой методике [13, 14].

В послеоперационном периоде пациенты в обеих группах получали антибиотики парентерально с учетом результатов посева интраоперационных материалов. После двух недель парентеральной терапии пациентов переводили на пероральный прием антибактериальных препаратов на 4–6 недель. Режим нагрузки на оперированную конечность определялся анатомией и локализацией инфицированного несращения. У пациентов контролировали лабораторные показатели, включая ОАК, СОЭ, СРБ, для определения активности инфекционного процесса. Для контрольных визитов пациентов вызывали через 6, 12, 24 и 52 недели.

Цель оперативного лечения пациентов с инфицированными переломами (несращениями) длинных трубчатых костей заключается в том, чтобы полностью подавить инфекционный процесс, добиться консолидации перелома и максимально восстановить функцию пораженной конечности. Результаты в обеих группах мы анализировали по таким показателям, как продолжительность пребывания в стационаре, длительность оперативного вмешательства, продолжительность применения антибактериальных препаратов, костное сращение (да/нет), срок до сращения, наличие рецидивов инфекции, осложнения, трудоспособность пациента, количество оперативных вмешательств, оценка по клинко-рентгенологической шкале РНПЦТО [5], а также по функциональным показателям по шкале LEFS через 6 недель и 12 месяцев и по шкале SF36 через 12 месяцев.

Для оценки причинно-следственных связей и значимости различий использованы непараметрические статистические методы (Mann-Whitney тест, тест хи-квадрат). Распределение численных величин было отличным от нормального, поэтому средние величины представлены как медиана с 25% и 75% квантилями. Статистический анализ выполнен с применением программного пакета STATISTICA, версия 7.0.

Результаты и обсуждение

Среди пациентов основной группы общая длительность стационарного лечения составила 27,5 [20,0; 35,0] дней – этот показатель был значительно ниже ($U = 523$, $p < 0,001$), чем у пациентов в контрольной группе 87,0 [53,0; 124,0] дней. Такие различия можно связать с тем, что после остеосинтеза стержнем пациенты находились в стационаре до заживления ран, а затем выписывались на амбулаторное лечение. При лечении в аппарате внешней фиксации за пациентами требовалось более длительное наблюдение для оценки эффективности компрессии, distraction, устранения имеющихся деформаций и ухода за аппаратом.

Средняя длительность хирургического вмешательства в первой группе составила 120,0 [105,0; 173,0] минут, во второй – 125 [100,0; 150,0] минут. Статистических различий по этому показателю выявлено не было ($U = 540$, $p = 0,480$).

Результаты микробиологического исследования интраоперационных образцов тканей по группам исследования представлены в таблице 1. Следует отметить, что в основной группе было больше пациентов с инфекциями, вызванными грамотрицательными бактериями, а в группе контроля у большего процента пациентов были высеяны штаммы метициллинрезистентного золотистого стафилококка.

Таблица 1. Возбудители инфекции у пациентов в группах исследования по данным посевов интраоперационных образцов

Возбудитель инфекции	Основная группа (n = 40)	Контрольная группа (n = 30)
Staphylococcus aureus	17 (42,5%)	16 (53,3%)
в т. ч. MRSA	3 (7,5%)	7 (23,3%)
Staphylococcus epidermidis	8 (20,0%)	2 (6,66%)
в т.ч. MRSE	2 (5%)	1 (3,33%)
Staphylococcus hominis	1 (2,5%)	–
Kocuria kristinae	–	1 (3,33%)
Klebsiella pneumoniae	2 (5%)	–
Enterobacter cloacae	1 (2,5%)	–
Escherichia coli	1 (2,5%)	–
Pseudomonas aeruginosa	–	1 (3,33%)
Acinetobacter baumannii	–	1 (3,33%)
Полимикробная флора	3 (7,5%)	2 (6,66%)
Нет данных/нет роста	7 (17,5%)	6 (20%)

Продолжительность системной антибактериальной терапии после операции у пациентов основной группы составила 6,0 [6,0;6,0] недель. Пациенты контрольной группы получали антибиотики на протяжении 16 [12,0;20,0] недель. Различия были статистически значимы ($U = 73$, $p < 0,001$). Это можно связать с тем, что частота рецидивов инфекции после остеосинтеза стержнем с антибактериальным покрытием (13 случаев или 32,5%) была значительно ниже ($\chi^2 = 20,385$, $p < 0,001$), чем при лечении в аппарате (26 случаев или 86,7%).

В первой группе каждому пациенту было выполнено в среднем по $1,70 \pm 1,04$ оперативному вмешательству, в то же время пациентам во второй группе потребовалось по $4,76 \pm 2,43$ операции ($p < 0,001$). В основной группе у 22 (55%) пациентов сращения перелома без ре-

цидива инфекции удалось добиться после одного хирургического вмешательства, у 8 (20%) пациентов лечение проводилось в несколько этапов и у 10 пациентов (25%) повторные вмешательства были связаны с рецидивом инфекции (ФСНЭ, удаление металлоконструкций) либо с нестабильностью остеосинтеза и несращением костных отломков (реостеосинтез). Для лечения в аппарате перемонтаж аппарата или перепроведение спиц являются стандартными процедурами, однако, они также требуют госпитализации и анестезии. Вполне прогнозируемо количество операций в контрольной группе было большим, чем после остеосинтеза стержнем с антибактериальным покрытием.

Добиться костного сращения удалось у 39 (97,5%) пациентов в основной группе и у 24 (80%) пациентов в контрольной ($\chi^2 = 5,83$, $p < 0,05$). Средний срок до сращения составил 6,0 [5,0;9,0] месяцев в основной группе и 12,0 [8,0;15,0] месяцев в контрольной ($U = 73$, $p < 0,001$). Это можно объяснить тем, что пациенты не всегда точно следуют рекомендациям по компрессии и distrакции во время амбулаторного лечения, а также не всегда являются для контрольных визитов, которые при лечении аппаратом играют гораздо большую роль, чем при лечении интрамедуллярным стержнем. Клинико-рентгенологический результат хирургического лечения мы оценивали по специально разработанной шкале РНПЦТО [5]. Результаты в основной группе 78,0 [72,0;88,0] баллов были статистически значимо выше, чем в группе контроля – 53,5 [46,0;64,0] баллов ($U = 97$; $p < 0,001$) из 100 (максимальная оценка).

Анализируя послеоперационные осложнения, можно отметить, что лечение протекало без осложнений в 31 (77,5%) случае в основной группе и всего в 11 (36,7%) случаях в контрольной. Структура осложнений после остеосинтеза стержнем с блокированием и антибактериальным покрытием и после лечения в аппарате внешней фиксации показана в таблице 2. Наиболее частым осложнением в группе контроля был спицевой остеомиелит, который развивался из-за недостаточного контроля или неправильного ухода за аппаратом на амбулаторном этапе. Также следует отметить, что в двух случаях в контрольной группе лечение завершилось ампутацией конечности, а в основной группе таких исходов отмечено не было. В одном случае в группе контроля через 3 месяца после наложения аппарата Илизарова совершил суицид. Судить о связи данного события с исследуемым лечением не представляется возможным, тем не менее, наличие хронического инвалидирующего заболевания и аппарата внешней фиксации на конечности, наряду с другими сопутствующими факторами, могло стать предпосылкой для суицидальной попытки. Пациент был исключен из анализа отдаленных результатов лечения.

Наличие внешнего или внутреннего фиксатора, безусловно, по-разному влияет на качество жизни пациентов. Учитывая, что пациенты с несросшимися переломами, осложненными остеомиелитом, болеют длительно и зачастую переносят множество оперативных вмешательств, для них восстановление функции конечности и нормального уровня качества жизни стоит особенно остро. На момент включения в исследование 62 (88,5%) пациента имели инвалидность 1 или 2 группы. Через год после оперативного вмешательства снятия группы инвалидности удалось добиться у 12 (30%) пациентов в основ-

Таблица 2. Послеоперационные осложнения и исходы у пациентов в группах исследования

Осложнение/исход	Основная группа (n = 40)	Контрольная группа (n = 29)
Нет осложнений	31 (77,5%)	11 (36,7%)
Спицевой остеомиелит	–	7 (23,33%)
Глубокий некроз кожи	2 (5%)	1 (3,33%)
Перелом стержня	2 (5%)	–
Выраженные контрактуры суставов	1 (2,5%)	2 (6,66%)
Ригидность/анкилоз суставов	1 (2,5%)	3 (9,99%)
Осевые деформации	1 (2,5%)	1 (3,33%)
Выраженная ротационная деформация	1 (2,5%)	–
Ампутация	–	2 (6,66%)

ной группе и у 2 (6,67%) в группе контроля, понижение группы инвалидности было отмечено у 4 (10%) пациентов в основной группе и у 3 (13,33%) в группе контроля ($\chi^2 = 6,357$, $p < 0,05$).

При этом функциональное состояние конечности по шкале LEFS [1] через 6 недель после операции в основной группе составляло 20,0 [17,5;21,0] баллов, а в группе контроля – 15,0 [14,0;16,0] баллов ($U = 88,5$; $p < 0,001$) из 80 (максимальная оценка). То есть на этом этапе пациенты в основной группе уже были лучше адаптированы к повседневной активности. Через 12 месяцев оценка у пациентов, перенесших остеосинтез стержнем с антибактериальным покрытием, достигла 60,0 [53,5;69,0], а после лечения аппаратом внешней фиксации составила 39,0 [31,0;46,0] ($U = 76,0$; $p < 0,001$). Можно прийти к выводу, что остеосинтез стержнем с антибактериальным покрытием дает статистически значимо лучшие отдаленные функциональные результаты, чем остеосинтез аппаратом внешней фиксации.

Чтобы убедиться в справедливости наших предположений, мы провели оценку по опроснику для оценки качества жизни пациента SF-36 [11] через один год после оперативного лечения. Физический компонент здоровья (Physical health – PH) в основной группе составил 47,88 [45,08;51,24], а в группе контроля – 34,60 [30,27;39,39] ($U = 83,0$; $p < 0,001$). При этом психологический компонент здоровья (Mental Health – MH) также в основной группе был выше 46,25 [42,77;50,57], чем в контрольной 42,17 [39,41;45,61] ($U = 375,0$; $p < 0,05$). Через год после оперативного лечения применение стержня с блокированием и антибактериальным покрытием не только обеспечивает лучшее функциональное состояние конечности, но и более благоприятно сказывается на общем психологическом состоянии пациентов.

Клинический пример. Пациент П., 41 год. и/б №6425, поступил в РНПЦ травматологии и ортопедии 04.05.2017. Диагноз: Хронический посттравматический остеомиелит. Ложный сустав верхней/средней трети правой большеберцовой кости. Состояние после неоднократного оперативного лечения. Инвалид 2 группы. В октябре 2015 года получил открытый перелом обеих костей правой голени, Gustilo 3. Лечился в аппарате Илизарова. При поступлении имеется патологическая подвижность костей правой голени, функционирует свищ с гнойным отделяемым (рисунок 1).

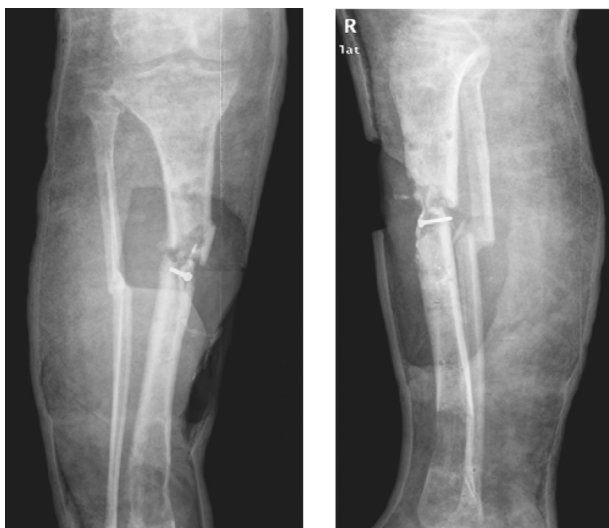

Рисунок 1. Рентгенограммы правой голени при поступлении в клинику

Оперативное лечение: фистулнекрсеквестрэктомия, удаление металлоконструкций из правой голени. Установка спейсера из полиметилметакрилатного цемента в образовавшуюся костную полость, остеосинтез стержневым аппаратом. Посев тканей, взятых во время операции, показал наличие метициллинрезистентного *St. Aureus*. В послеоперационном периоде развился полнослойный дефект мягких тканей, по поводу которого через 2 недели пациенту была выполнена вторая операция: замена спейсера, пластика дефекта мягких тканей передней поверхности правой голени суральным кожно-фасциальным лоскутом на проксимальном основании (рисунок 2).

Через 6 недель стержневой аппарат был демонтирован. Лоскут полностью прижился, клинических и лабораторных признаков инфекции (СОЭ, СРБ, уровень лейкоцитов) отмечено не было. Был выполнен остеосинтез стержнем с блокированием и антибактериальным покрытием (гентамицин+ванкомицин), костная пластика из крыла подвздошной кости. Послеоперационный период протекал гладко. Через 4 месяца после операции пациент ходит без дополнительной опоры с полной нагрузкой на оперированную ногу (рисунок 3).

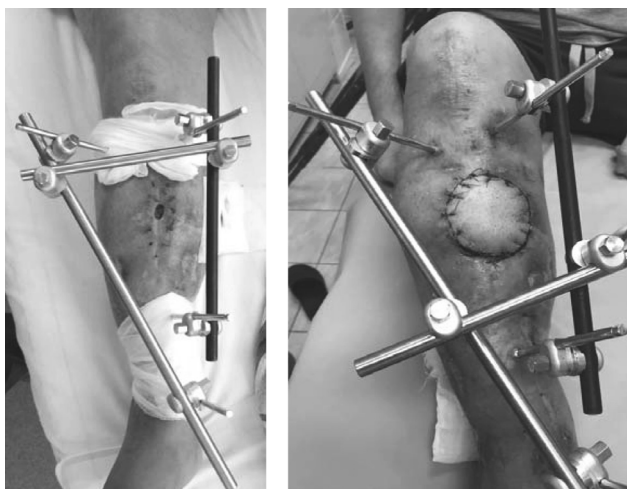


Рисунок 2. Внешний вид конечности после хирургической обработки (слева) и после пластики дефекта мягки тканей (справа)

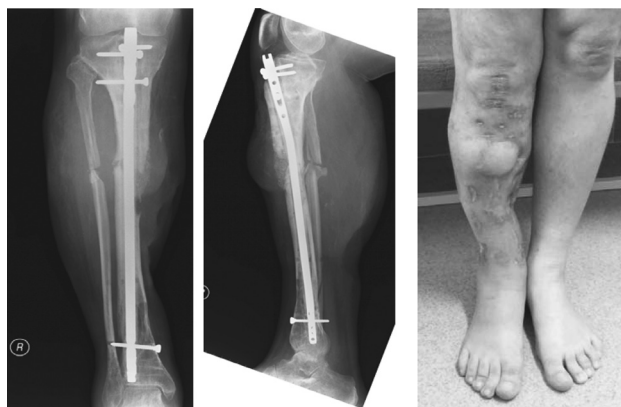

Рисунок 3. Рентгенограммы и внешний вид конечности через 4 месяца после остеосинтеза стержнем с блокированием и антибактериальным покрытием

Таким образом, остеосинтез стержнем с блокированием и антибактериальным покрытием из полиметилметакрилатного костного цемента является эффективным методом лечения пациентов с инфицированными переломами и несращениями длинных трубчатых костей нижних конечностей. В сопоставимых выборках этот метод обеспечивает лучшие функциональные и рентгенологические результаты, чем применение внешней фиксации по Илизарову.

Литература

1. Белецкий, А. В., Ситник А. А., Корзун О. А., Линов А. Л., Волотовский П. А., Бондарев О. Н. Метод лечения остеомиелита длинных трубчатых костей нижних конечностей с применением интрамедуллярного стержня с антибактериальным покрытием из полиметилметакрилатного костного цемента: инструкция по применению № 104-1117, утв. 01.12.2017. – Минск, 2012.
2. Волотовский, П. А. Применение стержней с блокированием и антибактериальным покрытием для лечения инфицированных несращений костей голени / П. А. Волотовский, А. А. Ситник, А. В. Белецкий // Медицинский журнал. – 2017. – № 4. – С. 38–42.
3. Кавалерский, Г. М., Петров Н. В., Бровкин С. В., Явиева Р. Х. Лечение инфицированных несращений костей голени // Ж. «Врач». – 2008. – № 5. – С. 38–40.
4. Каплунов, О. А. Чрескостный остеосинтез по Илизарову в травматологии и ортопедии: монография, – М., 2002.
5. Ситник, А. А., Линов А. Л., Бондарев О. Н., Строганов И. В., Корзун О. А., Худницкий С. И. Оценка функциональных результатов лечения диафизарных переломов нижней конечности // Материалы VIII съезда травматологов-ортопедов Республики Беларусь, Минск, 16–17 октября 2008. – Минск: РНПЦТО, 2008. – С. 122–125.
6. Binkley, J. M., Stratford P. W., Lott S. A. et al. North American Orthopaedic Rehabilitation Research Network: The Lower Extremity Functional Scale (LEFS): scale development, measurement properties and clinical application. *Phys Ther*, 1999, 79: 371–383.
7. Nelson, C. L. The current status of material used for depot delivery of drugs // *Clinical Orthopaedics and Related Research*. – 2004. – № 427. – P. 72–78,
8. Cierny, III G., Mader J., Penninck J. The classic: a clinical staging system for adult osteomyelitis. *Clin Orthop* 2003;414:7–24.
9. Cierny, G., Mader J. «The surgical treatment of adult osteomyelitis» in *Surgery of the Musculoskeletal System* // Churchill Livingstone. – New York, NY, USA, 1983. – P. 4814–4834,
10. Sanders, J., Mauffrey C. Long bone osteomyelitis in adults: Fundamental concepts and current techniques. *Orthopedics* 2013; 36:368–375.
11. John, E. Ware with Kristin K. Snow, Mark Kosinski, Barbara Grandek. SF-36 health survey: manual and interpretation guide/

Оригинальные научные публикации

Boston: The Health Institute, New England Medical Center, 1993, English, Book; Illustrated.

12. *Stoodley, P., Ehrlich G. D., Sedghizadeh P. P. et al.* Orthopaedic biofilm infections // *Current Orthopaedic Practice*. – 2011. – Vol. 22, № 6. – P. 558–563.

13. *Meleppuram, J. J., Ibrahim S.* Experience in fixation of infected non-union tibia by Ilizarov technique – a retrospective study

of 42 cases. *Revista Brasileira de Ortopedia*. 2017;52(6):670–675. doi:10.1016/j.rboe.2016.11.008.

14. *Marsh, D. R., Shah S., Elliott J., Kurdy N.* The Ilizarov method in nonunion, malunion and infection of fractures. *J Bone Joint Surg Br*. 1997;79(2):273–279.

МЕДИЦИНСКИЙ ЖУРНАЛ 3/2018

Поступила 02.04.2018 г.