

Г. М. БАТЯН, И. А. КОЗЫРО,
А. В. СУКАЛО

СИСТЕМНЫЕ ВАСКУЛИТЫ
У ДЕТЕЙ

Минск БГМУ 2018

МИНИСТЕРСТВО ЗДРАВООХРАНЕНИЯ РЕСПУБЛИКИ БЕЛАРУСЬ
БЕЛОРУССКИЙ ГОСУДАРСТВЕННЫЙ МЕДИЦИНСКИЙ УНИВЕРСИТЕТ
1-я КАФЕДРА ДЕТСКИХ БОЛЕЗНЕЙ

Г. М. БАТЯН, И. А. КОЗЫРО, А. В. СУКАЛО

СИСТЕМНЫЕ ВАСКУЛИТЫ У ДЕТЕЙ

Учебно-методическое пособие



Минск БГМУ 2018

УДК 616.11.14-002-053.2(075.8)

ББК 57.33я73

Б28

Рекомендовано Научно-методическим советом университета в качестве учебно-методического пособия 21.06.2017 г., протокол № 10

Р е ц е н з е н т ы: д-р мед. наук, проф. Белорусской медицинской академии последи-
дипломного образования А. А. Ключарева; д-р мед. наук, доц. Белорусского государ-
ственного медицинского университета В. В. Строгий

Батян, Г. М.

Б28 Системные васкулиты у детей : учебно-методическое пособие / Г. М. Батян,
И. А. Козыро, А. В. Сукало. – Минск : БГМУ, 2018. – 24 с.

ISBN 978-985-21-0057-1.

Освещены вопросы этиологии, патогенеза, классификации, клинических проявлений систем-
ных васкулитов у детей. Приведены современные рекомендации по диагностике и лечению наибо-
лее часто встречающихся в детской практике системных васкулитов.

Предназначено для студентов 6-го курса педиатрического факультета, врачей-интернов.

УДК 616.11.14-002-053.2(075.8)

ББК 57.33я73

Учебное издание

Батян Галина Михайловна
Козыро Инна Александровна
Сукало Александр Васильевич

СИСТЕМНЫЕ ВАСКУЛИТЫ У ДЕТЕЙ

Учебно-методическое пособие

Ответственный за выпуск А. В. Сукало
Редактор Н. В. Оношко
Компьютерная верстка Н. М. Федорцовой

Подписано в печать 18.06.18. Формат 60×84/16. Бумага писчая «Хероx office».

Ризография. Гарнитура «Times».

Усл. печ. л. 1,39. Уч.-изд. л. 1,0. Тираж 30 экз. Заказ 430.

Издатель и полиграфическое исполнение: учреждение образования
«Белорусский государственный медицинский университет».

Свидетельство о государственной регистрации издателя, изготовителя,
распространителя печатных изданий № 1/187 от 18.02.2014.

Ул. Ленинградская, 6, 220006, Минск.

ISBN 978-985-21-0057-1

© Батян Г. М., Козыро И. А., Сукало А. В., 2018

© УО «Белорусский государственный
медицинский университет», 2018

СПИСОК СОКРАЩЕНИЙ

АНЦА — антинейтрофильные цитоплазматические антитела
БПГН — быстро прогрессирующий гломерулонефрит
ВЭБ — вирус Эпштейна–Барр
ГКС — глюкокортикостероиды
ГН — гломерулонефрит
СВ — системный васкулит
СРБ — С-реактивный белок
ЦИК — циркулирующие иммунные комплексы
ЦС — цитостатики

МОТИВАЦИОННАЯ ХАРАКТЕРИСТИКА ТЕМЫ

Общее время занятий: 6 часов.

СВ нечасто встречаются в детском возрасте, однако характеризуются тяжелым прогрессирующим течением, в конечном итоге приводящим к ранней инвалидизации пациентов. Будущему врачу необходимо знать причины, механизмы развития, клинические проявления, принципы дифференциальной диагностики СВ. Это позволит своевременно поставить диагноз и назначить лечение.

Цель занятия: научиться диагностировать СВ, назначать необходимый объем обследований и лечения, определять показания к нефробиопсии при подозрении на поражение почек в рамках СВ.

Задачи занятия:

1. Углубить знания о причинах и механизмах развития СВ у детей.
2. Усвоить классификацию СВ у детей.
3. Овладеть навыками диагностики СВ у детей.
4. Проводить дифференциальную диагностику различных вариантов СВ у детей.
5. Уметь оценивать и интерпретировать изменения лабораторных показателей, характерных для СВ.
6. Проводить дифференциальную диагностику поражения почек в рамках СВ с другой патологией почек.
7. Назначать лечение детям с СВ.
8. Составлять план диспансерного наблюдения за детьми, перенесшими СВ.

Требования к исходному уровню знаний. Для полного усвоения темы студентам необходимо повторить следующий материал из курсов:

– гистологии, цитологии, эмбриологии: сосудистая стенка, гистологические признаки васкулита;

- микробиологии, вирусологии и иммунологии: иммунный ответ, типы иммунопатологических реакций;
- нормальной анатомии: сосудистая система;
- патологической анатомии: изменения сосудистой стенки, характерные для васкулита, иммунопатологические реакции;
- пропедевтики детских болезней: методы общеклинического обследования детей;
- фармакологии: классификация и механизм действия ГКС, ЦС, антиагрегантов, антикоагулянтов.

Контрольные вопросы по теме занятия:

1. Дайте определение термину «системный васкулит», первичный и вторичный СВ.
2. Назовите причины и предрасполагающие факторы развития СВ.
3. Изложите классификацию СВ согласно Консенсусу СНСС 2012 г. и классификацию СВ у детей по S. Ozen и соавт. (2006).
4. Перечислите общие клинические и лабораторные признаки СВ.
5. Назовите методы диагностики СВ.
6. Перечислите критерии болезни Кавасаки.
7. Лечение болезни Кавасаки.
8. Назовите причины и предрасполагающие факторы развития IgA-васкулита Шенляйна–Геноха.
9. Классификация IgA-васкулита Шенлейна–Геноха.
10. Назовите основные принципы лечения IgA-васкулита Шенлейна–Геноха.
11. Узелковый полиартериит: клинические проявления, лечение.
12. Микроскопический полиангиит: клинические проявления, лечение.
13. Артериит Такаясу: клинические проявления, лечение.
14. Гранулематоз Вегенера: клинические проявления, лечение.
15. Синдром Черджа–Стросса: клинические проявления, лечение.
16. Болезнь Бехчета: клинические проявления, лечение.
17. Назовите основные принципы лечения СВ.
18. План диспансерного наблюдения за детьми, перенесшими СВ.

ОПРЕДЕЛЕНИЕ СИСТЕМНЫХ ВАСКУЛИТОВ

Системные васкулиты — это группа заболеваний с широким спектром клинических проявлений, важнейшим патоморфологическим признаком которых является воспаление стенки кровеносных сосудов с развитием тромбозов, некрозов, склеротических изменений.

Согласно МКБ–10 большинство системных васкулитов относят к классу XIII «Болезни костно-мышечной системы и соединительной ткани» (M30–M36 «Системные поражения соединительной ткани»).

Первичные СВ характеризуются поражением стенки сосудов различного калибра по типу очагового воспаления и некроза с вторичным вовлечением в патологический процесс органов и тканей зоны.

Вторичные СВ развиваются при инфекционных, аутоиммунных, ревматических, онкологических и других болезнях как один из клинических синдромов.

ЭТИОЛОГИЯ СИСТЕМНЫХ ВАСКУЛИТОВ

Этиология СВ в настоящее время не известна. Триггерными факторами могут служить вирусы (гепатита С, В, ВЭБ и др.), бактерии (стрептококк и др.), аллергические реакции. Распространенность заболевания составляет 2,75–2,4 на 1 миллион детского населения. Мальчики болеют чаще девочек.

КЛАССИФИКАЦИЯ СИСТЕМНЫХ ВАСКУЛИТОВ

В литературе (G.V. Ball, L. Bridges, 2002) общепринята классификация СВ с учетом калибра вовлеченных сосудов (рис. 1):

- крупного калибра васкулит;
- среднего калибра васкулит;
- среднего и мелкого калибра васкулит;
- мелкого калибра васкулит.

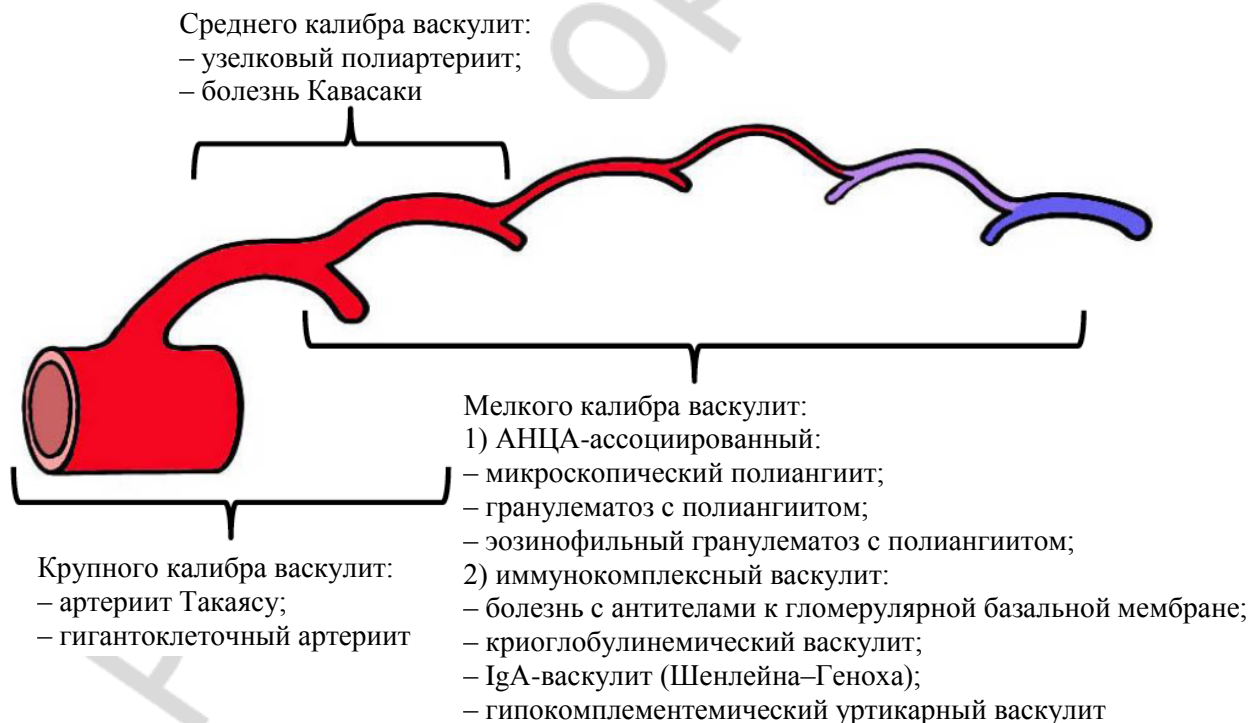


Рис. 1. Классификация системных васкулитов в зависимости от калибра пораженных сосудов

Согласно Chapel Hill Consensus Conference (CHCC) 2012 г. выделяют следующие категории СВ:

I. Первичные СВ:

1. Васкулит преимущественно крупных сосудов:
 - артериит Такаясу;
 - гигантоклеточный артериит.
2. Васкулиты преимущественно средних артерий:
 - узелковый полиартериит у детей;
 - болезнь Кавасаки.
3. Васкулиты преимущественно мелких сосудов:
 - 1) АНЦА-ассоциированный васкулит:
 - микроскопический полиангиит;
 - гранулематоз с полиангиитом (гранулематоз Вегенера);
 - эозинофильный гранулематоз с полиангиитом (Черджа–Стросса);
 - 2) иммунокомплексный васкулит преимущественно мелких сосудов:
 - васкулит с антителами к гломерулярной базальной мембране;
 - криоглобулинемический васкулит;
 - IgA-васкулит (Шенляйна–Геноха);
 - гипокомплементемический уртикарный васкулит (анти-C1q васкулит).

II. Другие васкулиты:

- болезнь Бехчета;
- синдром Коган.

III. Васкулиты с поражением единственного органа.

IV. Васкулиты, ассоциированные с системными заболеваниями (вторичные).

V. Васкулиты, ассоциированные с возможной причиной (вторичные).

Классификация системных васкулитов у детей (Ozen S. et al., 2006):

1. Васкулиты преимущественно крупных сосудов:
 - артериит Такаясу.
2. Васкулиты преимущественно средних артерий:
 - узелковый полиартериит у детей;
 - кожный полиартериит;
 - болезнь Кавасаки.
3. Васкулиты преимущественно мелких сосудов:
 - 1) гранулематозные:
 - гранулематоз Вегенера;
 - синдром Черджа–Стросса;
 - 2) негранулематозные:
 - микроскопический полиангиит;
 - пурпура Шенлейна–Геноха;

- изолированный кожный лейкокластический васкулит;
- гипокмплементемический уртикарный васкулит.

4. Другие васкулиты:

- болезнь Бехчета;
- вторичные инфекционные васкулиты;
- васкулиты, ассоциированные с болезнями соединительной ткани;
- изолированные васкулиты ЦНС (синдром Когана);
- неклассифицируемые.

ПАТОГЕНЕЗ СИСТЕМНЫХ ВАСКУЛИТОВ

В развитии СВ ведущую роль играют следующие иммунопатологические механизмы:

1. Активация клеточного звена иммунитета с преобладанием Th-1 типа иммунного ответа с вовлечением цитокинов, образованием гранулем, инфильтраций сосудистой стенки Т-лимфоцитами и макрофагами.

2. Активация гуморального звена иммунитета с гиперпродукцией широкого спектра аутоантител (АНЦА), антиэндотелиальные антитела, антитела к фосфолипидам и др.

3. Повреждающее действие ЦИК (геморрагический васкулит) на сосудистую стенку с развитием воспаления.

ОБЩИЕ КЛИНИЧЕСКИЕ СИМПТОМЫ СИСТЕМНЫХ ВАСКУЛИТОВ

В начальном периоде заболевания наблюдаются:

- субфебрильная или фебрильная лихорадка;
- артралгии, миалгии;
- похудание;
- признаки сосудистых нарушений;
- лейкоцитоз, ускоренная СОЭ в периферической крови.

Гистологические признаки васкулита:

- инфильтрация сосудистой стенки нейтрофилами, мононуклеарами и/или гигантскими клетками;
- фибриноидный некроз (разрушение всех слоев стенки);
- лейкоцитоклазия (обнаружение «ядерной пыли» вследствие разрушения лейкоцитов);
- периваскулярная инфильтрация — неспецифический морфологический признак, наблюдаемый при множестве патологических процессов.

В основе клинических проявлений СВ лежат:

1. Разрушение стенки сосуда с разрывом и кровоизлиянием в окружающие ткани.
2. Повреждение эндотелия — образование тромбов и ишемическое повреждение тканей, зоны пораженных сосудов.

Клинические проявления системных васкулитов в зависимости от калибра пораженных сосудов приведены в таблице.

Клинические симптомы в зависимости от калибра пораженных сосудов

Симптомы	Калибр сосудов
Кожа: – пальпируемая пурпура; – язвы; – гангрена	– посткапилляры, венулы; – артериолы; – артерии мелкого и среднего калибра
Желудочно-кишечный тракт: – боли; – кровотечение	– артерии мелкого и среднего калибра; – от капилляров до артерий среднего калибра
Почки: – гломерулонефрит; – ишемическая почечная недостаточность	– капилляры; – артерии мелкого и среднего калибра
Легкие: – легочное кровотечение; – инфильтраты, очаги с распадом	– капилляры; – реже – артерии мелкого и среднего калибра
Нервная система: – периферическая нейропатия; – инсульт	– артериолы; – артерии малого калибра

ДИАГНОСТИКА СИСТЕМНОГО ВАСКУЛИТА

Подозрение на первичный СВ должно возникнуть при наличии двух типов клинической картины:

- 1) необъяснимая ишемия (брыжейки, преходящее нарушение мозгового кровообращения, стенокардия);
- 2) полиорганная и полисистемная патология.

Этапы диагностики:

1. Исключить заболевания, которые могут сопровождаться вторичным васкулитом: инфекции, тромбозы, новообразования, другие заболевания соединительной ткани.
2. Учесть возраст больного.
3. Определить тип и степень органных изменений.
4. Учесть данные лабораторных исследований (анемия, лейкоцитоз, ускоренная СОЭ, повышение уровня СРБ, выявление АНЦА, антиядерных антител и др.).

5. Учесть данные инструментальных исследований (ультразвуковое исследование, компьютерная томография, магнитно-резонансная томография, ангиография, биопсия, висцеральная ангиография).

У детей чаще всего встречаются: геморрагический васкулит (пурпура Шенлейна–Геноха, или IgA-васкулит Шенлейна–Геноха), болезнь (синдром) Кавасаки, узелковый полиартериит, синдром Черджа–Стросса, реже — гранулематоз Вегенера, артериит Такаясу.

ЛЕЧЕНИЕ СИСТЕМНЫХ ВАСКУЛИТОВ

Принципы лечения СВ:

1. Устранение триггера.
2. Этиотропная терапия.
3. Быстрое подавление иммунного воспаления (терапия индукции).
4. Длительная поддерживающая терапия (2–5 лет).
5. Коррекция поражений различных систем и органов.

Все назначаемые при СВ лекарственные средства подразделяются на основные, вспомогательные и биологические препараты.

К *основным* относятся ГКС короткого действия (преднизолон, метилпреднизолон) и цитостатики (циклофосфамид, метатрексат, азатиоприн), к *вспомогательным* — Д-пеницилламин, циклоспорин А, иммуноглобулины для внутривенного введения, хинолиновые, антиагреганты (аспирин, тиклид, трентал, курантил), гипотензивные (ингибиторы АПФ), ангиопротекторы (стугерон, кавинтон).

В случае высокой активности СВ используется плазмаферез в сочетании с ГКС или цитостатиками.

Биологические препараты, применяемые при лечении СВ — моноклональные антитела к цитокинам (ФНО), CD-4, С-20 и др. (инфлюксимаб, адалимумаб, ритуксимаб).

Этиотропная терапия может проводиться при наличии признаков репликации вирусов (гепатита В, С, ВЭБ, парвовирусов) или бактериальной инфекции.

К препаратам *базисной терапии* относят ГКС (преднизолон от 0,5 до 1 мг/кг/сут), которые применяют не менее 1 месяца, затем — поддерживающая доза. При тяжелых жизнеугрожающих ситуациях проводится пульс-терапия метилпреднизолоном (30 мг/кг) в течение 3 последовательных дней.

Пульс-терапия метилпреднизолоном может быть скомбинирована с внутривенным введением циклофосфамида (10–15 мг/кг) 1 раз в месяц с последующим переходом на продолжительное лечение (3–6 месяцев) циклофосфамидом в дозе 1,5 мг/кг per os.

Возможно назначение азатиоприна в дозе 1,5–2 мг/кг, циклоспорина в дозе 3–5 мг/кг в течение 6 месяцев или мофетила микофенолата.

Могут также применяться экстракорпоральные методы очищения крови (плазмаферез, гемосорбция).

Вспомогательная терапия включает внутривенное введение иммуноглобулинов по показаниям.

Коррекция нарушений микроциркуляции осуществляется антикоагулянтами (гепарин), дезагрегантами (курантил, трентал), ангиопротекторами (кавинтон, стугерон).

При рефрактерном течении васкулита применяют биологические препараты: ритуксимаб, инфликсимаб, омализумаб.

БОЛЕЗНЬ КАВАСАКИ

Болезнь Кавасаки (слизисто-кожный лимфодулярный синдром) — остро протекающее системное заболевание с развитием деструктивно-пролиферативного васкулита преимущественно средних и мелких артерий, сопровождающееся лихорадкой, изменениями слизистой оболочки, кожи, лимфатических узлов, поражением коронарных и других висцеральных артерий. Болеют преимущественно дети в возрасте от нескольких недель до 5 лет.

Этиология болезни не известна. В ее развитии обсуждается роль стафилококка, пиогенного стрептококка, ВЭБ, ретровирусов и др. Большую роль играет иммунное воспаление с отложением иммунных комплексов в пораженных тканях и развитием деструктивно-пролиферативного васкулита.

Характеризуется болезнь Кавасаки тремя стадиями:

- 1) острая лихорадочная — продолжительностью 1–2 недели (иногда до месяца);
- 2) подострая — протяженностью 3–5 недель;
- 3) выздоровление — через 6–10 недель с момента начала болезни.

Основные симптомы заболевания:

- повышение температуры тела в течение не менее 5 дней;
- гиперемия конъюнктивы;
- воспалительные изменения слизистой оболочки губ и полости рта;
- ладонная и подошвенная эритема с отеком и последующим шелушением кожи пальцев;
- полиморфная сыпь;
- негнойное увеличение шейных лимфатических узлов (более 1,5 см).

Дополнительные симптомы:

- раздражительность, возбудимость;
- асептическая лейкоцитурия, гематурия;

- десквамация эпителия в области промежности;
- артралгия, артрит;
- сердечно-сосудистые нарушения;
- боли в животе, диарея;
- гепатит, гепатомегалия;
- асептический менингит;
- увеит;
- увеличение СОЭ, тромбоцитоз, повышение уровня СРБ;
- коронарит, аневризмы коронарных артерий.

Диагноз ставится при наличии 5 из 6 основных критериев (включая лихорадку) или 4 основных симптомов в сочетании с коронарными аневризмами.

Схема появления основных клинических и лабораторных изменений при болезни Кавасаки представлена на рис. 2.

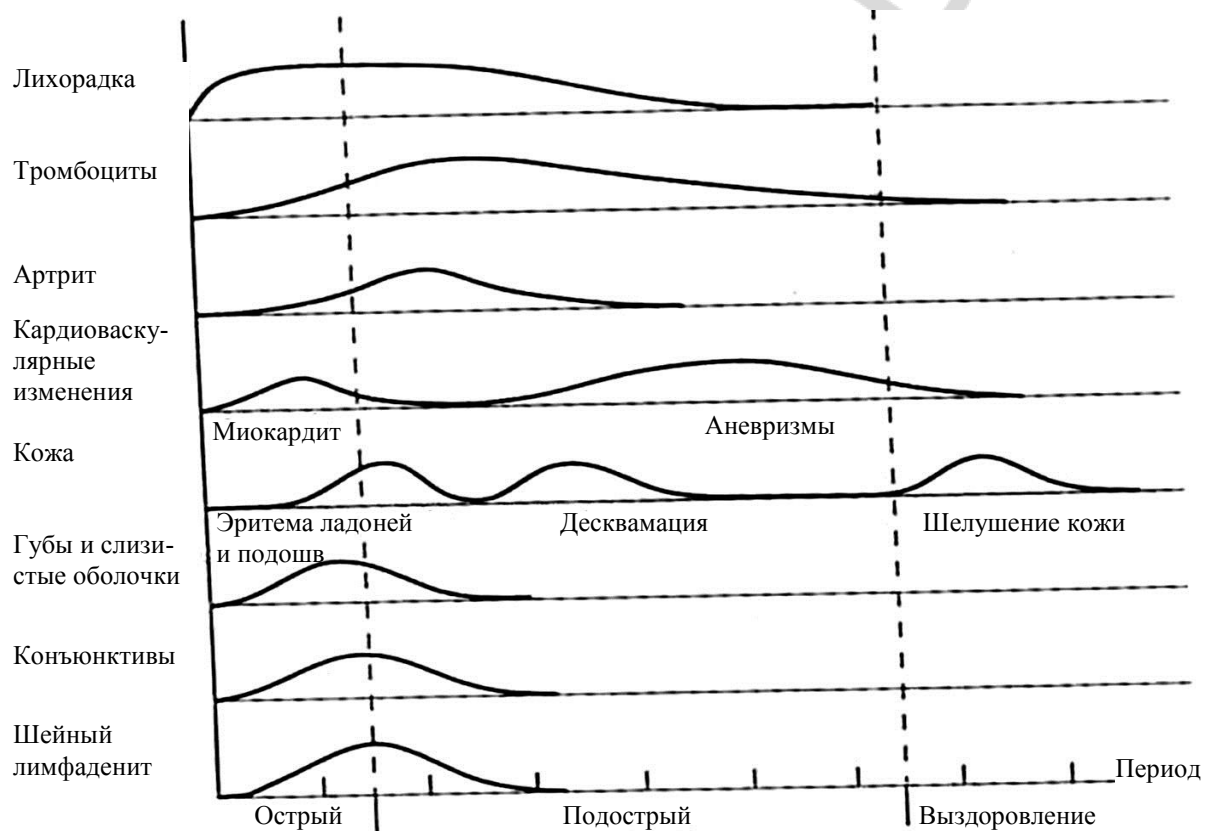
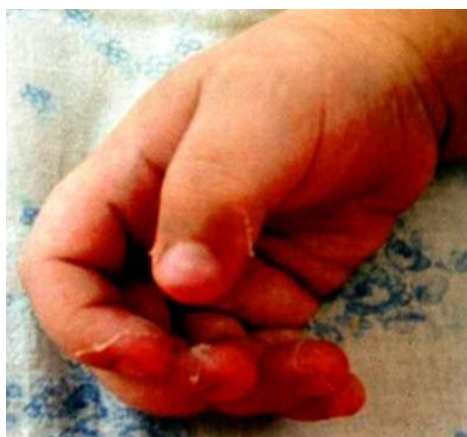
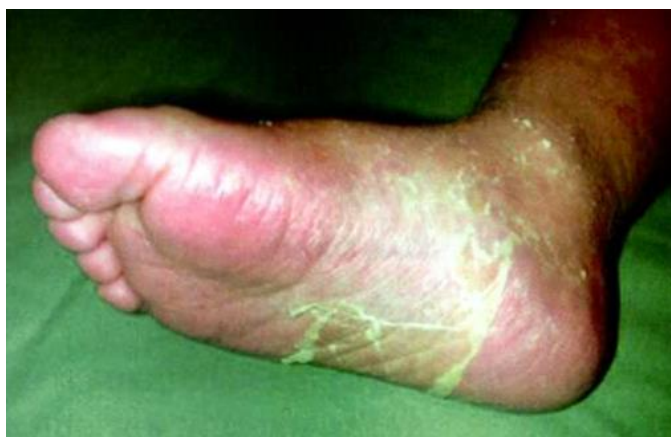
Рис. 2. Схема появления основных клинических и лабораторных изменений при болезни Кавасаки

Ладонная и подошвенная эритемы с отеком и последующим шелушением кожи пальцев рук и стоп представлены на рис. 3.



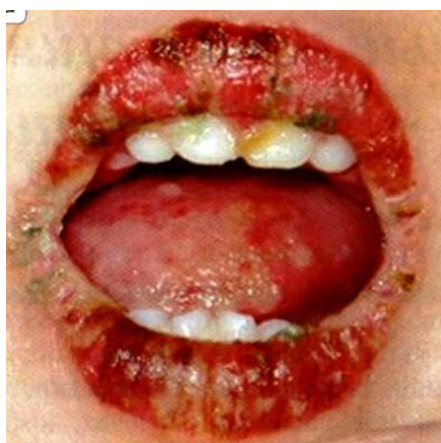а



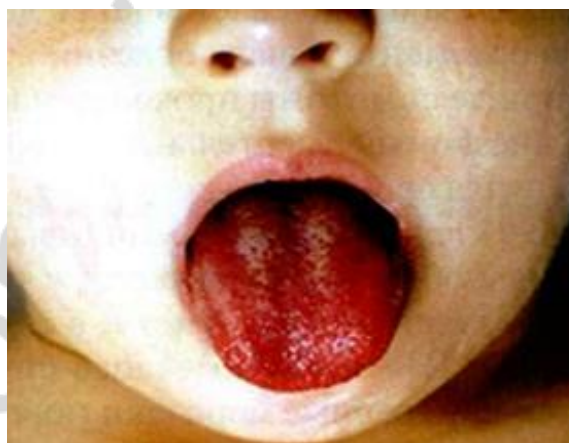б

Рис. 3. Эритема с отеком и последующим шелушением кожи:
а — ладонная; *б* — подошвенная

Воспалительные изменения слизистой оболочки губ и полости рта представлены на рис. 4.



а



б

Рис. 4. Воспалительные изменения слизистой оболочки:
а — губ; *б* — полости рта

Помимо перечисленных симптомов могут обнаруживаться инфильтраты в легких и плевральный выпот.

Для болезни Kawasaki характерны следующие изменения ЭКГ:

- снижение вольтажа зубца R;
- депрессия интервала S-T и зубца T;
- удлинение интервала Q-T или P-Q.

Изменения Эхо-КГ:

- перикардальный выпот;
- изменения миокарда;
- митральная регургитация (30 %);
- коронариты, аневризмы коронарных артерий (контрастная ангиография).

Признаки неполного синдрома Кавасаки:

1. Лихорадка, не отвечающая на лечение антибиотиками.
2. Сыпь.
3. Анемия, нейтрофильный лейкоцитоз.
4. Стерильная лейкоцитурия.
5. Поражение сердца.
6. Редко — отек и гиперемия кистей и стоп, конъюнктивит, поражение слизистой и лимфатических узлов.
7. Достоверно чаще (до 40 %) формируются коронарные аневризмы.

Дифференциальный диагноз следует проводить со следующими заболеваниями: вирусная инфекция (чаще ВЭБ), скарлатина, псевдотуберкулез, мультиформная эритема, сепсис, пиелонефрит, дебют ювенильного ревматоидного артрита, аллергосептический синдром, узелковый полиартериит.

Основным методом лечения болезни Кавасаки является внутривенное введение иммуноглобулина в сочетании с ацетилсалициловой кислотой.

Лечение, начатое в первые 10 дней заболевания, снижает риск развития аневризм коронарных артерий до 5 %, тогда как без лечения аневризмы развиваются у 15–25 % пациентов.

При установленном диагнозе введение иммуноглобулина проводят в дозе 1–2 г/кг массы тела в виде однократной длительной внутривенной инфузии.

Ацетилсалициловую кислоту назначают в суточной дозе от 30–50 мг/кг до 80–120 мг/кг/массы тела до снижения температуры тела и в дозе 3–5 мг/кг/сут на протяжении 6 недель – 12 месяцев.

При рефрактерности проводимой терапии можно использовать пульс-терапию ГКС. Применение ГКС в виде монотерапии не эффективно.

Большинство пациентов выздоравливает.

Летальность составляет 0,1–0,5 %. Смерть наступает на 3–6-й неделе болезни из-за сердечной аритмии, разрыва коронарной аневризмы, острой сердечной недостаточности или инфаркта миокарда.

ГЕМОРРАГИЧЕСКИЙ ВАСКУЛИТ

Геморрагический васкулит (IgA-васкулит Шенлейна–Геноха) — васкулит с депозитами IgA, поражающий мелкие сосуды (капилляры, вены, артериолы) с вовлечением в процесс кожи, кишечника, клубочков почек, суставов.

В этиологии геморрагического васкулита доказана роль стрептококковой инфекции. Заболевание чаще встречается у мальчиков. Его пик приходится на весенний период.

Рабочая классификация болезни Шенлейна–Геноха:

1. Фазы болезни:

- активная;
- стихания.

2. Клинические синдромы:

- кожный;
- суставной;
- абдоминальный;
- почечный;
- смешанный (сочетание кожного синдрома с суставным или абдоминальным, или почечным).

3. Степень тяжести:

- легкая;
- среднетяжелая;
- тяжелая.

4. Характер течения:

- острое (до 2 месяцев);
- хроническое;
- рецидивирующее (до 6 месяцев).

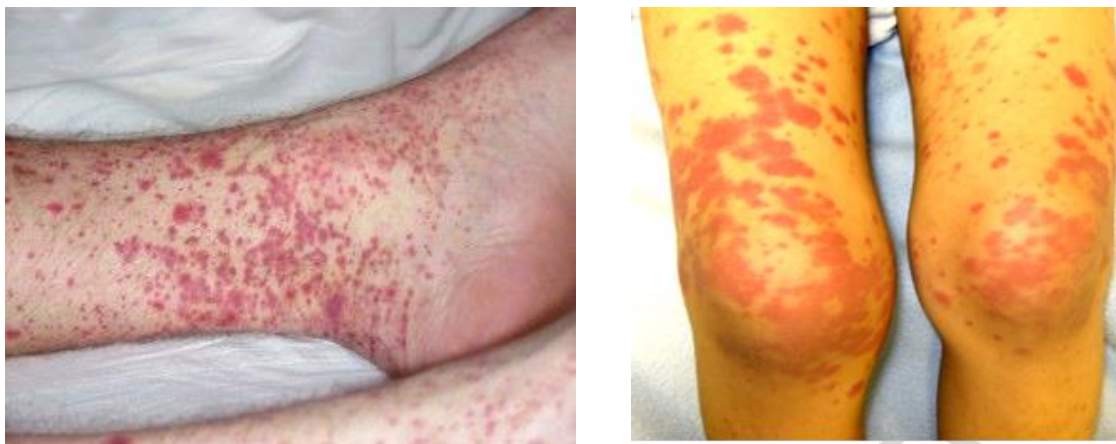На геморрагический васкулит указывают следующие данные лабораторных исследований:

- лейкоцитоз со сдвигом влево;
- эозинофилия;
- ускоренная СОЭ;
- высокое содержание IgA в сыворотке крови;
- антистрептококковые антитела (АСЛО, АСК и др.);
- нарушение гемостаза (ДВС-синдром);
- транзиторные изменения мочевого осадка при наличии поражения почек.

Поражение кожи проявляется в виде мелкоточечных высыпаний, эритематозных папул, некротических изменений на разгибательных поверхностях конечностей, ягодицах, реже — на туловище (рис. 5). Гемморрагические элементы оставляют после себя пигментацию, исчезающую с течением времени.

Поражение крупных суставов в виде артрита или артралгий сохраняется от нескольких часов до нескольких дней.

Абдоминальный синдром характеризуется интенсивными болями, усиливающимися при пальпации. Возможно наличие симптомов раздражения брюшины, велик риск возникновения инвагинации. Иногда отмечаются жидкий стул с прожилками крови, кровавая рвота.



а
Рис. 5. Геморрагическая сыпь и отек суставов:
а — голеностопного; *б* — коленных

Поражение почек выражается вторичным нефритом с депозитами IgA, хроническим течением с преобладанием гематурии, протеинурии, возможен исход в хроническую почечную недостаточность. Длительно сохраняющийся мочево́й синдром в случае ликвидации кожных геморрагических проявлений является показанием к проведению биопсии ткани почки для определения морфологических изменений и коррекции дальнейшей терапии.

Диагностика не представляет трудности при наличии геморрагических высыпаний на коже в сочетании с суставным и абдоминальным синдромом. При наличии абдоминального синдрома ребенка всегда должен наблюдать хирург с целью исключения острого аппендицита, инвагинации, перитонита.

Дифференциальная диагностика проводится со следующими заболеваниями:

- менингококцемия;
- тромбоцитопеническая пурпура;
- лимфопролиферативные заболевания (лейкозы);
- системная красная волчанка;
- острый, хронический гломерулонефрит.

Базисная терапия геморрагического васкулита заключается в назначении гепарина и дезагрегантов. Доза гепарина подбирается индивидуально (средняя — 200–500 Ед/кг). Лечение гепарином проводится с постепенным снижением дозы в течение 4–6 недель.

При тяжелых формах показан преднизолон в дозе 1–2 мг/кг коротким курсом (2 недели).

При гломерулонефрите курс лечения преднизолоном более длительный — полная доза не менее 4 недель с постепенным снижением и переходом на поддерживающую терапию.

Из дезагрегантов используют дипиридамол (Курантил) в дозе 3–5 мг/кг, пентоксифиллин (Трентал) в дозе 5 мг/кг (препараты можно комбинировать).

При суставной форме заболевания показаны нестероидные противовоспалительные препараты (Диклофенак, Ибупрофен, Мовалис).

При наличии очаговой инфекции назначают антибиотики (цефалоспорины, макролиды), а при аллергических реакциях — антигистаминные препараты.

При тяжелом течении (абдоминальный, почечный синдром), частых рецидивах проводится плазмаферез — 4–5 процедур с заменой не менее двух объемов плазмы.

УЗЕЛКОВЫЙ ПОЛИАРТЕРИИТ

Узелковый полиартериит (узелковый периартериит) — некротизирующее воспаление средних и мелких артерий без поражения артериол, капилляров и венул.

Узелковый полиартериит развивается после перенесенных ОРВИ, доказана патогенетическая роль в этиологии заболевания вирусов гепатитов В и С, имеет значение лекарственная непереносимость, введение вакцин.

Заболевание может дебютировать в дошкольном либо школьном возрасте. Чаще болеют девочки. Начало заболевания острое — отмечаются лихорадка, слабость, похудание, боли различной локализации (суставные, мышечные, абдоминальные).

Ювенильный тип узелкового полиартериита характеризуется поражением периферических сосудов с развитием некрозов, гангрены, без повышения артериального давления.

Классический тип узелкового полиартериита выражается полиорганной недостаточностью с поражением почек, сердца, легких, ЦНС, с устойчивым повышением артериального давления.

Наиболее частые клинические проявления — поражение кожи, суставно-мышечный синдром, неврологическая симптоматика, абдоминальный синдром.

Кожные изменения при узелковом полиартериите — бледность, мраморность, гиперестезия, древовидное ливедо, узелки, локальные отеки, сухие некрозы над крупными суставами, на лице, на ягодицах. На высоте активности могут быть изменения слизистых — некрозы мягкого неба, языка.

Суставный синдром характеризуют мигрирующие полиартралгии.

Мышечный синдром выражается приступами сильных болей в мышцах конечностей или полинейромиозитом.

При поражении нервной системы наблюдается церебральный васкулит, сосудистые кризы с потерей сознания, речи, судорогами, полирадикуло-неврит.

О поражении сердца свидетельствуют коронарит, чаще только по данным ЭКГ, миокардит, иногда перикардит.

Абдоминальный синдром определяют приступообразные боли в животе, симптомы «острого живота», являющиеся показанием к лапароскопии или лапаротомии.

Отмечается высокая стойкая артериальная гипертензия, часто определяющая исход заболевания.

Течение узелкового полиартериита может быть острым, подострым, хроническим. Характер течения определяется степенью выраженности васкулита и преимущественной локализацией патологии.

Для острого течения характерно поражение ЦНС, желудочно-кишечного тракта. Летальные исходы возможны в течение нескольких месяцев от начала заболевания.

Подострое течение в 50 % случаев заканчивается летальным исходом спустя 2–3 года или переходит в хроническое, со сменой обострений и ремиссий в течение многих лет.

Критерии диагностики

- снижение массы тела;
- древовидное ливедо;
- миалгии;
- слабость мышц нижних конечностей, парестезии;
- моно- и полинейропатия;
- абдоминальные кризы;
- высокая артериальная гипертензия.

Лабораторные признаки:

- нормохромная анемия;
- нейтрофильный лейкоцитоз со сдвигом влево, ускоренная СОЭ;
- гипергаммаглобулинемия;
- высокие уровни IgM и IgG;
- наличие в крови вируса гепатита В.

При биопсии кожи (вблизи участка ливедо, некроза или узелка) определяется экссудативное воспаление всех слоев стенки сосудов среднего и мелкого калибра, исходом которого является обтурация сосудов и склеротические изменения (формирование муфты). При высокой стойкой артериальной гипертензии проводится ангиография, позволяющая выявить деформации или аневризмы мелких и средних артерий.

Дифференциальный диагноз проводится с сепсисом, системными заболеваниями соединительной ткани с вторичными васкулитами, другими

формами СВ, с заболеваниями, протекающими с высокой артериальной гипертензией.

При узелковом полиартериите, в отличие от сепсиса, не удается выявить гнойный очаг, стерильны посевы крови, не эффективна антибактериальная терапия.

В отличие от системной красной волчанки при данной патологии нет характерных кожных изменений в виде эритемы на лице, пятнисто-папулезных высыпаний, полисерозитов, гематологических изменений в виде лейкопении, отсутствуют Le-клетки, антитела к ДНК, АНА.

Симптоматическая гипертензия у пациентов с феохромоцитомой исключается на основе определения уровня кахетоламинов и компьютерной томографии надпочечников.

Диагноз реноваскулярной гипертензии исключается после проведения ангиографии почек, кроме того, учитываются клинические симптомы узелкового полиартериита.

Прогноз: 10-летняя выживаемость составляет 73 %. Причинами летальных исходов являются перитонит, отек головного мозга, инсульт, редко — хроническая почечная недостаточность.

В ходе *лечения* при дебюте заболевания используют преднизолон (1 мг/кг). При установлении диагноза препаратом выбора является циклофосфан (2–3 мг/кг) или его комбинация с низкими дозами преднизолона (0,5 мг/кг и менее).

Циклофосфан может вводиться методом пульс-терапии по 10–15 мг/кг массы тела один раз в месяц на протяжении не менее двух лет.

При выраженном абдоминальном, неврологическом синдроме назначается синхронная интенсивная терапия (пульс-терапия метипредом и циклофосфаном в сочетании с плазмаферезом).

Базисная терапия дополняется симптоматической:

- болеутоляющие;
- гипотензивные препараты;
- дезагреганты;
- антикоагулянты;
- ингибиторы протеаз.

МИКРОСКОПИЧЕСКИЙ ПОЛИАНГИИТ

Микроскопический полиангиит — СВ с вовлечением в процесс самых мелких сосудов — артериол, венул и капилляров — с небольшим количеством или отсутствием иммунных депозитов (гранулем).

Основные клинические симптомы заболевания:

- лихорадка, слабость, похудание, миалгии;
- поражение кожи (геморрагии или некрозы);

- нарушение состояния слизистых (атрофия слизистой носа, некротический ринит);
- поражение почек в виде быстро прогрессирующего гломерулонефрита;
- поражение легких (инфильтраты, альвеолит).

В клинической картине преобладают гломерулонефрит и поражение легких. При поражении легких возможно кровохарканье.

Основным лабораторным методом диагностики является определение АНЦА.

Наличие мочевого синдрома у пациента с подозрением на системное заболевание является показанием к проведению нефробиопсии для уточнения характера морфологических изменений в ткани почки и определения объема и продолжительности лечения.

Течение и прогноз зависят от морфологического варианта поражения почек. Заболевание может развиваться исподволь, латентно. Выраженные симптомы СВ могут появиться только на стадии развития почечной недостаточности. Прогноз заболевания неблагоприятный — 5-летняя выживаемость отмечается у 63–65 % пациентов. Основной причиной летальности является хроническая почечная недостаточность, реже — легочные кровотечения.

При микроскопическом полиангиите *лечение* аналогично таковому при узелковом полиартериите.

АРТЕРИИТ ТАКАЯСУ

Артериит Такаясу (неспецифический аортоартеит) — гранулематозное воспаление аорты и ее основных ветвей.

Заболевание у детей встречается редко, чаще болеют девочки. Имеет значение семейно-генетическая предрасположенность.

Общие клинические симптомы артериита Такаясу:

- слабость, утомляемость;
- отсутствие аппетита;
- обморочные состояния;
- перемежающаяся хромота;
- преходящие нарушения зрения.

Основные *диагностические критерии*:

1. Симптомы, связанные с окклюзией левой или правой подключичной артерии: асимметрия пульса, отсутствие пульса с одной стороны; асимметрия давления.

2. Высокое артериальное давление в связи с поражением почечных артерий у большей части больных.

3. Клиника инфаркта миокарда, кровоизлияния в мозг, картина острого живота.

На рентгенограмме выявляется расширенная тень аорты, ее кальцификация, нечеткость контуров нисходящей аорты.

Наибольшее диагностическое значение имеет ангиография, выявляющая окклюзии сосудов, коллатерали, аневризматические выпячивания.

Лечение артериита Такаясу:

1. В острой фазе назначаются средние дозы преднизолона (0,5–1 мг/кг), через 1–2 месяца дозу снижают до поддерживающей; метотрексат — 10 мг/м² еженедельно длительно (до 3 лет).

2. При обострении вводят циклофосфан 5 мг/кг внутривенно в сочетании с метипредом — 30 мг/кг внутривенно; плазмаферез.

ГРАНУЛЕМАТОЗ ВЕГЕНЕРА

Гранулематоз Вегенера — некротический гранулематоз, согласно современной классификации — гранулематоз с полиангиитом.

Начинается заболевание остро с типичных общих симптомов васкулита. Встречаются локализованная и генерализованная формы.

Локализованная форма — поражение области носа, придаточных пазух, полости рта, гортани, уха или глазной орбиты. Клиническую картину составляют упорный насморк с гнойным отделяемым, боли в горле, затруднение при глотании, некротические поражения с деструкцией, нарастание интоксикации; при поражении глаз — упорный конъюнктивит, склерит, язвы, экзофтальм.

Генерализованная форма характеризуется присоединением системных проявлений — миалгии, поражения кожи (язвы, некротические узелки), миокардита, нефрита. Поражение легких в виде инфильтратов с распадом встречается крайне редко.

При лабораторном обследовании выявляется увеличение концентрации IgA, IgG, IgE, АНЦА.

Диагноз уточняется на основании результатов биопсии слизистой носоглотки, рентгенографии придаточных пазух.

В формулировке диагноза указывают патогенетические маркеры — АНЦА со специфичностью к миелопероксидазе или к протеиназе 3.

При *лечении* гранулематоза Вегенера рекомендуется сочетанное применение циклофосфамида (2 мг/кг) и преднизолона (1 мг/кг). ГКС постепенно отменяют через 12–24 месяца, лечение циклофосфамидом продолжается не менее 3 лет. Вместо циклофосфамида может использоваться метотрексат — от 5 до 10 мг еженедельно. В тяжелых случаях используют плазмаферез, иммуноглобулины внутривенно. К лечению привлекаются узкие специалисты — отоларинголог, окулист.

СИНДРОМ ЧЕРДЖА–СТРОССА

Синдром Черджа–Стросса — полиартериит с поражением легких.

Клиническая картина заболевания характеризуется возникновением бронхиальной астмы, предшествующей васкулиту за 1–2 года, реже — за 3–8 лет. В это же время в крови выявляется гиперэозинофилия, в легких — летучие эозинофильные инфильтраты. Затем возникает лихорадка, артралгии, миалгии, пурпура, узелки, ливедо, некрозы. Может отмечаться абдоминальный синдром, моно- и полинейропатия. При появлении признаков васкулита обструктивный синдром уходит на второй план.

Исследование крови обнаруживает анемию, лейкоцитоз, увеличение СОЭ, гипергаммаглобулинемию, выявление АНЦА.

Синдром Черджа–Стросса *лечится* так же, как узелковый полиартериит.

БОЛЕЗНЬ БЕХЧЕТА

Болезнь Бехчета характеризуется преимущественным поражением слизистой оболочки глаз, полости рта, кожи и половых органов. В течение ряда лет может проявляться рецидивирующим кожным синдромом, стоматитом.

Генерализации процесса характерны:

- поражение глаз (увеит);
- узловатая эритема;
- моно- или олигоартрит;
- менингоэнцефалит;
- язвы гениталий.

В крови может обнаруживаться ревматоидный фактор, волчаночный антикоагулянт. Не исключена возможность развития амилоидоза.

Базисная терапия заболевания проводится преднизолоном и циклоsporином А, особенно при наличии увеита.

САМОКОНТРОЛЬ УСВОЕНИЯ ТЕМЫ

- 1. При СВ характерными изменениями сосудистой стенки являются:**
 - а) тромбоз;
 - б) некроз;
 - в) склеротические изменения;
 - г) все вышеперечисленное.

- 2. Классификация СВ проводится с учетом:**
 - а) калибра вовлеченных сосудов;
 - б) изменений со стороны сердечно-сосудистой системы;
 - в) изменений со стороны дыхательной системы;
 - г) всего вышеперечисленного.

- 3. Для СВ характерно:**
 - а) субфебрильная или фебрильная лихорадка;
 - б) артралгии, миалгии, похудание;
 - в) в периферической крови — лейкоцитоз, ускоренная СОЭ;
 - г) все вышеперечисленное.

- 4. Клинически выделяют следующие формы IgA васкулита Шенлейна–Геноха:**
 - а) кожная, суставная, почечная, печеночная;
 - б) кожная, суставная, легочная;
 - в) кожная, суставная, абдоминальная, почечная;
 - г) кожная, суставная, церебральная, геморрагическая.

- 5. Геморрагический синдром при IgA васкулите Шенлейна–Геноха связан:**
 - а) с тромбоцитопенией;
 - б) дефицитом факторов свертывания;
 - в) патологией сосудистой стенки;
 - г) потерей антитромбина III мочой.

- 6. Основными симптомами болезни Кавасаки являются:**
 - а) повышение температуры тела в течение не менее 5 дней;
 - б) гиперемия конъюнктивы, воспалительные изменения слизистой оболочки губ и полости рта;
 - в) ладонная и подошвенная эритема с отеком и последующим шелушением кожи пальцев, полиморфная сыпь;
 - г) все вышеперечисленное.

- 7. Для узелкового полиартериита характерны следующие синдромы:**
- а) миокардит;
 - б) олигофрения;
 - в) мочевого синдром;
 - г) выраженная артериальная гипертензия;
 - д) кожные отеки или сухие некрозы.
- 8. Для гранулематоза Вегенера характерно следующее:**
- а) поражение области носа, придаточных пазух, полости рта, гортани, уха или глазной орбиты;
 - б) повышение в крови IgA, IgM, IgG;
 - в) повышение в крови АНЦА;
 - г) изолированное поражение почек.
- 9. В лечении болезни Кавасаки обязательно используют:**
- а) внутривенный иммуноглобулин;
 - б) моноклональные антитела к В-лимфоцитам;
 - в) аспирин;
 - г) свежезамороженную плазму.
- 10. В лечении гранулематоза Вегенера используют:**
- а) пульс-терапию ГКС или циклофосфамидом;
 - б) антибиотики;
 - в) в случае высокой активности проводится плазмаферез;
 - г) нестероидные противовоспалительные средства;
 - д) все вышеперечисленное.

Ответы: 1 — г; 2 — а; 3 — г, б; 4 — в; 5 — в; 6 — г; 7 — в, г, д; 8 — а, в; 9 — а, в; 10 — а, в.

СПИСОК ИСПОЛЬЗОВАННОЙ ЛИТЕРАТУРЫ

Основная

1. *Шабалов, Н. П.* Детские болезни : учеб. : в 2 т. / Н. П. Шабалов. 5-е изд. Санкт-Петербург : Питер, 2004. Т. 2. С. 122–170.
2. *Детские болезни* : практическое пособие для врачей и студентов / под ред. А. М. Чичко, М. В. Чичко. Минск : ФУАинформ, 2013. С. 442–462.

Дополнительная

3. *Папаян, А. В.* Клиническая нефрология детского возраста : руководство для врачей / А. В. Папаян, Н. Д. Савенкова. Санкт-Петербург : Левша. Санкт-Петербург, 2008. С. 359–387, 252–271.

ОГЛАВЛЕНИЕ

Список сокращений	3
Мотивационная характеристика темы.....	3
Определение системных васкулитов	4
Этиология системных васкулитов	5
Классификация системных васкулитов.....	5
Патогенез системных васкулитов	7
Общеклинические симптомы системных васкулитов	7
Диагностика системного васкулита.....	8
Лечение системных васкулитов	9
Болезнь Kawasaki	10
Геморрагический васкулит	13
Узелковый полиартериит	16
Микроскопический полиангиит	18
Артериит Такаясу.....	19
Гранулематоз Вегенера	20
Синдром Черджа–Стросса	21
Болезнь Бехчета.....	21
Самоконтроль усвоения темы	21
Список использованной литературы	23

ISBN 978-985-21-0057-1



9 789852 100571

РЕГИСТРАТОРИЙ БГМУ