

каждого зуба в отдельности, включая корни, с созданием трехмерной модели всего зубного ряда является намного более сложной задачей. Некоторые авторы предлагают для этих целей использовать данные, полученные разными методами исследования. Такой подход позволяет получать более точные трехмерные модели, однако это требует значительных затрат времени и ресурсов.

Большинство производителей КТ-сканеров декларируют трехмерные возможности реконструкции изображений зубочелюстной системы. Однако в реальности получаемая при работе со стандартным программным обеспечением картинка абсолютно не позволяет разделить контуры зубов и костной ткани челюстей, так как в основном реализуется прямая объемная реконструкция. Поэтому для детальной оценки органов и тканей врачу все равно приходится обращаться к плоскостным изображениям в режиме мультипланарной проекции. Поэтому большинство врачей, которые привыкли использовать в своей работе плоскостные изображения (дентальные, панорамные), не видят преимуществ компьютерной томографии.

Сложность в трехмерной реконструкции зубочелюстной системы и сегментации объектов связана с несколькими факторами [3, 4]. Лучшие современные КЛКТ-сканеры обладают разрешением около 0,1 мм, а мультиспиральные КТ-сканеры более 0,2 мм. Однако ширина периодонтальной щели в средней трети корня может быть менее 0,1 мм, поэтому на рентгеновском изображении плохо просматривается граница между внутренней кортикальной пластинкой лунки и цементом корня зуба. Чисто техническое увеличение разрешающей способности рентгеновских томографов будет приводить к значительному увеличению лучевой нагрузки на пациента, что приведет к ограничению использования метода в стоматологии. По мере увеличения разрешающей способности значительно растет шумность изображения, что также негативно отражается на возможностях сегментации. Кроме этого схожесть оптической структуры цемента зуба и костной ткани наряду с отсутствием периодонтальной щели приводят к слиянию контуров зуба и челюсти. Также значительно усложняют сегментацию отдельных зубов в пределах зубного ряда аппроксимальные контакты и, при сканировании с сомкнутыми зубами, окклюзионные контакты с антагонистами. Разделение этих органов на отдельные элементы с применением стандартных алгоритмов обработки изображений, заложенных в томографы, не всегда представляется возможным [2]. Спиральные

томографы обладают меньшим пространственным разрешением, чем конусно-лучевые, однако из-за более высокого контрастного разрешения сегментация зубов и челюстей на изображениях спиральных КТ более проста, хотя полученные объемные объекты будут иметь больше искажений в размерах [1].

Врачи-стоматологи имеют возможность альтернативной обработки томограмм сторонними программами благодаря наличию во всех дентальных аппаратах функции экспорта изображений с данными в виде набора файлов в одной директории (томограмм) в формате DICOM 3 (Digital Imaging and Communications in Medicine), представляющих собой двумерные слои трехмерного изображения [8]. Данный формат является международным стандартом при работе с медицинскими изображениями. Однако существующие сторонние программные продукты в основном предназначены для работы с медицинскими изображениями, полученными на спиральных КТ, а также для исследования внутренних органов, где существует большая контрастность сред. Поэтому достаточно остро стоит проблема по разработке специализированного программного обеспечения для обработки компьютерных томограмм челюстно-лицевой области. При построении полноценной трехмерной модели зубочелюстной системы ее можно использовать для решения широкого круга диагностических задач в стоматологии.

Целью нашей работы явилась разработка и внедрение в клиническую практику алгоритма и программного обеспечения для трехмерной реконструкции зубочелюстной системы на основе обработки компьютерных томограмм челюстно-лицевой области.

Материалы и методы

В качестве основы для сегментации изображений зубочелюстной системы и построения трехмерной модели зубов и челюстей был выбран метод водораздела. Разработанный алгоритм реконструкции одинаково подходит как для изображений, полученных при стандартной, спиральной томографии, так и при проведении томографии коническим лучом [10]. Главным условием обработки изображений в программном комплексе является наличие возможности в томографе экспорта данных пациента в формате DICOM. Существует также возможность загрузки изображений в формате RAW. Для реализации пользовательского интерфейса программы использовалась библиотека с открытым кодом Qt компании Nokia. Она открыта и поддерживается на большом количестве платформ, включая Windows, Linux

и MacOS, что позволяет легко переносить созданное на ее основе программное обеспечение на различные платформы. В качестве основного языка программирования был использован C++, на котором основана библиотека Qt. Для создания процедур отображения были использованы средства, предоставляемые OpenGL для ускорения вычислений. Коррекция контрастности и яркости, а также вывод модели рентгеновского изображения был построен на основе языка GLSL, который компилируется на этапе выполнения программы в команды, выполняемые графическим ускорителем.

Результаты и обсуждение

После сканирования пациента и сохранения массива данных врач-стоматолог может приступить к непосредственной работе по трехмерной реконструкции зубочелюстной системы в разработанном программном обеспечении. На первом этапе могут потребоваться изменения в контрастности и яркости исходного изображения. Так как работа с трехмерными объектами требует значительных компьютерных ресурсов, поэтому для ускорения обработки информации на первом этапе необходимо выделить зону интереса для сегментации из общего массива. Это может быть челюсть целиком (верхняя или нижняя) либо определенный участок (рис. 1). Отделение зубов верхней и нижней челюстей перед проведением сегментации значительно упрощает процесс трехмерной визуализации. Следует отметить, что получение изображения с открытым ртом более предпочтительно, так как при сомкнутых зубах при выделении одной из челюстей частично нарушается форма окклюзионной поверхности.

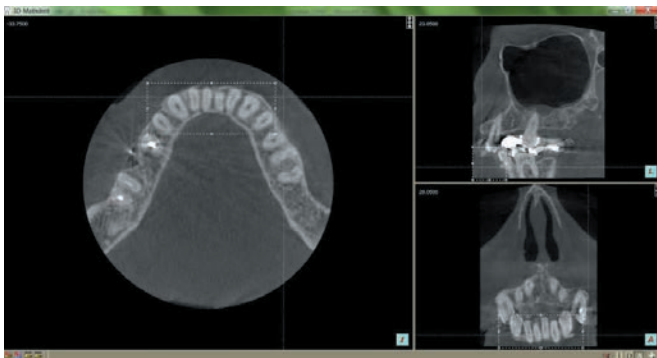


Рис. 1 Главное окно программы в режиме мультипланарной проекции. Выделение зоны интереса во фронтальном отделе нижней челюсти для трехмерной реконструкции на исходном изображении

Обработка изображений зубочелюстной системы, полученных при проведении компьютерной томографии, и построение на их основе цифровых моделей зу-

бов и челюстей является довольно сложной задачей. В отличие от большинства внутренних органов разработанный алгоритм сегментации зубов и челюстей выполняется в три этапа:

- ◆ сегментация всех зубов и челюсти в выделенной зоне интереса, с созданием объемных объектов «Зубной ряд» и «Челюсть»;
- ◆ уточнение объекта «Челюсть»;
- ◆ разбиение объекта «Зубной ряд» на отдельные объекты «зуб_XX».

Первый этап сегментации заключается в построении 2 объемных объектов: модели всего зубного ряда, включающей все зубы челюсти с корнями и коронками, и начальной грубой модели челюсти с помощью пороговой сегментации и методики преобразования водораздела. Учитывая, что каждая точка томограммы имеет свою яркость, которая зависит от того, насколько оптически плотным является участок органа или ткани, то, задавая пороговые значения оптической плотности, можно отделить сегменты изображения с одинаковой яркостью, или оптической плотностью. Такими сегментами, или объектами, будут челюсть и зубной ряд. Пороговое значение для сегментации выбирается врачом-стоматологом таким образом, чтобы пиксели с интенсивностью выше заданного порога содержали только наиболее оптически плотную часть точек изображения зубочелюстной системы: зубы и компактную костную ткань челюсти. К сожалению, пока невозможно автоматизировать процесс сегментации, поэтому на следующем этапе на исходном изображении расставляются маркеры, соответствующие каждому объекту: челюсти и зубам. Маркеры ставятся на наиболее яркие точки соответствующих объектов, при этом необходимо обязательно помечать отдельные части объектов, не соединяющиеся с другими. Для облегчения распознавания отдельных объектов рекомендуется ставить маркеры на различных срезах изображений компьютерных томограмм в режиме мультипланарной проекции (рис. 2). В результате работы программа создает два объемных объекта, соответствующих положениям маркеро-объекты «Зубной ряд» и «Челюсть».

Сегментация изображений на первом этапе по верхнему порогу яркости позволяет точно построить объемные модели зубов, разделив цемент корня и внутреннюю кортикальную пластинку. В случае, если полученные объемные модели недостаточно качественные при субъективной оценке, то программа позволяет провести повторную расстановку маркеров либо же изменить порог сегментации.

Выводы

Разработанная методика трехмерной реконструкции позволяет строить объемные модели челюстей и зубов на основе обработки изображений, полученных при проведении компьютерной томографии, что значительно повышает диагностические возможности данного метода исследования. Разработанный алгоритм и программный модуль могут успешно использоваться с изображениями, полученными с различных компьютерных томографов, а полученные модели дают врачу-стоматологу дополнительные возмож-

сти на различных этапах диагностики и планирования лечения пациентов стоматологического профиля.

Предложенное программное обеспечение может постоянно совершенствоваться за счет развития сканеров для КЛКТ (и соответственно повышения качества томограмм), а также благодаря разработке новых алгоритмов сегментации изображений. Все это в совокупности будет способствовать в будущем появлению более автоматизированных методик трехмерной реконструкции зубочелюстной системы.

ЛИТЕРАТУРА

1. Accuracy and reliability of different cone beam computed tomography (CBCT) devices for structural analysis of alveolar bone in comparison with multislice CT and micro-CT / J. Van Dessel [et al.] // Eur. J. Oral Implantol., 2017, V. 10, p. 95-105
2. Accuracy assessment of three-dimensional surface reconstructions of teeth from cone beam computed tomography scans / B. Al-Rawi [et al.] // J. Oral Rehabil., 2010, Vol. 37, p. 352-358
3. Accuracy of measurements of mandibular anatomy in cone beam computed tomography images / J.B. Ludlow [et al.] // Oral Surg. Oral Med. Oral Pathol. Oral Radiol. Endod. 2007, V. 103, p. 534-542
4. Accuracy of segmentation of tooth structures using 3 different CBCT machines / E. Shaheen [et al.] // Oral Surg Oral Med Oral Pathol Oral Radiol. 2017, V. 123, p. 123-128
5. Assessment of automatic segmentation of teeth using a watershed-based method / A. Galibourg [et al.] // Dentomaxillofac Radiol., 2018, V. 47. doi: 10.1259/dmfr.20170220. Epub 2017 Nov 1
6. Al-Ekrish A.A. A comparative study of the accuracy and reliability of multidetector computed tomography and cone beam computed tomography in the assessment of the dental implant site dimensions / A.A. Al-Ekrish, M. Ekram // Dentomaxillofac. Radiol., 2011, V. 40, p. 67-75
7. Boeddinghaus R. Current concepts in maxillofacial imaging / R. Boeddinghaus A. Whyte // Eur. J. Radiol., 2008, V. 66, p. 396-418
8. Friedland B. The use of 3-dimensional reconstructions to evaluate the anatomic relationship of the mandibular canal and impacted mandibular third molars / B. Friedland, B. Donoff, T.B. Dodson // J. Oral Maxillofac. Surg., 2008, V. 66, p. 1678-1685
9. Hassan B. Accuracy of three-dimensional measurements obtained from cone beam computed tomography surface-rendered images for cephalometric analysis: influence of patient scanning position / B. Hassan, P. van der Stelt, G. Sanderink // Eur. J. Orthod., 2009, V. 31(2), p. 129-134
10. Naumovich S.S. Three-dimensional reconstruction of teeth and jaws based on segmentation of CT images using watershed transformation / S.S. Naumovich, S.A. Naumovich, V.G. Goncharenko // Dentomaxillofac Radiol., 2015, V. 44. doi: 10.1259/dmfr.20140313. Epub 2015 Jan 7
11. Scarfe W.C. Clinical applications of cone-beam computed tomography in dental practice / W.C. Scarfe, A.G. Farman, P. Sukovic // J. Can. Dent. Assoc., 2006, V. 72, p. 75-80
12. Scarfe W.C. What is cone-beam CT and how does it work? / W.C. Scarfe, A.G. Farman // Dent. Clin. North. Am., 2008, V. 52, p. 707-730

SUMMARY

VOLUMETRIC RECONSTRUCTION OF THE DENTOALVEOLAR SYSTEM BASED ON THE PROCESSING OF COMPUTED TOMOGRAMS

Naumovich S.A.¹, Naumovich S.S.¹, Lemeshevsky S.V.²

¹Belarusian State Medical University

²Institute of Mathematics of the National Academy of Sciences of Belarus

Keywords: cone-beam computed tomography, spiral tomography, three-dimensional reconstruction, dental-alveolar system, image processing.

The arrival of CT, which allows dentists to receive extensive information, was an important step towards improving the diagnostics in dentistry. Most manufacturers of CT scanners declare three-dimensional (3D) capabilities of image reconstruction of the dental system. However, in reality, the image obtained when you work with the standard software does not allow separating the contours of teeth and a bone tissue of the jaws, since it is most often retrieved using a direct volume reconstruction method.

The objective of the present study was the development and clinical testing of 3D reconstruction method of teeth and a bone tissue of the jaw on the basis of CT images of the maxillofacial region.

The processing of dental system images obtained during CT, and the creation of digital 3D models of the teeth and jaws is quite challenging. Reconstruction was performed using the spe-

cially designed original software based on watershed transformation. Computed tomograms in digital imaging and communications in medicine format obtained on multispiral CT and CBCT scanners were used for creation of 3D models of teeth and the jaws. The processing algorithm is realized in the stepwise threshold image segmentation with the placement of markers in the mode of a multiplanar projection in areas relating to the teeth and a bone tissue. The developed software initially creates coarse 3D models of the entire dentition and the jaw. Then, certain procedures specify the model of the jaw and cut the dentition into separate teeth. The proper selection of the segmentation threshold is very important for CBCT images having a low contrast and high noise level.

The developed semi-automatic algorithm of multispiral and cone beam computed tomogram processing allows 3D models of teeth to be created separating them from a bone tissue of the jaws. The software is easy to install in a dentist's workplace, has an intuitive interface and takes little time in processing. The obtained 3D models can be used for solving a wide range of scientific and clinical tasks.