

*М.Н.Корень<sup>1</sup>, А.П.Беспальчук<sup>1,2</sup>, В.Н.Гурко<sup>1</sup>*  
**СПОСОБ И УСТРОЙСТВО ДЛЯ УДАЛЕНИЯ  
РЕНТГЕНОКОНТРАСТНЫХ ИНОРОДНЫХ ТЕЛ  
В ПРАКТИКЕ ТРАВМАТОЛОГА**

*УЗ «6-я городская клиническая больница г. Минска»<sup>1</sup>,  
УО «Белорусский государственный медицинский университет»<sup>2</sup>*

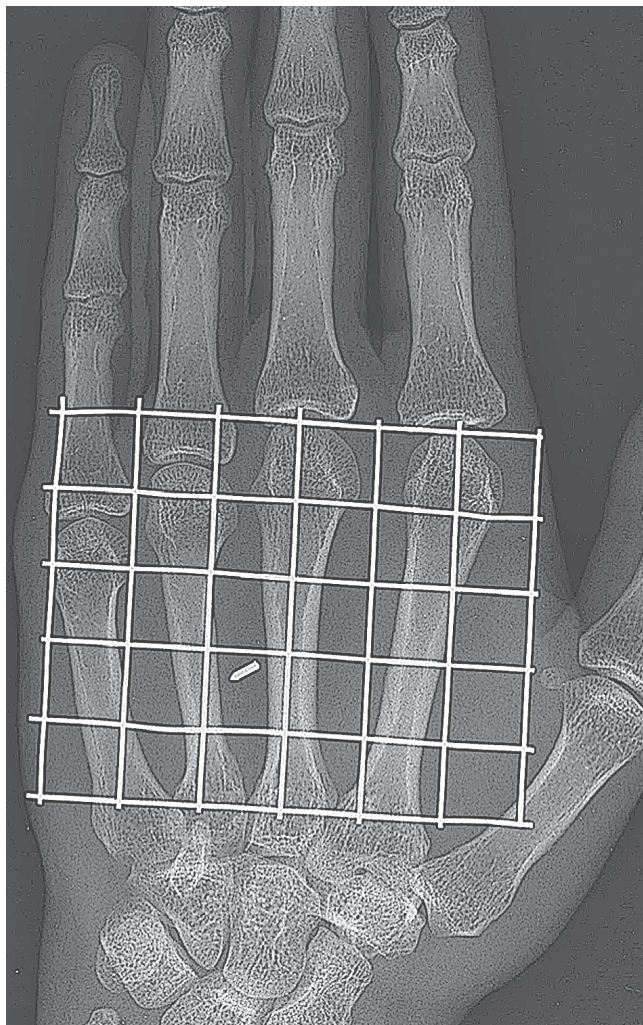
---

*M. N. Koren, A. P. Bespalchuck, V. N. Gurko*  
**THE WAYS OF FOREIGN SUBSTANCE EXTRACTION**

---

**И**нородные тела различных областей опорно-двигательного аппарата являются довольно час-

тым поводом для обращения пациентов к травматологу. При свежих ранениях в большинстве случаев их ди-



**Рис.1.** Рентгенологическая картина позиционированного при помощи металлической решетки инородного тела (фрагмента иглы)

агностику производят своевременно, а удаление осуществляют, как правило, при первичной хирургической обработке ран. Реже, по разным причинам, встречаются случаи длительного нахождения инородных тел в тканях с формированием вокруг них защитной соединительнотканной капсулы, называемой гранулемой инородного тела.

Обычный набор инородных тел составляют швейные иглы и их фрагменты, стекло, дерево, дробь, металлические и др. тела. Около 40 % инородных тел рентгенонегативны [4].

Наличие инородного тела само по себе не является показанием к его удалению, особенно в застарелых случаях. По данным Фищенко П. Я., в 7 % случаев инородные тела не подлежат удалению.

Показано удаление инородных тел, локализирующихся на рабочих, опорных поверхностях, крупного размера, нарушающих функцию и косметический вид конечности, мигрирующих, вызывающих инфекционные осложнения, постоянную психологическую травму, расположенных в постоянно динамических отделах опорно-двигательного аппарата (в суставах, сухожилиях, некоторых мышцах) [3].

Удельный вес неудачных удалений составляет от 12,5 до 30 % [1]. При планировании удаления всегда учитывают соотношение степени риска операции с опасностью оставления инородного тела. Особые трудности представляют удаления застарелых, глубоко расположенных инородных тел в таких областях, как ягодичная и лопаточная, плечевой пояс, голень, бедро, кисть и стопа.

В связи с этим ведется постоянный поиск новых методов и устройств, облегчающих операцию (координация, применение портативных магнитов, ЭОП, КТ-навигации, проволочных меток, радиощупов) [2]. В предоперационном периоде некоторые авторы для уточнения размеров и локализации инородных тел используют ультразвуграфию, КТ и МРТ [4].

В течение последних 25 лет в 6-й городской клинической больнице г. Минска применяли простой и эффективный способ и устройство для удаления глубоко расположенных рентгеноконтрастных тел.

Способ осуществляли следующим образом: для определения глубины расположения инородного тела выполняли рентгеновский снимок в боковой проекции.

Рентгенографию в прямой проекции производили после фиксации к коже лигатурами металлической сетки, разделенной на квадраты размерами 1 см<sup>2</sup> каждый. Определяли квадрат, в котором рентгенологически прослеживалось инородное тело (рис. 1).

Затем в данном квадрате выполняли разрез перпендикулярно длиннику инородного тела с целью облегчения "выхода" последнего и во избежание возможной неудачи.

Металлическую сетку удаляли, разрез при необходимости расширяли. Углубляя послойно разрез строго в вертикальном направлении сверху вниз, обнаруживали и удаляли инородное тело.

За вышеуказанный период в клинике оперировано 27 пациентов (20 детей и 7 взрослых) с применением данного способа и устройства.

У подавляющего большинства из них (22 случая) инородными телами являлись швейные иглы и их фрагменты. Л

окализация была следующей: ягодичная область – 8, бедро – 6, кисть – 7, стопа – 6 пациентов. Неудач при применении данного устройства не наблюдали, что позволило нам рекомендовать его для использования в травматологической практике.

#### Литература

1. Мамедов, А. Г. Направление разреза при удалении инородных тел из тканей /Вестник хирургии им. Грекова. – 1984. – N 12. – С.55 – 56
2. Мамедов, А. Г. Устройство и способ для уточнения локализации инородных тел мягких тканей /Хирургия. – 1985. – N10. – С.88 – 91.
3. Фищенко, П. Я. Тактика и методика удаления рентгеноконтрастных инородных тел из мягких тканей и суставов у детей /Хирургия. – 1972. – N 10. – С.117 – 119.
4. Чуловская, И. Г., Скороглядюв А. К., Еськин Н. А., Магдиев Д. А. Лучевая диагностика инородных тел мягких тканей кисти и предплечья /Вестник травматологии и ортопедии. – 2008. – N1. – С.28 – 32.

Поступила 20.02.2012 г.