А. В. Иванов, А. В. Кепеть

ОЦЕНА РЕЗУЛЬТАТОВ ИСПОЛЬЗОВАНИЯ ГИБРИДНЫХ ТЕХНОЛОГИЙ В ЛЕЧЕНИИ ПАЦИЕНТОВ С КРИТИЧЕСКОЙ ИШЕМИЕЙ НИЖНИХ КОНЕЧНОСТЕЙ

Научный руководитель: д-р мед. наук, проф. Н. Н.Чур
Кафедра хирургических болезней №1,
Белорусский государственный медицинский университет, г. Минск

Резюме: *В статье приведены результаты лечения 60 пациентов обоих полов с критической ишемией нижних конечностей в гнойно-септическом отделении УЗ 10-й ГКБ, на базе которого развернут центр" Диабетическая стопа" г. Минска за 2015-2017 года, которым выполнялись гибридные операции на артериях голени, бедренно-подколенных и подвздошно-бедренных сегментах для реваскуляризации конечностей. На основании полученных результатов показано, что гибридные операции позволяют восстановить кровоток в поражённой конечности и предотвратить ампутацию в 86,7% случаев.*

Ключевые слова: *сахарный диабет, синдром диабетической стопы, критическая ишемия нижних конечностей, гибридные технологии.*

Resume: *The article presents the result of the statistic analysis of 60 patients of both sexes with critical limb ischemia, which performed hybrid surgery on the leg arteries, femoropopliteal and ileacfemoral segment during the period from 2015 to 2017 in purulent septic compartment where the center of "Diabetic foot" takes place. Based on the results it is shown that hybrid operations can recover blood flow in suffered limb and allows to prevent amputation in 86,7% of cases.*

Keyword: *diabetes, diabetic foot syndrome, critical limb ischemia, hybrid technologies.*

Актуальность. Синдром диабетической стопы (СДС) объединяет патологические изменения периферической нервной системы, артериального и микроциркуляторного русла костно-суставного аппарата стопы, представляющие непосредственную угрозу развития гнойно- некротических поражений и гангрены стопы [1]. Актуальность проблемы критической ишемии нижних конечностей (КИНК) и СДС обусловлена высокой вероятностью ампутации конечности или стопы при этих заболеваниях и связанными с этим риски тяжелых осложнении и летальности [2]. Принимая во внимание, что у большинства больных с КИНК имеются многоэтажные поражения нескольких артериальных сегментов, очень перспективным в реваскуляризации нижних конечностей у этих пациентов выглядят гибридные операции (ГО), сочетающие одновременное или двухэтапное использование открытых хирургических и рентгенэндоваскулярных вмешательств. Главными преимуществами этих операций — это уменьшение степени операционной травмы, возможность одновременной коррекции путей притока и оттока в ходе одной операции, а также возможность одновременного использования наиболее подходящих хирургических или эндоваскулярных методов для каждого конкретного клинического случая. Использование ГО позволяет выполнить полную реваскуляризацию ишемизированной конечности у больных со сложными многоэтажными поражениями и высоким периоперационным риском [3, 4].

Цель: Оценить эффективность хирургического лечения с применением гибридных технологий для реваскуляризации конечностей при критической ишемии нижних конечностей у пациентов с синдромом диабетической стопы

Задачи:

Репозиторий БГМУ

1. Определить показания для выполнения гибридных операций у пациентов с СДС.

2. Выявить преимущества гибридных операций при реваскуляризации.

Материалы и методы. В Минском городском центре „Диабетическая стопа” на базе гнойно-септического отделения 10-й ГКБ за период с 2015 по 2017 годы выполнено 60 гибридных операций на артериях пациентов с КИНК при СДС. Мужчин было 46, а женщин – 14 (рисунок 1).

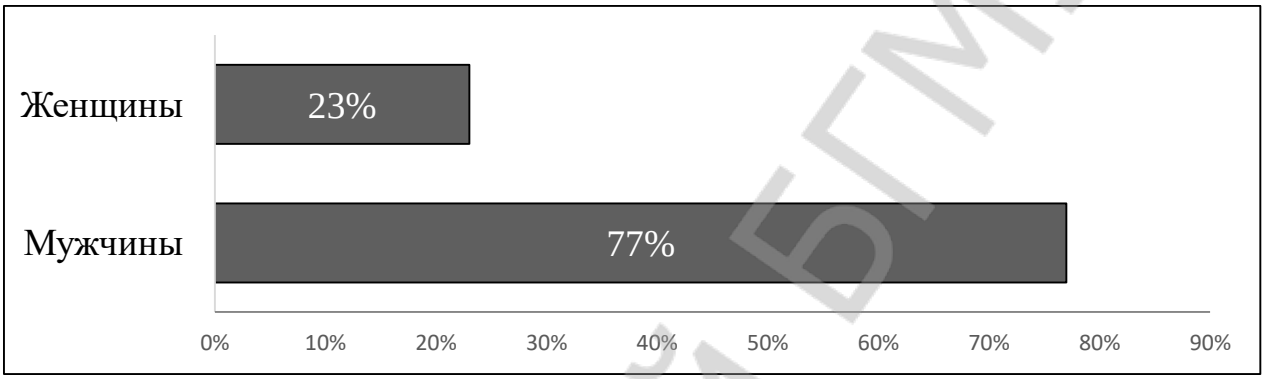

Рисунок 1- Гендерное различие

Значительное большинство составили пациенты со II-м типом сахарного диабета (СД) – 97%), длительность СД от 5 до 10 лет. Локальные изменения на стопах характеризовались ишемическими трофическими язвами различной локализации (40), сухими или влажными гангренами одного (16) или нескольких пальцев (11); гнойно-некротическими флегмонами стоп (7), что отражено на рисунке 2.

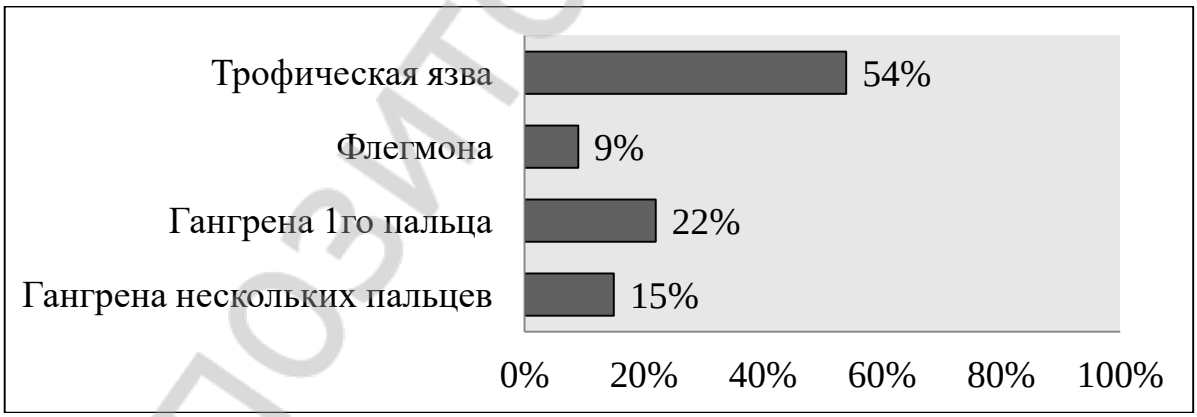

Рисунок 2- Локальный статус

В настоящее время существует 2 принципиальные методики выполнения гибридных операций на артериях нижних конечностей.

Проксимальные - ангиопластика со стентированием приводящих артерий в сочетании с шунтированием путей оттока на голени или стопе:

✓ бедренно-бедренное шунтирование и стентирование подвздошных артерий- наблюдалось у 14 **пациентов (23,3%).**

Дистальные - шунтирование приводящих артерий и ангиопластика со стентированием путей оттока:

Репозиторий БГМУ

✓ бедренно-подколенное шунтирование и стентирование переднебольшеберцовой артерии- наблюдалось у **30 пациентов (50%).**

✓ подвздошно-бедренное шунтирование и стентирование подколенной артерии- у **16 пациентов (26,7%).**

Во всех случаях учитывались:

1) Количество вовлеченных в патологический процесс артерий;

2) Состояние плантарной дуги;

3) Наличие пригодной для шунтирования подкожной вены;

4) Объём поражённой ткани стопы.

Поскольку передне-большеберцовые артерии гораздо реже подвергались

медиакальцинозу Менкеберга по сравнению с задне-большеберцовыми, чаще выполнялись шунтирования a.Tibialisanterior в её н/3.

Для аутовенозного шунтирования (in situ или реверсированная) использовалась большая подкожная вена пораженной конечности. При необходимости заготавливалась дополнительная венозная вставка с противоположной конечности.

Результаты и их обсуждение. Оценка результатов проводилась комплексно на основании реконструктивного вмешательства с восстановлением кровотока, степени изменения клинического статуса по отношению к дооперационному периоду.

Из всех оперированных пациентов конечности удалось сохранить в 58 случаях (96,7%). Кроме основного лечения проводились малые операции, а именно:

✓ ампутация одного пальца- 7 пациентов (11,7%);

✓ ампутация нескольких пальцев – 4 пациента (6,7%);

✓ трансметатарзальные ампутации стопы – 6 пациентов (10%).

Всего зафиксировано 2 летальных исхода.

Отдаленные результаты (оценивались на протяжении года после оперативного вмешательства): было выполнено 6 высоких ампутаций конечностей.

Таким образом сохранить конечности удалось у 52 пациентов (86,7%).

Подводя итоги можно сказать, что сочетание двух методов (эндоваскулярных и открытых операций) имеет ряд значительных преимуществ перед традиционными реконструктивными операциями:

1. Значительное снижение операционной травмы

2. Возможность контроля качества открытого вмешательства

3. Использование шунта для доставки баллона в зону дистальной окклюзии

4. Снижение нагрузки контрастом

5. Профилактика ранних тромбозов шунта и обеспечение прямого кровотока к стопе.

Полученные нами данные показали, что использование гибридных вмешательств позволяет осуществить полную реваскуляризацию при многоэтажных поражениях артерий нижних конечностей со значительно меньшим риском для пациента.

Выводы:

1) Гибридные операции применяются у самой тяжелой категории поражения- тип C и D по TASK , у которых стандартные эндоваскулярные или хирургические вмешательства невозможны в силу многоуровневых поражений.

2) Использование гибридных технологий позволяет сохранить пораженную конечность в 86,7% случаев.

Репозиторий БГМУ

A. V. Ivanov., A. V. Kepet.

EVALUATION OF THE RESULT OF USING HYBRID TECHNOLOGY IN TREATMENT OF PATIENT WHITH CRITICAL LIMB ISCHEMIA.

Tutor: Doctor of Medical science, Professor N. N. Chur.

1st Department of surgical diseases

Belarusian State Medical University, Minsk

Литература

1. Поцелуев Д.Д. Эндоваскулярные методы в лечении критической ишемии нижних конечностей и синдрома диабетической стопы / Д.Д..Поцелуев[и др.] //Вестник КазНМУ. – №4 (2). – 2013.– С. 3-7.
2. Гавриленко А. В. Традиционная хирургия сосудов и рентгенэндоваскулярные вмешательства – конкуренция или взаимодействие, ведущее к гибридным операциям. / А. В. Гавриленко, А. А. Егоров. // Ангиология и сосудистая хирургия. – 2011. – № 4 (17).– С. 152–156.
3. Aho P. S. Hybrid procedures as a novel technique in the treatment of critical limb ischemia. / P. S. Aho, M. Venermo // Scand J. Surg. – 2012. – Vol. 101. – P. 107–113.
4. Boulton, A. The foot in diabetes/ A. Boulton, P. Cavanagh, G.Rayman.-4ed.- Wiley,2006. - 471p.

Репозиторий БГМУ