Л. А. Пашкевич, И. О. Походенько-Чудакова, Т. Л. Шевела

ВЛИЯНИЕ РЕФЛЕКСОТЕРАПИИ НА ПРОЦЕССЫ ОСТЕОИНТЕГРАЦИИ В СИСТЕМЕ ЧЕЛЮСТЬ – ДЕНТАЛЬНЫЙ ИМПЛАНТАТ ПО ДАННЫМ МОРФОЛОГИЧЕСКИХ ИССЛЕДОВАНИЙ

УО «Белорусский государственный медицинский университет,
ГУ «Республиканский научно-практический центр травматологии и ортопедии»,
Белорусский Сотрудничающий Центр Европейской Ассоциации черепно-челюстно-лицевой хирургии

Цель работы – определить влияние рефлексотерапии на процессы остеоинтеграции в системе челюсть – дентальный имплантат на основании данных морфологических исследований в условиях эксперимента. Исследование выполнено на 48 кроликах одного возраста и массы тела, которым выполняли операцию удаления правого центрального нижнего резца с последующей непосредственной дентальной имплантацией. После операции животным в течение 10 дней выполняли курс иглоукалывания. Забор материала для патогистологического исследования осуществляли в сроки на 3, 7, 14, 21 сутки и через 1, 2, 6 месяцев после операции. Данные патогистологических исследований позволяют сделать заключение о позитивном влиянии рефлексотерапии на процессы остеоинтеграции в системе челюсть – дентальный имплантат при непосредственной дентальной имплантации, выполненной в условиях эксперимента.

Ключевые слова: *остеоинтеграция, рефлексотерапия, дентальная имплантация.*

L.A. Pashkevitch, I.O. Pohodenko-Chudakova, T.L. Shevela

ACUPUNCTURE INFLUENCE ON THE OSTEOINTEGRATION IN THE SYSTEM MANDIBLE-DENTAL IMPLANT BASED ON THE MORPHOLOGICAL EXAMINATION DATA

Aim of the work was determine the acupuncture influence on the osteoitegration in the system mandible-dental implant according to the data of morphological examinations in experiment. Examination was performed on 48 rabbits of the same age and weight which underwent operation for the right central inferior incisor extraction for further dental implantation. Animals had 10 days acupuncture treatment postoperatively. Materials sampling for morphological examination was made on the 7, 14, 21 days and 1, 2, 6 months postoperatively. Data of morphological examinations allow to conclude that acupuncture has positive influence on the osteointegration in the system mandible-dental implant during the dental implantation in experiment.

Key words: *osteointegration, acupuncture, dental implantation.*

Проблема остеоинтеграции при использовании дентальных имплантатов остается актуальной на протяжении многих лет [3]. Распространенность болезней и травм опорно-двигательного аппарата [5] определила масштабы экспериментальных и морфологических исследований, проводимых при указанных патологических процессах [11]. Большое количество публикаций содержат сообщения об изменениях морфологических характеристик костной ткани при применении имплантационных систем в травматологии и ортопедии [8, 13]. В периодических изданиях и в анналах челюстно-лицевой хирургии одно из центральных мест занимает изучение остеоинтеграции при использовании имплантационных материалов и дентальных имплантатов [9, 14].

В тоже время одной из главных концепций здравоохранения XXI века является развитие нового перспективного направления-«Восстановительная медицина», основной задачей которой является разработка и научное обоснование методов, направленных на повышение резервных и адаптивных возможностей организма, сниженных в результате какого-либо заболевания или оперативного вмешательства. Это профилактическое направление в медицине приобретает приоритетное значение не только в оздоровлении, но и в повышении качества жизни за счет рационального использования методов реабилитации [2].

В последние годы отмечена активация изучения регуляции восстановительных процессов. При этом важнейшей задачей является изыскание способов влияния на регенерацию тканей, соответствующих двум основным требованиям: 1) воздействие на течение репаративной регенерации должно состоять не в изменении, переделке регенераторных возможностей, а только в обеспечении реализации тех способностей, которыми изначально обладает изучаемая ткань; 2) осуществляемое воздействие должно быть максимально безвредным, то есть не обладать побочным действием или усугубляющими факторами [7]. Для решения этих задач в последнее время все чаще применяют физические методы лечения. Широкое распространение находят постоянный электрический ток, электрическое магнитное поле, вакуумный массаж, ультрафиолетовое облучение, вибрационное воздействие, магнитотерапия, синусоидальные и высокочастотные токи, ультразвук и фонофарез лекарственных веществ, гипотермия. Значимым их преимуществом перед медикаментозными средствами является то, что они стимулируют микроциркуляцию, иммунологические реакции и способствуют нормализации обмена веществ [10]. Однако перечисленные физиотерапевтические воздействия часто имеют противопоказания, обладают факторами, усугубляющими течение основного или сопутствующего заболевания, что существенно снижает частоту их использования независимо и в комплексе с другими видами лечебно-реабилитационных мероприятий [1]. В то же время на территории СНГ и во всем мире продолжаются исследования влияния рефлексотерапии (зарекомендовавшей себя эффективным профилактическим и лечебно-реабилитационным методом, не обладающим побочными действиями, усугубляющими факторами, хорошо сочетающимся с комплексами стандартного

Репозиторий БГМУ

лечения) на морфологические характеристики костной ткани при различных заболеваниях костно-суставной системы [15]. Только единичные работы посвящены изучению влияния иглоукалывания на морфологические показатели при болезнях нижней челюсти [12]. Отсутствуют данные о возможности направленной коррекции процессов остеоинтег-

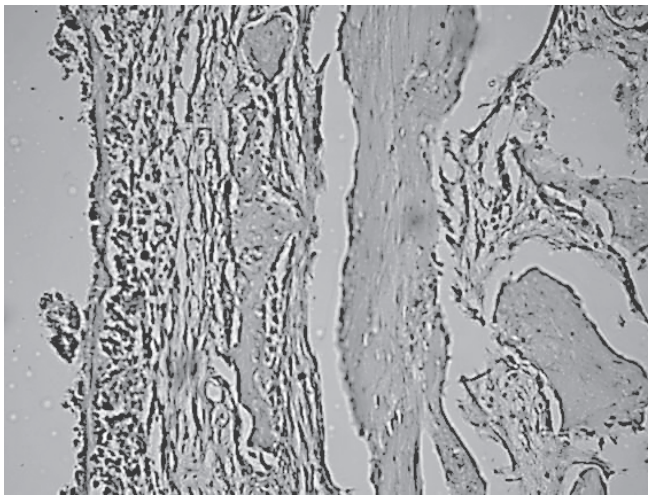

Рис. 1 Микрофото. На 3-и сутки наблюдения видна грануляционная ткань, скопление эритроцитов, остеоидное вещество. Окраска гематоксилином и эозином. х 100.

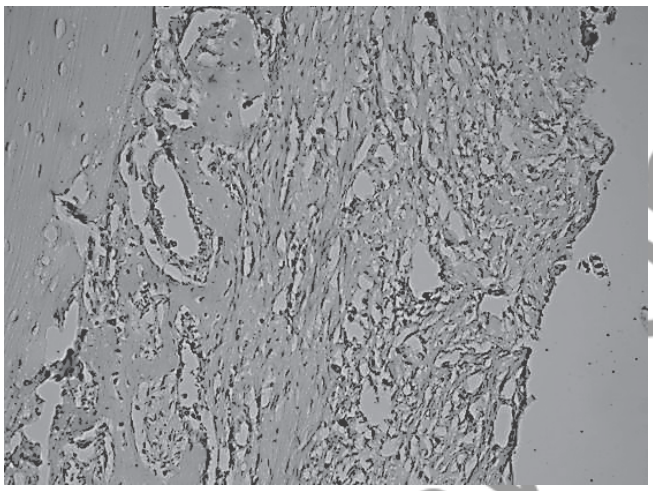

Рис. 2 Микрофото. На 14-ые сутки наблюдения в стенке имплантационной полости видны остеоидные и слабообизвествлённые балочки. Окраска гематоксилином и эозином. х 200.

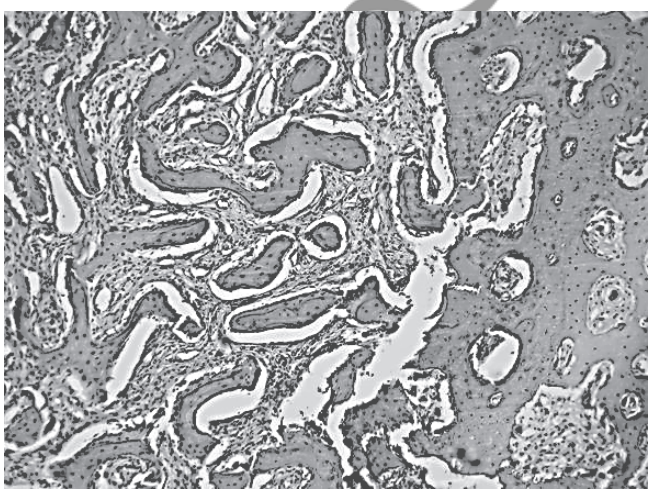

Рис. 3 Микрофото. На 21-ые сутки наблюдения видна густая сеть вновь образованных слабообизвествлённых балочек. Окраска гематоксилином и эозином. х 100.

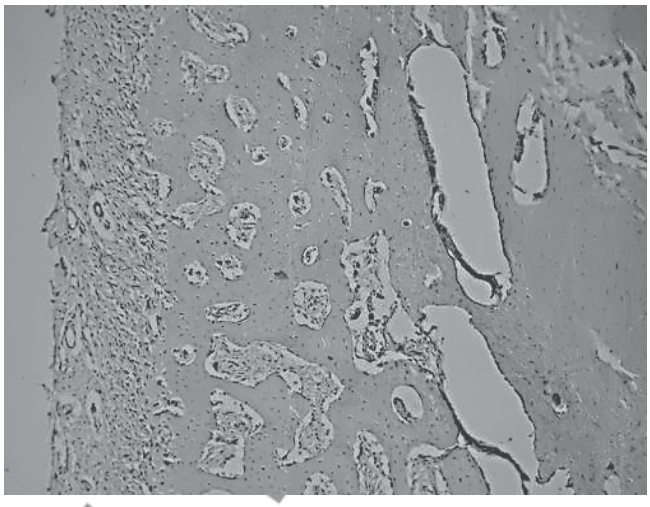

Рис. 4 Микрофото. Через 1 месяц граница между материнской и вновь образованной костью дифференцируется с трудом. Окраска гематоксилином и эозином. х 200.



Рис. 5 Микрофото. Через 2 месяца видна сеть зрелых костных структур. Окраска гематоксилином и эозином. х 50.

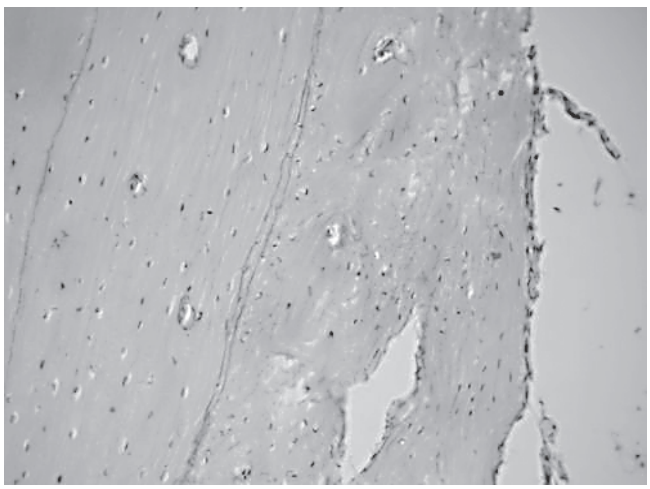

Рис. 6 Микрофото. Через 6 месяцев граница между материнской и вновь образованной костью практически неразличима. Видны линии склеивания. Окраска гематоксилином и эозином. х 200.

рации в системе челюсть-дентальный имплантат при применении методов и способов рефлексотерапии.

Приведенный материал подтверждает необходимость изучения влияния рефлексотерапии на процессы остеоинтеграции в условиях эксперимента.

Цель работы – определить влияние рефлексотерапии на процессы остеоинтеграции в системе челюсть – дентальный имплантат на основании данных морфологических исследований в условиях эксперимента.

Материал и методы

Исследование выполнено на 48 самцах кроликов породы Шиншилла одного возраста и массы тела. Экспериментальные исследования выполняли в строгом соответствии с требованиями, регламентирующими работу с экспериментальными животными. При проведении инвазивных процедур были использованы стандарты American Heart Association"s «Guidelines for the Use of Animal in Reserch» и Guide for the core and Use of Laboratory Animals (National Academy Press, Revised, 1996) [4].

Всем экспериментальным животным под внутривенным наркозом были выполнены операции удаления правого центрального нижнего резца с последующей непосредственной дентальной имплантацией с использованием имплантатов системы «Верлайн». После операции однократно внутримышечно кроликам вводили 500000 ЕД бензилпенициллина с целью профилактики развития гнойно-воспалительных осложнений и в течение 10 дней выполняли курс иглоукалывания. Раздражение наносили сильным тормозным методом с экспозицией 30 минут на акупунктурную точку аналогичную GI4, определявшуюся в соответствии с данными специальной литературы [6].

В сроки на 3, 7, 14, 21сутки и 1, 2, 6 месяцев животных выводили из эксперимента, и осуществляли забор материала для патогистологического исследования. Выпиливание блоков нижней челюсти кроликов проводили, отступя 0,5-0,7 см по обе стороны от ложа имплантата. Материал фиксировали в 10% растворе нейтрального формалина, подвергали декальцинации в азотной кислоте, проводили по стандартной схеме через спирты восходящей крепости и заключали в парафин [7]. Изготовленные серийные гистологические срезы окрашивали гематоксилином и эозином с последующим заключением в бальзам. Гистологические препараты подвергли тщательному изучению с использованием световой микроскопии.

Результаты и обсуждение

Патогистологическое изучение микропрепаратов позволило выявить следующее. На 3-и сутки после операции наряду с некротическими и некробиотическими изменениями в костных тканях имплантационной полости отмечается начало пролиферативных процессов по краям материнской кости с образованием нежноволокнистой грануляционной ткани с крупно-и мелкоочаговыми скоплениями эритроцитов. В отдельных полях зрения просматриваются небольшие скопления «сочных» остеобластов, продуцирующих остеоидное вещество розового цвета (рис. 1).

На 7-ые сутки определялась незначительной ширины соединительнотканная прослойка между имплантатом и материнской костью. В поверхностных участках кости, отграничивающих имплантационную полость просматривается мелкопетлистая сеть вновь образованных коллагеновых волокон с небольшими вкраплениями остеоидного вещества. Со стороны материнской кости имеются безостеоцитные участки. Отмечается пазушная и остеокластическая резорбция.

К 14-ым суткам наблюдений по краю имплантационной полости со стороны материнской кости заметна активизация костеобразовательных процессов. Наряду с полями недифференцированного остеоидного матрикса с «сочными» остеобластическими клеточными элементами просматриваются густая сеть сетчатоволокнистой и параллельноволокнистой остеоидной ткани (рис. 2).

Следует отметить, что к 21-ым суткам после операции реже встречаются безостеоцитные участки в материнской кости. Не выявляется резорбции костного вещества. По краям хорошо различима густая сеть вновь образованных костных балочек различной степени зрелости, окружённых цепочкой «возбуждённых», «сочных» остеобластических клеточных элементов. Межбалочные пространства выполнены фиброретикулярной клеточной тканью (рис. 3).

Через 1 месяц имплантационная полость окружена густой сетью вновь образованных костных балочек трабекулярного строения. Местами граница между материнской костью и вновь образованной костной тканью со стороны имплантационной полости с трудом различима (рис. 4).

Через 2 месяца наблюдений в препаратах видна сеть костных структур тесно спаянных с материнской костью имплантационного ложа. Продолжаются процессы вторичной перестройки образовавшихся костных структур на зрелые, функционально адаптированные (рис. 5).

К 6 месяцам наблюдения граница между вновь образованной и материнской костью практически неразличима. Во вновь образованных структурах завершаются процессы вторичной перестройки новообразованной кости на функционально детерминированные зрелые костные структуры (рис. 6).

Из представленного материала и данных специальной литературы [3] становится очевидным, что процессы вторичной перестройки вновь образованного костного вещества начинаются в более ранние сроки и являются заметными в стадии формирования остеоидного матрикса, что выражается в образовании молодой мелкопетлистой костной ткани среди полей недифференцированного костного матрикса.

Таким образом, данные патогистологических исследований позволяют сделать заключение о позитивном влиянии рефлексотерапии на процессы остеоинтеграции в системе челюсть – дентальный имплантат при непосредственной дентальной имплантации, выполненной в условиях эксперимента.

Литература

1. *Богомолов, В. М.* Общая физиотерапия / В. М. Богомолов, Г. Н. Пономаренко. М.: Медицина, 1999. 431 с.
2. *Витковский, Е. И.* Восстановительное лечение пострадавших с множественной и сочетанной травмой / Е. И. Витковский // Воен.-мед. журн. 1999. Т. 320, № 5. С. 33 – 35.
3. *Григорьян, А. С.* Проблемы интеграции имплантатов в костную ткань (теоретические аспекты) / А. С. Григорьян, А. К. Топоркова. М.: Техносфера, 2007. 128 с.
4. *Денисов, С. Д.* Требования к научному эксперименту с использованием животных / С. Д. Денисов, Т. С. Морозкина // Здравоохранение. 2001. № 4. С. 40 – 42.
5. *Измалков, С. Н.* Лечение переломов костей скелета / С. Н. Измалков, Ю. В. Ларцев // Вестник травматологии и ортопедии им. Н. Н. Пирогова. 2001. № 3. С. 33 – 35.
6. *Казеев, Г. В.* Ветеринарная акупунктура / Г. В. Казеев. М.: РИО РГАЗУ, 2000. 398 с.
7. *Корж, А. А.* Репаративная регенерация кости / А. А. Корж, А. М. Белоус, Е. Я. Панков. М.: Медицина, 1972. 232 с.
8. *Коршунов, В. Ф.* Стабильный интрамедуллярный остеосинтез при переломах пястных костей и фаланг пальцев кисти / В. Ф. Коршунов, Д. А. Магдиев, В. И. Барсук // Вестник травматологии и ортопедии им. Н. Н. Пирогова. 2000. № 2. С. 22 – 26.
9. *Маланчук, В. А.* Непосредственная дентальная имплантация / В. А. Маланчук, Э. А. Маммадов. Киев, 2008. 157 с.
10. *Особенности* регенеративного остеогенеза костной ткани под действием низкоинтенсивного инфракрасного лазерного излучения в ретенционном периоде ортопедического лечения / А. Н. Доста [и др.] // Медицинский журнал. 2010. Т. 34, № 4. С. 59 – 61.
11. *Оценка* репаративной регенерации кости по данным макроэлементного анализа в условиях облучения электромагнитными волнами крайне высокой частоты / В. Г. Ковешников [и др.] // Ортопедия, травматология и протезирование. 2000. № 2. С. 116 – 117.

РЕПОЗИТОРИЙ ГГМУ

12. Походенько-Чудакова, И. О. Влияние акупунктуры на регенерацию травматических повреждений костной ткани нижней челюсти в эксперименте: сб. науч. ст. Республ. науч.-практ. конф. «Актуальные проблемы медицины», 15-й науч. сессии ГГМУ, посвящ. 60-летию Победы в Великой Отечественной войне / И. О. Походенько-Чудакова, С. Д. Беззубик. Гомель: УО ГГМУ, 2005. Т. 3. Вып. 6. С. 89 – 90.

13. Шевцов, В. И. Чрескостный остеосинтез при лечении оскольчатых переломов / В. И. Шевцов, С. И. Швед, Ю. М. Сысенко. Курган: Зауралье, 2002. 331 с.

14. A comparison of bone reconstruction following application of bone matrix gelatin and autogenous bone grafts to alveolar defects: an animal study / M. Bayat [et al.] // J.Cranio-maxillo-Facial Surgery. 2010. Vol. 38, № 4. P. 288 – 292.

15. Polisson, R. Innovation therapies in osteoarthritis / R. Polisson / / Curr. Rheumatol. Rep. 2001. Vol. 3, № 6. P. 489 – 495.

Поступила 19.07.2011 г.