

ПЕРВИЧНАЯ ЦИЛИАРНАЯ ДИСКИНЕЗИЯ

УО «Белорусский государственный медицинский университет»

В статье представлен обзор современных представлений о первичной цилиарной дискинезии. Как один из клинических вариантов первичной цилиарной дискинезии рассмотрен синдром Зиверта-Картагенера.

Ключевые слова: *первичная цилиарная дискинезия, мукоцилиарный клиренс, синдром Зиверта-Картагенера, дэкстракардия, обратное расположение органов, бронхоэктазы, синусит.*

V.I. Bobrovnichy, Zh.A. Bezler

PRIMARY CILIARY DYSKINESIA

The article contains review about actual conception of primary ciliary dyskinesia. Siewert-Kartagener's syndrome is described as a clinical variant of primary ciliary dyskinesia.

Key words: *primary ciliary dyskinesia, mucociliary clearance, Siewert-Kartagener's syndrome, dextrocardia, situs inversus, bronchiectasis, sinusitis.*

Болезни легких являются самой частой патологией детского возраста. Они многообразны по своей природе, течению, прогнозу. Среди них большое внимание педиатров привлекают наследственные болезни, к которым относится первичная цилиарная дискинезия (ПЦД) - МКБ – 10: Q.89.3.

ПЦД – генетически детерминированное заболевание, наследуемое по аутосомно-рецессивному типу [25]. В его основе лежит дефект ультраструктуры ресничек мерцательного эпителия, обуславливающий нарушение их двигательной функции. Клинический вариант первичной цилиарной дискинезии - синдром Зиверта-Картагенера. Распространенность ПЦД, по данным разных авторов, оценивается от 1:15000 до 1:60000 новорожденных [16, 15].

Первое описание ПЦД опубликовано в 1902 году в Петербургском еженедельнике «Русский врач». А.К. Зиверт, терапевт из г. Киева, описал 21-летнего мужчину с обратным расположением внутренних органов, синуситом и бронхоэктазией, при этом бронхоэктазы автор считал врожденными [3]. В 1933 году схожие наблюдения подробно описал врач из Швейцарии М. Картагенер. Он также предположил врожденный характер бронхоэктазов [21, 22]. С этого момента, заболевание, характеризующееся сочетанием обратного

расположения внутренних органов (*situs viscerum inversus*) с бронхоэктазией и пансинуситом, получило название синдрома Зиверта-Картагенера.

В 70-х годах 20-го века представление о природе заболевания кардинальным образом изменилось. Было установлено, что у пациентов с синдромом Зиверта-Картагенера имеется врожденный дефект строения ресничек мерцательного эпителия (МЭ), приводящий к нарушению их подвижности [11, 34]. Нарушение цилиарной функции было названо как синдром неподвижных ресничек. Но так как подвижность ресничек может нарушаться в разной степени, от полной их неподвижности до незначительного замедления колебания, этот синдром получил название синдрома первичной цилиарной дискинезии [26]. В дальнейшем было установлено, что первичная цилиарная дискинезия имеет место и у людей без обратного расположения внутренних органов. При этом лишь у 50% пациентов с ПЦД имеется обратное расположение внутренних органов (синдром Зиверта-Картагенера), а у лиц с *situs viscerum inversus* ПЦД имеется только в 25% случаев [17, 28].

Причиной ПЦД являются мутации генов, которые контролируют: 1) структуру ресничек, 2) процессы, обеспечивающие двигательную и сократительную активность ресничек, 3) факторы, определяющие формирование *situs viscerum inversus*. Blouin J.L. с соавт. (2000 г.) подтвердили связь ПЦД с несколькими генетическими локусами. Гены-кандидаты расположены на участках хромосом 3p, 4q, 5p, 7p, 10p, 11q, 13q, 15q, 16p, 17q, 19q [31]. Геномное исследование у пациентов с доказанным электронно-микроскопически отсутствием динеиновых ручек подтвердило предположение о сцеплении ПЦД с участками на хромосомах 8q и 16pter, тогда как исследование в семьях с синдромом Зиверта-Картагенера выявило в качестве потенциальных локусов-кандидатов участки 8q и 19q [13, 20, 24].

Считается, что *situs viscerum inversus* в человеческой популяции встречается часто и выявляется в среднем у 1 из 8500 новорожденных. В формировании лево-правой оси тела и распределения относительно нее непарных органов у позвоночных участвуют сигнальные молекулы, относящиеся к семейству факторов роста (TGF- β) [19, 36]. Установлено, что нарушение экспрессии этих молекул приводит к формированию обратного расположения внутренних органов. В связи с этим интересны результаты исследования Kosaki K. с соавт. (1999), изучавших гены LEFTY A и LEFTY B у 126 лиц с *situs viscerum inversus*. Гены были картированы в локусе 1q42, однако лишь у 2 пациентов были выявлены мутации в области исследуемых генов [14].

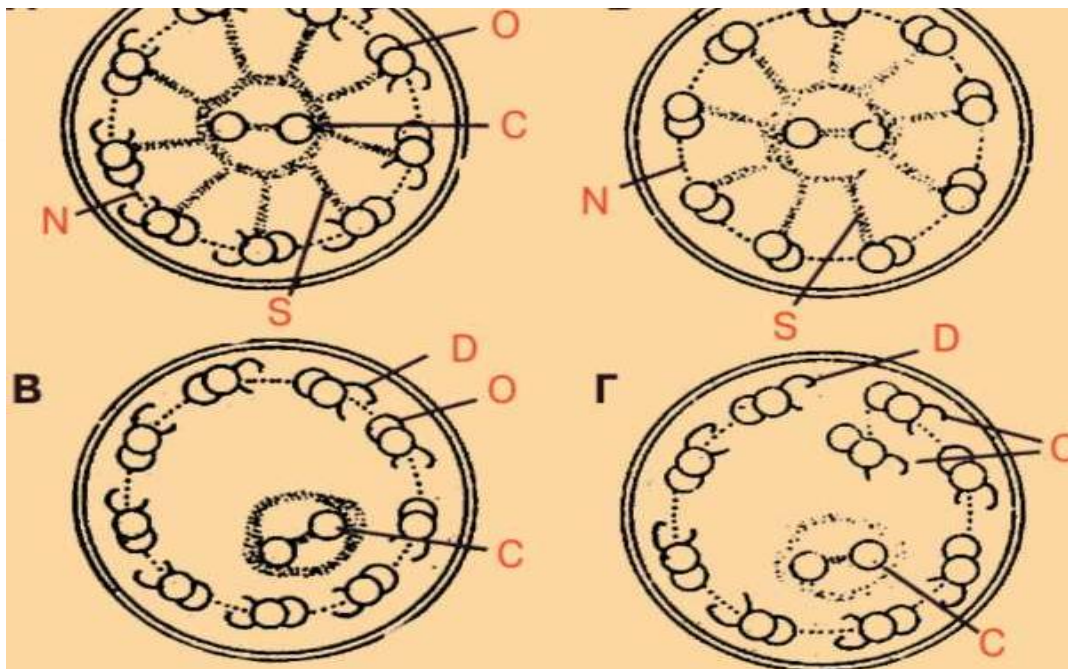


Рис. 1. Схема ультраструктурных изменений аксомеры реснички слизистой респираторного тракта при ПЦД (по Cox D.W., Talamo R.C., 1979).

Примечание: А — нормальное строение реснички. Б, В, Г — изменения при ПЦД: отсутствие динеиновых ручек (Б), радиальных спиц (В, Г), изменение числа и транслокация микротрубочек (В, Г).

Д — динеиновые ручки; N — нексиновые связки; S — радиальные спицы; С — центральная пара микротрубочек; О — наружные микротрубочки.

Таким образом, данные литературы свидетельствуют о выраженной генетической гетерогенности заболевания. Для понимания механизма развития болезни, целесообразно остановиться на структуре и функции реснитчатого эпителиоцита (РЭ) [2, 5].

Мерцательный эпителий выявляется в слизистой дыхательных путей до бронхов 16-17 порядка. Количество реснитчатых клеток уменьшается от трахеи к бронхиолам. Они группируются в так называемые метакрональные поля. На апикальной поверхности каждого РЭ имеется до 200 ресничек одинаковой длины (около 5-7 мкм) и диаметра (0,2-0,3 мкм). Основной структурной единицей реснички является аксома — комплекс микротрубочек: 9 пар расположенных по окружности вокруг центральной пары как показано на рисунке 1.

Микротрубочки соединены друг с другом перекрестными «мостиками» (нексиновые связки), радиальными спицами, наружными и внутренними динеиновыми ручками. Динеиновые ручки (выступы) распределены вдоль микротрубочек с определенной периодичностью. Они состоят из белка динеина, содержащего АТФ-азу, обеспечивающего ресничку энергией, необходимой для ее двигательной активности.

Движение ресничек происходит в результате активного скольжения соседних микротрубочек относительно друг друга, обеспечиваемого АТФ-зависимой активностью динеиновых ручек. Перекрестные «мостики», радиальные спицы ограничивают скольжение между периферическими парами микротрубочек и обеспечивают преимущественно сгибание реснички. В норме частота колебаний ресничек составляет от 7 до 12 в 1 секунду. Циклы движения соседних ресничек смещены во времени. Это приводит к волнообразному потоку слизи. Так как направление колебаний ресничек скоординировано в пределах только одного метахронального поля, а соседних полей не совпадает, секрет дыхательных путей движется зигзагообразно.

Таким образом, слизь транспортируется за счет работы множества метахрональных полей, функционирующих независимо друг от друга. Скорость потока слизи у здоровых людей в мелких бронхах равна 2 мм/мин. В трахее она варьирует в диапазоне 6,7 – 12 мм/мин. Благодаря нормальному функционированию мукоцилиарного аппарата, бактерии бронхиального секрета могут за 1 секунду совершать путь по 10 и более клеткам слизистой оболочки. Это сводит время контакта микроорганизмов с клеткой до 0,1 секунды и затрудняет их инвазию в эпителий [1, 9]. Следовательно, ритмичные колебания ресничек перемещают секрет дыхательных путей в проксимальном направлении, поддерживая тем самым дренажную функцию бронхов.

РЭ или аналогичные структуры (жгутики) имеются и в других органах и системах (органы репродукции, полость носа, среднее ухо). Нормальная мерцательная функция ресничек в эмбриональном периоде ответственна за ротацию внутренних органов, в органах репродуктивной системы она обеспечивает движение сперматозоидов у мужчин и гамет у женщин [35]. Вследствие генетически детерминированных структурных дефектов ресничек нарушается их подвижность. Это определяет возможность формирования situs viscerum inversus, ведет к мукоцилиарной недостаточности, является причиной бесплодия у мужчин и снижения способности к зачатию у женщин.

Тяжесть состояния пациента и его будущее, как правило, обусловлены цилиарной дискинезией респираторной системы. Нарушение механизма самоочистки респираторного тракта, создает условия для затяжной и хронической инфекции, способствует формированию хронического пансинусита и бронхолегочного процесса с эктазией бронхов [11, 33].

Выраженная генетическая гетерогенность заболевания подразумевает большую вариабельность ультраструктурных дефектов ресничек, и как следствие – многообразие клинических проявлений. Между тем, изучение соответствия генотипа фенотипу пациента показало, что взаимосвязи между какой-либо конкретной мутацией гена и проявлением

заболевания не существует, поэтому генотип не может использоваться в качестве прогностического показателя.

Выделено 18 основных вариантов дефектов ультраструктуры ресничек [12]. Наиболее частым является полное или частичное отсутствие динеиновых ручек (80%), реже встречаются отсутствие или дислокация центральной пары (10%), дефекты радиальных спиц (6%), другие нарушения микротрубочек (3%) [37]. Как правило, в реснитчатых структурах различных систем организма выявляются однотипные ультраструктурные дефекты. Однако нередко у одного пациента могут наблюдаться сочетание двух и более вариантов дефектов в одном и более органах или их отсутствие при наличии неподвижности ресничек [2, 7, 23, 27]. Установлено также, что схожие клинические проявления могут быть следствием разных структурных дефектов аксонемы. В то же время, наличие общего генетически детерминированного дефекта реснички у членов одной семьи может приводить к развитию различных клинических проявлений ПЦД (например, с *situs viscerum inversus* и без него) [4].

Для клинических проявлений ПЦД характерно тотальное поражение респираторного тракта с ранней манифестацией симптомов. По данным литературы и нашим наблюдениям у пациентов нередко с первых дней жизни развиваются риниты с гнойными выделениями из носа, средние отиты, позже синуситы (чаще поражаются верхнечелюстные пазухи), приобретающие вначале затяжной, затем рецидивирующий и хронический характер течения. Встречаются также назальный полипоз, кондуктивная тугоухость. Уже в раннем детском возрасте заболевание проявляется в виде затяжных, рецидивирующих бронхитов, бронхиолитов, пневмоний с бронхообструктивным синдромом, позже трансформирующихся в хронический бронхолегочный процесс с формированием бронхоэктазий. Деформация бронхов (бронхиол) и пневмосклероз несут двухсторонний характер, преимущественно в нижних долях [30, 32]. Сочетание инверсии внутренних органов или изолированной декстракардии с бронхоэктазами и синуситом называется синдромом Зиверта-Картагенера. При ПЦД нередко выявляются другие аномалии развития: пороки внутренних органов, полидактилия, гипофункция эндокринных желез и др.

Поражение органов дыхания при ПЦД, по сравнению с кистозным фиброзом (муковисцидозом), более легкое, и пациенты с ПЦД имеют большую продолжительность жизни. Это обусловлено тем, что у этой категории пациентов сохранен нормальный кашлевой клиренс почти на всем протяжении жизни.

Диагноз ПЦД устанавливают на основании сочетания симптомов поражения носоглотки и околоносовых пазух, бронхолегочной системы с частичной или полной

инверсией внутренних органов (синдром Зиверта-Картагенера). При отсутствии situs viscerum inversus ПЦД подтверждается исследованием подвижности ресничек. В качестве скрининга используется сахариновый тест. Этот метод разработан в 1985 г. M Greenstone et al. для оценки функционального состояния назального клиренса [18]. Так как состояние назального клиренса хорошо отражает состояние легочного клиренса, в клинической практике сахариновый тест используется для скрининга ПЦД и других заболеваний, состояний, сопровождаемых нарушением мукоцилиарного клиренса. Метод прост, не требует дорогостоящего диагностического оборудования. Он заключается в том, что пациенту, сидящему неподвижно на стуле с несколько наклоненной вперед головой, на медиальную часть нижнего носового хода назальным пинцетом помещают 1 таблетку сахарина (размером примерно 1 мм³) и измеряют время от момента введения сахарина в носовую полость до появления ощущения сладкого вкуса во рту. Во время проведения теста пациента просят не втягивать резко воздух носом и не чихать. В норме это время составляет 5-8 минут. При инфекциях, воздействиях токсических газов, атрофических ринитах, хронических синуситах время увеличивается до 9-20-30 и более минут. Тест проводится не ранее, чем через 2 недели после ОРИ или обострения хронического процесса в респираторной системе и позволяет оценить мукоцилиарную активность в динамике.

Высококчувствительным методом исследования мукоцилиарного клиренса является рентгенографический метод. Так, тефлоновые диски диаметром 1 мм помещают через бронхоскоп на слизистую трахею и следят за их движением на мониторе или фиксируют на видеопленке с регистрацией времени. Скорость их движения вычисляется по пройденному ими расстоянию.

В последние годы более предпочтительным методом во многих странах является радиоаэрозольный. Это неинвазивный метод, относительно простой и недорогой, высокоинформативный, дает возможность напрямую контролировать состояние мукоцилиарного клиренса во всех отделах трахеобронхиального дерева. Однако этот метод, как и два описанных выше метода, дает представление о суммарном функционировании мерцательного эпителия и транспорта слизи по респираторному тракту [6, 8].

Исследование подвижности ресничек возможно в браш-биоптате слизистой оболочки бронха или носа с помощью фазово-контрастного микроскопа. Между тем, такое исследование требует сочетания сложных методик и дорогостоящего оборудования, как в процессе подготовки материала, так и для микроскопического исследования и

измерения частоты биения ресничек. Недостатком метода является и то, что исследование проводится *in vitro*, когда мерцательный эпителий лишен нервно-гуморальной регуляции.

Ультраструктурные дефекты ресничек выявляются с помощью электронной микроскопии. Однако этот метод используется преимущественно в научных целях в силу высокой стоимости и сложности оборудования.

Лечение, его объем, зависит от клинических проявлений. Профилактика и лечение хронической инфекции включает комплекс мероприятий по поддержанию проходимости дыхательных путей и антибактериальную терапию [25, 26, 29].

Прокходимость бронхиального дерева, прежде всего, должна обеспечиваться регулярной кинезитерапией. Она включает в себя различные методы дыхательной гимнастики и дренажа бронхиального дерева, гигиену верхних дыхательных путей, общую лечебную физкультуру, проведение ингаляционной терапии, физическую и спортивную активность пациента. Индивидуально подобранные компоненты и дозирование (длительность и число сеансов терапии в сутки) варьируют в зависимости от клинического статуса пациентов, их возраста, образа жизни и персональных предпочтений в отношении качества терапии и комплаентности к терапии. При обострении лечение может быть более интенсивным и расширенным по сравнению с базисной поддерживающей кинезитерапией. Важно подчеркнуть, что кинезитерапия обеспечивает эффективность медикаментозного лечения и не требует дополнительных финансовых вложений, что очень важно как для семьи, так и общества в целом. Ключевое значение приобретают непрерывное обучение пациента и членов его семьи современным методам кинезитерапии. Показаны курсы экспекторантов, бронхолитики при наличии бронхоспазма и гиперреактивности бронхов.

Лечение острой или обострение хронической респираторной инфекции (бронхолегочная патология, синуситы, отиты) предусматривает применение агрессивной пролонгированной антибиотикотерапии. Она проводится с учетом выделяемой флоры, возраста и тяжести пациента. Вследствие опасности прогрессирования бронхолегочного процесса, оперативное лечение ограничено.

Приводим клинический случай поздней диагностики синдрома Зиверта-Картагенера у подростка. Мальчик, 16 лет поступил в клиническую больницу г.Минска с жалобами на кашель, насморк, повышение температуры. Из анамнеза заболевания известно, что у ребенка до поступления в клинику в течение 2-х недель отмечался насморк и кашель, за неделю до поступления повысилась температура до 40°C, которая держалась на фебрильных цифрах в течение 5 дней. Ребенок амбулаторно получил амоксицилин, тонзилгон, ибуклин, значительного эффекта от проводимой терапии не

отмечалось. С диагностической целью была выполнена рентгенография грудной клетки, и с диагнозом двухсторонняя пневмония ребенок госпитализирован в клинику.

Из анамнеза жизни известно: ребенок от 2-ой беременности, 2-ых срочных родов. Беременность и роды протекали без патологии. Мальчик родился доношенным с массой 3750 г, длиной тела 52 см, по шкале Апгар 7/8. При рождении был диагностирован аспирационный синдром, дыхательная недостаточность (ДН) 1-2 степени. ПМК 1 степени. Situs inversus. Из роддома ребенок был выписан в удовлетворительном состоянии на 9 день жизни. Наследственность неотягощена.

В течение первых 6 лет жизни ребенок относился к группе часто и длительно болеющих детей: часто отмечались риниты, средние отиты, аденоидиты, перенес 14 бронхитов, из которых 10 были обструктивными. В 7 лет обследовался у аллерголога, аллергический генез респираторных заболеваний был исключен. В клинической больнице ребенок ранее не лечился и не обследовался.

При осмотре: ребенок астенической конституции, физическое развитие среднее дисгармоничное с дефицитом массы тела 9% (рост 177 см, вес 57 кг). Кожные покровы бледные, слизисто-гнойное отделяемое из носа. Миндалины гипертрофированы, рыхлые, рубцово-измененные. Кариозные зубы. Осанка нарушена: левосторонний грудно-поясничный сколиоз 1 степени. Кашель частый, малопродуктивный. Одышка не выражена, ЧД 22 в 1 минуту. При перкуссии легких - коробочный оттенок звука, при аускультации – масса влажных разнокалиберных, сухих свистящих хрипов по всем полям легких, больше в нижних отделах. Сердце – право- расположенное, тоны громкие, ритмичные, систолический шум малой интенсивности в V точке, на верхушке. При пальпации живота печень определялась слева у края реберной дуги.

Пациент курит, стаж курения 2 года.

При поступлении в общем анализе крови (ОАК) отмечался лишь относительный лимфоцитоз.

На рентгенограмме органов грудной клетки были выявлены инфильтративные тени в базально-медиальных отделах легочных полей на фоне выраженной эмфиземы легочной ткани. Легочный рисунок избыточно обогащен за счет периваскулярной, перибронхиальной реакции, корни недостаточно структурны. Сердце левосформированное, праворасположенное, нормальных размеров. Купола диафрагмы ровные, четкие, уплощены. Синусы свободные.

При спирографическом обследовании - нарушение функции внешнего дыхания (ФВД) по обструктивному типу умеренной степени. Проба с сальбутамолом положительная.

На основании анамнеза, клинического обследования, данных рентгенографии и спирометрии ребенку был выставлен диагноз: двухсторонняя очаговая пневмония, острое течение. Обструктивный синдром, ДН 0 степени. Полное обратное расположение внутренних органов. Синдром Зиверта-Картагенера?

Для уточнения диагноза был проведен сахаринный тест, который составил 20 минут, что свидетельствовало о нарушении подвижности ресничек. С помощью эхокардиографии была подтверждена декстракардия (левосформированное праворасположенное сердце), патологических потоков в полостях сердца не зарегистрировано, клапаны в норме. УЗИ органов брюшной полости показало обратное расположение всех органов, без структурной патологии. Пациент проконсультирован ЛОР врачом, заключение: хронический риносинусит, период обострения, хронический тонзиллит, искривление носовой перегородки.

Больной получил антибиотикотерапию (цефтриаксон, азитромицин), бронхолитики (сальбутамол, беродуал), муколитики (амброксол), вибромассаж, массаж грудной клетки.

На фоне проведенного лечения состояние ребенка улучшилось, больной не лихорадил, кашель уменьшился, стал более продуктивным, больше отмечался по утрам, количество хрипов значительно уменьшилось, однако даже на 15-й день заболевания сохранялись единичные сухие хрипы в нижних отделах легких. С контрольной целью была выполнена рентгенография грудной клетки: воспалительная инфильтрация легочной ткани в проекции 10 сегмента нижней доли левого легкого уменьшилась; легочной рисунок избыточно обогащен за счет периваскулярной, перибронхиальной реакции, корни недостаточно структурны. На контрольной спирографии (на 15-й день заболевания) сохранялась пограничная обструкция. ОАК – без патологии.

Учитывая частые риниты, средние отиты, бронхиты, в том числе и обструктивные, в анамнезе жизни, динамику данного заболевания: сохраняющиеся сухие хрипы в легких, продуктивный кашель, пограничные нарушения ФВД по обструктивному типу и изменения на рентгенограмме, на фоне нормальных анализов периферической крови, а также увеличенную длительность сахаринного теста, situs inversus, диагноз синдрома Зиверта-Картагенера стал очевиден.

Для уточнения выраженности и степени хронического поражения бронхолегочной системы, ребенку была выполнена компьютерная томография (КТ) органов грудной клетки (рис.2, 3). На КТ легких в средней доле правого легкого и язычковых сегментах левого легкого на фоне фиброзных изменений визуализировались множественные разнокалиберные бронхоэктазы с резко утолщенными стенками. Объем долей уменьшен. Пневматизация снижена. В S_{VIII} левого легкого – явления деформирующего бронхита. В

других отделах легких – без существенных изменений. Определялся зияющий пищевод. Заключение: Хроническое неспецифическое заболевание легких со склеротической деформацией и бронхоэктазами в S_{IV-V} с обеих сторон.

Проведенные исследования позволили выставить окончательный клинический диагноз. Основной диагноз: первичная цилиарная дискинезия (синдром Зиверта-Картагенера): вторичный хронический обструктивный бронхит в фазе обострения. Бронхоэктазы в S_{IV-V} обоих легких. Хронический риносинусит, период обострения. Полное обратное расположение внутренних органов. Сопутствующий диагноз: левый грудно-поясничный сколиоз 1 степени. Искривление носовой перегородки. Гастроэзофагеальный рефлюкс (по данным КТ). Хронический тонзиллит, стадия ремиссии. Кариез дентина.

Таким образом, недостаточная осведомленность врачей о таком заболевании, как синдром Зиверта-Картагенера, привела к поздней диагностике заболевания и формированию необратимых фиброзных и бронхоэктатических изменений в легких. Следовательно, в случаях наличия у ребенка situs inversus или декстракардии необходимо помнить о возможном сочетании их с цилиарной дискинезией. Только ранняя диагностика заболевания, соответствующее лечение и реабилитация позволяют предотвратить прогрессирование патологического процесса и улучшить качество жизни больных.

Литература

1. Белоусов, Ю. Б. Клиническая фармакология болезней органов дыхания / Ю. Б. Белоусов, В. В. Омеляновский // М.: Универсум Паблишинг, 1996. 176 с.
2. Березовский, М. Е. Изменения строения ресничек мерцательного эпителия бронхов при синдроме Картагенера / М. Е. Березовский, Н. Н. Розина // Арх. пат. 1986. № 5. С. 295–298.
3. Зиверт, А. К. Случай врожденной бронхоэктазии у больного с обратным расположением внутренностей / А. К. Зиверт // Русский врач. 1902. № 38. С. 13.
4. Каганов, С. Ю. Клинические варианты синдрома Картагенера у детей / С. Ю. Каганов, Н. Н. Розина, М. Б. Керимов // Пульмонология. 1991. № 2. С. 20–25.
5. Клеточная биология легких в норме и при патологии: рук. для врачей / под ред. В. В. Ерохина, Л. К. Романовой. М.: Медицина, 2000. 496 с.
6. Кобылянский, В. И. Методы исследования мукоцилиарной системы: возможности и перспективы / В. И. Кобылянский // Тер. архив. 2001. Т. 73. № 3. С. 73–76.
7. Розина, Н. Н. Синдром Картагенера у детей / Н. Н. Розина, А. Е. Богорад. М.: Династия, 2007. 80 с.

8. *Солопов, В. Н.* Диагностика нарушений мукоцилиарного транспорта и принципы их коррекции у больных ХНЗЛ: метод. рекомендации / В. Н. Солопов, Н. А. Колганова. М., 1987. 10 с.
9. *Федосеев, Г. Б.* Механизмы обструкции бронхов / Г. Б. Федосеев. СПб.: Мед. информ. агенство, 1995. 333 с.
10. *Afzelius, B. A.* A human syndrome caused by immotile cilia / B. A. Afzelius // *Science*. 1976. Vol. 193. P. 317–319.
11. *Afzelius, B. A.* Immotile cilia syndrome: past, present, and prospects for the future / B. A. Afzelius // *Thorax*. 1998. Vol. 53. P. 894–897.
12. *Afzelius, B. A.* The immotile cilia syndrome: a microtubule-associated defect. / B. A. Afzelius // *CRC. Crit. Rev. Biochem*. 1985. Vol. 19, № 1. P. 63–87.
13. *Bartoloni, L.* Axonal beta heavy chain denein DNAH9: cDNA sequence, genomic structure, and investigation of its role in primary ciliary dyskinesia / L. Bartoloni [et al.] // *Genomics*. 2001. Vol. 72. P. 21–33.
14. *Characterization and mutation analysis of human LEFTY B, homologues of murine genes implicated in left-right axis development / K. Kosaki [et al.] // Am. J. Hum. Genet*. 1999. Vol. 64. P. 712–721.
15. *Discordant organ laterality in monozygotic twins with primary ciliary dyskinesia / P. G. Noone Bali [et al.] // Am. J. Med. Genet*. 1999. Vol. 82. P. 155–160.
16. *Function and morphology of respiratory cilia in situs inversus / A. A. Kroon [et al.] // Clin. Otolaryngol*. 1991. Vol. 16. P. 294–297.
17. *Geremek, M.* Primary ciliary dyskinesia: genes, candidate genes and chromosomal regions / M. Geremek, M. Witt // *J. Appl. Genet*. 2004. Vol. 45, № 3. P. 347–361.
18. *Greenstone, M.* Ciliary function in health and disease / M. Greenstone, P. J. Cole // *Br. J. Dis. Chest*. 1985. Vol. 79, № 1. P. 9–26.
19. *Harvey, R. P.* Links in the left/right axial pathway / R. P. Harvey // *Gell*. 1998. Vol. 94. P. 273–276.
20. *Identification of the human ortholog of the t-complex-encoded protein TCTEX2 and evaluation as a candidate gene for primary ciliary dyskinesia. Cytogenet / J. Neesen [et al.] // Genome Res*. 2002. Vol. 98, № 1. P. 38–44.
21. *Kartagener, M.* Familiäres vorkommen von bronchiektazien / M. Kartagener, K. Milly // *Schweiz. Tuberk. Pneumon*. 1956. Vol. 13, № 4. P. 221–225.
22. *Kartagener, M.* Bronchiektazien bei situs viscerum inversus / M. Kartagener, K. Milly // *Schweiz. Tuberk. Pneumon*. 1956. Vol. 13, № 3. P. 166–191.

23. *Kartagener's syndrome with motile spermatozoa* / M. S. Jonson [et al.] // N. Engl. J. Med. 1882. Vol. 307. P. 1131–1133.
24. *Loss-of-function mutations in a human gene related to Chlamydomonas reinhardtii dynein IC78 result in primary ciliary dyskinesia* / G. Pennarum [et al.] // Am. J. Hum. Genet. 1999. Vol. 65. P. 1508–1519.
25. *McKusick, V. Kartagener syndrome and immotile cilia syndrome / Mendelian Inheritance in Man, 8th ed., Johns Hopkins Univ. Press, Baltimore, 1988. 1626 p.*
26. *Meeks, M. Primary ciliary dyskinesia (PCD)* / M. Meeks, A. Bush // *Pediatr. Pulmonol.* 2000. Vol. 29. P. 307–316.
27. *Mosaicism of dinein spermatozoa and cilia fibrous sheath abnormalities in an infertile man* / H. Walt [et al.] // *J Androl.* 1983. Vol. 15. P. 295.
28. *New developments in the diagnosis of Kartagener's syndrome* / T. N. Teknos [et al.] // *Otolaryngol. Head Neck Surg.* 1977. Vol. 116. P. 68–74.
29. *Parsons, D. S. A treatment for primary ciliary dyskinesia: efficacy of functional endoscopic sinus surgery* / D. S. Parsons, B. A. Greene // *Laryngoscope* 1993. Vol. 103. P. 1269–1272.
30. *Philpott, C. M. Bronchiectasis and sino-nasal disease: a review* / C. M. Philpott, D. C. McKiernan // *J Laryngol Otol.* 2008. Vol. 122, № 1. P. 11–15.
31. *Primary ciliary dyskinesia: a genome-wide linkage analysis reveals extensive locus heterogeneity* / J. L. Blouin [et al.] // *Eur. J. Hum. Genet.* 2000. № 8. P. 109–118.
32. *Primary ciliary dyskinesia: diagnostic and phenotypic features* / P. G. Noone [et al.] // *Am J Respir. Crit. Care Med.* 2004. Vol. 169, № 4. P. 459–467.
33. *Schidlow, D. V. Primary ciliary dyskinesia (the immotile cilia syndrome)* / D. V. Schidlow // *Ann. Allergy.* 1994. Vol. 73. P. 457–470.
34. *The immotile-cilia syndrome: a congenital ciliary abnormality as an etiologic factor in chronic airway infections and male sterility* / R. Eliasson [et al.] // *N. Engl. J. Med.* 1977. Vol. 299. P. 1–6.
35. *To beat or not to beat: roles of cilia in development and disease* / I. Ibanez-Tallon [et al.] // *Hum. Mol. Genet.* 2003. Vol. 12, № 1. P. 27–35.
36. *Two closely-related left-right asymmetrically expressed genes, lefty-1 and lefty-2: their distinct expression domains, chromosomal linkage, and direct neuralizing activity in Xenopus embryos* / C. Meno [et al.] // *Genes. Cells* 1997. № 2. P. 513–524.
37. *Ultrastructural expression of primary ciliary dyskinesia after ciliogenesis in culture* / M. Jorissen [et al.] // *Acta Oto Rhino-Laryngol. Belg.* 2000. Vol. 54. P. 343–356.