

Морфолого-эндоскопические сопоставления при исследовании пищевода у детей и подростков

*Белорусский государственный медицинский университет,
Городское патологоанатомическое бюро, г. Минск*

Были проанализированы результаты эндоскопических и морфологических исследований 82 детей старшего возраста и подростков. Отмечена высокая (91,5%) диагностическая чувствительность эндоскопии. У пациентов с эндоскопическими изменениями в пищеводе часто (в 54,9%) диагностируются сочетанные признаки эзофагита. Пищевод Барретта является нередкой находкой и был зарегистрирован у 18,3% обследованных детей и подростков, хотя кишечная метаплазия имела место только у 3,7% пациентов. Морфологические изменения слизистой оболочки пищевода не были связаны со структурными признаками гастрита, но эрозии в пищеводе выявлялись более часто у пациентов с инфекцией *Helicobacter pylori*.

Ключевые слова: эзофагит, дети, эндоскопия, морфология.

В начале XXI века наметились определенные изменения в структуре заболеваний пищеварительного тракта, среди которых отмечается отчетливая тенденция к повсеместному росту распространенности гастроэзофагеальной рефлюксной болезни (ГЭРБ) во всех возрастных группах [1,3,8,11,15,19,24].

Согласно критериям Монреальского международного соглашения (2005) в классификации ГЭРБ выделяют пищеводные и внепищеводные синдромы [29]. К пищеводным синдромам с повреждением пищевода относится рефлюкс-эзофагит как одна из форм осложненной ГЭРБ. Это соответствует и подходу, отраженному в Международной классификации болезней 10-го пересмотра, в которой ГЭРБ кодируется в рубрике K21 и подразделяется на ГЭРБ с эзофагитом (K21.0) и без эзофагита (K21.1.). Однако рефлюкс-эзофагитом принято считать воспалительное поражение слизистой пищевода, сопровождающееся появлением эрозий, в то время как понятие неэрозивной рефлюксной болезни рассматривается в рамках классического пищеводного синдрома без повреждения пищевода, несмотря на возможность наличия воспалительного процесса в слизистой оболочке пищевода [1,3,7]. Это обусловлено тем, что если видимые повреждения слизистой оболочки пищевода (СОП) считаются достоверными признаками эзофагита, то другие изменения слизистой оболочки, такие как эритема и/или нерегулярность зоны перехода пищевода в желудок (так называемой Z-линии) не являются достоверным подтверждением воспаления [6,7,17,26,29,30,31]. Многими гастроэнтерологами предлагается обязательная морфологическая верификация состояния слизистой пищевода путем изучения биопсийного материала, взятого при проведении эндоскопического исследования [4,5,9,14,15,18,23].

Тем не менее, морфологическое подтверждение также не является абсолютным критерием наличия или отсутствия воспалительного процесса в слизистой оболочке пищевода, что обусловлено высокой вероятностью очаговых поражений, которые далеко не всегда могут присутствовать в биопсийном

материале, а также техническими сложностями при получении и обработке фрагмента слизистой [1,5,9,11,28-30]. Важными условиями успешной морфологической диагностики эзофагита являются такие технические условия как: правильный забор биопсийного материала (прицельная биопсия из пораженного участка слизистой, глубина взятия – до мышечной пластинки, поперечная ориентация среза, множественные биопсии на 1-2 см выше Z-линии; своевременная фиксация биопсийных образцов, адекватное приготовление срезов и окрашивание. В связи с вышеизложенными трудностями ряд гастроэнтерологов и морфологов скептически относятся к существующей оценке морфологического метода как «золотого стандарта» диагностики эзофагита [1,4,5,7,18,30].

В то же время эндоскопия остается основным методом первичной диагностики эзофагита, поскольку, как указывает один из ведущих российских гастроэнтерологов П.Л.Щербаков, она «позволяет оценить характер слизистой оболочки, ее цвет, степень выраженности и распространенности гиперемии, наличие эрозий, язв, наложений фибрина, состоятельность кардиального сфинктера, отек складок, сосудистый рисунок» [16]. Несомненно, развитие новейших методик эндоскопического исследования (с высоким разрешением, с дополнительным окрашиванием и др.) позволят повысить диагностические возможности этого метода [8,10].

Кроме того, в диагностике важно своевременно диагностировать неэрозивную форму эзофагита, так как имеются исследования, свидетельствующие о прогрессировании воспалительных изменений в пищеводе с развитием эрозивных поражений слизистой [21].

Данные немногочисленных исследований, проведенных по оценке информативности эндоскопического метода в сочетании с морфологическим подтверждением выявленных изменений слизистой оболочки пищевода у детей, достаточно противоречивы и требуют дальнейшего изучения [2,7,11,13,16]. Немаловажным представляется и определение ассоциативного соответствия морфологических изменений, происходящих в пищеводе и желудке. Цель настоящего исследования – сопоставление результатов морфологического исследования слизистой оболочки пищевода и желудка у детей и подростков с макроскопическими изменениями в пищеводе.

Материал и методы

Отбор пациентов проводился после выполнения эндоскопического исследования верхних отделов пищеварительного тракта 368 детям и подросткам на базе эндоскопического кабинета УЗ «3-я ГДКБ» г. Минска в октябре-декабре 2009 года.

При анализе эндоскопических протоколов методом сплошной случайной выборки были отобраны 82 пациента с эндоскопическими изменениями, у которых проводилось морфологическое исследование биопсийного материала из СОП. Группу наблюдения составили дети и подростки в возрасте от 10 до 17 лет (средний возраст (Me (LQ/UQ)) – 16,0 (13,0/17,0), мальчиков – 44 (53,7%), девочек – 38 (46,3%)). Распределение обследованных детей и подростков по

возрасту не соответствовало нормальному распределению (согласно критерию Шапиро-Уилка, $W=0,83$, $p<0,0001$).

Всем пациентам проводилась биопсия из слизистой оболочки пищевода (не менее 2 кусочков выше Z-линии на 1,5-2 см), а также из антрального отдела желудка (по 2 кусочка на расстоянии 2-4 см от пилорического сфинктера). Последующее морфологическое исследование биоптатов проводилось по общепринятой методике в отделении патологии детского возраста городского патологоанатомического бюро.

Для исследования использовались волоконные фиброэндоскопы GIF PQ 20 и XQ10 "Olympus", а также биопсийные щипцы FB19 и FB21 "Olympus".

Оценка морфологических изменений в пищеводе базировалась на критериях, приводимых А.В. Кононовым [5]: гиперплазия базального слоя более чем на 15%, эктазия венул, элонгация сосочков более 75% толщины эпителиального пласта, интраэпителиальная инфильтрация эозинофилами или полиморфноядерными лейкоцитами; отек базального слоя. Считается, что морфологическая верификация эзофагита должна основываться на сочетании нескольких признаков [3,22]. Выявленные морфологические изменения в СОП были разделены по рангам: 1 рангу соответствовала нормальная гистологическая картина, 2 рангу – только гиперплазия базального слоя, 3 рангу – сочетанные признаки эзофагита и 4 – желудочная или кишечная метаплазия. Гиперплазия базального слоя СОП выделена в отдельный ранг, так как она является наиболее частым признаком воспаления [4,14].

Оценка морфологических изменений в желудке (выраженность и активность воспалительного процесса в слизистой оболочке желудка (СОЖ), обсемененность СОЖ *Helicobacter pylori* (НР), наличие гиперплазии лимфоидных фолликулов, атрофии, кишечной метаплазии) осуществлялась полуколичественным методом в соответствии с Сиднейской классификацией гастрита [19] с разделением по рангам от 1 до 3 (1 ранг – норма; 2 – легкая степень и 3 средняя и выраженная степень признака).

Статистическая обработка материалов проводилась с использованием пакета программ Statistica 6.0 for Windows. При анализе данных использовали непараметрические методы: U-критерий Манна-Уитни, ранговую корреляцию по Спирмену, двухсторонний точный критерий Фишера. При сравнении относительных частот рассчитывали двухсторонний критерий статистической значимости p . Для оценки нормальности распределения групп по возрасту применяли критерий Шапиро-Уилка. Для сравнения групп по возрасту рассчитывали медиану (Me), нижние и верхние квартили (LQ/UQ) [12]. За уровень статистической достоверности принимали $p<0,05$.

Результаты и обсуждение

При эндоскопическом исследовании макроскопические изменения слизистой пищевода зарегистрированы у 126 (34,2%) из 368 обследованных детей и подростков, в т.ч. эрозивно-язвенные поражения – у 18 (4,9%), полиповидные образования – у 19 (5,2%), пищевод Барретта – у 3 (0,8%). Структура выявленных эндоскопических изменений представлена на рис. 1.

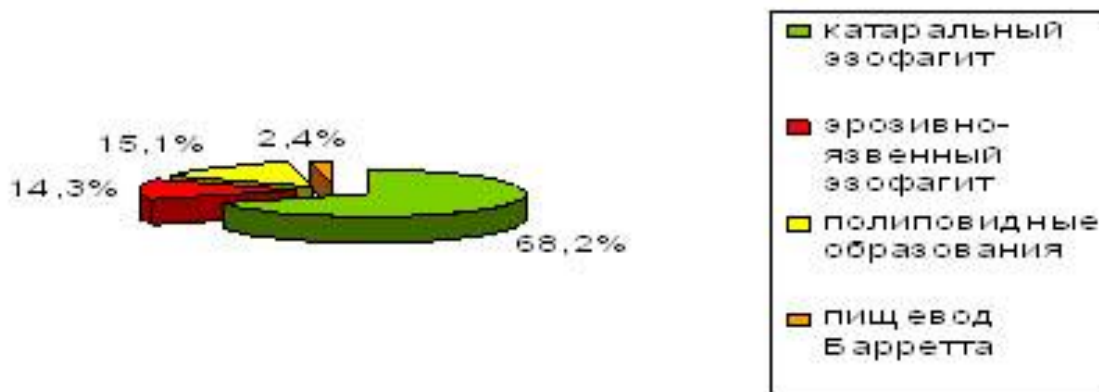


Рис. 1. Структура эндоскопических изменений слизистой оболочки пищевода

Среди отобранных 82 пациентов у 40 пациентов отмечались признаки катарального эзофагита (эритема, отек, рыхлость СОП), у 20 – эрозивно-язвенные поражения пищевода, у 20 – полиповидные образования и у 2 – макроскопические признаки пищевода Барретта.

Распределение по рангам морфологических изменений в СОП у обследованных пациентов (n=82) представлено на рис. 2.

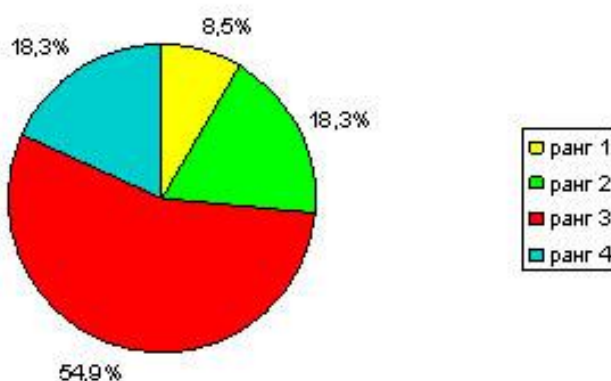


Рис. 2. Распределение морфологических изменений СОП по рангам

Как видно из рисунка, микроскопические изменения в СОП отмечались у 91,5% обследованных пациентов, что указывает на достаточно высокую чувствительность эндоскопического метода диагностики при исследовании пищевода и позволяет согласиться с рядом исследователей, высоко оценивающих диагностическую значимость визуальной диагностики патологии пищевода [8,16]. Отсутствие морфологических изменений зарегистрировано у 4 (10%) пациентов с визуальными признаками катарального эзофагита, у 2 (10%) – с эрозивно-язвенными поражениями СОП и у 1 (5%) – с полиповидными образованиями пищевода. Статистически значимых различий по чувствительности эндоскопии в диагностике различных патологических состояний пищевода не выявлено ($p > 0,05$). У обоих подростков с эндоскопическими признаками пищевода Барретта морфологически была подтверждено наличие желудочной метаплазии.

Сочетанные признаки воспалительного процесса в СОП регистрировались значительно чаще по сравнению с другими нарушениями архитектоники (гиперплазия базального слоя, метапластические процессы) (в 54,9% и 36,6% случаев соответственно) (двухсторонний критерий статистической значимости для сравнения относительных частот p составил 0,022). В то же время обращает на себя внимание достаточно высокая частота метапластической трансформации СОП, которая имела место у 15 (18,3%) обследованных детей, что совпадает с приводимыми в литературе данными о ее высокой частоте в детском возрасте [13,24]. Несмотря на преобладание среди метапластических вариантов эктопии желудочного эпителия (у 12 из 15 пациентов, 80%), что статистически значимо превышало частоту кишечной метаплазии (3 ребенка, 20%) (двухсторонний $p=0,0027$), оба типа метаплазии относятся на сегодняшний день к такой нозологической единице как «пищевод Барретта», отражая эволюционное прогрессирование эзофагита, и требуют тщательного динамического наблюдения [5,25,26].

Из сопутствующих заболеваний желудка и 12-перстной кишки были диагностированы: дуоденальная язва – у 1 ребенка (1,2% от всех пациентов с эндоскопическими изменениями в пищеводе), эрозивные поражения желудка и/или 12-перстной кишки – у 13 (15,9%), признаки хронического гастродуоденита – у 52 (63,4%), признаки хронического гастрита – у 6 (7,3%), нормальная эндоскопическая картина желудка и 12-перстной кишки – у 10 (12,2%), дуодено-гастральный рефлюкс у 11 (13,4%) (рис. 3). Вероятно, следует рассматривать наличие дуодено-гастрального рефлюкса как сочетанное нарушение моторики верхних отделов пищеварительного тракта. На частую ассоциацию этих двух вариантов нарушения моторики указывают и другие авторы [10,13].

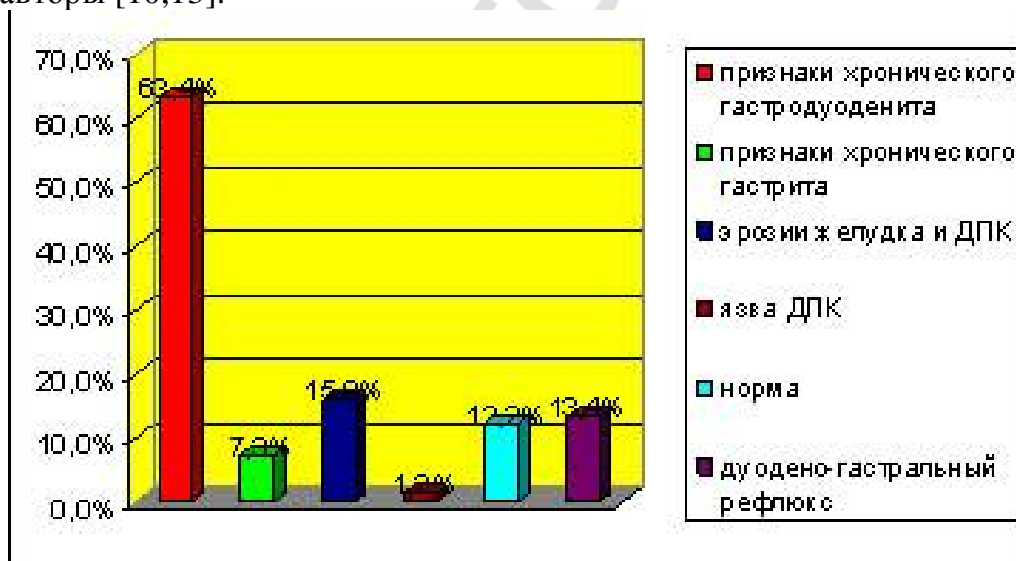


Рис. 3. Эндоскопические изменения ВОПТ у детей с макроскопическими признаками поражения пищевода

Морфологическое исследование слизистой оболочки желудка проведено у 74 из 82 обследованных пациентов, из них у 57 (77,0%) были обнаружены микроскопические признаки гастрита. При этом ни у одного из детей не были выявлены признаки атрофии и кишечной метаплазии.

При сравнении морфологических заключений, полученных при изучении биопсийного материала из слизистой пищевода и желудка, оказалось, что у всех больных отмечалась патология или пищевода, или желудка, т.е. среди обследованных детей не было случаев нормальной анатомии обоих отделов ВОПТ. По-видимому, это свидетельствует о высокой распространенности заболеваний ВОПТ среди детей и подростков, направленных для эндоскопического обследования. Сочетанные изменения структуры слизистой пищевода и желудка зарегистрированы у 50 из 74 пациентов, что составило 67,6%. О высокой частоте сочетанного поражения пищевода и желудка свидетельствуют и данные литературы [16].

При сопоставлении морфологических изменений в пищеводе и желудке не было выявлено их взаимосвязи. Методом ранговой корреляции по Спирмену было установлено, что микроскопические изменения в СОП не коррелировали с тяжестью гастрита ($R=-0,03$; $p=0,81$, $n=74$), с активностью воспаления в желудке ($R=-0,04$; $p=0,74$) и степенью обсемененности *Helicobacter pylori* ($R=-0,04$; $p=0,75$). В то же время связь между тяжестью гастрита и обсемененностью НР была умеренной ($R=0,50$) и имела статистически значимое значение ($p<0,0001$). Для дальнейшего сравнительного анализа было выделено 60 детей и подростков, которые составили две группы: 1-я группа - с эндоскопическими признаками катарального эзофагита ($n=40$) и 2-я группа – с эрозивно-язвенными поражениями пищевода ($n=20$) (таблица 1). Согласно критерию Шапиро-Уилка, возрастной состав обеих групп не соответствовал нормальному распределению ($W=0,78$; $p<0,001$ для 1-й группы и $W=0,84$; $p<0,001$ для 2-й группы), однако обе группы были сопоставимы по возрастному составу (по критерию U Манна-Уитни, $p=0,12$). Средний возраст пациентов 1-й группы (Me (LQ/UQ)) – 15,0 (13,5/16,5) года; во 2-й группе – 16,5 (13,5/17,0) лет.

Таблица 1

Сравнительная характеристика морфологических изменений слизистой оболочки пищевода и желудка у детей с признаками катарального эзофагита и эрозивно-язвенными поражениями пищевода

Ранг	Катаральный эзофагит (n=40)	Эрозивно-язвенные поражения (n=20)
Морфологические изменения СОП		
1	4	2
2	8	3
3	22	10
4	6	5
Тяжесть гастрита*		
1	0	4
2	21	5
3	15	10
Активность гастрита		
1	19	7
2	12	7
3	5	5
Обсемененность НР		
1	22	6
2	8	5
3	6	8

Примечание. * - в 1-й группе количество больных с морфологическим исследованием желудка было 36; во 2-й группе - 19

При сравнении групп по степени выраженности морфологических изменений в пищеводе, тяжести и активности гастрита с использованием U критерия Манна-Уитни не было выявлено статистически значимых различий (соответственно $p=0,48$; $p=0,58$ и $p=0,24$). В то же время частота (по двухстороннему точному критерию Фишера) и степень инфицирования НР (по U критерию Манна-Уитни) при эрозивно-язвенных поражениях статистически значимо превышала этот показатель у детей и подростков с эндоскопическими признаками катарального эзофагита ($p=0,0496$ и $p=0,04$ соответственно). В литературе приводятся противоречивые сведения о такой взаимосвязи: ряд исследователей указывают на отсутствие связи инфицирования НР и частоты эрозий в пищеводе [15,16,20], результаты других исследований совпадают с выявленными нами тенденциями [2,13,24].

Выводы:

1. Эндоскопия является высокочувствительным методом диагностики патологических изменений пищевода у детей и подростков, результаты которой в 91,5% подтверждаются морфологически.
2. Среди морфологических изменений в слизистой оболочке пищевода преобладают сочетанные воспалительные изменения (в 54,9% случаев).
3. Патология пищевода более чем у 2/3 (67,6%) больных сочетается с воспалительным процессом в желудке, однако не связана со степенью тяжести и активности гастрита. Несмотря на значительную частоту метапластической трансформации пищеводного эпителия (18,3%), формирование такого предракового состояния как кишечная метаплазия отмечается достаточно редко (у 3,7% детей с эндоскопическими изменениями в пищеводе).
4. Эрозивно-язвенные поражения пищевода чаще ассоциируются с инфицированием НР по сравнению с неструктурными изменениями. Необходимы дальнейшие исследования для решения вопроса о целесообразности антихеликобактерной терапии в качестве превенции более тяжелых повреждений слизистой оболочки пищевода.

Литература

1. Абакумов, М. М. Эндоскопическая и морфологическая диагностика гастроэзофагеального рефлюкса / М. М. Абакумов [и др.] // Вестник хирургии. 2004. Т. 163, № 6. С. 11–16.
2. Бабаджанова, М. Ш. Влияние *Helicobacter pylori* на клинико-эндоскопические проявления гастроэзофагеальной рефлюксной болезни у детей / М. Ш. Бабаджанова // Вопросы совр. педиатрии. 2009. № 2. С. 119–120.
3. Бельмер, С. В. Гастроэзофагеальная рефлюксная болезнь / С. В. Бельмер // РМЖ. 2008. Т. 16, № 3. С. 144–147.
4. Галанкина, И. Е. Клинико-морфологические особенности гастроэзофагеального рефлюкса / И. Е. Галанкина [и др.] // Рос. мед. журнал. 2004. № 5. С. 19–24.

5. Кононов, А. В. Гастроэзофагеальная рефлюксная болезнь: взгляд морфолога на проблему / А. В. Кононов // Рос. журн. гастроэнтерол., гепатол., колопроктол. 2004. № 1. С. 71–77.
6. Лазебник, Л. Б. Современное понимание гастроэзофагеальной рефлюксной болезни: от Генваля к Монреалю / Л. Б. Лазебник, Д. С. Бордин, А. А. Машарова // Эксперим. клинич. гастроэнтерология. 2007. № 5. С. 4–10.
7. Лярская, Н. В. Эндоскопическая диагностика неэрозивной гастроэзофагеальной рефлюксной болезни у детей / Н. В. Лярская, А. Л. Товсташов // Здоровоохранение. 2008. № 10. С. 57–60.
8. Маев, И. В. Достижения в диагностике и лечении гастроэзофагеальной рефлюксной болезни / И. В. Маев, Ю. А. Кучерявый // Фарматека. 2007. № 2. С. 49–52.
9. Маржатка, З. Терминология, определения терминов и диагностические критерии в эндоскопии пищеварительного тракта / З. Маржатка. 3-е изд., перераб. и доп. Эндоскопия пищеварительного тракта: Номенклатура OMEC. – Нормед Верлаг, 1996. 141 с.
10. Минушкин, О. Н. Гастроэзофагеальная рефлюксная болезнь: эпидемиологические, патогенетические, клиничко-диагностические и терапевтические аспекты / О. Н. Минушкин [и др.] // Consillium-medicum. 2006. Т. 8, № 2. С. 29–34.
11. Приворотский, В. Ф. Проект рабочего протокола диагностики и лечения гастроэзофагеальной рефлюксной болезни: мат. XII Конгресса детских гастроэнтерологов России «Актуальные проблемы абдоминальной патологии у детей» / В. Ф. Приворотский, Н. Е. Луппова. М., 2005. 15 с.
12. Реброва, О. Ю. Статистический анализ медицинских данных. Применение пакета прикладных программ STATISTICA / О. Ю. Реброва. М.: Медиасфера, 2002. 312 с.
13. Семенюк, Л. А. Рефлюкс-эзофагиты у детей и подростков (клиника, диагностика и лечение) / Л. А. Семенюк [и др.] // Рос. пед. журнал. 2006. № 1. С. 11–15.
14. Сисенкова, А. Ю. Патогенез и патологическая анатомия гастроэзофагеальной рефлюксной болезни / А. Ю. Сисенкова [и др.] // Арх. пат. 2008. № 3. С. 53–58.
15. Шептулин, А. А. Гастроэзофагеальная рефлюксная болезнь: спорные и нерешенные вопросы / А. А. Шептулин // Клинич. медицина. 2008. № 6. С. 8–12.
16. Щербаков, П. Л. Гастроэзофагеальный рефлюкс у детей – актуальная проблема детской гастроэнтерологии / П. Л. Щербаков // Рос. журн. гастроэнтерол., гепатол., колопроктол. 2002. № 1. С. 62–67.
17. Bytzer, P. Interobserver variation in the endoscopic diagnosis of reflux esophagitis / P. Bytzer, T. Havelund, J. M. Hansen // Scand J Gastroenterol. 1993. Vol. 28. P. 119–25.
18. Dent, J. Microscopic esophageal mucosal injury in nonerosive reflux disease / J. Dent // Clin Gastroenterol Hepatol. 2007. Vol.5. P. 4–16.
19. Dixon, M. F. Classification and grading of gastritis. The updated Sydney System. International Workshop on the Histopathology of Gastritis, Houston, 1994 / M. F. Dixon, R. M. Genta, J. Yardley // Am. J. Surg. Pathol. 1996. Vol. 20 (10). P. 1161–1181.

20. Emiroglu, H. H. Is there a relationship between Helicobacter pylori infection and erosive reflux in disease in children / H. H. Emiroglu [et al.] // *Acta Paediatr.* 2010. Vol. 99 (1). P. 121–125.
21. Fullard, M. Does gastro-oesophageal reflux disease progress / M. Fullard [et al.] // *Aliment. Pharmacol. Ther.* 2006. Vol. 24(1). P. 33–45.
22. Galmiche, J. P. Symptoms and disease severity in gastroesophageal reflux disease / J. P. Galmiche, B. Des Varanes // *Scand. J. Gastroenterol.* 1994. Vol. 29(Suppl201). P. 62–68.
23. Gillett, P. Pediatric gastrointestinal mucosal biopsy. Special considerations in children / P. Gillett, E. Hassall // *Gastrointest. Endosc. Clin. N. Am.* 2000. Vol. 10. P. 669–712. vi–vii.
24. Gold, B. D. Outcomes of pediatric gastroesophageal reflux disease: in the first year of life, in childhood, and in adults... Oh, and should we really leave Helicobacter pylori alone / B. D. Gold // *J. Pediatr. Gastroenterol. Nutr.* 2003. Vol. 37(Suppl). S33–S39.
25. Hassall, E. Esophageal metaplasia: definition and prevalence in childhood / E. Hassall // *Gastrointest. Endosc.* 2006. Vol. 64. P. 676–677.
26. Hassall, E. Cardia-type mucosa as an esophageal metaplastic condition in children: ‘Barrett’s esophagus, intestinal metaplasia-negative?’ / E. Hassall // *J. Pediatr. Gastroenterol. Nutr.* 2008. Vol. 47. P. 102–106.
27. Lundell, L. R. Endoscopic assessment of oesophagitis: clinical and functional correlates and further validation of the Los Angeles classification / L. R. Lundell [et al.] // *Gut.* 1999. Vol. 45. P. 172–180.
28. Pope, C. Is it necessary to perform a biopsy in erosive esophagitis? In: Giuli R. TG., DeMeester T.R., Galmiche J-P., eds. *The Esophageal Mucosa*. Amsterdam: Elsevier Press. 1994. P. 303–308.
29. Vakil, N. The Montreal definition and classification of gastroesophageal reflux disease: A global evidence-based consensus / N. Vakil [et al.] // *Am J Gastroenterol.* 2006. Vol. 101. P. 1900–1920.
30. Vandenplas, Y. Pediatric Gastroesophageal Reflux Practice Guidelines: Joint Recommendations of the NASPGHAN and the ESPGHAN / Y. Vandenplas [et al.] // *J. Pediatr. Gastroenterol. Nutr.* 2009. Vol. 49. P. 498–547.
31. Vieth, M. Red streaks in the oesophagus in patients with reflux disease: is there a histomorphological correlate / M. Vieth [et al.] // *Scand. J. Gastroenterol.* 2001. Vol. 36. P. 1123–1127.