

И. К. Шабан

ТРАНСТОРАКАЛЬНАЯ ЭХОКАРДИОГРАФИЯ КАК ОДИН ИЗ ОСНОВНЫХ МЕТОДОВ ДИАГНОСТИКИ ДЕФЕКТА МЕЖПРЕДСЕРДНОЙ ПЕРЕГОРОДКИ У ПАЦИЕНТОВ ДЕТСКОГО ВОЗРАСТА

*Научный руководитель: к.м.н., доцент Э. М. Колесников**

Кафедра детской хирургии,

Белорусский государственный медицинский университет, г. Минск

I. K. Shaban

TRANSCANIC ECHOCARDIOGRAPHY AS ONE OF THE BASIC METHODS FOR DIAGNOSTIC OF DEFECT OF THE ATRIAL ATTRACTION IN CHILDREN'S PATIENTS

*Tutor: Ph.D., associate professor E. M. Kolesnikov**

Department of Pediatric Surgery,

Belarusian State Medical University, Minsk

Резюме. Данная работа посвящена изучению принципов инструментальной диагностики дефекта межпредсердной перегородки у детей. В ходе исследования было установлено, что данная патология чаще встречается у лиц женского пола, наиболее диагностически значимым является метод транспищеводной эхокардиографии.

Ключевые слова: врожденный порок сердца, дефект межпредсердной перегородки, трансторакальная эхокардиография, транспищеводная эхокардиография.

Resume. This work is devoted to the study of the principles of instrumental diagnosis of atrial septal defect in children. During the study, it was found that this pathology is more common in women, the method of transesophageal echocardiography is the most diagnostically significant.

Keywords: congenital heart defect, atrial septal defect, transthoracic echocardiography, transesophageal echocardiography.

Актуальность. Дефект межпредсердной перегородки (ДМПП) - отверстие в межпредсердной перегородке, приводящее к шунту слева-направо и перегрузке объемом правого предсердия и правого желудочка.

Частота встречаемости дефекта межпредсердной перегородки как порока развития у детей с врожденной патологией сердечно-сосудистой системы – 8-11 %. Из-за высокого уровня точности трансторакальной и транспищеводной эхокардиографии как основных методов диагностики дефектов межпредсердной перегородки, «возраст» данной патологии с каждым годом снижается. Новейшие методы рентгенэндоваскулярной хирургии снижают вероятность осложнений и длительность пребывания пациентов в стационаре.

Цель: Изучить и проанализировать аспекты применения методов трансторакальной и транспищеводной эхокардиографии при дефектах межпредсердной перегородки.

Задачи:

1. Изучить и проанализировать диагностические возможности трансторакальной ЭХО-КГ при диагностике ДМПП.

2. Проанализировать возможности применения трансторакальной ЭХО-КГ при

отборе пациентов для проведения ренгенэндоваскулярной окклюзии ДМПП.

3. Изучить и проанализировать диагностические возможности транспищеводной ЭХО-КГ при диагностике ДМПП.

4. Провести сравнительный анализ методов трансторакальной и транспищеводной ЭХО-КГ.

Материалы и методы. Было проанализировано 62 истории болезни пациентов детского возраста (из них 24 мальчика, 38 девочек), находящихся на плановом лечении в кардиохирургическом отделении ГУ РНПЦ детской хирургии в 2018 году.

Всем пациентам была проведена трансторакальная эхокардиография на диагностическом этапе и транспищеводная эхокардиография во время проведения ренгенэндоваскулярной окклюзии дефекта межпредсердной перегородки.

Обработка данных проводилась с помощью программы STATISTICA 10.0.

Результаты и их обсуждение. Аномалии анатомического развития сердца и крупных сосудов обычно формируются на 2-8-й неделе внутриутробного развития в результате нарушения эмбрионального морфогенеза и могут быть обусловлены как наследственными (генные, хромосомные, геномные, зиготические мутации), так и средовыми факторами (перенесенные беременной женщиной краснуха, ветряная оспа и другие вирусные инфекции, эндокринопатии, лекарственные препараты, профессиональные вредности), влияющими на развивающийся зародыш. Причины возникновения ВПС у конкретного пациента чаще всего выявить не представляется возможным. Гемодинамика плода обычно при этом не страдает, и ребенок рождается хорошо развитым.

ДМПП относится к порокам сердца, для которых характерны гиперволемиа и гипертензия малого круга кровообращения, так как происходит шунтирование кровотока слева направо, что в дальнейшем способствует развитию острой, а затем хронической патологии органов дыхания.

Течение ВПС имеет определенную периодичность, позволяющую выделить три фазы:

1. Первичная адаптация. После рождения организм ребенка приспосабливается к нарушениям гемодинамики, вызванным ВПС.

2. Относительная компенсация. Наступает на 2-3-м году жизни и может продолжаться несколько лет. Состояние ребенка и его развитие улучшаются за счет гипертрофии и гиперфункции миокарда разных отделов сердца.

3. Терминальная (необратимая). Связана с постепенно развивающимися дистрофией миокарда, кардиосклерозом, снижением коронарного кровотока.

Выделяют первичный ДМПП, вторичный ДМПП и дефект венозного синуса.

Вторичный дефект межпредсердной перегородки – дефект первичной перегородки, в зависимости от места расположения может быть: центральный, передний, задний, нижний, верхний. Два и более дефекта называются множественными дефектами межпредсердной перегородки. Эту патологию необходимо дифференцировать с открытым овальным окном (ООО).

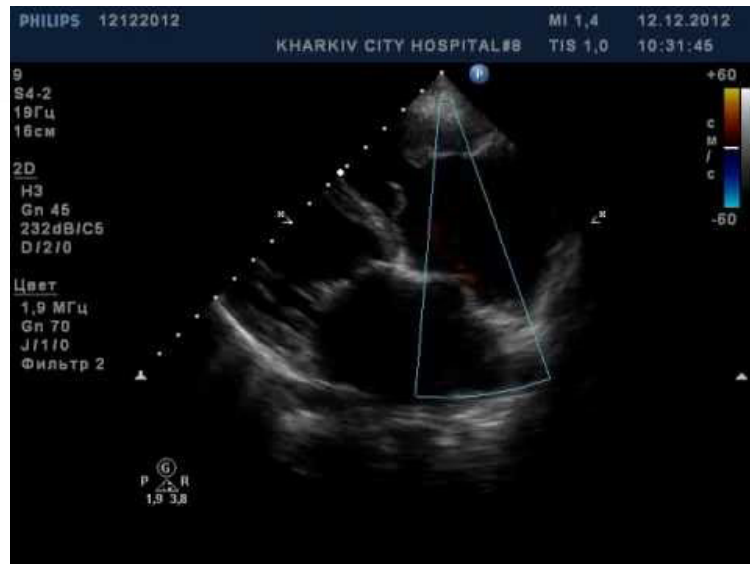

Рис. 1 – Открытое овальное окно

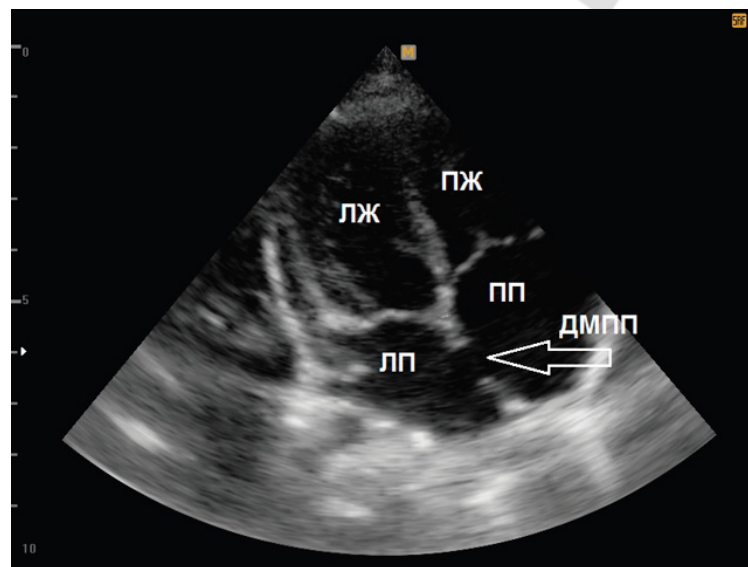
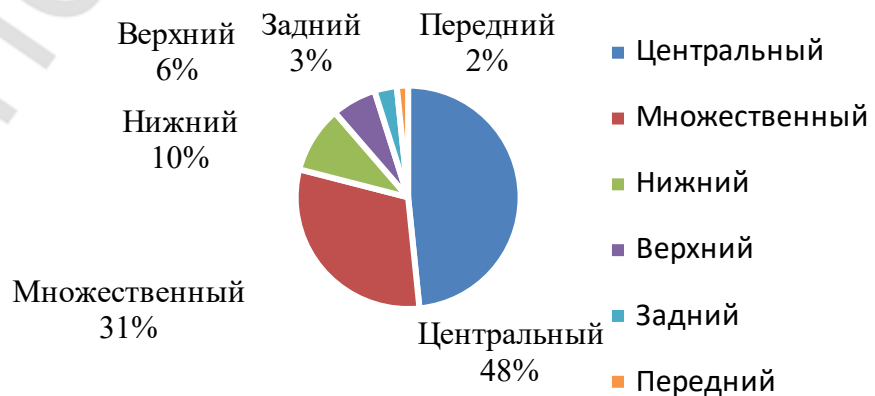


Рис. 2 – Дефект межпредсердной перегородки

Диаграмма распределения, сделанная после обработки данных, представлена ниже (диагр. 1).



Диагр. 1 – Распределение ДМПП по локализации

В ходе исследования было выявлено следующее распределение ДМПШ в зависимости от пола: лица мужского пола составили 38,7%, женского 61,3%.

В качестве инструментальной диагностики данной патологии применяется трансторакальная и транспищеводная эхокардиография.

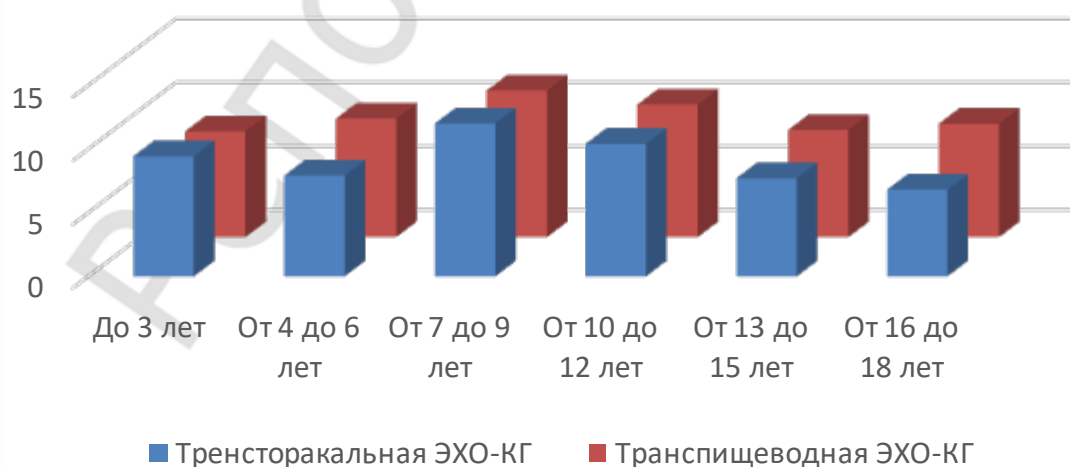
Данные были сгруппированы в шесть групп в соответствии с возрастом и выполняемой манипуляцией (табл.1 и табл. 2).

Табл. 1. Распределение по возрастным группам и средние значения размера ДМПШ при трансторакальной ЭХО-КГ.

Возрастные группы ($M \pm \delta$), мм	Средние значения
До 3 лет	$9,43 \pm 4,89$
От 4 до 6 лет	$7,90 \pm 3,67$
От 7 до 9 лет	$12,00 \pm 6,96$
От 10 до 12 лет	$10,40 \pm 4,90$
От 13 до 15 лет	$7,70 \pm 4,55$
От 16 до 18 лет	$6,80 \pm 5,25$

Табл. 2. Распределение по возрастным группам и средние значения размера ДМПШ при транспищеводной ЭХО-КГ.

Возрастные группы ($M \pm \delta$), мм	Средние значения
До 3 лет	$8,30 \pm 5,55$
От 4 до 6 лет	$9,30 \pm 3,80$
От 7 до 9 лет	$11,50 \pm 5,90$
От 10 до 12 лет	$10,40 \pm 4,91$
От 13 до 15 лет	$8,40 \pm 4,22$
От 16 до 18 лет	$8,90 \pm 7,05$



Диагр. 2 – Сравнение размеров ДМПШ при проведении трансторакальной и транспищеводной ЭХО-КГ

При анализе данных выявлено, что большей диагностической значимостью обладает метод транспищеводной ЭХО-КГ. Однако, учитывая инвазивность данной процедуры, у детей его применяют интраоперационно. При помощи трансторакальной эхокардиографии можно определить локализацию дефекта, его размер, наличие регургитации и степень гиперволемии. Данный метод актуален при отборе пациентов для рентгенэндоваскулярной окклюзии дефекта межпредсердной перегородки, контроля введения окклюдера, закрытия дефекта и оценки эффективности операции.

Выводы:

1. Трансторакальная эхокардиография обладает высокими диагностическими возможностями. Она позволяет определить локализацию дефекта, его размер, наличие регургитации и степень гиперволемии.

2. Проанализировав возможности трансторакальной эхокардиографии, можно сделать вывод о том, что данным методом актуален при отборе пациентов для рентгенэндоваскулярной окклюзии дефекта межпредсердной перегородки, контроля введения окклюдера, закрытия дефекта и оценки эффективности операции.

3. При сравнении методов трансторакальной и транспищеводной эхокардиографий было выявлено, что проведение трансторакальной эхокардиографии более актуально на этапе диагностики наличия дефекта и степени гиперволемии.

4. Проведение транспищеводной эхокардиографии наиболее актуально во время проведения операции из-за инвазивности метода.

Литература

1. Врожденные пороки сердца. Сердечно-сосудистая хирургия / В. И. Бураковский, В. А. Бухарин, В. И. Подзолков [и др.]; под ред. В. И. Бураковского. – М.: Медицина, 1989. – С. 45–382
2. Тарасов Р. С., Карташян Э. С., Ганюков В. И., Сизова И. Н. Транскатетерная коррекция дефекта межпредсердной перегородки у детей различных возрастных групп. / Р. С. Тарасов// Российский кардиологический журнал. – 2013. -№ 3. – С. 40-44.
3. Шарыкин А. С. Врожденные пороки сердца / – А. С. Шарыкин. -М.: Бином, 2009. – С. 114–121.