С. В. Ивашенко, Г. А. Берлов

Гистологическая картина восстановления костной ткани челюсти кролика после воздействия ультразвуком низкой частоты по данным световой микроскопии

Белорусский государственный медицинский университет

Histological reconstruction of bone tissue after exposure to the jaw of rabbit low-frequency ultrasound according to light microscopy
Restoration of the bone tissue after low-frequency ultrasonic insonation has been studied in the experiment.
Key words: low-frequency ultrasound, bone tissue, osteogenesis

В различных областях медицины все более значительное место занимает использование низкочастотного ультразвука с целью консервативного и хирургического воздействия на ткани. Безвредность, малая травматичность, простота ультразвукового воздействия дает возможность использования низкочастотного ультразвука в клинической и практической медицине, в различных профилях, в том числе в акушерстве, гинекологии, урологии, проктологии, оториноларингологии, хирургии, дерматовенерологии и других областях медицины.Одним из направлений является применение ультразвука при лечении ортодонтических пациентов со сформированным прикусом[1]. Ортодонтическое лечение у взрослых затруднено в связи с увеличением плотности компактной пластинки и губчатого вещества костной ткани, снижением ее пластичности, ослаблением обменных процессов. Разработано много различных методов инвазивного и неинвазивного воздействия на костную ткань с целью оптимизации ортодонтического лечения. Ни у кого не вызывает сомне¬ния, что хорошего результата ортодонтического лечения у взрослых можно добиться только при комплексном подходе[5]. .Ослабить костную ткань и сделать её более податливой к перемещению зубов можно воздействуя на костный матрикс и содержание в ней кальция и фосфора. Одним из путей решения данной проблемы является применение низкочастотного ультразвука. Он оказывает разностороннее биологическое действие: вызывает микромассаж клеточных структур, тепловой эффект, физико-химические изменения и др. Озвучивание низкочастотным ультразвуком повышает проницаемость клеточных мембран, улучшает проницаемость и введение лекарственных веществ [2,3,6,7]. Нами получены хорошие экспериментальные результаты применения низкочастотного ультразвука частотой 60,80 и 100 кГц на костную ткань челюсти кролика, с целью её ослабления[4].
Целью проведенного экспериментального исследования явилась оценка регенерации костной ткани альвеолярного отростка челюсти у кроликов, подвергшихся озвучиванию низкочастотным ультразвуком частотой 60, 80 и 100 кГц.

Репозиторий БГМУ

Эксперимент проведен на 33 кроликах породы шиншилла одинакового веса и возраста. Кроликов разделили на двенадцать групп. Девять опытных- по 3 особи и три контрольных- по 2 особи в каждой. В первой - третьей опытных группах проводили озвучивание костной ткани и слизистой альвеолярного отростка нижней челюсти в области центральных резцов ультразвуком частотой 60 кГц до десяти минут по 10 процедур. В четвёртой- шестой опытных группах проводили озвучивание костной ткани и слизистой в этой же области ультразвуком частотой 80 кГц до десяти минут, также по 10 процедур. В седьмой- девятой опытных группах проводили озвучивание костной ткани и слизистой в этой же области ультразвуком частотой 100 кГц до десяти минут, также по 10 процедур. Животных опытных групп выводили из эксперимента - на следующие сутки после окончания процедур, через один и два месяца, одновременно снимали пару животных из контрольной группы.

Животные находились на стандартном рационе вивария.

Для гистологического исследования брали фрагмент нижней челюсти с наружной и внутренней компактной пластинками и губча¬тым веществом, фиксировали в 10%-ном растворе формалина, затем декальцинировали в 7%-ном растворе азотной кислоты, заливали в целлоидин. Срезы окрашивали гематоксилином и эозином, а также по методу Ван-Гизона.

Опыт №1- 60 кГц, 10 процедур. Отмечается значительное по площади разрастание соединительной ткани местами с плотным расположением, веретенообразных, полигональных клеток с очаговыми скоплениями гигантских многоядерных остеокластов, с очень неровной поверхностью, с глубокими западениями костного вещества, от которого ещё остаются заметными разной величины, в виде «отрубков» сегменты пучков коллагеновых волокон, окрашивающихся в красный цвет по методу Ван-Гизона, на желтом фоне цитоплазмы многочисленных, преимущественно одноядерных остеокластов. В других участках – многочисленные, тонкие, ветвящиеся костные балочки, сливающиеся с предобразованной «старой» костной тканью. В ней отмечаются широкие «полосы» заметно базофильного костного вещества с чёткой границей с более светлым, гомогенным оксифильным межуточным веществом, содержащим узкие, с пикнотичными ядрами остеоциты. Выраженная пролиферация клеток адвентиции питательных кровеносных сосудов, резорбирующих костное вещество, некоторые из питательных каналов по величине приближаются к межбалочным пространствам губчатого вещества. Последние выполнены гиперемированным жировым костным мозгом, в некоторых из них с резко утолщённым эндостом, разрушающим костное вещество с образованием крупных, неправильной формы полостей .

Опыт № 2- 1 месяц после воздействия 60 кГц ,10 процедур.Обширные поля соединительной ткани, врастающей и резорбирующей костную , в компактном веществе которой- многочисленные, широкие питательные каналы с пролиферирующими клетками утолщённой адвентиции, также рассасывающие окружающую костную ткань(рис.1).В некоторых участках выявляются

Репозиторий БГМУ

небольшие базофильные линии склеивания, оксифильный слой межуточного вещества чаще около мелких питательных каналов (рис.2).Чёткого проявления остеобластического костеобразования не наблюдается.

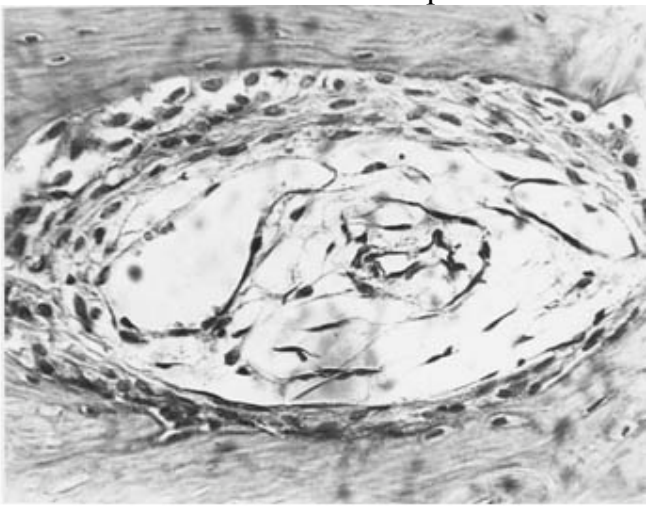

Рис.1. Опыт № 2- 1 месяц после воздействия ультразвуком частотой 60 кГц, 10 процедур.Пролиферирующие клетки адвентиции сосудов питательных каналов. Окраска гематоксилином и эозином.Ув.200

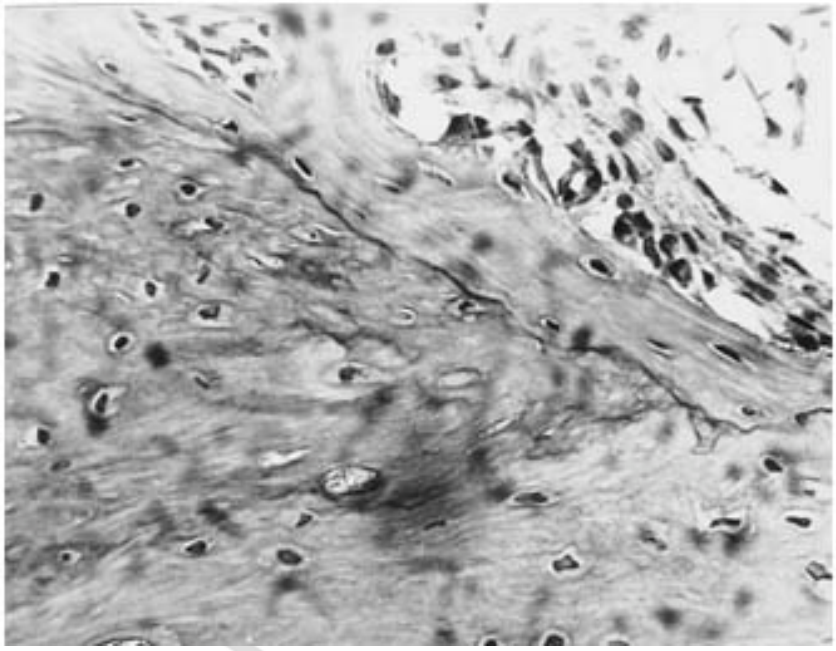

Рис.2. Опыт № 2- 1 месяц после воздействия ультразвуком частотой 60 кГц, 10 процедур. Слабо выраженные базофильные линии склеивания, гомогенный оксифильный слой межуточного вещества в стенке питательного канала. Окраска гематоксилином и эозином.Ув.200

Опыт № 3- 2 месяца после 60 кГц, 10 процедур.В сравнении с предыдущим опытом в данном- компактный слой заметно утолщён, с небольшими, хотя и многочисленными питательными каналами, с резко базофильными стенками (рис.3). Базофилия, склероз адвентиции кровеносных сосудов питательных

каналов. Некоторое изменение их формы и межбалочных пространств, как бы вытягивающихся по направлению длинной оси кости, и заметно уменьшающихся в размерах, как и питательные каналы.

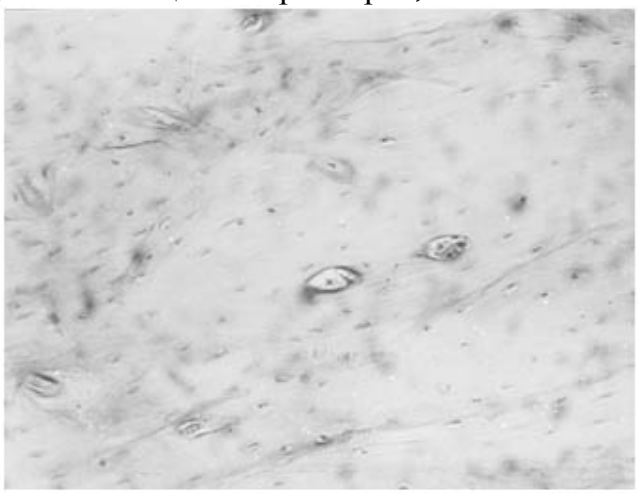

Рис.3. Опыт № 3.- 2 месяца после 60 кГц, 10 процедур. Почти нормальной толщины компактный слой с небольшими питательными каналами с резко базофильными стенками. Окраска гематоксилином и эозином.Ув.

Опыт № 4- 80 кГц, 10процедур.Никаких признаков остеогенеза. Преобладающая пролиферация веретенообразных клеток с редкими гигантскими многоядерными остеокластами, рассасывающими костное вещество, от которого местами остаются истончённые, «обтаявшие» балочки окрашивающиеся по методу Ван-Гизона в красный цвет. Усиленная фибриллярность межуточного вещества, увеличение размеров многих остеокластов, гиперхроматоз ядер.

Опыт № 5- 1 месяц после 80 кГц, 10 процедур. Чёткая компактизация костной ткани челюсти, хотя и сохранились редкие крупные межбалочные пространства губчатого вещества. Компактный слой хорошо выражен, с довольно многочисленными базофильными линиями склеивания, проходящими в различных направлениях, особенно вблизи стенок питательных каналов, в целом- резкая мозаичность компактного вещества, усиливающаяся «потоками» разной интенсивности базофилии межуточного вещества пересекающегося с оксифильным. Почти во всех этих «потоках» хорошо заметна фибриллярность, гиперплазия остеоцитов с базофильными укрупнёнными ядрами. Компактизация выражается в сдавлении, деформации межбалочных пространств, замурововании части питательных каналов (рис.4).

Репозиторий БГМУ

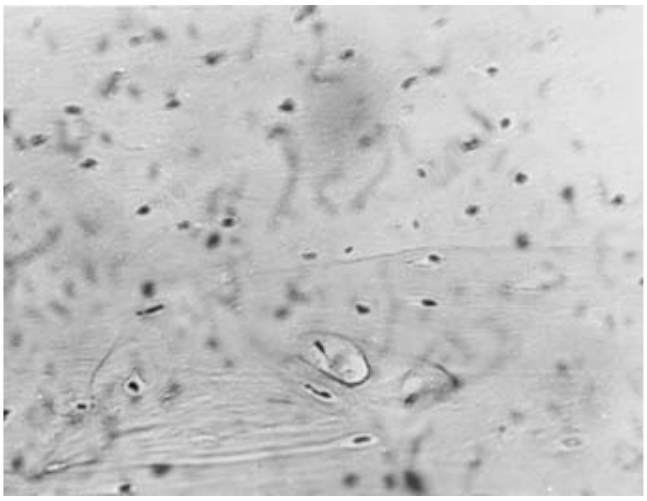

Рис.4. Опыт № 5.- 1 месяц после 80 кГц, 10 процедур. Мозаичность, фибриллярность компактного вещества, облитерация части питательных каналов. Окраска по методу Ван-Гизона.Ув.

Опыт №6- 2 месяца после 80 кГц, 10 процедур. Микроскопические изменения сходны с таковыми в предыдущем опыте, но здесь несколько сильнее выражена мозаичность межуточного вещества, образование остеоида клетками адвентиции сосудов питательных каналов, эндоста межбалочных пространств(рис.5), клетками утолщённой надкостницы, на границе с которой находится чёткий базофильный слой межуточного вещества(рис.6).

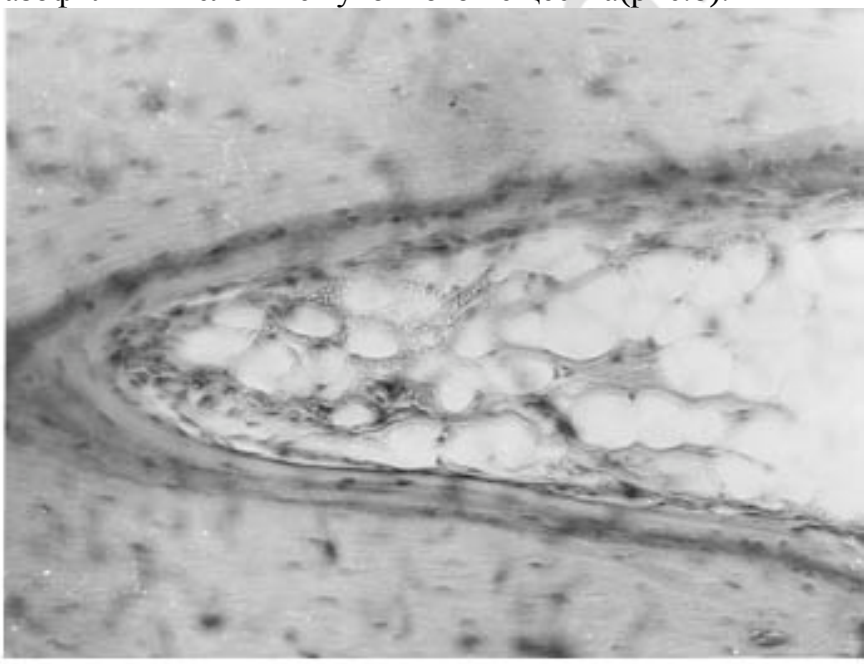

Рис.5. Опыт №6.- 2 месяца после 80 кГц, 10 процедур. Образование остеоида клетками эндоста. Окраска гематоксилином и эозином.Ув.

Репозиторий БГМУ

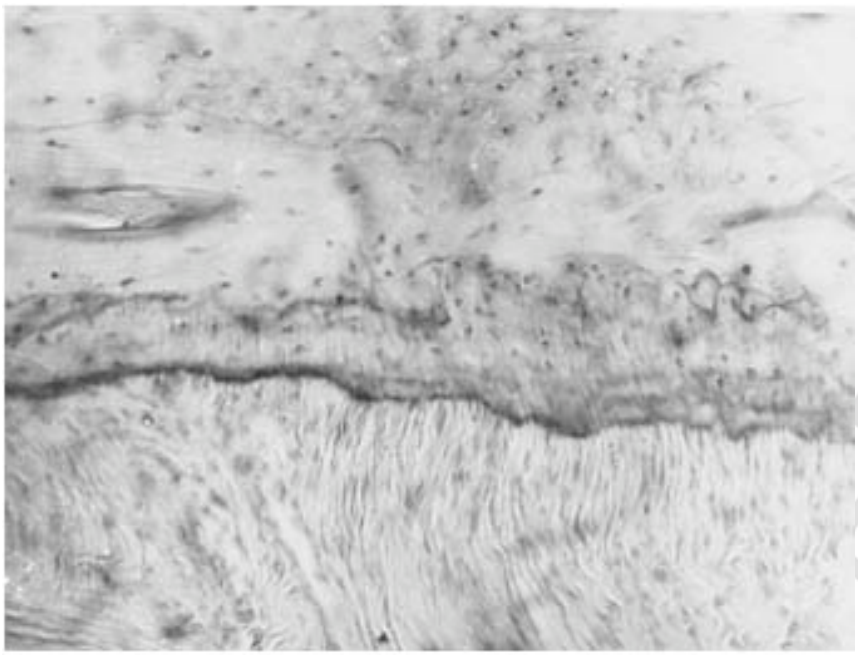

Рис.6. Опыт №6.- 2 месяца после 80 кГц, 10 процедур. Интенсивное костеобразование утолщённой надкостницей. Окраска гематоксилином и эозином. Ув.

Опыт № 7- 100 кГц,10 процедур. Распространённая, резко выраженная активная гиперемия компактного, губчатого вещества и обширных полей соединительной ткани. Во многих кровеносных сосудах – явления стаза с деформацией эритроцитов ,отмежеванием плазмы (сладж-феномен), отдельные крупные округлые вакуоли, вероятно, проявление жировой эмболии, которая в предыдущих экспериментах не отмечалась.Сильные дистрофические изменеия межуточного костного вещества- его фибриллярность, заметная не только при окраске срезов по методу Ван-Гизона , но и гематоксилином и эозином. Часто встречаются участки с пустотами на месте остеоцитов, скопления оксифильных округлых гиалиновых телец по размерам несколько более нормальных остеоцитов , вероятно, изменённые костные клетки. Многие сохранившиеся остеоциты- крупные, с большими ядрами, иногда- многоугольной формы, почти не отличимы от остеокластических клеточных элементов . Другие остеоциты, наоборот, с небольшими, гиперхромными палочковидными ядрами. В данном опыте не только сильнее дистрофические изменения костного вещества, по сравнению с предыдущими экспериментами, но и процессы его резорбции и соединительнотканной организации.Эти процессы протекают почти одновременно, с участием тканей различной дифференцировки, например, поясок одноядерных остеокластов из нескольких клеточных слоёв «подпитывается», снабжается кровью из резко гиперемированных кровеносных сосудов жировой ткани, на которой как бы лежат остеокласты. Жировая ткань в свою очередь, замещается врастающей в неё веретёноклеточной, местами образующие большие поля без каких-либо признаков резорбированной костной ткани. В местах резорбции костной ткани гигантскими многоядерными остеокластами почти одновременно идёт соединительнотканная организация. В

Репозиторий БГМУ

целом в данном опыте по сравнению с предыдущими сильнее выражены дистрофические изменения клеток, межуточного вещества, процессы резорбции и соединительнотканной организации.

Опыт№ 8- 1 месяц после 100 кГц, 10 процедур. Заметное преобладание остеоидного костеобразования над процессами рассасывания костной ткани, костеобразование проявляется распространённым формированием остеоида в стенках многих питательных каналов с облитерацией и ограничением многих из них базофильными линиями склеивания(рис.7). Слабее образование остеоида происходит со стороны эндоста, многие межбалочные пространства сохранились, граница между компактным и губчатым веществом смазана, но костные балочки большей частью утолщены за счёт компактизации и вследствие деятельности многочисленных укрупнённых остеоцитов с гиперхромными ядрами. Мозаичность, перестройка костной ткани менее выражена в сравнении с этими процессами в опытах № 4,6

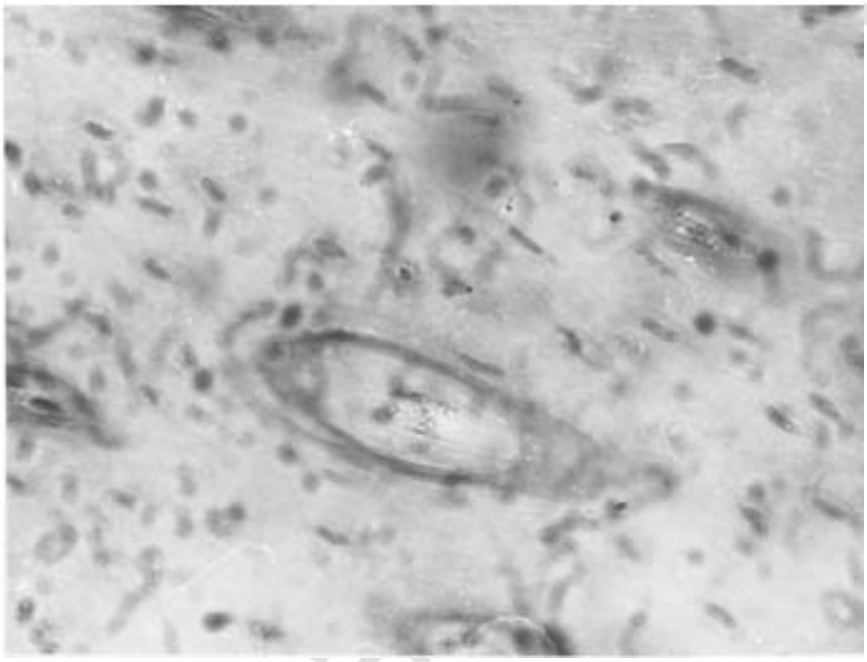

Рис.7. Опыт № 8.- 1 месяц после 100 кГц, 10 процедур. Остеоидная облитерация, ограничение базофильной линией склеивания питательного канала. Окраска гематоксилином и эозином. Ув.

Опыт № 9- 2 месяца после 100 кГц, 10 процедур.Компактный слой с гомогенным, оксифильным межуточным веществом. Умеренная базофильная полоска отделяет часть компактного слоя от внутренней его массы. В губчатом веществе наблюдались более активные изменения, а именно- распространённая перестройка, выраженная мозаичность и резорбция костной ткани (рис.8)

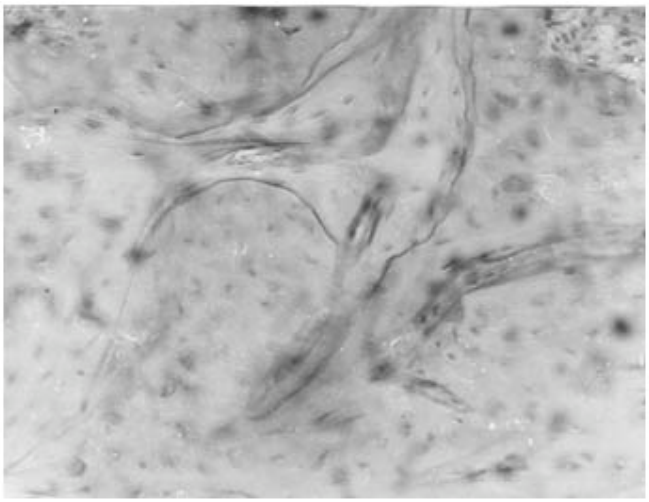

Рис.8. Опыт № 9.- 2 месяца после 100 кГц, 10 процедур. Мозаичность и резорбция костной ткани. Окраска гематоксилином и эозином.Ув.

Заключение

Во всех объектах исследования данной группы опытов наблюдались активные процессы восстановления и перестройки костной ткани.

Так, после озвучивания частотой 60 кГц на первом месяце ещё сохранялась сильная рарефикация, которая ко второму месяцу сменялась явным преобладанием остеогенеза. Более выраженное восстановление уже на первом месяце отмечено в опытах с озвучиванием частотой 80 кГц преимущественно в компактном слое. Ко второму месяцу структура костной ткани почти не отличалась от нормы.

После озвучивания частотой 100 кГц на первом месяце происходило образование остеоида и новой костной ткани, утолщение компактного слоя с явлениями его перестройки- мозаичностью, резорбцией предсуществовавших костных структур. На втором месяце компактный слой приобретал почти нормальное строение, а процессы перестройки как бы смещались в губчатый слой.

Таким образом, воздействие ультразвука не оказало заметного отрицательного влияния на костную ткань, которая сохранила способность к восстановлению в ретенционном периоде. Можно допустить, что ультразвук активирует не только процессы резорбции, но и образования новой костной ткани, что особенно чётко наблюдалось в опыте после озвучивания в 60 кГц на первом месяце.

Восстановление костной ткани сопровождалось и усилением минерализации, на это указывало появление очагов базофилии межуточного вещества, нарастание количества базофильных линий склеивания, появление и усиление базофилии стенок питательных каналов. Реминерализация протекала и с увеличением органической части, что проявлялось гомогенизацией, сглаживанием фибриллярности и эозинофилии в некоторых участках межуточного вещества, преимущественно в корковом слое.

Репозиторий БГМУ

Таким образом проведенное исследование позволило сделать следующие выводы:

1. Уже на 30-е сутки после воздействия низкочастотным ультразвуком чётко проявляется восстановление костной ткани.
2. Более выраженное восстановление уже на первом месяце отмечено в опытах с озвучиванием частотой 80 кГц преимущественно в компактном слое.
3. Восстановление костной ткани сопровождалось и усилением её минерализации.
4. Через два месяца после воздействия ультразвуком низкой частоты компактный слой приобретал почти нормальное строение, а процессы перестройки как бы смещались в губчатый слой.

Литература

1. Гунько, И. И. Клинико-экспериментальное обоснование применения физиотерапевтических методов в комплексном лечении зубочелюстных аномалий сформированного прикуса : автореф. дис. ... ... д-ра мед. наук / И. И. Гунько. Минск, 2004. 43 с.
2. Ивашенко, С. В. Влияние низкочастотного ультразвука на костную ткань челюсти кролика в эксперименте / С. В. Ивашенко, В. А. Чекан // DENTIST Казахстан, 2007. № 1. С. 149–152.
3. Ивашенко, С. В. Денситометрическая оценка состояния костной ткани после воздействия низкочастотным ультразвуком в эксперименте с помощью компьютерной томографии / С. В. Ивашенко, Ю. В. Ваганов, А. Ю. Томашёва // Медицинский журнал. 2008. № 3. С. 90–92.
4. Ивашенко, С. В. Сравнительная морфологическая оценка костной ткани челюсти кролика после воздействия ультразвуком низкой частоты по данным световой микроскопии / С. В. Ивашенко, Г. А. Берлов // Медицинский журнал. 2009. № 4. С. 36–40.
5. Наумович, С. А. Повышение эффективности комплексного (ортопедо-хирургического) лечения аномалий и деформаций зубочелюстной системы в сформированном прикусе (Клин.-эксперим.исслед.): автореф. дис. ... д-ра мед. наук: 14.00.21 / С. А. Наумович; Бел. гос. мед. ун-т. Минск, 2001. 42 с.
6. Улащик, В. С. Низкочастотный ультразвук: действие на организм, лечебное применение и перспективы исследования / В. С. Улащик // Вопр. Курортологии, физиотерапии и леч. физкультуры. 2000. № 6. С. 3–8.
7. Harle, J; Salih, V; Mayia, F; Knowles, JC; Olsen, I. Effects of ultrasound on the growth and function of bone and periodontal ligament cells in vitro // Ultrasound Med Biol. 2001. Apr;27(4): P. 579–86.

Репозиторий БГМУ