

## Присыпка в хирургической практике.

### Неоправданно забытая лекарственная форма?

1УО «Витебский государственный медицинский университет»

2УО «Гомельский государственный медицинский университет»

Лекарственное средство растительного происхождения «ФитоМП» для местного лечения хирургической инфекции исследовано в виде присыпки и настоя. Проанализирована целесообразность использования лекарственной формы «присыпка» при местном лечении хирургической инфекции. Лабораторными и экспериментальными исследованиями доказано ее преимущество перед настоем. При клинической апробации растительного средства в хирургии и оториноларингологии продемонстрировано, что присыпка особенно эффективна при лечении ран с обильной экссудацией. Она не только проста в применении, легко наносится на рану, но и удаляется с нее при перевязке безболезненно в отличие от влажно-высыхающих повязок. При лечении глубоких раневых полостей и ран со слабой экссудацией оптимальным вариантом является использование салфеток, тампонов или турунд, обильно смоченных в настое.

Ключевые слова: присыпка, растительное лекарственное средство, раневая инфекция, антимикробная активность, ранозаживляющий эффект

POWDER IN THE SURGICAL PRACTICE. UNFAIRLY FORGOTTEN MEDICINAL FORM?

Frolova A.V. 1, Kosinets A.N. 1, Bulavkin V.P. 1,

Kunitski V.S. 1, Sitnikov V.P. 2

1Vitebsk state medical university

2Gomel state medical university

«PhytoMP» for local treatment of a surgical infection is investigated in the form of powder and infusum. The expediency of use of the medicinal form "powder" is analysed at local treatment of a surgical infection. Laboratory and experimental researches its advantage before infusum is proved. At clinical approbation of vegetative means in surgery and otorhinolaryngology it is shown, that powder is especially effective at treatment wounds with plentiful exudates. It not only is simple in application, is easily put on a wound, but also leaves from it at bandaging without serious consequences unlike damp-drying up bandages.

At treatment deep wounds cavities and wounds with exudates an optimum variant use of napkins, tampons, plentifully moistened in infusum is weak.

Key words: powder, vegetative medical product, раневая an infection, antimicrobial activity, healing effect

Несмотря на очевидные успехи в хирургии, достигнутые благодаря совершенствованию техники и применению широкого арсенала антибактериальных средств, лечение гнойных ран по-прежнему остается чрезвычайно сложной и далеко нерешенной проблемой [1–4]. На сегодняшний день это не только клиническая, но и общебиологическая проблема, приобретшая социально-экономическую значимость в масштабах государства. Растущая антибиотикорезистентность возбудителей хирургической инфекции способствует увеличению числа гнойно-воспалительных заболеваний и послеоперационных осложнений различной локализации, тяжело протекающих и не поддающихся традиционному лечению. Участились случаи генерализации инфекции, на фоне снижения общей реактивности организма существенно удлинились сроки лечения больных, а частота летальных исходов в хирургических стационарах остается на уровне 30–40% [5–6].

В борьбе с раневой инфекцией используются различные методы и схемы. При этом достижения в области активного ведения гнойных ран не исключают применение доступного на всех уровнях хирургической помощи и экономически выгодного метода лечения под повязкой [7–8]. Дифференцированный подход к выбору лекарственных средств при четком соответствии их фазе раневого процесса, сложный патогенез которого обуславливает необходимость многонаправленного воздействия, обеспечивает успех лечения [9]. Благодаря прогрессу в фармакологии арсенал лекарственных средств постоянно расширяется, но исследователи зачастую обращают внимание на субстанции растительного происхождения – источники для получения биологически активных соединений. Актуальность разработки и последующего внедрения новых эффективных фитопрепаратов для местного лечения гнойных ран обусловлена и значительными финансовыми затратами на антибактериальную терапию [10–12].

Оптимум условий для проявления лечебного действия препарату обеспечивает его лекарственная форма. Современные научно-технические достижения позволили разработать и предложить лекарственные препараты с пролонгированным действием. Однако в данной ситуации возникает потребность в техническом перевооружении производства, замене устаревшего и малоэффективного оборудования.

Спорным на сегодняшний день остается вопрос о наиболее удобной форме лекарственного средства, наносимого на рану. Жидкие лекарственные формы широко используются в хирургической практике [13], но отсутствие высокой и пролонгированной осмотической активности порой ограничивает их применение в I фазе раневого процесса. В последние десятилетия отмечена тенденция к более частому применению мягких лекарственных форм на гидрофильной основе, поскольку жировая нарушает отток экссудата из раны, способствуя прогрессированию воспалительного процесса. Наиболее редко применяемой в хирургии лекарственной формой, находящейся в стадии регрессии, является твердая (порошки). Опыт клиницистов показывает, что существующие различного рода присыпки плохо растворяются в гнойном экссудате, не обладают способностью диффундировать в воспаленные ткани, а во II фазе раневого процесса могут травмировать грануляционную ткань [14].

Целью данной работы явилось проанализировать целесообразность применения лекарственной формы «присыпка» при местном лечении хирургической инфекции.

#### Материал и методы

Лекарственное средство растительного происхождения «ФитоМП» для местного лечения хирургической инфекции [15] исследовано в виде присыпки и настоя при соотношении компонентов «маклея мелкоплодная / подорожник большой» («М / П») 1:1, 2:1, 1:2.

Настой готовился в соответствии с требованиями ГФ СССР XI издания в стерильных аптечных условиях из присыпки «ФитоМП» непосредственно перед применением и использовался в течение суток. Для приготовления 3% настоя 3 г лекарственного средства «ФитоМП» помещают в стерильную плоскодонную колбу, заливают 100 мл стерильного физиологического раствора, закрывают пробкой и нагревают на кипящей водяной бане в течение 15 минут. Затем охлаждают в течение 45 мин., процеживают и оставшуюся массу отжимают. Полученный настой доводят стерильным физиологическим раствором до первоначального объема [16].

In vitro для определения степени выраженности антимикробной активности средства «ФитоМП» в обеих лекарственных формах использован метод диффузии в агар [17]. На чашку Петри с мясопептонным агаром (МПА) вносят взвесь 10<sup>9</sup> колониеобразующих

единиц (КОЕ) суточной культуры исследуемого штамма микроорганизма. Настой / присыпку, стерильный физиологический раствор (контроль) в объеме 20 мкл вносят в лунки, и после суточной инкубации в термостате при  $t=37^{\circ}\text{C}$  измеряют диаметры зон ингибирования роста микроорганизмов. При отсутствии зоны считают, что антимикробная активность отсутствует.

In vivo экспериментальные исследования обеих лекарственных форм «ФитоМПа» выполнены на белых крысах-самцах путем моделирования гнойной раны. Под эфирным наркозом крысам в лопаточной области по контуру, предварительно нанесенному с помощью трафарета и соответствующему диаметру вшиваемого полиэфирного кольца, иссекают кожный лоскут (552 мм<sup>2</sup>) до мышечного слоя. Дно и края раны раздавливают с помощью зажима Кохера. Затем в каждую рану вводят 2 мл суточной культуры штамма *S. aureus* ATCC 25923 или *E. coli* ATCC 25922, содержащей 1 млрд. микробных тел в 1 мл. Полиэфирные кольца закрываются крышечками с целью изолирования раны от окружающей микрофлоры. В качестве позитивного контроля использован раствор сангвиритрина, в качестве негативного – раствор фурацилина, применяемый в оториноларингологии для полосканий после тонзиллэктомии.

Для оценки динамики течения гнойно-воспалительного процесса использовался метод количественного определения содержания бактерий в 1 г ткани (Определение микробной обсемененности раневой поверхности по методу Радомана В.Е., 1979). С этой целью стерильной стандартной бактериологической петлей диаметром 3 мм берут соскоб с раневой поверхности и осторожно высевают (40 штрихов с одного забора) на чашку Петри с кровяным агаром в сектор А. Затем петлю обжигают и проводят 4 раза по поверхности агара из сектора А в сектор I, затем снова обжигают и проводят через сектор I в сектор II четыре раза. Процедуру повторяют еще раз из сектора II в III. Затем чашку с кровяным агаром оставляют в термостате на сутки С. По тому, в каком секторе и в какой степени происходит рост<sup>o</sup> при температуре 37 колоний, судят о микробной обсемененности.

Критериями заживления раны являлись: сроки очищения от гнойно-некротических тканей, появления грануляций, сроки начала и полной эпителизации. В процессе лечения через день проводились цитологические исследования раневых отпечатков по методике М.П. Покровской и М.С. Макарова (1942).

Согласно программе клинической апробации в хирургии «ФитоМП» в обеих лекарственных формах был применен при лечении пациентов с гнойными ранами разной этиологии и локализации (с абсцессами, флегмонами кисти, послеоперационными ранами, трофическими язвами, ранами, осложненными сахарным диабетом), находившихся на лечении в РНПЦ «Инфекция в хирургии». Контрольную группу составили больные, при местном лечении ран которых использовались традиционные антисептики.

В отделении оториноларингологии Витебской областной клинической больницы лекарственное средство «ФитоМП» применено для стимуляции репаративных процессов после проведенных тонзиллэктомии и после saniрующих и реконструктивных операций на ухе. В лечении пациентов с заболеваниями глотки или уха средство применено в виде присыпки при соотношении компонентов «М / П» 1:1 либо 1:2 для инсуффляции на раневую поверхность. С целью прижигания патологических грануляций в ухе использовано соотношение компонентов «М / П» 2:1. В контрольной группе для полоскания глотки после тонзиллэктомии использовался раствор фурацилина.

Результаты и их обсуждение

Фармакологическая активность лекарственного средства «ФитоМП» обусловлена действующими веществами его компонентов, в частности, алкалоидами сангвинарином и

хелеритрином [18] маклейи мелкоплодной (*Macleaya microcarpa* (Maxim.) Fedde), сем. Маковых (Ranunculaceae) и полисахаридами подорожника большого (*Plantago major* L.), сем. Подорожниковых (Plantaginaceae).

Проведенные лабораторные анализы и экспериментальные исследования показали высокую эффективность предлагаемого средства в отношении возбудителей гнойно-воспалительных заболеваний и послеоперационных осложнений. При этом было констатировано явное преимущество присыпки перед настоем. Сравнительный бактериологический анализ методом диффузии в агар показал, что независимо от соотношения компонентов «маклея / подорожник» 1:1, 2:1 или 1:2 все исследованные образцы обладали более выраженным антимикробным эффектом в отношении как грамположительных, так и грамотрицательных микроорганизмов ( $p < 0,0001$ ). Например, диаметры зон ингибирования роста *S. aureus* присыпкой и настоем М/П 2:1 составили  $20,16 \pm 0,37$  мм и  $18,04 \pm 0,19$  мм соответственно.

Антимикробная активность каждого образца в отношении данного возбудителя приведена на рисунке 1.

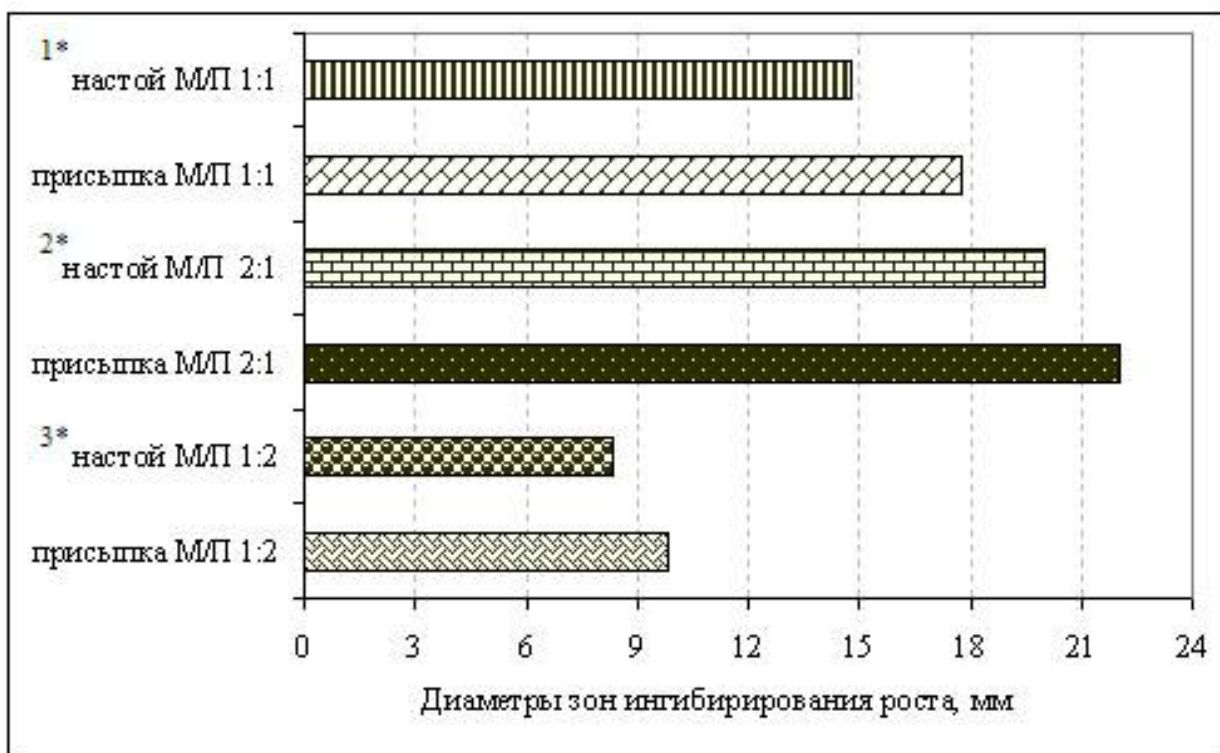


Рисунок 1 – Диаметры зон ингибирования роста *S. Aureus*

Примечание –  $p < 0,001$ , 1\* достоверно в сравнении с присыпкой М/П 1:1,

2\* достоверно в сравнении с присыпкой М/П 2:1, 3\* достоверно в сравнении с присыпкой М/П 1:2.

Проведенное на модели гнойной раны у крыс экспериментальное исследование подтвердило лабораторные данные и продемонстрировало, что лекарственное средство «ФитоМП» сочетает в себе антимикробный, противовоспалительный и ранозаживляющий эффекты. Различия в скорости очищения ран наблюдались в зависимости от вида инфицирующего агента (*S. aureus* или *E. coli*), соотношения компонентов в средстве и выбранной лекарственной формы. Так, в отношении представителя грамположительной микрофлоры (*S. aureus*) антимикробная активность лекарственного средства «ФитоМП» была более выражена. Интенсивное снижение микробной обсемененности и очищение раневой поверхности от гноя происходило под действием присыпки при соотношении

компонентов М/П 2:1. Независимо от соотношения компонентов «маклея / подорожник» 1:1, 2:1 или 1:2 все исследованные образцы присыпки обладали более выраженным антимикробным эффектом в отношении возбудителя, чем настой (p < 0,001).

На рисунке 2 приведены данные о снижении микробной обсемененности ран крыс, инфицированных *S. aureus*, под действием всех исследованных образцов.

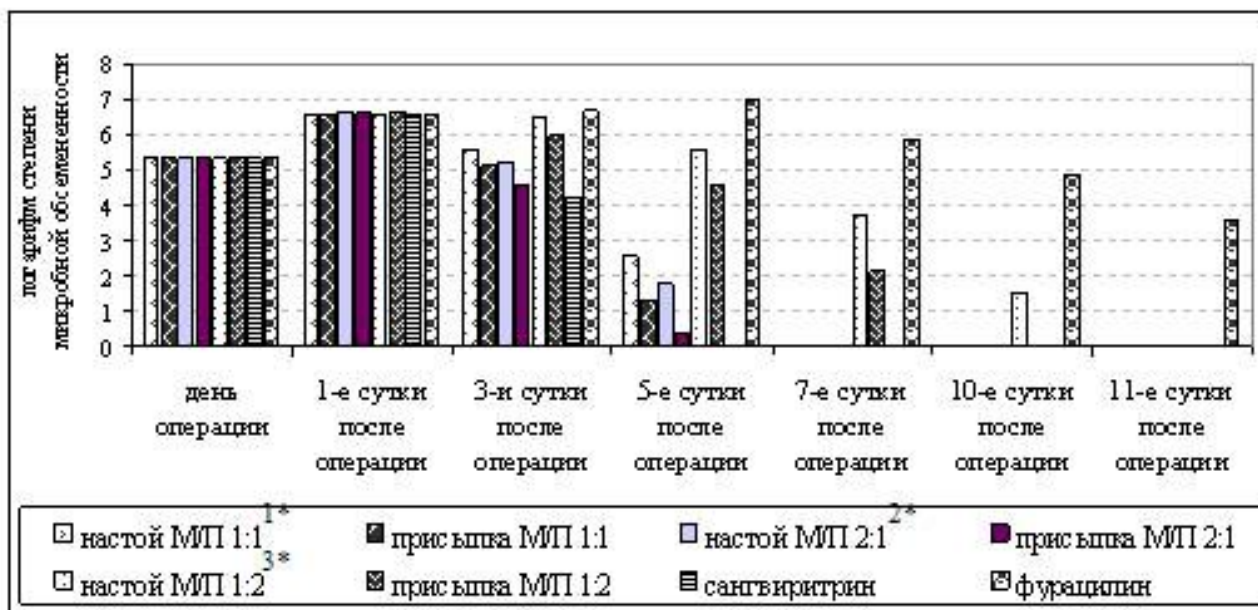


Рисунок 2 – Степень микробной обсемененности ран, инфицированных *S. Aureus*

Примечание – p < 0,001, 1\* достоверно в сравнении с присыпкой М/П 1:1,

2\* достоверно в сравнении с присыпкой М/П 2:1, 3\* достоверно в сравнении с присыпкой М/П 1:2.

На рисунке 3 представлена динамика раневого процесса под действием всех исследованных образцов средства «ФитоМП» и антисептика фурацилина.

На рисунке 3 представлена динамика раневого процесса под действием всех исследованных образцов средства «ФитоМП» и антисептика фурацилина.

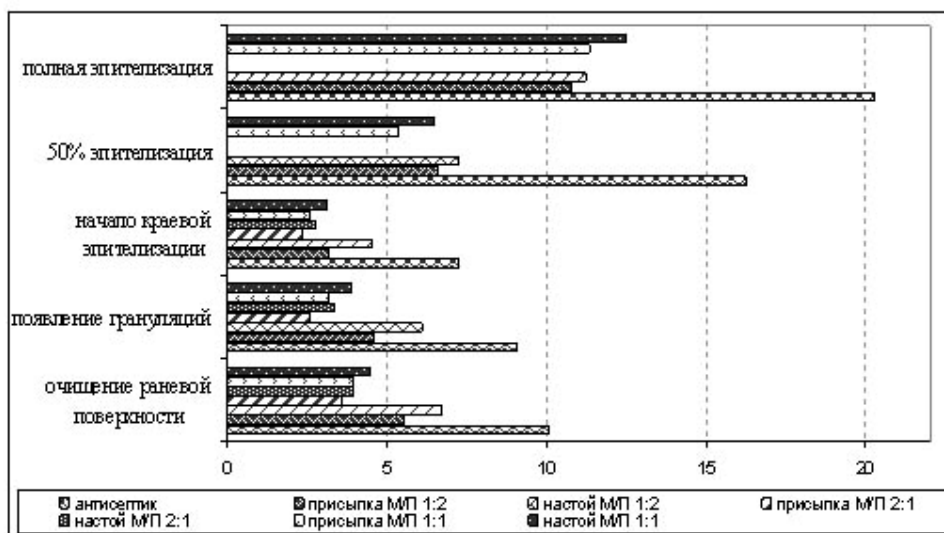


Рисунок 3 – Динамика раневого процесса

При клинической апробации мы отметили, что присыпка имеет ряд преимуществ перед другими лекарственными формами, в частности, она не только проста в применении, легко наносится на рану, но и удаляется с нее при перевязке безболезненно в отличие от

влажно-высыхающих повязок. При ее нанесении на рану происходит равномерное распределение биологически активных веществ, что обеспечивает более пролонгированное действие за счет медленного переноса средства в рану. При смене повязки на раневой поверхности остается защитный слой алкалоидов маклеи и слизи подорожника.

Мы наблюдали высокую эффективность лекарственного средства «ФитоМП» при его использовании сразу после вскрытия гнойного очага. Применение его в I фазе способствует быстрому очищению раневой поверхности от гнойного содержимого, формированию ярких, мелкозернистых грануляций. Во II и III фазах раневого процесса под действием средства происходит более быстрая репарация язвенной поверхности с формированием гладкого рубца.

Максимальный противомикробный эффект можно достичь, используя в I фазе раневого процесса «ФитоМП» в соотношении компонентов «маклея / подорожник» 2:1, после появления сочных грануляций и наступления фазы регенерации, рекомендуется применять средство в соотношении 1:1 или 1:2. Присыпка особенно эффективна при лечении ран с обильной экссудацией. На следующий день при смене повязки отмечали, что присыпка обильно пропитывалась раневым экссудатом, набухала (за счет содержания слизи подорожника), превращаясь в гигроскопичную массу, заполняя всю поверхность раны и распределяясь между ней и салфеткой. Она легко снималась с раны вместе с салфеткой, не требуя предварительного размачивания. Остатки присыпки легко и полностью вымывались с раневой поверхности физиологическим раствором или настоем «ФитоМП».

При появлении сочных ярко-красных грануляций с целью предотвращения их «пересушивания» перевязки продолжали с настоем «ФитоМП» или присыпкой в соотношении компонентов «маклея / подорожник» 1:1 ÷ 1:2. Дополнительных средств в лечении не применяли.

При лечении глубоких раневых полостей оптимальным вариантом является использование тампонов или турунд, обильно смоченных в настое. Хирургическое лечение обширных и глубоких гнойных ран предусматривало их предварительное промывание настоем «ФитоМП».

При моноинфекции, вызванной стафилококками, антимикробный эффект от применения средства «ФитоМП» наблюдался уже через сутки от начала лечения. Местная и общая картина через 2-е суток лечения характеризовалась исчезновением воспалительного процесса и гиперемии в окружности ран, уменьшением обсемененности (до  $10^3$  на 1 г ткани) или полным исчезновением гнойного отделяемого, очищением ран от фибрина и некротических масс, ликвидацией отека, болезненности, снижением количества лейкоцитов.

Через 5 дней лечения у большей части пациентов раны активно гранулировали, у некоторых (2%) вместе с тем они были частично покрыты пленкой фибрина, отмечался слабо выраженный инфильтрат. Наблюдалась достоверная динамика цитологических признаков по сравнению с периодом до лечения. Признаки воспаления уменьшались в 1,5 раза. К 10-му дню более выражена была эпителизация. Раневая поверхность значительно уменьшалась и была готова к хирургическому закрытию вторичными швами. Однако у больных с раневым отделяемым, содержащим *E. coli* или ассоциации микрофлоры, например, *S. aureus* и *P. aeruginosa*, эффект средства был слабее, сроки лечения удлинялись.

У больных с трофическими язвами уже в первые дни лечения в основной группе значительно уменьшалось количество раневого отделяемого и выраженность воспалительных реакций. Микробная обсемененность язв интенсивно снижалась с  $10^6$ – $10^5$  до  $10^3$  микроорганизмов на 1 г ткани и к концу лечения отсутствовала у 87% пациентов. На



3-и сутки применения лекарственного средства «ФитоМП» (2:1) выявлено частичное очищение язвы от гнойного содержимого у большинства пациентов, а полное исчезновение микрофлоры у них наступило на 8-й день лечения. У троих больных язвы полностью очистились от гноя на 5-е сутки, у одного – через 11 дней.

Приводим клинический пример: Больной Р.И.И., 66 лет, поступил в РНПЦ «Инфекция в хирургии» с трофической язвой на подошвенной поверхности стопы размером 4,6х3,7 см с имеющимися возвышающимися и оmozоленными краями, неровным, мягким дном, покрытым гнойным отделяемым. Микробная обсемененность составила 107. На протяжении 4-х лет язва практически не поддавалась лечению традиционными средствами.

На фоне проводимого лечения лекарственной присыпкой «ФитоМП» на 3-и сутки язва начала очищаться от гнойного содержимого, микробная обсемененность с 107 снизилась до 105. Полное очищение язвенной поверхности наступило на 6-е сутки, а на 8-е – появились единичные участки грануляционной ткани. На 10-й день лечения отмечены признаки краевой эпителизации. Заживление язвы завершилось к 20-м суткам. Больной находился под нашим наблюдением в течение 12 месяцев, на протяжении этого периода отсутствовал рецидив.

Проведенная апробация лекарственного средства «ФитоМП» в оториноларингологическом отделении также продемонстрировала возможность ускорения процесса регенерации и сокращения сроков пребывания пациентов в клинике.

Антимикробный эффект средства выражался не только в снижении микробной обсемененности раневой поверхности, но и в клинической картине. Бактериологические исследования подтверждали, что в группе пациентов, леченных средством «ФитоМП», число микроорганизмов интенсивно уменьшалось после каждой инсуффляции и на 3-ей процедуре достигало 103, неприятный запах изо рта отсутствовал, в то время как в контрольной группе были случаи, когда пациенты выписывались с массивным ростом *E. coli* (4%).

Через 4–5 часов после операции тонзиллярные ниши пациентов из обеих групп покрывались фибринозным налетом, который становился более нежным и тонким при применении растительного средства «ФитоМП». У пациентов из основной группы в первые сутки после процедуры нормализовалась температурная реакция. О противовоспалительном действии средства судили по данным фарингоскопической картины, которая отражала уменьшение гиперемии слизистой оболочки мягкого неба и дужек, отсутствие отека язычка. На 3–4-й день после операции реактивные явления в области слизистой оболочки ротоглотки, окружающей ниши миндалин, исчезали вовсе. Миндаликовые ложа значительно очищались от фибринозного наложения на 4-й день, а полностью – на 5–6-й, когда появлялись островки эпителия. На 7-е сутки у пациентов выявлена полная эпителизация миндаликовых ниш.

В ходе исследования был выявлен обезболивающий эффект средства «ФитоМП» (2:1). Так, у 92% пациентов основной группы болевой синдром купировался после первой же процедуры, у 8% – после третьей, хотя глотание становилось свободным в первый же день, но боль при этом уменьшалась частично. Все пациенты отмечали исчезновение боли через 10 минут после сеанса и сохранение анальгезии в течение 4–5-ти часов. В контрольной группе болевой синдром купировался только на 5–6-й день после операции.

Бактериологические исследования выделенных из ушного отделяемого штаммов выявили их 100% чувствительность к лекарственному средству «ФитоМП». Включение в комплексное лечение инсуффляций растительного антисептика снижало количество бактерий с 108–107 до 103. Уже к 5-му дню лечения посев отделяемого из полости рта

микрофлоры не давал. Первыми из полости исчезали стафилококки, значительно позже – *E. coli* и *P. aeruginosa*. Рост *S. albicans* прекращался через 48 часов.

Сроки прекращения гноетечения зависели от морфологических изменений в среднем ухе. Так, у больных с патологическими грануляциями, выраженным отеком слизистой оболочки барабанной полости, с островками утолщений гноетечение прекращалось в более поздние сроки, на 3–4-й день – у больных с холестеатомой (после ее превращения в кашицеобразную массу и свободного вымывания). Небольшие перфорации барабанной перепонки закрывались рубцовой тканью, отмечалось заметное улучшение слуха. Цитологическое исследование ушного отделяемого, проводимое в динамике, показало снижение количества нейтрофильных лейкоцитов со 100 до 5–10 в поле зрения уже на 5-е сутки от начала терапии. У всех больных удалось добиться стойкой ремиссии, прекращения оторреи с последующей эпидермизацией послеоперационной полости.

Преимуществом средства является отсутствие раздражающего действия и возможность его применения у больных, сенсibilизированных к традиционным лекарственным средствам. «ФитоМП» хорошо переносился больными, лишь в единичных случаях отмечалось незначительное, быстро проходящее чувство жжения, обусловленное алкалоидами, при использовании соотношения компонентов «маклейя мелкоплодная / подорожник большой» 2:1.

Таким образом, проведенное клиническое изучение лекарственного средства «ФитоМП» позволило сделать следующие выводы.

1. «ФитоМП» является одним из доступных и эффективных лекарственных средств для местного лечения хирургической инфекции.

2. Применение средства «ФитоМП» позволяет снизить дозу антибактериальных и исключить необходимость применения обезболивающих средств.

3. При лечении ран со слабой экссудацией во избежание «пересушивания» раневой поверхности присыпку целесообразно заменить на настой.

#### Литература

1. Абаев, Ю. К. Современные особенности хирургической инфекции / Ю. К. Абаев // Вестн. хирургии. 2005. Т. 164, № 3. С. 107–111.

2. Блатун, Л. А. Некоторые аспекты госпитальной инфекции / Л. А. Блатун // Врач. 2005. № 1. С. 3–5.

3. Ерюхин, И. А. Инфекция в хирургии. Старая проблема накануне нового тысячелетия (часть I) / И. А. Ерюхин // Вестн. хирургии им. И. И. Грекова. 1998. № 1. С. 85–91.

4. Илюкевич, Г. В. Синегнойная инфекция: в новый век со старой проблемой / Г. В. Илюкевич // Мед. новости. 2004. № 12. С. 3–8.

5. Косинец, А. Н. Инфекция в хирургии: руководство / А. Н. Косинец, Ю. В. Стручков. Витебск: ВГМУ, 2004. 510 с.

6. Хирургические инфекции: руководство / под ред. И. А. Ерюхина, Б. Р. Гельфанда, С. А. Шляпникова. СПб.: Питер, 2003. 864 с.

7. Даценко, Б. М. Теория и тактика местного лечения гнойных ран // Б. М. Даценко. Киев: Здоров'я, 1995. 380 с.

8. Ляпунов, Н. А. Создание ассортимента препаратов для местного лечения ран / Н. А. Ляпунов, Л. А. Блатун, Б. М. Даценко // «Современные подходы к разработке эффективных перевязочных средств, шовных материалов и полимерных имплантатов»: матер. Междунар. конф. М., 1995. С. 33–35.



9. Даценко Б. М. Дифференцированный подход к выбору лекарственных средств для местного лечения с учетом этиопатогенеза и фазности // «Раны и раневая инфекция»: материалы Всесоюз. конф. М., 1977. С. 5–9.
10. Лечение гнойных ран биологически активной композицией на основе альгиновой кислоты / А. А. Адамян [и др.] // «Актуальные вопросы хирургической инфекции»: матер. науч.-практ. конф. Семипалатинск, 1991. С. 7–8.
11. Шулипенко, И. М. Современные взгляды на роль и значение фитотерапии в структуре научной медицины / И. М. Шулипенко // Врач. дело. 1990. № 3. С. 147–150.
12. Организационно-экономические исследования по обоснованию создания и внедрения в медицинскую практику новых отечественных фитопрепаратов антимикробного действия / В. А. Егоров [и др.] // Человек и лекарство: тез. докл. Рос. нац. конгр., Москва, 2–6 апреля 2001 г. М., 2001. С. 562.
13. Машковский, Д. М. Лекарственные средства: пособие для врачей / Д. М. Машковский. М.: Новая волна, 2001. 608 с.
14. Состав лекарственного препарата: пат 7728 Респ. Беларусь, А 61К 35/78 / А. Н. Косинец, А. В. Фролова, Г. Н. Бузук; заявитель УО «Витебский государственный медицинский университет». № а 20020872; опубл. 13.10.05 // Афіцыйны бюл. / Нац. цэнтр інтэлектуал. уласнасці. 2005. № 1. С. 155.
15. Государственная Фармакопея СССР XI изд. Вып 1 / под ред. Э. А. Бабаяна. М.: Медицина, 1987. 333 с.
16. Поляк, М. С. Клиническая значимость и методология определения антибиотиков в биосубстратах / М. С. Поляк. СПб., 1998. 21 с.
17. Абизов, Е. А. Сангвиритрин / Е. А. Абизов, О. Н. Толкачев // Медицинская помощь. 2003. № 4. С. 41–46