

М. А. Теренин¹, И. З. Ялонецкий², А. С. Дудойць²

ЛЕГОЧНО-ПОЧЕЧНЫЙ СИНДРОМ КАК «МАСКА» ОСТРОГО РЕСПИРАТОРНОГО ДИСТРЕСС-СИНДРОМА У ПАЦИЕНТОВ В ОТДЕЛЕНИИ ИНТЕНСИВНОЙ ТЕРАПИИ И РЕАНИМАЦИИ

УЗ «6-я ГКБ г. Минска»¹

УО «Белорусский государственный медицинский университет»²

На сегодняшний день существует много заболеваний, «маскирующихся» под острый респираторный дистресс-синдром. Их недостаточная прижизненная диагностика приводит к высокому проценту летальности от этих болезней. В статье рассматривается группа аутоиммунных заболеваний, протекающих с одновременным поражением лёгких и почек (легочно-почечный синдром). Клинико-рентгенологически эти заболевания похожи на острый респираторный дистресс-синдром. Учитывая неспецифическую клиническую картину данной патологии и скорость прогрессирования симптомов, пациенты с легочно-почечным синдромом госпитализируются сразу в отделение интенсивной терапии и реанимации. Врачу следует настороженно относиться к пациентам с одновременным поражением лёгких и почек и проводить дифференциальную диагностику между аутоиммунной и не иммунной природой данной патологии. Специфическое лечение таких пациентов заключается в проведении иммуносупрессивной терапии (глюкокортикостероиды, цитостатики, моноклональные антитела) и назначении плазмафереза по показаниям.

Ключевые слова: острый респираторный дистресс-синдром, ОРДС, легочно-почечный синдром, ЛПС, диффузное альвеолярное повреждение, диффузное альвеолярное кровотечение, быстропрогрессирующий гломерулонефрит, васкулит, антитела, ANCA, анти-БМК болезнь, рентгенография грудной клетки, бронхоальвеолярный лаваж, биопсия, глюкокортикостероиды, циклофосфамид, плазмаферез, респираторная поддержка.

M. A. Terenin, I. Z. Yalonetsky, A. C. Dudoyts

PULMONARY-RENAL SYNDROME AS A “MASK” OF ACUTE RESPIRATORY DISTRESS SYNDROME IN PATIENTS IN THE INTENSIVE CARE UNIT

Today, there are many diseases that are “masked” as acute respiratory distress syndrome. Their insufficient intra-vital diagnosis leads to a high percentage of mortality from these diseases. A group of autoimmune diseases that occur with simultaneous damage to the lungs and kidneys (pulmonary-renal syndrome) is available in the article. Clinical and radiological these diseases are similar to acute respiratory distress syndrome. Given the observed clinical picture of this pathology and the rate of symptom progression, patients with pulmonary-renal syndrome are hospitalized immediately in the intensive care and resuscitation department. The doctor should be wary of the patient with simultaneous damage to the lungs and kidneys and conduct differential diagnosis between autoimmune and non-immune natural pathology. Specific treatment of such patients consists of immunosuppressive therapy (glucocorticosteroids, cytostatics, monoclonal antibodies) and the appointment of plasmapheresis as indicated.

Key word: acute respiratory distress syndrome, ARDS, pulmonary-renal syndrome, PRS, diffuse alveolar damage, diffuse alveolar hemorrhage, rapidly progressive glomerulonephritis, vasculitis, antibodies, ANCA, anti-GBM disease, plain chest radiography, bronchoalveolar lavage, biopsy, glucocorticoids, cyclophosphamide, plasmapheresis.

Актуальность. Острый респираторный дистресс-синдром (ОРДС) – это остро возникающее диффузное воспалительное поражение паренхимы лёгких, развивающееся как неспецифическая реакция на различные повреждающие (пусковые) факторы и приводящее к формированию острой дыхательной недостаточности (как компонента полиорганной недостаточности) вследствие нарушения структуры легочной пренхимы и уменьшения массы аэрированной легочной ткани [1].

Встречаемость данной патологии в отделении интенсивной терапии и реанимации (ОИТР) составляет около 10% [2]. Сегодня диагноз ОРДС выставляется согласно Берлинским критериям 2012 года [1–3]. Гис-

тологическим паттерном ОРДС является диффузное альвеолярное повреждение (англ. «Diffuse alveolar damage – DAD») [4]. Следует помнить, что Берлинские критерии 2012 года неидеальны, это подтверждено научными публикациями, где сравнивались клиническая и гистологическая картина у пациентов с ОРДС [5].

Около 8% пациентов с ОРДС не имеют идентифицированного фактора риска, при этом у 80% из них не удается установить этиологический диагноз [6]. Всё вышеизложенное обуславливает высокую летальность от ОРДС, которая составляет от 35 до 45% [1, 3].

На сегодняшний день существует огромное число заболеваний, «маскирующихся» под ОРДС (клинически соответствующие Берлинским критериям при

отсутствии фактора риска) и не имеющие классического гистологического паттерна [7]. При диффузном альвеолярном повреждении происходит деструкция эндотелиоцитов, выстилающих альвеолы лёгких (альвеолоцитов), разрушение сурфактанта, выход лейкоцитов и других клеток воспаления в альвеолярный просвет с последующим накоплением там экссудата и формированием гиалиновых мембран [4]. Однако есть один «конкурент» данному паттерну, который клинко-рентгенологически схож с ОРДС, – это диффузное альвеолярное кровотечение (англ. «Diffuse alveolar haemorrhage – DAH»). В отличие от диффузного альвеолярного повреждения, в просвет альвеол происходит выход эритроцитов [8-11]. Данная гистологическая картина встречается при большой группе аутоиммунных заболеваний, проявляющихся легочно-почечным синдромом (ЛПС) [8-18].

На рисунке 1 представлены для сравнения гистологические картины при диффузном альвеолярном повреждении и диффузном альвеолярном кровотечении.

Целью данной статьи является предоставление врачу-реаниматологу обзора проблемы аутоиммунных заболеваний, протекающих с легочно-почечным синдромом, и их место в дифференциальной диагностике острого респираторного дистресс-синдрома и наиболее частых причин комбинированного повреждения лёгких и почек в отделениях интенсивной терапии и реанимации.

Конфликт интересов. Авторы заявляют об отсутствии какого-либо конфликта интересов при подготовке данной статьи.

Терминология. Острое повреждение почек (ОПП) и дыхательная недостаточность (ДН) являются распространёнными проблемами, затрагивающими пациентов в условиях ОИТР [18]. В практике каждого врача ОИТР были пациенты, госпитализированные с нарушенной функцией почек и признаками ОРДС неизвестной этиологии [12].

Лёгочно-почечный синдром (англ. «Pulmonary-renal syndromes – PRS») – это комбинация диффузного альвеолярного кровотечения (геморрагический альвеолит) и быстро прогрессирующего гломерулонефрита (БПН) [11–18]. Смертность у пациентов с ЛПС может достигать 25–50% [12].

В литературе под определением ЛПС понимают заболевания, имеющие иммунный генез [12–18]. В практике встречаются ситуации, когда происходит комбинация повреждения лёгких и почек не иммунной природы. При этом речь идет о лёгочно-почечном синдроме в широком смысле этого слова, как варианте содружественного поражения лёгких и почек и это требует дифференциальной диагностики с истинным (аутоиммунным) ЛПС [12, 13, 15].

Этиопатогенез. В основе заболеваний, протекающих с ЛПС, лежит васкулит мелких сосудов (артериол, капилляров и венул) аутоиммунного происхождения. Данное воспаление приводит к некрозу и нарушению целостности сосудистой стенки. Существуют различные патофизиологические механизмы повреждения мелких сосудов, опосредованное: антителами (Ат) к антинейтрофильной цитоплазме (ANCA – С-ANCA к протеиназе-3 и Р-ANCA к миелопероксидазе), антителами против базальной мембраны клубочков (БМК) почек (анти-БМК-Ат), иммунными комплексами [12–18].

При поражении лёгких васкулит мелких сосудов характеризуется деструктивным воспалительным процессом (некротический легочный капиллярит). Эти поражения нарушают перфузию и непрерывность стенки легочных сосудов, позволяя эритроцитам экстравазироваться в альвеолярное пространство (диффузный геморрагический альвеолит). Клинически это проявляется признаками ДАК [12, 15].

При поражении почек иммунное воспаление развивается в сосудах клубочков с формированием очагового пролиферативного гломерулонефрита (ГН). При повреждении сосудистой стенки эритроциты по-

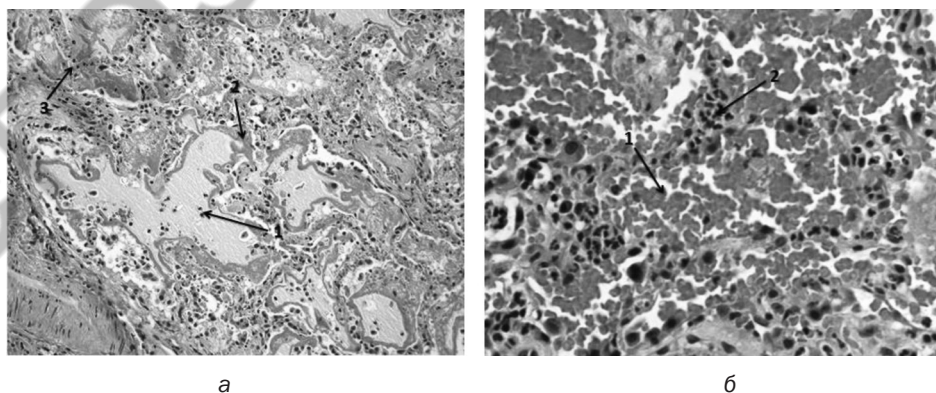


Рис. 1. Гистологическая картина при диффузном альвеолярном повреждении у пациента с ОРДС (А): 1 – экссудат в просвете альвеол с единичными лейкоцитами и эритроцитами; 2 – гиалиновые мембраны в участках деструкции альвеолоцитов и отсутствия сурфактанта; 3 – лейкоцитарная инфильтрация интерстиция лёгких. Гистологическая картина при диффузном альвеолярном кровотечении у пациента с ЛПС (Б): 1 – большое количество эритроцитов в просвете альвеол; 2 – лейкоцитарная инфильтрация интерстиция лёгких.

падают в полость капсулы Боумена и цитокины, содержащиеся в крови, вызывают пролиферативный ответ со стороны эпителия капсулы. Это приводит к формированию полулуний вокруг клубочков почек (отличительный признак). Клинически это проявляется БПГН [12, 15].

Классификация ЛПС в литературе представлена, в основном, по этиопатогенетическому признаку [12, 16, 18]:

1. ЛПС, связанный с Ат против БМК – анти-БМК болезнь (синдром Гудпасчера).

2. ЛПС при ANCA-положительном системном васкулите – гранулематоз с полиангиитом (гранулематоз Вегенера), микроскопический полиангиит, эозинофильный гранулематоз с полиангиитом (болезнь Чарга-Стросса) и др.

3. ЛПС при ANCA-положительном васкулите, связанном с лекарственными средствами – пропилтиоурацил, D-пеницилламин, гидралазин, аллопуринол, сульфасалазин.

4. ЛПС у анти-БМК-положительных и ANCA-положительных пациентов (т. н. двойная положительная болезнь).

5. ЛПС при ANCA-негативном системном васкулите – IgA-васкулит (болезнь Шенлейна-Геноха), смешанная криоглобулинемия, болезнь Бехчета, IgA нефропатия.

6. ANCA-положительный ЛПС без признаков системного васкулита (идиопатический ЛПС) – БПГН и легочной капиллярит.

7. ЛПС при аутоиммунных ревматических заболеваниях (иммунные комплексы и/или опосредованные ANCA) – системная красная волчанка, полимиозит, ревматоидный артрит, смешанные коллагеновые сосудистые заболевания.

8. ЛПС при тромботической микроангиопатии – антифосфолипидный синдром (АФС), тромботическая тромбоцитопеническая пурпура (ТТП), инфекции и др.

9. Диффузное альвеолярное кровотечение, осложняющее идиопатический БПГН.

Самыми распространенными заболеваниями, сопровождаемыми ЛПС, являются ANCA-ассоциированные васкулиты (ААВ) и анти-БМК болезнь [12–18].

Клинические проявления и диагностика. У значительного числа пациентов наблюдается быстрое клиническое ухудшение общего состояния, что требует госпитализации в ОИТР. ЛПС представляют собой серьезную проблему в ОИТР, поскольку исход зависит от ранней и точной диагностики и своевременного начатого лечения [12, 14].

У большинства пациентов, поступивших в ОИТР, диагноз уже известен. Острое ухудшение может быть вызвано обострением основного заболевания, вызывающего ЛПС, тяжелой инфекцией или лекарственной токсичностью, вызванной иммуносупрессивным лечением. У некоторых пациентов диагноз ставится только после поступления в ОИТР [12, 14].

Клиническая картина ЛПС неспецифична и включает в себя проявления ДАК, БПГН и другие симптомы основного аутоиммунного заболевания со стороны других органов (субглотный стеноз, средний отит, заложенность носа и др.) [12–18].

Быстро нарастающая почечная недостаточность может проявляться в виде олиго-анурии, отёчным синдромом, артериальной гипертензии (АГ) и др. ОПП легко определяется по уровням мочевины и креатинина в сыворотке крови, что имеет большее диагностическое значение при наличии мочевого осадка. В общем анализе мочи (ОАМ), который важно выполнить до постановки мочевого катетера, протеинурия встречается чаще, чем гематурия. Эти признаки свидетельствуют о повреждении клубочковой мембраны почек вследствие ГН. Уровень протеинурии обычно ниже, чем при нефротическом синдроме. Исследование осадка мочи может показать выраженность гематурии (редко макрогематурия) и дисморфные (измененные) эритроциты [12, 16]. Последний признак указывает на то, что экстрavasация эритроцитов в мочу произошла в клубочках, а не инфраренально. Рекомендованное лечение при БПГН быстро улучшает картину в ОАМ, хотя падение уровня креатинина крови занимает немного больше времени [17].

Симптомы ДАК могут предшествовать проявлениям ГН, от нескольких недель до месяцев и быть начальными проявлениями основного системного заболевания [17]. Классической картиной ДАК является триада симптомов: кровохарканье, снижение уровня гемоглобина (нормохромная нормоцитарная анемия), инфильтраты лёгких на рентгенограмме [8–18]. Однако некоторые из этих проявлений являются непостоянными и могут отсутствовать.

Кровохарканье обычно имеет небольшой объем (< 200 мл/сутки) [16]. Другие симптомы ДАК, кроме кровохарканья, неспецифичны и включают лихорадку, боль в груди, кашель и одышку [8]. Последнее проявление является признаком гипоксемической дыхательной недостаточности. Эта клинко-рентгенологическая картина может быть перепутана с бактериальными и оппортунистическими инфекциями. ДАК может проявляться внелегочными проявлениями [8]. Например, выявление пурпурного поражения кожи, острого ГН, множественного мононеврита, эрозии носовой перегородки указывает на наличие у пациента васкулита [8–10].

Лихорадка и недомогание могут предшествовать симптомам повреждения почек и лёгких от нескольких недель до месяцев. Изолированное повреждение лёгких встречается редко [18].

Крайне важно как можно раньше диагностировать причину дыхательной и почечной недостаточности, чтобы назначить максимально раннюю терапию. Трудностей с диагностикой иммунного почечного повреждения обычно не возникает. Проблемы в основном связаны с диагностикой ДАК [17]:

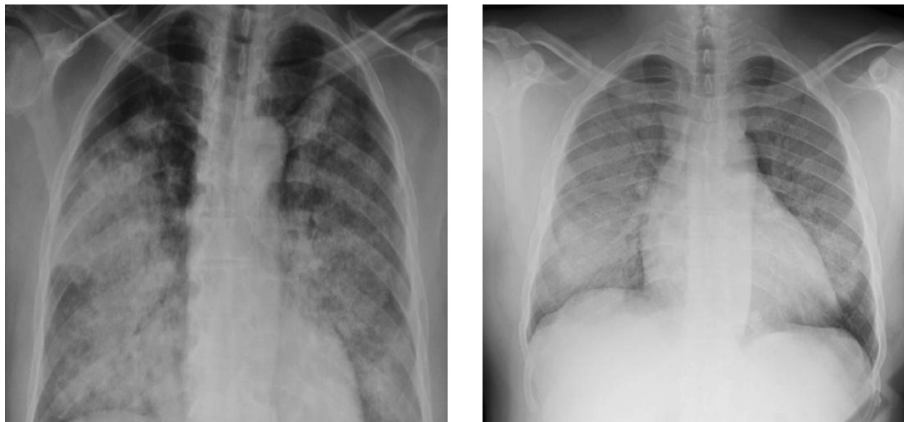

Рис. 2. Рентгенография ОГК у пациента с ДАК

1. На рентгенограмме органов грудной клетки (ОГК) данная патология может быть ошибочно диагностирована как инфекционный процесс (пневмония, туберкулез или ОРДС, вызванный сепсисом) или отёк лёгкого.

2. ДАК может иметь бессимптомное течение, например, кровохарканье может отсутствовать у 1/3 пациентов [8-10].

3. Нормальная рентгенография ОГК отмечается до 25% случаев ДАК [8-12, 14, 16].

Рентгенография или компьютерная томография (КТ) органов грудной клетки помогают выявить повреждение лёгких при ЛПС в виде затемнений. Последние чаще характеризуются как двусторонний симметричный процесс с расположением преимущественно в центральных и базальных отделах (т. н. апикальная «щадимость») лёгких (рисунок 2). Данная картина очень напоминает рентгенологические проявления ОРДС [12, 16]. Затемнения в некоторых случаях могут иметь односторонний характер [17].

Рентгенография ОГК является чувствительным, но неспецифическим диагностическим инструментом при ДАК. Как правило, затемнения быстро меняются, расширяясь (продолжающееся альвеолярное кровотечение) или рассасываясь без остаточных явлений (реабсорбция крови) в течение 2–4 дней (иногда даже за 1 день), если кровотечение в легочной паренхиме прекратилось [12, 15]. Рентгенологическое улучшение так быстро не возникает при инфекции, как при ДАК, что может помочь в дифференциальной диагностике [15, 17]. Появление новых инфильтратов сопровождается, как правило, падением уровня гемоглобина, что является более чувствительным показателем ДАК [8-10].

Сохранение интерстициального затемнения может быть обусловлено застоем крови в малом круге кровообращения (митральный стеноз, застойная сердечная недостаточность) или отложение гемосидерина в интерстиции лёгких (первичный легочный гемосидероз). Последнее является редкой, но важной при-

чиной ДАК, но почечное повреждение не является признаком этой патологии [12, 14]. Наличие плеврального выпота может указывать на сердечную недостаточность или перегрузку организма жидкостью [15]. Выполнение Эхо-КГ может помочь в дифференциальной диагностике повреждения лёгких кардиогенной природы [15].

Выполнение КТ ОГК показано пациентам с кровохарканьем при нормальной рентгенограмме ОГК или с очаговой патологией, нетипичной для туберкулеза. На КТ, на раннем этапе, ДАК выглядит по типу «матового стекла» с сохранёнными нормальными (прозрачными) альвеолярными пространствами, распределённые случайно (может быть как пятнистого, так и однородного характера). В дальнейшем (при неоднократных эпизодах ДАК) формируется рентгенологическая картина легочного фиброза – паттерна, наблюдаемого при различной патологии [8-10, 15, 17].

По клиническим проявлениям, рентгенологической картине и газовому составу артериальной крови диффузный геморрагический альвеолит выглядит как ОРДС [11].

Верификация диагноза является особенно трудной задачей у пациентов с легочными инфильтратами и лихорадкой, не имеющих предшествующих заболеваний и без кровохарканья – клиническая картина, напоминающая пневмонию [12].

Для уточнения диагноза рекомендовано выполнить следующее [11, 12, 15, 17]:

- 1) Серологические исследования (анти-БМК-Ат, ANCA и др.).
- 2) Вирусологические исследования (исключение вирусного гепатита С и др.).
- 3) Уточняющие анализы мокроты и мочи (посев на стерильность и др.).
- 4) Эхокардиография (Эхо-КГ) и УЗИ органов мочевыводящей системы.
- 5) Бронхоскопия (исключение инфекции и подтверждение ДАК-паттерна), в том числе проведение бронхоальвеолярного лаважа (БАЛ).

б) Биопсия лёгкого и/или почки, с дальнейшим проведением иммунофлюоресцентного выявления Ат.

Серологические исследования помогают верифицировать аутоиммунную природу заболевания [12–18]. В таблице 1 представлены некоторые заболевания и позитивность серологических тестов.

Таблица 1. Результаты серологических показателей в сыворотке крови при некоторых аутоиммунных заболеваниях с ЛПС [13]

Заболевание	С-ANCA положительные	Р-ANCA положительные	ANCA отрицательные	Анти-БМК-Ат
Гранулематоз с полиангиитом	70%	20%	10%	< 10%
Микроскопический полиангиит	30%	60%	10%	< 10%
Эозинофильный гранулематоз с полиангиитом	10%	60%	30%	< 10%
Анти-БМК болезнь	< 10%	< 30%	70%	95%

Бывают случаи, когда у пациентов положительные и анти-БМК-Ат и ANCA. Такое состояние называется двойным положительным заболеванием. Последнее представляет собой подгруппу ААВ и анти-БМК болезни. У 5–14% ANCA-положительных пациентов обнаруживаются анти-БМК-Ат, а у 30–43% анти-БМК-положительных пациентов обнаруживаются ANCA. Преобладающим типом ANCA в таких ситуациях являются Р-ANCA (82%) [15].

Фибробронхоскопия (ФБС) обычно используется для исключения инфекции и подтверждения ДАК. При остром ДАК с нормальной рентгенографией ОГК, бронхоскопия имеет низкую чувствительность (менее 20%), в то время как у пациентов с массивным кровохарканьем чувствительность превышает 90% [10, 12–18]. Свежая кровь во время острого кровотечения может быть видна на уровне подсегментарных бронхов [15]. Особенно ценно для диагностики ДАК проведение бронхоальвеолярного лаважа (БАЛ). Классическая картина при наличии ДАК это постепенное интенсивное окрашивание кровью лаважной жидкости от первого до последнего образца [8–18] (рисунок 3).

Также в лаважной жидкости определяют путем цитологического исследования количество гемосидерин-нагруженных макрофагов (сидерофагов), которые обычно появляются через 24–72 часов после начала ДАК [8–10, 15]. Верхняя граница нормы этих клеток при БАЛ принята за 5% [15]. Поэтому увеличение этого показателя более 5%, по некоторым данным до 30%, свидетельствует о наличии ДАК [9, 17]. Образцы лаважной жидкости следует также отправлять в лабораторию с целью исключения инфекционного генеза (бактериальный, вирусный, грибковый и др.) легочного повреждения [9].




Рис. 3. Постепенное окрашивание лаважной жидкости у пациента с ДАК

Дополнительным диагностическим тестом для выявления у пациента ДАК является определение диффузионной способности лёгких по монооксиду углерода (DLCO). Для этого исследования требуется задержка дыхания смесью воздуха, угарного газа и гелия в течение примерно 10 секунд, что крайне затруднительно и нецелесообразно у пациентов в критическом состоянии (ввиду наличия выраженной одышки). DLCO увеличивается при ДАК из-за присутствия гемоглобина в альвеолах, который активно связывает вдыхаемый угарный газ [9, 17]. В результате поглощение будет увеличиваться, но выведение из лёгких задерживается. Соответственно, отношение поглощения к клиренсу указывает на недавнее ДАК (в предыдущие 48–72 часов). При выполнении теста в течение 48–72 часов от момента появления симптомов будет отмечаться повышение показателя более чем на 30%, по сравнению с исходным уровнем, что указывает на недавнее ДАК [8, 15, 17]. Последовательное увеличение DLCO может указывать на прогрессирующее кровотечение [8, 17].

В литературе также упоминается применение у пациентов с ДАК тестов для оценки функции внешнего дыхания (ФВД). Последние при данной патологии лёгких показывают рестриктивные нарушения с уменьшением общей ёмкости лёгких и жизненной ёмкости лёгких при нормальном индексе Тиффно. Реже у таких пациентов наблюдаются обструктивные нарушения. Последние могут возникнуть, если нейтрофильная инфильтрация в альвеолах вызовет небольшое повреждение дыхательных путей, за счет выделения активных форм кислорода и протеолитических ферментов [9]. Если наблюдается картина обструктивного нарушения, следует рассмотреть такие заболевания, как микроскопический полиангиит, гранулематоз с полиангиитом, легочный капиллярит или идиопатический легочный гемосидероз [9]. Однако оценка ФВД у пациентов в критическом состоянии также затруднительна [8–10, 12, 15].

Золотым стандартом диагностики ЛПС является легочная и/или почечная биопсия. Часто проводится транскутанная биопсия почки с последующим гисто-

логическим и иммунофлуоресцентным исследованием образцов. При поражении лёгкого может быть выполнена трансбронхиальная, видеоторакоскопическая или открытая биопсия лёгкого [12–18]. Первый вариант может быть подвержен ошибкам отбора проб, потому что область поражения часто неоднородна, и возможный пневмоторакс может ухудшить и без того нарушенную функцию лёгких, особенно у пациентов, находящихся на респираторной поддержке с параметрами как при ОРДС. В связи с этим биопсия лёгкого в острой клинической ситуации ограничена в применении и должна использоваться только в качестве крайней меры, если диагноз не может быть установлен другим способом [12–18].

Дифференциальная диагностика. Легочные осложнения распространены у пациентов с почечной недостаточностью, особенно в ОИТР [18].

Дифференцировать частые причины не иммунного от иммунного ЛПС может быть затруднительно, поскольку ЛПС может сосуществовать с пневмонией или отёком легких. Как было упомянуто выше, нет никаких клинических особенностей, специфичных для ЛПС. Ряд распространенных клинических состояний может иметь сходные с ЛПС клинические признаки. К ним относятся [15]:

- состояния с низким сердечным выбросом, проявляющиеся отёком лёгких и почечной гипоперфузией;
- злокачественная АГ с гипертонической почечной и сердечной недостаточностью, ведущая к отёку лёгких;
- пневмония любой этиологии с сепсис-индуцированной почечной недостаточностью и другие специфические инфекционные заболевания (лептоспироз, малярия, Hanta-virus и др.);

цифические инфекционные заболевания (лептоспироз, малярия, Hanta-virus и др.);

- любая причина почечной недостаточности способная привести к олигурии и последующему отёку лёгких;
- эмболии (жировая, тромбоэмболия и др.);
- нарушения гемостаза (тромбоцитопения, лечение антикоагулянтами / антиагрегантами / «тромболитиками», ДВС-синдром);
- токсические вещества (гербициды, растворители, кокаин и др.);
- злокачественные новообразования (первичные, вторичные) с формированием иммунокомплексного нефрита;
- баротравма и другие патологические состояния.

Диагностический алгоритм, суммирующий ключевые диагностические особенности ЛПС, представлен на рисунке 4.

В литературе также описывается алгоритм дифференциальной диагностики наиболее частых причин комбинированного поражения почек и лёгких, представленный на рисунке 5.

Лечащий врач должен подозревать наличие ДАК при определенных клинико-рентгенологических проявлениях. При отсутствии температуры можно начать терапию глюкокортикостероидами (ГКС) с ежедневным контролем рентгенологической картины ОГК. В случае сомнений лечение можно дополнить назначением антибиотиков широкого спектра действия. Как было упомянуто выше, большинство случаев ЛПС связано с ААВ, при котором у пациентов в общем анализе крови (ОАК) отмечается лейкоци-

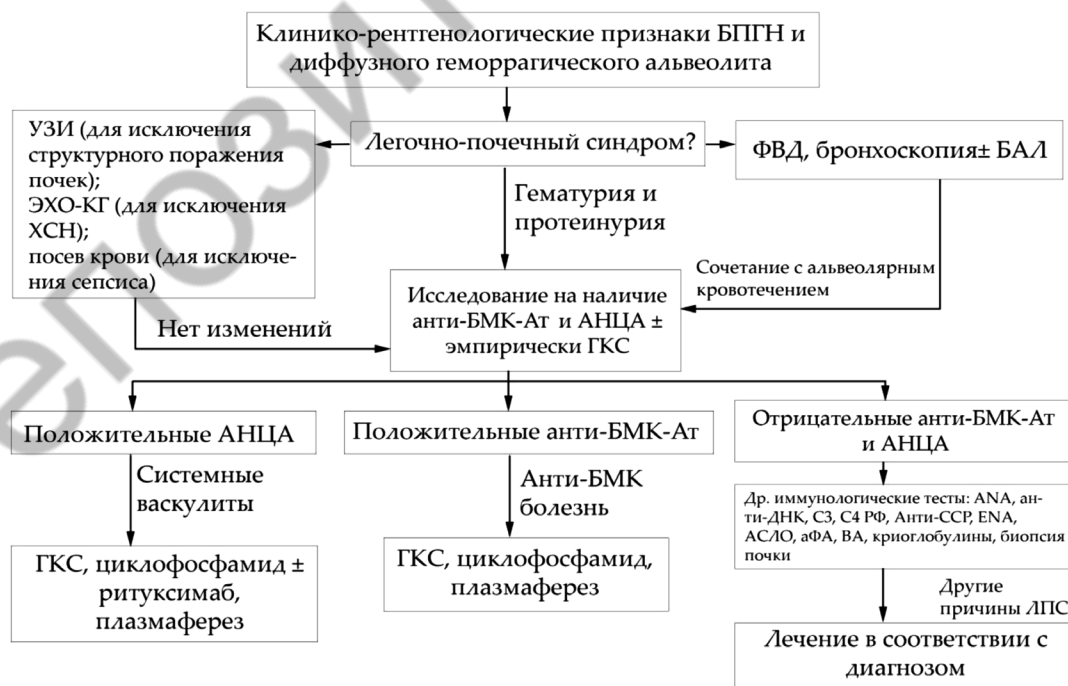

Рис. 4. Алгоритм диагностики и лечения заболеваний, протекающих с ЛПС [15]

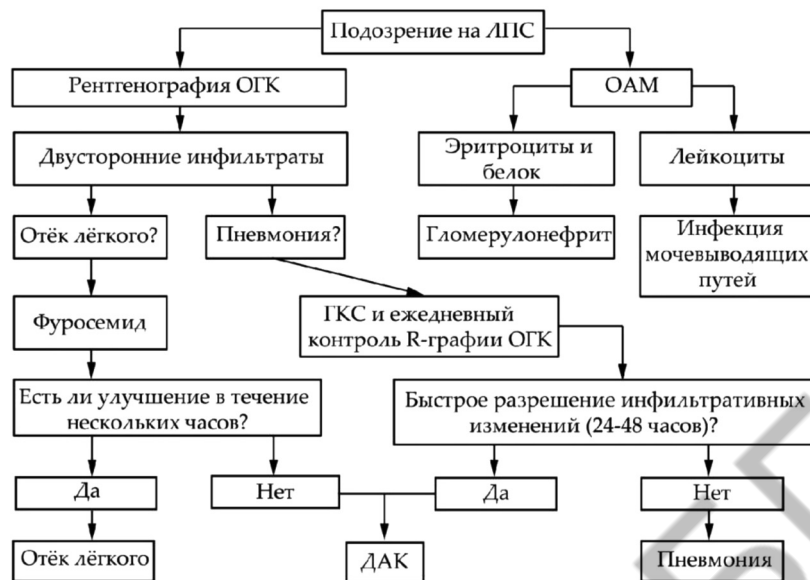


Рис. 5. Дифференциальная диагностика ЛПС с наиболее частыми причинами повреждения лёгких и почек не иммунного генеза [17]

тоз, который может быть ошибочно принят за инфекцию [17].

Лечение. Лечение пациентов с впервые выявленным ЛПС или в стадию обострения основного аутоиммунного заболевания в условиях ОИТР состоит из иммуносупрессивной и поддерживающей симптоматической терапии. Течение заболевания нередко носит молниеносный характер и требует срочного начала лечения даже в отсутствии гистологического подтверждения [11].

Иммуносупрессивная терапия подразделяется на фазу индукции и фазу поддержания ремиссии. Редко, когда врач-реаниматолог лечит пациентов с ЛПС во 2-й фазе, если только не возникают токсические реакции от препаратов и инфекционные осложнения на фоне иммуносупрессии [12, 15].

Индукция у пациентов с ЛПС проводится комбинацией ГКС и циклофосфамидом (ЦФА) [11–18]. Такая схема особенно эффективна и приводит к ремиссии у пациентов с ААВ в 75–85% случаев [18].

Пульс-терапия ГКС включает внутривенное введение метилпреднизолона (500–1000 мг в сутки) в течение 3–5 дней. По мере того, как стабилизируется состояние пациента и регрессируют признаки заболевания, доза может быть уменьшена до 1 мг/кг в сутки по преднизолону (или его эквивалента) на протяжении первого месяца, постепенно снижая в течение следующих 3–4 месяцев. ЦФА является препаратом выбора среди цитостатиков и назначается в дозе 15 мг/кг, вводимой внутривенно в виде пульс-терапии от 6 до 9 сеансов (с интервалом 2 недели первые 3 сеанса, а затем каждые 3 недели) или перорально каждый день в дозе 1–2 мг/кг/сутки [16]. У пациентов старше 60 лет, а также с наруше-

нием функции почек показано снижение дозы ЦФА на 25% [19].

Переход на поддерживающую терапию осуществляется через 6–12 месяцев после начала индукционной терапии или после клинической ремиссии. Данный этап лечения включает низкие дозы ГКС в сочетании с цитостатиками [12, 15, 17]. Поддерживающая иммуносупрессия больше характерна для ААВ, так как анти-БМК болезнь рецидивирует редко [18].

Индукционная терапия пациентов с Ат против БМК почек намного агрессивнее и требует увеличения дозировок и продолжительности лечения ГКС и циклофосфамида [12, 14, 15, 17]. Индукция ремиссии двойного положительного заболевания должно быть аналогичным как и при анти-БМК болезни [15].

На сегодняшний день появляются сообщения об успешности применения Ритуксимаба («Мабтера») и Микофенолат мофетил в качестве альтернативы ЦФА [12, 15, 17]. Имеются случаи ААВ не отвечающие на стандартное лечение (т. н. рефрактерное течение). В таких ситуациях применяются следующие лекарственные средства – Циклоспорин, Микофенолат мофетил, иммуноглобулин, Ритуксимаб [12, 15]. Также продолжается поиск новых препаратов и разработка новых схем для иммуносупрессивной терапии пациентов с ЛПС [18].

Токсичность лечения является важной детерминантой выбора терапии. Циклофосфамидная токсичность может включать лейкопению, геморрагический цистит, рак мочевого пузыря, бесплодие и оппортунистические инфекции, которые могут ограничить его применение у молодых пациентов и у пациентов с рецидивом заболевания. Лица, получающие ЦФА, должны обязательно получать поддерживающую гидра-

тацию, Меркаптоэтан сульфонат («Mesna») и Тримето-прим/сульфаметоксазол («Ко-тримаксазол») для предотвращения развития геморрагического цистита и пневмоцистной пневмонии соответственно. Стратегии, которые уменьшают токсическое воздействие ЦФА, включают внутривенное введение, использование альтернативных препаратов (таких как Ритуксимаб) и ранний переход на поддерживающую иммуносупрессию. Пульс-терапия внутривенной инфузией ЦФА имеет эквивалентную эффективность ежедневной пероральной терапии с точки зрения выживаемости и индукции ремиссии; однако, пульс-терапия приводит к снижению кумулятивной дозы препарата примерно на 50% [18].

Токсичность ГКС хорошо изучена и поддается коррекции (желудочно-кишечное кровотечение, гипергликемия и др.) [18].

Плазмаферез (60 мл/кг; курсами в течение 7–14 дней) показан пациентам с ЛПС при наличии признаков легочного кровотечения, быстро прогрессирующей почечной недостаточности (концентрация в сыворотке крови креатинина > 500 мкмоль/л) или при наличии положительных анти-БМК-Ат [17–18]. В литературе еще одним показанием является наличие у пациента ТТП [12]. Применение данной манипуляции может быть выполнено при отсутствии вышеперечисленных состояний, но при условии стабилизированного состояния пациента. Пациентам, которым выполняется плазмаферез, после процедуры необходима трансфузия раствора альбумина или свежезамороженной плазмы, если имеется риск кровотечения [18].

Лечащий врач должен всегда иметь в виду, что ЛПС при манифестации может не только имитировать пневмонию, но в некоторых случаях запускаться имеющейся пневмонией. Поэтому лечение у таких пациентов должно включать антибиотики широкого спектра действия до тех пор, пока не будет проведена дальнейшая диагностика и верифицирован диагноз [12].

У пациентов с ЛПС может быть склонность гемодинамики к артериальной гипотензии, что объясняется сочетанием дегидратации, кровотечения и системной воспалительной реакции. Это обосновывает необходимость в использовании вазопрессорной и иотропной поддержки, поддержании нормоволемии [12, 14].

В случаях появления у пациентов признаков ДН показана респираторная поддержка (искусственная вентиляция легких – ИВЛ). При гранулематозе Вегенера возможен подскладочный стеноз гортани, поэтому интубация трахеи может быть затруднена и потребоваться использование эндотрахеальных трубок меньших размеров [16]. При остром повреждении легких из-за ДАК большие дыхательные объемы или изменения давления в дыхательных путях могут усугубить повреждение легочной микроциркуляции.

Защитная вентиляция легких, используемая как при лечении ОРДС, поможет уменьшить повреждение легких у данных пациентов [1-3, 12, 16]. У пациентов с тяжелой ДН, не поддающаяся коррекции ИВЛ, рекомендуется прибегнуть к экстракорпоральной мембранной оксигенации (ЭКМО) [9, 12].

У пациентов с ЛПС в ОАК отмечается анемия, вследствие потери эритроцитов через легкие и почки, поэтому может потребоваться коррекция уровня гемоглобина и/или эритроцитов в зависимости от степени тяжести анемии (вплоть до гемотрансфузии). Кроме того, может потребоваться коррекция системы гемостаза с целью повышения свертываемости крови и предотвращения патологического фибринолиза (СЗП, антифибринолитики и др.) [19].

Имеются сообщения, свидетельствующие о том, что применение рекомбинантного активированного VII фактора свертывания (rVIIa) может быть полезно для некоторых критических пациентов с ДАК (например, при рефрактерном течении) [9-10, 12]. rVIIa успешно применялся как системно (внутривенно), так и бронхоскопически [9-10].

Пациенты с васкулитом часто умирают от инфекционных осложнений (сепсис). Риск возникновения инфекции, связанной с оказанием медицинской помощи, у таких пациентов очень высок вследствие иммуносупрессии. Тяжелая инфекция, развившаяся на фоне приема ЦФА, встречается примерно в 10% случаев и имеет высокий процент летальности. Таким образом, у пациентов с ЛПС на фоне иммуносупрессивной терапии показан тщательный мониторинг функционального состояния иммунной системы и ранняя диагностика присоединившейся инфекции. У таких пациентов часто используется специфическая инфекционная профилактика [14].

Для ЛПС, связанного с катастрофическим АФС, антикоагулянтная терапия является основой лечения [15, 17].

У многих пациентов развивается тяжелое ОПП, требующее применения заместительной почечной терапии (ЗПТ). Из них у большинства, в отдаленной перспективе, развивается хроническая болезнь почек с прогрессированием в хроническую почечную недостаточность, требующая длительной ЗПТ [14]. Порой до 50% пациентам в дебюте заболевания требуется применение ЗПТ [12, 14, 18].

Несмотря на комплексное лечение, почти 2/3 пациентов с ЛПС нуждаются в трансплантации почки в течение 4 лет от эпизода первых проявлений болезни [12, 14, 16].

Таким образом, учитывая частоту встречаемости ОРДС среди пациентов ОИТР, отсутствие очевидного пускового фактора, определенную сложность в верификации этиологии, низкий процент верной прижизненной диагностики, большое число «маскирующихся» заболеваний под эту патологию и высокую

летальность заставляет врача-реаниматолога с остороженностью относиться к пациентам с клинической картиной ОРДС, особенно при сопутствующем поражении почек.

Аутоиммунные заболевания, протекающие с легочно-почечным синдромом, являются жизнеугрожающими, но курабельными состояниями. Данная патология схожа как с ОРДС, так и с другими наиболее распространенными состояниями (пневмония с сепсисом, отёк лёгкого и др.) для врача-реаниматолога.

Легочно-почечный синдром в ОИТР представляет собой патологию с острым началом и молниеносным течением, при отсутствии адекватного лечения, с высокой летальностью. На сегодняшний день, не существует специфических методов диагностики ЛПС. Диагноз устанавливается на основе сочетания признаков ДАК и БПГН с результатами соответствующих иммунологических тестов, инструментальных методов исследования, биопсии почек и, по возможности, лёгких.

Надлежащее ведение таких пациентов в условиях ОИТР включает: раннюю и точную диагностику, исключение инфекционного генеза патологии, тщательный мониторинг, своевременное начало иммуносупрессивной терапии в сочетании с плазмаферезом в определенных случаях и профилактику вторичных инфекционных осложнений. Рецидивы довольно часто встречаются у излеченных пациентов. Более новые иммуномодулирующие препараты в будущем могут помочь в лечении рефрактерной болезни. Трансплантация почки остается единственной альтернативой для пациентов с ЛПС, у которых развивается терминальная стадия почечной недостаточности.

Таким образом, для своевременной диагностики и начала адекватной терапии в ОИТР требуется применять мультидисциплинарный подход и создание команды смежных специалистов.

Литература

1. *Диагностика и интенсивная терапия острого респираторного дистресс-синдрома* / А. И. Грицан [и др.]. – Москва: Федеральные клинические рекомендации РФ, 2015. – 38 с.
2. *World Federation of Societies of Anaesthesiologists (WFSA) [Electronic resource]: Acute Respiratory Distress Syndrome, 2019.* – Mode of access: https://www.wfsahq.org/components/com_virtual_library/media/2ee4f27f10c91b341754032927d178cc-atow-411-00.pdf. – Date of access: 20.01.2020.
3. *Об утверждении клинического протокола ранней диагностики и интенсивной терапии острого респираторного дистресс-синдрома у пациентов с тяжелыми пневмониями вирусно-бактериальной этиологии [Электронный ресурс]: постановление Министерства здравоохранения Респ. Беларусь, 01 июня. 2017 г., № 48 // Стандарты лечения и обследования Министерства здравоохранения Респ. Беларусь.* – Режим доступа: <http://minzdrav.gov.by/upload/>

dadvfiles/001077_428487_48ords.pdf. – Дата доступа: 20.01.2020.

4. *Acute respiratory distress syndrome: underrecognition by clinicians and diagnostic accuracy of three clinical definitions* / N. D. Ferguson [et al.] // *Critical Care Med.* – 2005. – Vol. 33. – P. 2228–2234.

5. *Diagnostic yield and therapeutic impact of open lung biopsy in the critically ill patient* / C. Philipponnet [et al.] // *Plos One.* – 2018. – Vol. 13(5). – P. 12.

6. *Etiologies, diagnostic work-up and outcomes of acute respiratory distress syndrome with no common risk factor: a prospective multicenter study* / N. de Prost [et al.] // *Ann. Intensive Care.* – 2017. – Vol. 7:69. – P. 12.

7. *Acute respiratory distress syndrome mimickers lacking common risk factors of the Berlin definition* / A. Gibelin [et al.] // *Intensive Care Med.* – 2016. – Vol. 42 (2). – P. 164–172.

8. *Lara, A. R. Diffuse alveolar hemorrhage* / A. R. Lara, M. I. Schwarz // *Chest.* – 2010. – Vol. 137. – P. 1164–1171.

9. *Diffuse alveolar hemorrhage* / D. Panikkath [et al.] // *The Southwest Respiratory and Critical Care Chronicles.* – 2015. – Vol. 3 (9). – P. 19–27.

10. *Martínez-Martínez, M. U. Diffuse Alveolar Hemorrhage in Autoimmune Diseases* / M. U. Martínez-Martínez, D. A. Herrera-van Oostdam, C. Abud-Mendoza // *Curr Rheumatol Rep.* – 2017. – Vol. 19(5). – P. 7.

11. *Кузьков В. В. Дифференциальная диагностика острого респираторного дистресс-синдрома: то, о чем не принято говорить [Электронный ресурс]* / В. В. Кузьков // *Материалы науч-практ. конф. «Острая дыхательная недостаточность, ИВЛ, ЭКМО» 09 ноября 2019 г.* – Режим доступа: <https://www.youtube.com/watch?v=10x5mgSK-J8&t=596s>. – Дата доступа: 31.01.2020.

12. *Bench-to-bedside review: Pulmonary-renal syndromes – an update for the intensivist* / S. A. Papiris [et al.] // *Critical Care.* – 2007. – Vol. 11 (3):213. – P. 11.

13. *Kimmel, M. Differential Diagnosis of the Pulmonary-Renal Syndrome* / M. Kimmel, N. Braun, M. D. Alscher // *An Update on Glomerulopathies – Clinical and Treatment Aspects* / ed. S. S. Prabhakar. – 2011. – P. 291–298.

14. *Pulmonary-renal syndromes: An update for respiratory physicians* / C. McCabe [et al.] // *Respiratory Medicine.* – 2011. – Vol. 105. – P. 1413–1421.

15. *Pulmonary-renal syndrome: a life threatening but treatable condition* / S. C. West [et al.] // *Postgrad Med Journal.* – 2013. – Vol. 89. – P. 274–283.

16. *Neki, N. S. Pulmonary Renal Syndrome: Update Article* / N. S. Neki, S. Aloona // *International Journal of Health Sciences & Research.* – 2017. – Vol. 7 (2). – P. 294–303.

17. *Association of Physician of India (API) [Electronic resource]: Pulmonary Renal Syndrome, 2017.* – Mode of access: http://www.apiindia.org/pdf/medicine_update_2017/mu_041.pdf. – Date of access: 31.01.2020.

18. *Woodhouse, E. L. Pulmonary-Renal Syndrome* / E. L. Woodhouse, R. K. S. Phoon // *Critical care nephrology* / ed. C. Ronco, R. Bellomo, J. A. Kellum, Z. Ricci. – 3 edition. – 2019. – P. 764–769.

19. *Алгоритмы диагностики и лечения легочных кровотечений* / Ю. В. Марченков [и др.] // *Общая реаниматология.* – 2013. – № 9 (2). – С. 45–54.

Поступила 31.01.2020 г.