

А. Э. Мурзич

ЭНДОПРОТЕЗИРОВАНИЕ ТАЗОБЕДРЕННОГО СУСТАВА ПРИ НЕКРОЗЕ ГОЛОВКИ БЕДРЕННОЙ КОСТИ

ГУ «Республиканский научно-практический центр травматологии и ортопедии»

В работе представлены результаты тотального эндопротезирования тазобедренного сустава при лечении некроза головки бедренной кости у 40 пациентов. Средние сроки наблюдения составили 3 года и 7 мес. Группу сравнения составили случаи с идиопатическим коксартрозом. Проанализированы основные типы примененных имплантатов, хирургические доступы. Описаны рентгенологические признаки нестабильности бедренного и ацетабулярного компонентов, износа полиэтиленового вкладыша. Клинические результаты эндопротезирования в исследуемых группах были схожи, положительные результаты преобладали у пациентов в возрастной категории от 24 до 40 лет, а также у женщин. Среди осложнений в группе остеонекроза отмечены вывихи головки эндопротеза, перипротезные переломы, перипротезная инфекция. Выживаемость эндопротезов в группе остеонекроза составила 91,5%, а в группе остеоартрита 97,2%.

Ключевые слова: некроз головки бедренной кости, тотальное эндопротезирование тазобедренного сустава.

A. E. Murzich

TOTAL HIP REPLACEMENT FOR FEMORAL HEAD NECROSIS

The results of total hip arthroplasty in the treatment of femoral head necrosis in 40 patients are presented. The average follow-up was 3 years and 7 months. The comparison group consisted of cases with idiopathic coxarthrosis. The main types of implants that were used, surgical approaches were analyzed. Radiological signs of instability of the femoral and acetabular components, wear of the polyethylene liner were described. The clinical results of endoprosthetics in the study groups were similar, positive results prevailed in patients in the age group from 24 to 40 years, as well as in women. Among the complications in the osteonecrosis group, dislocations of the endoprosthesis head, periprosthetic fractures, periprosthetic infection were noted. Endoprosthesis survival rate in the osteonecrosis group was 91.5%, and in the osteoarthritis group 97.2%.

Key words: femoral head necrosis, total hip arthroplasty.

Тотальное эндопротезирование тазобедренного сустава (ТЭТС) является методом выбора при лечении некроза головки бедренной кости (НГБК) на поздних стадиях [1]. На сегодняшний день суммарно в мире выполняется около одного миллиона эндопротезирований в год, в частности, в США – около 300 тысяч. Среди всех нозологий при которых выполняется артропластика, остеонекроз головки бедренной кости занимает 5–18% [2, 3], а иногда 50–60% [4]. Однако, применение ТЭТС у молодых пациентов не всегда оправдано, так как сочетается с повышенным риском отрицательных последствий. Это обусловлено тем, что у пациентов с НГБК имеются нарушения метаболизма и структуры костной ткани бедра, из-за увеличения интенсивности резорбции, приводящие к остеолиту и повышенному риску нестабильности компонентов эндопротеза [5, 6]. Высокие функциональные требования, наличие сопутствующих коморбидных заболеваний, частая алкогольная зависимость у пациентов с НГБК увеличивает риск послеоперационных осложнений и ухудшает результаты эндопротезирования [7, 8]. Среди осложнений встречаются вывихи головки эндопротеза, перипротезные переломы, перипротезная инфекция [9]. Все это приводит к неминуемому увеличению количества ревизионных операций, которое по данным мировой статистики ежегодно уже составляет до 10–15% от количества первично установленных эндопротезов [10], в некоторых случаях проблема решается лишь удалением импланта.

Эндопротезирование при остеонекрозе головки бедра в Республике Беларусь применяется более 25 лет, однако работы по изучению его отдаленных результатов у пациентов молодого возраста не проводились. Существующие мировые регистры показывают неодинаковую выживаемость эндопротезов. В 90-е годы уровень неудачных результатов ТЭТС достигал 37–53% [1]. В то время применялись протезы цементной фиксации старого дизайна. С течением времени, несомненно, качество производимых имплантов улучшилось, появились новые пары трения, анатомические формы ножек, эндопротезы с улучшенной структурой металла, покрытием для уси-

ления остеоинтеграции [11, 12]. Однако сообщения об имеющихся неудачах и высоком риске ревизионных операций у пациентов с НГБК продолжают появляться и в современной литературе [13]. Поэтому использование нашего опыта эндопротезирования у молодых пациентов при подготовке учета причин осложнений, отдаленных результатов, является весьма важным. Актуальным становится четкий алгоритм подбора пациентов, определение противопоказаний, выбора типов используемых имплантатов.

Материалы и методы

С учетом схожести структуры заболеваний при которых выполняется ТЭТС из года в год, нами проведен анализ случаев за 2016 год. Общее количество операций с учетом билатерального ТЭТС составило 469. Характеристика заболеваемости представлена на рисунке 1.

Как видно из диаграммы, 307 (65,5%) операций было выполнено по поводу идиопатического коксартроза, 77 (16,4%) по поводу перелома шейки бедра, 44 (9,4%) по поводу нетравматического НГБК.

Критерием включения в основную группу исследования (40 пациентов) был нетравматический характер остеонекроза. Критериями исключения были вторичный некроз головки на фоне коксартроза, посттравматический остеонекроз, дисплазия тазобедренных суставов, перенесенные операции на тазобедренном суставе, ревматоидные заболевания. Группу сравнения составили 40 пациентов с идиопатическим коксартрозом, которым также было выполнено ТЭТС. Основная группа и группа сравнения были сопоставимы по гендерным признакам, возрасту, времени госпитализации.

Гендерный анализ показал, что среди прооперированных 37 (92,5%) пациентов мужского пола

и 3 (7,5%) женского, средний возраст которых составил 43,7 [41,2; 46,2] лет. Среди пациентов с НГБК в исследуемой группе преобладали лица трудоспособного возраста 25-55 лет. Возрастной пик составил 25-44 года, что соответствует относительно молодому возрасту (рисунок 7.2). Двухсторонний остеонекроз головок бедренных костей имел место у 34 (85%) пациентов и только у 6 (15%) была поражена одна из сторон.

Клиническая оценка состояния пациентов до и после операции осуществлялась на основании балльной системы Harris Hip Score [14]. Для анализа рентгенологических результатов лечения выполнялась рентгенография тазобедренного сустава в прямой и боковой проекциях с захватом средней трети бедра. Характеристика стадий НГБК при которых было выполнено ТЭТС в исследуемой группе представлена в таблице 1

Таблица 1. Стадии остеонекроза на момент выполнения ТЭТС

Стадия по ARCO	Количество ТЭТС	%
0	–	–
I	–	–
II	1	2,5
III	22	55
IV	17	42,5
Всего	40	100

Анализ данных показал поздние сроки установления диагноза. Так остеонекроз был диагностирован в сроки от 4 мес до 1 года и 8 мес с момента появления первых симптомов заболевания. В 57% случаев диагноз устанавливался рентгенологически, т.е. уже на поздней стадии, когда были визуально заметны

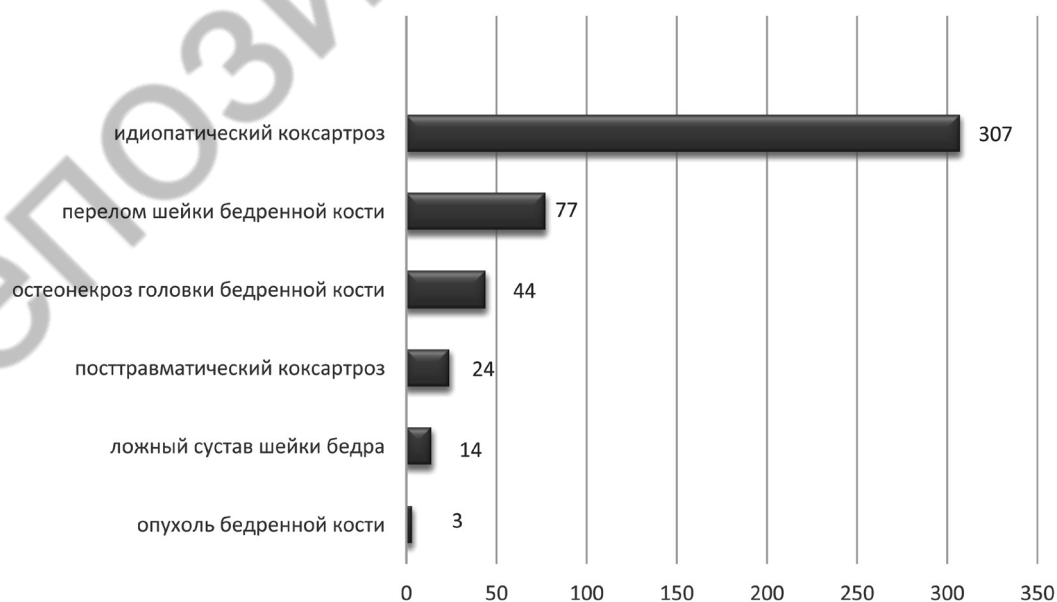


Рис. 1. Показания для выполнения ТЭТС

рентгенологические проявления остеонекроза. В 33,3% случаев диагноз был подтвержден с помощью магнитно-резонансной томографии, а в 9,7 % диагноз установлен после выполнения КТ. В среднем, операции ТЭТС выполнялись через 2,5 года [1,5; 3,5] после постановки диагноза.

Группу инвалидности имели 20 (50%) прооперированных пациентов, из которых 1 (2,5%) пациент имел первую группу инвалидности, 12 (30%) пациентов – вторую, 7 (17,5%) – третью. 12 (30%) пациентов не работали на момент выполнения операции, 28 (70%) имели постоянное место работы.

Типы примененных имплантатов

Залогом успеха эндопротезирования тазобедренного сустава является тщательное планирование операции и подбор компонентов эндопротеза. Окончательное решение принимается хирургом интраоперационно и даже может отличаться от ранее запланированного ввиду обнаружения анатомических особенностей оперируемого сустава и возникновения технических трудностей. Подбор импланта должен учитывать как анатомические особенности тазобедренного сустава, структуру и плотность костной ткани, так и индивидуальные особенности пациента, его возраст, уровень активности, риск возникновения осложнений, связанных с сопутствующими заболеваниями. Кроме купирования болевого синдрома эндопротезирование подразумевает устранение разницы в длине конечностей, хромоты, восстановление объёма движений. Для коррекции биомеханических нарушений восстановление общего бедренного офсета посредством подбора составляющих эндопротеза имеет главенствующее значение [15]. Виды использованных имплантатов представлены в таблице 2.

В своей работе при выполнении ТЭТС у пациентов с НГБК в 39(97,5%) случаев мы использовали эндопротезы бесцементной фиксации с парой трения керамика-керамика (45%) и керамика-полиэтилен (45%). Лишь в одном случае при выраженном остеопорозе бедренной кости была применена ножка цементной фиксации. С целью профилактики вывихов головки эндопротеза в 3 случаях (7,5%) у пациентов с избыточной массой тела применялся ассиметричный противовывиховый пластиковый вкладыш. В 4 (10%) случаях использовалась система двойной мобильности.

Разновидности использованных доступов представлены на рисунке 2.

При постановке стандартного бесцементного эндопротеза у пациентов с индексом массы тела менее 30 применялись как задненаружный доступ Moore, так и передненаружный трансглютеальный доступ Hardinge [16]. При индексе массы тела более 35 использовался доступ Moore, позволяющий более бережно относиться с мягким тканям, не травмируя ягодичные мышцы (рисунок 3). В ряде случаев при выборе эндопротеза двойной мобильности применялась методика AMIS [17] с использованием специальной приставки к операционному столу. В данных случаях использовалась минимизированная модификация доступа Hueter [18]. Данная техника позволяла выполнить щадящий межмышечный подход к тазобедренному суставу, что считается менее травматичным вариантом эндопротезирования при условии владения технологией [19].

Операции ТЭТС выполнялись по стандартным подходам, объём резекции костной ткани вертлужной впадины и бедренной кости зависел от типа устанавливаемых имплантов, качества кости. Особое внимание уделялось соблюдению угла наклона чашки и глубине ее имплантации в вертлужной впадине,

Таблица 2. Разновидности примененных компонентов эндопротезов

Количество	ацетабулярный компонент (тип фиксации)			Бедренный компонент (тип фиксации)		вкладыш			пара трения		
	ввинчивающийся	прессфит	цементный	прессфит	цементный	стандартный	ассиметричный	двойной мобильности	металл-полиэтилен	керамика-полиэтилен	керамика-керамика
N	-	40	-	39	1	33	3	4	4	18	18
%	-	100	-	9,8	0,2	82,5	7,5	10	10	45	45

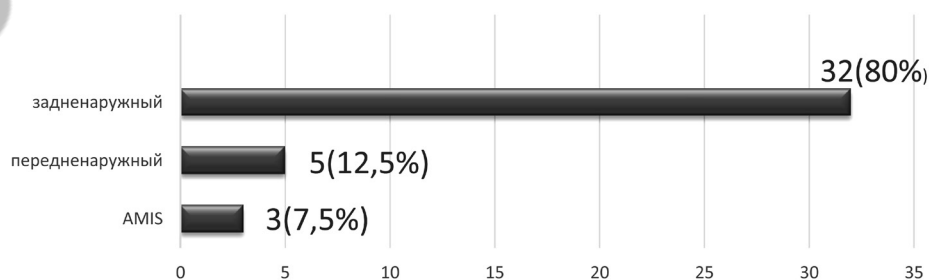
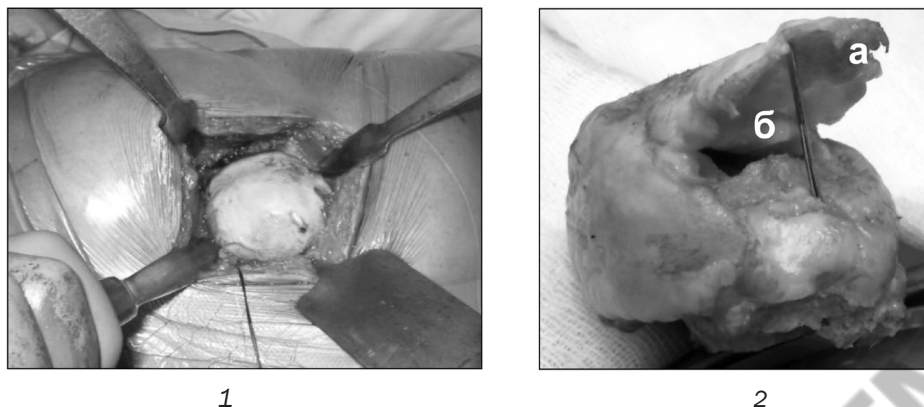


Рис. 2. Разновидности примененных хирургических доступов



1 – внешний вид доступа Moore, в ране определяется головка бедра; 2 – резецированная головка: а – отслоенный хрящ; б – «субкортикальный секвестрированный островок»

Рис. 3. ТЭТС справа у пациента 3. с остеонекрозом головки бедра IV ст. с применением доступа Moore

высоте посадки и корректной антеторсии ножки протеза относительно канала бедренной кости, восстановлению офсета, прочности первичной фиксации импланта и устойчивости головки эндопротеза к вывихиванию. В ряде случаев использовались асимметричные противовывиховые вкладыши для профилактики вывиха головки ТЭТС.

В 3(7,5%) случаях ввиду наличия остеопороза стенок вертлужной впадины пресс-фит чашки фиксировались 6,5 мм спонгиозными винтами, что улучшало первичную фиксацию. В 1(2,5%) случае ввиду двухстороннего поражения и выраженного болевого синдрома выполнено одномоментное билатеральное эндопротезирование.

Средняя длительность выполнения ТЭТС от момента начала анестезии до окончания операции составила 1 час 43 мин [1 час 37 мин; 1 час 48 мин].

В течение первых суток после ТЭТС пациенты находились в отделении реанимации. После удаления

дренажа из раны на 2-е сутки разрешалась ходьба с дозированной нагрузкой на оперированную конечность с помощью костылей. Проводилось медикаментозное лечение, тромбопрофилактика, антибиотикопрофилактика, ЛФК. 22 (55%) пациента переведены в реабилитационные центры для дальнейшего восстановительного лечения. Среднее количество койко-дней у пациентов в основной группе составило 17,8 [16,3; 19,4] дня.

Результаты

Проведена сравнительная оценка результатов ТЭТС у прооперированных пациентов в группах с остеонекрозом и остеоартритом. Результаты лечения были изучены у 35 пациентов в группе остеонекроза и 36 пациентов в группе остеоартрита (таблица 3). Средние сроки наблюдения составили 3 года и 7 мес.

Таблица 3. Сравнительная характеристика клинико-демографических показателей групп с некрозом головки бедра и остеоартритом

	Группа с остеонекрозом головки бедренной кости	Группа с остеоартритом тазобедренного сустава	p*
Число пациентов (суставов)	40	40	
Возраст, лет	44[41; 46]	46[43; 49]	0,16
Пол			1
Мужской	37	36	
женский	3	4	
Средние сроки наблюдения, мес	43[42; 45]	43[42; 45]	0,83
Среднее число баллов по шкале харрис до операции	54,5 [53,4; 55,6]	55,1 [53,6; 56,6]	0,73
Среднее число баллов по шкале харрис после операции	88,4 [84,7; 92,1]	88,6 [85,7; 91,4]	0,70
Осложнения			
Нестабильность чашки	-	1	
Нестабильность ножки	1	-	
Вывих	2	1	
Инфекция	1	-	
Перелом вертлужной впадины	1	-	
Перелом бедра	1	-	

Примечание: * – сравнение независимых выборок по критерию Манна – Уитни.

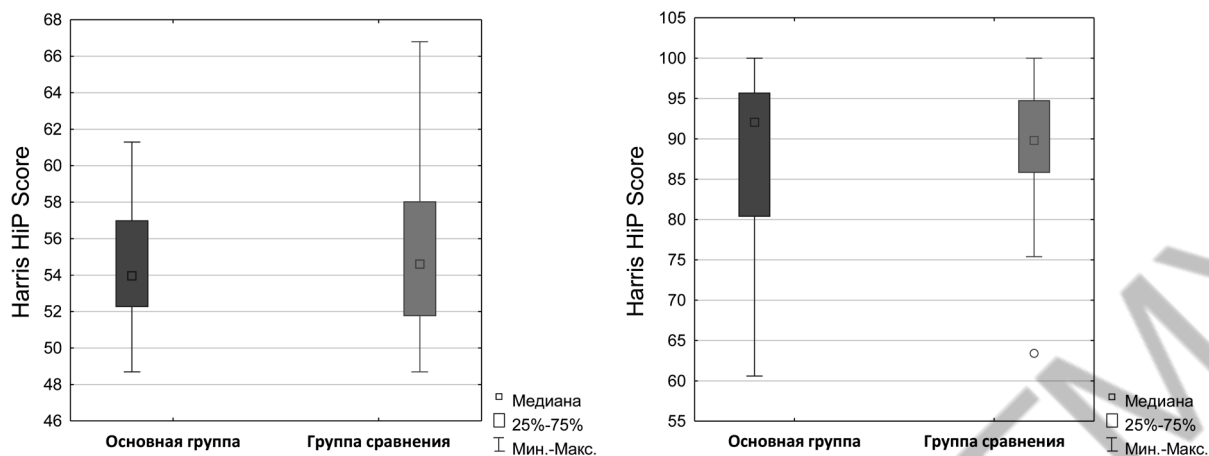


Рис. 4. Оценка клинического состояния пациентов по шкале Harris до и после ТЭТС в группах остеонекроза и остеоартрита

В группе с НГБК среднее количество баллов у пациентов согласно системе Harris до операции ТЭТС было 54,5 [53,4; 55,6] из максимально возможных 100, в группе с остеоартритом 55,1 [53,6; 56,6]. После операций эндопротезирования среднее количество баллов в основной группе составило 88,4 [84,7; 92,1], а в группе сравнения 88,6 [85,7; 91,4]. Оценка результатов ТЭТС по шкале Harris у пациентов с остеонекрозом и остеоартритом показала, что в основной группе клинические результаты были несколько лучше, чем в группе сравнения, однако статистически это не было подтверждено ($p > 0,05$) (рисунок 4).

В послеоперационном периоде у 26(74,3%) пациентов в группе НГБК получен хороший и отличный клинический результат лечения (число баллов от 80 до 100 по шкале Harris). Он заключался в снижении или отсутствии болей, увеличении объёма движений в тазобедренном суставе, улучшении функции сустава.

Неудовлетворительный результат (< 70 баллов) получен в 5 (14,3%) случаях ТЭТС, в трех из которых в течение периода наблюдения пациентам были выполнены ревизионные операции, в двух случаях имел место болевой синдром и контрактура. В 3 (9,4%) случаях из 32, где не выполнялись ревизионные операции, на момент осмотра у пациентов сохранялась хромота.

При анализе результатов операций ТЭТС среди всех оцененных случаев в обеих группах установлено, что клиническое состояние пациентов, оцененное по шкале Harris, было лучше у людей в возрастном промежутке от 24 до 40 лет. Клинические результаты ТЭТС среди пациентов женского пола также были лучше, чем среди мужского.

Рентгенологическая оценка результатов ТЭТС проводилась на основании данных рентгенографии тазобедренного сустава в прямой и боковой проекциях.

Начальным признаком нестабильности бедренного компонента являлось появление «двойной ли-

нии» вокруг ножки, особенно в зонах 3-4-5 согласно Gruen [20]. «Двойная линия» возникала за счет внутренней рентгеннегативной зоны (резорбция кости), прилегающей непосредственно к импланту, и наружной рентгенпозитивной (остеосклероз). Явными признаками нестабильности являлись проседание ножки эндопротеза вниз по каналу бедренной кости более 2 мм или ее наклон относительно первоначального положения после первичной имплантации.

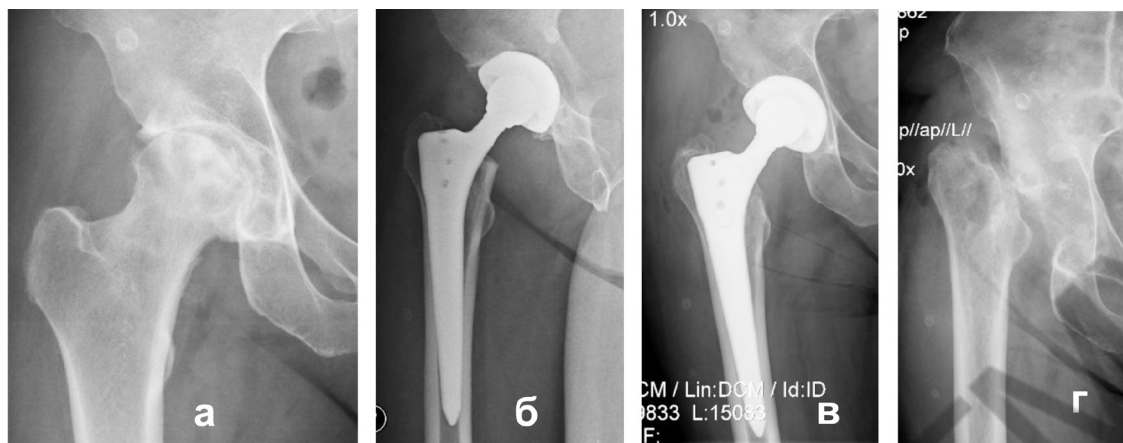
Признаками нестабильности ацетабулярного компонента была «двойная линия» вокруг чашки, определяемая в зонах согласно DeLee и Charnley [21], изменение положения чашки (медиализация, варус, вальгус) относительно первоначальной установки. Дополнительным подтверждением нестабильности компонентов являлось изменение положения краев имплантов на рентгенограмме относительно костных ориентиров (верхушка большого или малого вертелов, фигура слезы, подвздошно-седалищная линия).

В случаях износа полиэтиленового вкладыша отмечалось ассиметричное расположение головки ТЭТС относительно краев чашки эндопротеза, лизис костной ткани проксимального отдела бедра и тазовой кости вокруг имплантов.

Среди осложнений в группе пациентов с остеонекрозом отмечены два (5%) случая вывихов головки ТЭТС, один случай глубокой перипротезной инфекции, два случая перипротезных переломов, не потребовавших выполнения остеосинтеза (перелом медиальной стенки вертлужной впадины и перелом большого вертела бедренной кости).

Перипротезная инфекция имела место у пациентки Н., 41 года. ТЭТС выполнено в 2015 г. по поводу хламидийиндуцированного НГБК. Противомикробное лечение хламидийной инфекции в данном случае не проводилось (рисунок 5).

В период наблюдения ревизионные операции выполнены в трех случаях пациентам с НГБК: в од-



а – остеонекроз головки бедра 3 ст, б – ТЭТС справа (2015 г.), в – глубокая перипротезная инфекция (2017 г.), г– состояние после удаления эндопротеза (2017 г.)

Рис. 5. Рентгенограммы пациентки Н., 41 года, неудовлетворительный результат ТЭТС хламидийиндуцированного НГБК

ном случае произведена открытое вправление и замена головки ТЭТС при ее несвежем вывихе; во втором – удаление ТЭТС при глубокой перипротезной инфекции; в третьем случае выполнена замена ножки бесцементной фиксации при асептической нестабильности на модульную ревизионную ножку.

Гетеротопическая параартикулярная оссификация тазобедренного сустава I-II степени, оцениваемая согласно классификации Brooker [22], выявлена в 2 случаях использования передненаружного доступа и в 5 случаях использования задненаружного доступа.

Среди осложнений в группе пациентов с остеоартритом отмечен один случай вывиха головки ТЭТС, устраненный закрыто. Ревизионная операция выполнена в одном случае пациенту с асептической нестабильностью чашки эндопротеза бесцементной

фиксации и износом полиэтиленового вкладыша. Установлен модульный ацетабулярный компонент на основе реконструктивного кольца.

Ревизия любого компонента ТЭТС являлась конечной точкой для определения общего срока выживаемости эндопротеза. Таким образом «выживаемость» эндопротезов в группе остеоартрита в течение 43 месяцев после операции составила 91,5%, а в группе остеоартрита 97,2% (рисунок 6).

Проанализированы результаты операций ТЭТС среди всех оцененных случаев в обеих группах в зависимости от установленной пары трения (головка эндопротеза / вкладыш). Полученные клинические результаты у пациентов, которым были установлены пары трения керамика-полиэтилен и пациентов с парой трения керамика-керамика отличались незначимо ($p > 0,05$).

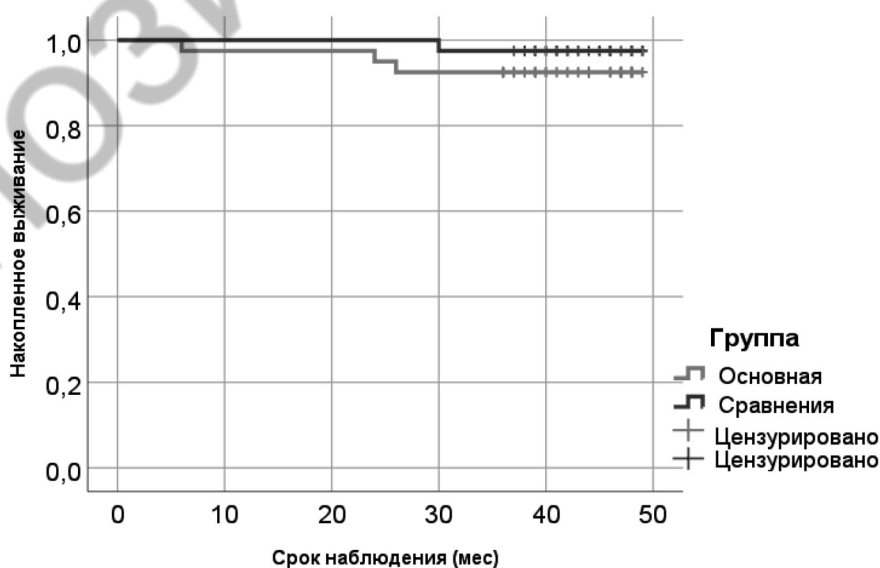


Рис. 6. Анализ «выживаемости» эндопротезов в группах НГБК и остеоартрита

Таким образом, анализ структуры патологий при эндопротезировании тазобедренного сустава показал, что доля нетравматического остеонекроза головки бедра составила 9,4% среди всех нозологий, преобладали лица молодого, трудоспособного возраста, пик которого составил 25–44 года. У большинства из них первоначально консервативное лечение было основным, что указывает на высокую вероятность прогрессирования заболевания при таком подходе. В 57% случаев диагноз устанавливался рентгенологически при наличии явных проявлений остеонекроза, что подтверждает несвоевременную диагностику заболевания.

Клинические результаты ТЭТС в изученной выборке пациентов молодого возраста с остеонекрозом головки бедра были схожи с результатами эндопротезирования при остеоартрите тазобедренного сустава. Однако «выживаемость» эндопротезов в группе остеонекроза в течение 43 месяцев после операции составила 91,5%, а в группе остеоартрита 97,2%.

Повышенная частота осложнений и повторных операций в группе остеонекроза свидетельствует о влиянии факторов риска, сопутствующих заболеваний, уровня активности молодых пациентов на отдаленный результат эндопротезирования.

Литература

1. *Osteonecrosis of the femoral head: the total hip replacement solution* / K. Issa [et al.] // *The Bone & Joint J.* – 2013. – Vol. 95-B, № 11, suppl. A. – P. 46–50.
2. *Lavernia, C. J. Osteonecrosis of the femoral head* / C. J. Lavernia, R. J. Sierra, F. R. Grieco // *The J. of the Am. Acad. of Orthop. Surg.* – 1999. – Vol. 7, № 4. – P. 250–261.
3. *Hungerford, D. S. Asymptomatic osteonecrosis: should it be treated?* / D. S. Hungerford, L. C. Jones // *Clin. Orthop. and Relat. Res.* – 2004. – № 429. – P. 124–130.
4. *Kim, S. Y. Avascular necrosis of the femoral head: the Korean experience* / S. Y. Kim, H. E. Rubash. – Philadelphia, 2006. – 2 vol. – P. 1078–1086.
5. *Шумский, А. А. Особенности прогрессирования асептического некроза головки бедренной кости при двустороннем поражении после эндопротезирования одного из суставов* / А. А. Шумский, С. С. Родионова, С. В. Каграманов // *Вестн. травматологии и ортопедии им. Н. Н. Приорова.* – 2016. – № 2. – С. 35–39.
6. *Calder, J. D. The extent of osteocyte death in the proximal femur of patients with osteonecrosis of the femoral head* / J. D. Calder, M. F. Pearse, P. A. Revell // *The J. of Bone and Joint Surg. Br.* – 2001. – Vol. 83, № 3. – P. 419–422.
7. *Minimum ten-year follow-up of cemented total hip replacement in patients with osteonecrosis of the femoral head* / T. M. Fyda [et al.] // *The Iowa Orthop. J.* – 2002. – Vol. 22. – P. 8–19.
8. *Пронских, А. А. Сравнительный обзор методов хирургического лечения ранних стадий асептического некроза головки бедренной кости [Электронный ресурс]* / А. А. Пронских, В. В. Павлов // *Соврем. проблемы науки и образования.* – 2017. – № 5. – Режим доступа: <https://www.science-education.ru/pdf/2017/5/27096.pdf>. – Дата доступа: 02.12.2019.
9. *Kim, Y. H. Cementless total hip arthroplasty with ceramic-on-ceramic bearing in patients younger than 45 years with femoral-head osteonecrosis* / Y. H. Kim, Y. Choi, J. S. Kim // *Int. Orthop.* – 2010. – Vol. 34, № 8. – P. 1123–1127.
10. *Hip arthroplasty for treatment of advanced osteonecrosis: comprehensive review of implant options, outcomes and complications* / W. Waewsawangwong [et al.] // *Orthop. Res. and Rev.* – 2016. – Vol. 2016, № 8. – P. 13–29.
11. *Kim, Y. H. Cementless total hip arthroplasty with alumina-on-highly cross-linked polyethylene bearing in young patients with femoral head osteonecrosis* / Y. H. Kim, Y. Choi, J. S. Kim // *The J. of Arthroplasty.* – 2011. – Vol. 26, № 2. – P. 218–223.
12. *Highly cross-linked polyethylene in total hip arthroplasty for osteonecrosis of the femoral head: a minimum 5-year follow-up study* / B. W. Min [et al.] // *The J. of Arthroplasty.* – 2013. – Vol. 28, № 3. – P. 526–530.
13. *Osteonecrosis is not a predictor of poor outcomes in primary total hip arthroplasty: a systematic literature review* / H. R. Johansson [et al.] // *Int. Orthop.* – 2011. – Vol. 35, № 4. – P. 465–473.
14. *Harris, W. H. Traumatic arthritis of the hip after dislocation and acetabular fractures: treatment by mold arthroplasty. An end-result study using a new method of result evaluation* / W. H. Harris // *J. Bone Joint Surg. Am.* – 1969. – Vol. 5, № 4. – P. 737–55.
15. *Подбор компонентов эндопротеза и величина общего бедренного офсета после эндопротезирования тазобедренного сустава (рентгенометрическое исследование)* / В. А. Филиппенко [и др.] // *Травма.* – 2018. – Т. 19, № 1. – С. 17–23.
16. *An atlas of surgical exposures of the lower extremity* / A. C. Masquelet [et al.]. – London : Lippincott Williams & Wilkins, 1993. – 424 p.
17. *Muller, D. A. Anterior Minimally Invasive Approach for Total Hip Replacement: Five-Year Survivorship and Learning Curve* / D. A. Muller, P. O. Zingg, C. Dora // *HIP International.* – 2014. – Vol. 24, № 3. – P. 277–283.
18. *Siguiet, T. Mini-incision anterior approach does not increase dislocation rate: a study of 1037 total hip replacements* / T. Siguiet, M. Siguiet, B. Brumpt // *Clin. Orthop. and Relat. Res.* – 2004. – № 426. – P. 164–173.
19. *Direct anterior Hueter approach is a safe and effective approach to perform a bipolar hemiarthroplasty for femoral neck fracture outcome in 82 patients* / J. Langlois [et al.] // *Acta Orthop.* – 2015. – Vol. 86, № 3. – P. 358–362.
20. *Gruen, T. A. «Modes of failure» of cemented stem-type femoral components: a radiographic analysis of loosening* / T. A. Gruen, G. M. McNeice, H. C. Amstutz // *Clin. Orthop. and Relat. Res.* – 1979. – № 141. – P. 17–27.
21. *DeLee, J. G. Radiological demarcation of cemented sockets in total hip replacement* / J. G. DeLee, J. Charnley // *Clin. Orthop. and Relat. Res.* – 1976. – № 121. – P. 20–32.
22. *Ectopic ossification following total hip replacement: incidence and a method of classification* / A. F. Brooker [et al.] // *The J. of Bone and Joint Surg. Am.* – 1973. – Vol. 55, № 8. – P. 1629–1632.

Поступила 31.01.2020 г.