

О. А. Чуманевич¹, Н. Ю. Блахов¹, А. В. Мазаник¹, А. П. Трухан¹,
А. В. Стриго¹, С. Н. Пивоварчик¹, К. В. Ливай²

КЛИНИЧЕСКИЕ И ДИАГНОСТИЧЕСКИЕ АСПЕКТЫ ПАТОЛОГИИ ЖИРОВЫХ ПРИВЕСКОВ

ГУ «432 ордена Красной Звезды главный военный клинический медицинский центр
Вооруженных Сил Республики Беларусь»¹,
УО «Белорусский государственный медицинский университет»²

Перекрут и некроз жировых привесков толстой кишки является достаточно редкой патологией в структуре всех острых хирургических заболеваний органов брюшной полости и составляет около 0,3 %. Отсутствие патогномичных клинических проявлений затрудняет диагностику как на догоспитальном, так и на госпитальном этапах. В ретроспективном исследовании клинической серии случаев на базе 1-го хирургического отделения государственного учреждения «432 ордена Красной Звезды главный военный клинический медицинский центр Вооруженных Сил Республики Беларусь» в период с 2012 г. по 2018 г. проведен анализ 34 медицинских карт стационарных пациентов с заболеванием жировых привесков, которые составили основную группу. Группы сравнения: 34 пациента с острым аппендицитом и 30 пациентов с функциональным нарушением кишечника. Распространенной жалобой среди пациентов основной группы с патологией жирового привеска являлся болевой синдром в области живота без четкой топографической локализации в сочетании с различными жалобами общесоматического характера, что подтверждает неспецифичность проявления данного заболевания. Результаты клинико-лабораторных и инструментальных исследований неспецифичны, поэтому окончательным методом диагностики патологии жирового привеска является лапароскопия.

Ключевые слова: жировой привесок, перекрут и некроз жирового привеска, диагностическая лапароскопия.

O. A. Chumanevich, N. Y. Blakhov, A. V. Mazanik, A. P. Trukhan,
A. V. Strigo, S. N. Pivovarchik, K. V. Livai

CLINICAL AND DIAGNOSTIC ASPECTS OF PATHOLOGY OF EPIPLOIC APPENDAGITIS

Torsion and necrosis of fat grafts of the colon is a fairly rare pathology in the structure of all emergency surgical diseases of the abdominal cavity and it is about 0.3 %. The absence of pathognomonic clinical manifestations makes it difficult to diagnose both at the pre-hospital and hospital stages. In a retrospective study of a clinical series of cases based on the 1st surgical department of the state institution "432 orders of the red Star main military clinical medical center of the Armed Forces of the Republic of Belarus" in the period from 2012 to 2018. The analysis of 34 medical records of inpatient patients with the disease of epiploic appendagitis, which made up the main group, was carried out. Comparison groups: 34 patients with acute appendicitis and 30 patients with functional bowel disorders. A common complaint among patients of the main group with epiploic appendagitis pathology was a pain syndrome in the abdominal area without a clear topographical localization in combination with various complaints of a General somatic nature, which confirms the non-specific manifestation of this disease. The results of clinical, laboratory and instrumental studies are non-specific, so the final method for diagnosing of epiploic appendagitis pathology it is laparoscopy.

Key words: fatty appendage, torsion and necrosis of the adipose pendant, diagnostic laparoscopy.

Патология жировых привесков (epiploicae) толстой кишки по данным разных авторов составляет 0,09–0,3% от острых хирургических заболеваний органов брюшной полости [1, 2, 4, 5].

Клинические проявления данной нозологии не носят специфичный характер, что затрудняет ее диагностику как на до- так и на госпитальном этапах [1, 2, 5]. Зачастую пациенты госпитализируются и оперируются с такими диагнозами как острый аппендицит, непроходимость кишечника, перитонит и др.

Стандартные лабораторно-инструментальные исследования носят вспомогательный характер, и также

не имеют высокую чувствительность и специфичность в дифференциальной диагностике данной патологии.

Окончательный диагноз в 90% случаев устанавливается интраоперационно [2, 5].

Исходя из вышесказанного, необходимо проводить тщательную дифференциальную диагностику данного заболевания, которая не всегда может быть успешной.

Цель исследования: Проанализировать и сравнить клиническую картину и тактику лечения у пациентов с патологией жировых привесков, острым аппендицитом и функциональным нарушением кишечника.

Материалы и методы. Проведен ретроспективный анализ 98 медицинских карт стационарных пациентов, находившихся на лечении в ГУ «432 Главный военный клинический медицинский центр Вооруженных Сил Республики Беларусь» за период с 2012 по 2018 гг.

Основную группу составили 34 пациента с патологией жировых привесков, группу контроля 1 – 34 пациента с острым аппендицитом, группу контроля 2 – 30 пациентов с функциональным расстройством кишечника.

Полученные результаты обрабатывались с помощью пакета прикладных программы «Statistika 10.0».

Результаты и обсуждение

При анализе сравниваемых групп статистически значимых различий по полу и возрасту нами получено не было. Возраст обратившихся за медицинской помощью с указанными патологиями в группах контроля и основной группе варьировал от 19 до 78 лет (см. табл. 1).

Таблица 1. Демографическая характеристика сравниваемых групп

Показатель	Сравниваемые группы			Стат. критерий, уровень значимости (p)
	Патология жировых привесков	Острый аппендицит	Функциональное расстройство кишечника	
Пол				Х ² p = 0,272
- мужчины	31 (91%)	29 (85%)	23 (76%)	
- женщины	3 (8%)	5 (15%)	7 (24%)	
Возраст:				H-Test p = 0,411
18–44 (молодой)	20 (55%)	30 (88%)	25 (84%)	
45–59 (средний)	10 (29%)	2 (5,0%)	2 (8%)	
60–74 (пожилой)	4 (11%)	2 (7,1%)	2 (8%)	
75 и старше (старческий)	1 (5%)	0	0	

Средний возраст пациентов составил 42,4±4,7 года. 78 (85%) являлись лицами трудоспособного возраста.

Во всех 3 группах пациентов мужского пола было значительно больше чем женского.

Как видно из диаграммы 1, в первые сутки от начала заболевания обратились 17 (50%) пациентов с патологией жирового привеска, в период 2–3 суток – 14 (41,2%), позже 3 суток – 3 (8,8%). При этом максимальный догоспитальный срок от начала заболевания в отдельном клиническом случае составил 11 суток.

Большинство пациентов с острым аппендицитом и функциональным нарушением кишечника (85% и 77 % соответственно) обратились за помощью в первые 24 часа от начала клинических проявлений заболеваний.

31 (91,2%) пациент с перекрутом жирового привеска был госпитализирован на стационарный этап лечения первично по данной нозологии. 3 (8,82%) пациента были госпитализированы дважды.

При обращении пациенты предъявляли различный спектр жалоб. Основной жалобой во всех группах была боль в животе различной степени интенсивности. В основной группе в 29 (85%) случаях боль локализовалась в левой подвздошной области и лишь в 5 (15%) случаях в правой подвздошной области. В тоже время в группе контроля 1 у 34 (100%) пациентов отмечалась боль только в правой подвздошной области. В группе контроля 2 у 26 (87%) боль отмечалась в правой подвздошной области и у 4 (13%) в левой подвздошной области соответственно.

9 (26,4%) пациентов предъявляли жалобы на общую слабость и недомогание. Диспептические расстройства фиксировались у пациентов всех групп с частотой от 6 до 15% и статистически значимых отличий не имели (p = 0,21) (см. таблицу 2).

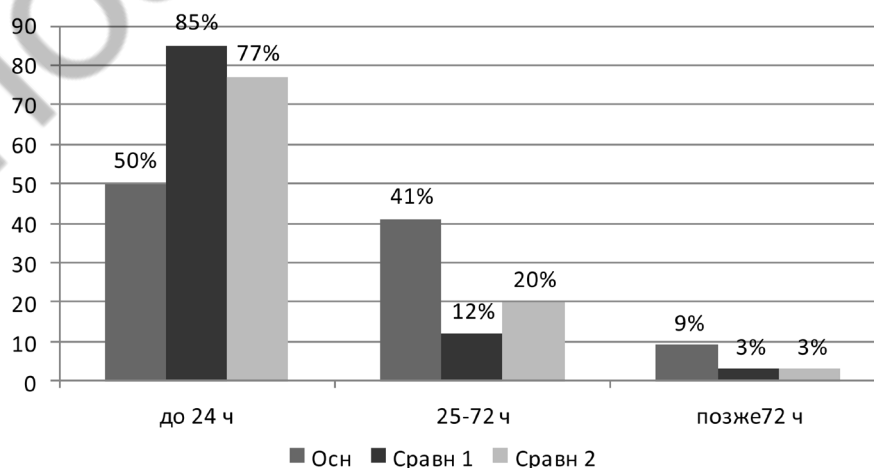


Диаграмма 1. Сроки от начала заболевания в часах

Таблица 2. Анализ жалоб пациентов в сравниваемых группах

Показатель	Патология			Стат. критерий, уровень значимости (p)
	Патология жировых привесков	Острый аппендицит	Функциональное расстройство кишечника	
Боль: - справа - слева	5 (15%) 29 (85%)	34 (100%) 0	26 (87%) 4 (13%)	χ^2 $p = 0,01$
Диспептические явления	2 (6%)	5 (15%)	3 (10%)	χ^2 $p = 0,21$
Вздутие живота	2 (6%)	2 (6%)	1 (3%)	χ^2 $p = 0,62$
Перитонеальные симптомы	26 (76%)	30(88%)		χ^2 $p = 0,02$
Лейкоцитоз	11 (32,3%)	25 (73%)	19 (63%)	χ^2 $p = 0,001$
Повышение температуры тела	13 (38%)	22 (65%)	22 (73%)	χ^2 $p = 0,19$
ИМТ > 25	30 (88%)	9 (26%)	10 (33%)	χ^2 $p = 0,032$

При физикальном обследовании пациентов с патологией жировых привесков в 6% случаях определялось вздутие живота, что не носило статистически значимый характер при сравнении с группами контроля. У 26 (76%) пациентов основной группы и 30 (88%) группы контроля 1 отмечались положительные перитонеальные симптомы. Данные изменения при анализе имели статистически значимое отличие ($p = 0,02$). У пациентов группы контроля 2 данные симптомы не определялись.

У всех пациентов отмечался нормального цвета стул, без патологических примесей с частотой 1-2 раза в день. Также все пациенты отмечали свободное, безболезненное, без патологических примесей мочеиспускание с частотой 4-7 раз в дневное время и 0-2 раза в ночное.

При анализе изменений температуры тела в группах сравнения статистически значимых отличий не наблюдалось ($p = 0,19$).

У 20 (58,8%) пациентов основной группы, 12 (35%) и 8 (27%) пациентов групп сравнения были нормальные цифры температуры тела при поступлении.

При изучении лабораторных показателей отмечались статистически значимые отличия ($p = 0,001$) в группах сравнения. У 25 (73%) группы контроля 1 ($\mu = 11,16 \times 10^9$) и 19 (63%) группы контроля 2 ($\mu = 13,5 \times 10^9$) в общем анализе крови определялся лейкоцитоз. Вышеуказанные изменения в основной группе имелись лишь у 12 (35,2%) пациентов ($\mu = 8,78 \times 10^9$).

При анализе показателей ИМТ было выявлено, что у 30 (88%) пациентов основной группы имелась избыточная масса тела и различные степени ожирения. Данный показатель статистически значимо отличался от групп контроля ($p = 0,032$). Это подчеркивает склонность пациентов с данным конституцио-

нальным типом телосложения к заболеванию жировых привесков.

При рентгенографии и УЗИ органов живота у исследуемых пациентов данных за патологию жировых привесков не определялось.

Всем пациентам в основной группе и группе контроля 1 оперативное лечение выполнялось с использованием малоинвазивных методов. Оперативное вмешательство в основной группе было выполнено в объеме лапароскопического удаления некротизированных привесков, санации и дренирования брюшной полости. В группе контроля 1 – лапароскопическая аппендэктомия с санацией и дренированием брюшной полости.

Окончательный диагноз установлен всем пациентам в течение первых суток пребывания в стационаре.

Все пациенты по окончании лечения были выписаны с клиническим исходом «выздоровление».

На лечении в условиях хирургического стационара пациенты основной группы находились от 3 до 9 суток. Средний койко-день составил $5,8 \pm 4,9$ суток.

Подводя итоги результатов нашего анализа можно сделать следующие **выводы**:

1. Наиболее часто перекрут жирового привеска встречался у мужчин трудоспособного возраста с ИМТ более 25.

2. Результаты клинко-лабораторных и инструментальных исследований неспецифичны, поэтому окончательным методом в дифференциальной диагностике патологии жирового привеска является лапароскопия.

3. Лапароскопия при патологии жировых привесков является не только диагностической, а также операцией выбора путем удаления некротизированного привеска.

Литература

- Абдулжавадов, И. М. Лапароскопическая диагностика заворота сальниковых отростков толстой кишки у женщин / И. М. Абдулжавадов // Эндоскопическая хирургия, 2005. № 5 С. 33–35.
- Абдулжавадов, И. М. Лапароскопия в диагностике и лечении заболеваний сальниковых отростков толстой кишки И. М. Абдулжавадов // Эндоскопическая хирургия, 2005. № 5. С. 50–53.
- Алимбаев, Е. С. Случай из клинической практики: удаление жирового подвеска в грыже спигелиевой линии / Е. С. Алимбаев // Вестник АГИУВ, 2010. № 3. С. 68–72.
- Кочуков, В. П. Некроз сальникового отростка восходящей кишки, симулирующий острый аппендицит / В. П. Кочуков [и др.] // Хирургическая практика 2011. № 4. С. 32–35.
- Муқанов, С. М. Эффективность лапароскопии при диагностике и лечении перекрута сальниковых подвесок толстой кишки / С. М. Муқанов // Медицинский журнал Западного Казахстана 2011. С. 108–109.
- Hasbahceci, M. Epiplioic Appendagitis: is there need for surgery to confirm diagnosis in spite of clinical and radiological findings? / M. Hasbahceci, [et al.] // World J. Surg. 2011. Vol. 36 (2). P. 441–446.

Поступила 21.01.2020 г.