

Тромбэктомия в лечении мезотромбоза

*Белорусский государственный медицинский университет
УЗ «10 ГКБ г.Минска»*

Острая закупорка мезентериальных сосудов, обусловленная тромбозом или тромбозом, приводит к обширному инфаркту кишечника и дает 80-90% летальности [1, 3, 6, 9]. Не уменьшая роли резекции кишки, современным и целесообразным методом лечения этой патологии следует считать тромбэктомия из верхней брыжеечной артерии [2, 4, 6, 8]. Редкая, но тяжелая патология брюшной полости – мезентериальный венозный тромбоз – составляет 10-18% всех случаев мезентериальной ишемии [1, 2, 3, 7]. Отсутствие патогномичных симптомов часто делает возможным диагностику лишь при лапаротомии [1, 3]. Геморрагический инфаркт кишки носит сегментарный характер [5, 7]. Как правило, тромбоз распространяется на верхнюю брыжеечную вену [8]. Летальность составляет от 20% до 70%, частота рецидивов – до 25-30% [3, 4, 6, 9]. Считаем, что наши наблюдения и тактика лечения заинтересует хирургов, сталкивающихся с данной проблемой.

Больная П., 69 лет, поступила в 6-е хирургическое отделение 10 ГКБ г.Минска 25.10.07 через 15 часов от начала заболевания с жалобами на боли в эпигастриальной области и правом подреберье, многократную рвоту. Из анамнеза известно, что указанные жалобы появились после пищевой нагрузки.

При поступлении состояние удовлетворительное. АД 140/80, пульс аритмичный. Живот болезненный в эпигастрии и правом подреберье. Желчный пузырь не пальпируется. Перитонеальных симптомов нет. По данным УЗИ желчный пузырь содержит конкремент 16 мм, в размерах не увеличен, толщина стенки 5,9 мм. На ЭКГ – фибрилляция предсердий, тахи-форма, отклонение ЭОС вправо, нарушение кровообращения задне-боковой стенки левого желудочка. Анализ крови: лейкоциты $13,8 \times 10^9/\text{л}$, эритроциты $4,4 \times 10^{12}/\text{л}$, Hb 122 г/л.

Диагноз при поступлении: острый калькулезный холецистит. Проводилась консервативная терапия, однако болевой синдром не был купирован.

26.10.07 выполнена диагностическая лапароскопия. Выпота в брюшной полости нет, петли тонкой кишки обычного диаметра, сероза блестящая, отмечен синюшный оттенок петель тонкой кишки. Аппендикс, желчный пузырь, печень – без патологических изменений. Брюшная полость дренирована трубкой. Диагноз после лапароскопии – синдром абдоминальной ишемии на фоне ИБС. Назначены спазмолитики, антикоагулянты, нитраты, проводилась коррекция сердечного ритма совместно с кардиологом.

В течение следующего дня состояние больной с положительной динамикой, однако 28.10.07 у больной появились симптомы раздражения брюшины в нижних отделах живота. Поставлены показания к лапаротомии.

Выполнена средне-срединная лапаротомия. В нижнем этаже брюшной

полости прозрачный выпот. Петли тонкой кишки синюшного цвета. Рана расширена. При ревизии выявлены 2 типа изменений тонкой кишки: 1) от 80 см от связки Трейца до 20 см терминального отдела подвздошной кишки – кишка некротизирована, синюшна, не перистальтирует, пульсации артерий нет; 2) от связки Трейца на протяжении 80 см тонкая кишка паретически увеличена в диаметре, единичные перистальтические волны, пульсация артерий не определяется. Ободочная кишка не поражена.

Выполнена резекция участка тонкой кишки, описанного под № 1 (препарат 1).

Верхняя брыжеечная артерия выделена из переднего доступа, взята на турникеты, ниже отхождения средней ободочной артерии вскрыт ее просвет поперечным разрезом на 1/3 диаметра. Удалены тромботические массы из артерии зондом Фогарти, выполнена прямая эндартерэктомия в области разреза артериальной стенки. Разрез стенки артерии ушит непрерывным сосудистым швом.

Через 30 минут после тромбэктомии повторно осмотрен участок тонкой кишки, описанный под № 2. На протяжении 30 см от связки Трейца кишка перистальтирует, определяется пульсация артерий, далее – кишка нежизнеспособна. Выполнена резекция нежизнеспособного участка тонкой кишки (препарат 2). Наложен энтеро-энтероанастомоз бок-в-бок аппаратным швом. Желчный пузырь содержит конкремент, не изменен, в связи с чем холецистэктомия не выполнялась. Брюшная полость дренирована. Рана ушита.

Гистологическое исследование препарата № 1: гангрена кишки с некрозом слизистой, начальными некротическими изменениями подслизистого слоя с эктазиями сосудов и стазами в них. Гистологическое исследование препарата № 2: выраженное полнокровие кишки с некробиотическими изменениями, стазами, сладжами в сосудах, геморрагиями.

Течение послеоперационного периода без осложнений. Проводилась антикоагулянтная терапия, антибактериальная терапия, парентеральное питание в течение 4-х дней. С 5-х суток начато энтеральное питание.

Выписана на амбулаторное лечение 11.11.2007г. в удовлетворительном состоянии. На момент выписки белок 56,5 г/л, глюкоза 5,17 ммоль/л, К⁺ 3,9 ммоль/л, Na⁺ 141 ммоль/л, Cl⁺ 103 ммоль/л, гемоглобин 97,8 г/л, лейкоциты $7,5 \times 10^9$ /л, эритроциты $3,62 \times 10^{12}$ /л. Стул неоформленный, 4 раза в сутки.

Через 1,5 года после операции (на момент написания статьи) больная жива, социально адаптирована, имеет место анемия и жидкий стул после каждого приема пищи.

Больная Б., 71 года, поступила в отделение экстренной хирургии 10-ой городской клинической больницы г. Минска 31.05.2008 г. через сутки от начала заболевания с жалобами на боли в эпигастрии, тошноту, однократную рвоту. Диагноз при поступлении: Острый аппендицит?

Больная была обследована.

Анализ крови 31.05.08: лейкоциты $11,1 \times 10^9$ /л, эритроциты $5,16 \times 10^{12}$ /л, гемоглобин 128 г/л, тромбоциты 126×10^9 /л.

Анализ мочи 2.06.08: уд. вес 1030, кетоновые тела 1,5 ммоль/л, белок –

следы, лейкоциты – единичные, глюкоза – отрицательна.

Осмотр гинеколога 31.05.2008: состояние после ампутации матки без придатков (1986). Культия шейки матки плотная, безболезненная. Область придатков безболезненна. Своды свободны.

УЗИ брюшной полости 31.05.08. Печень нормальных размеров, эхоструктура неоднородная, сосудистый рисунок обеднен, желчные протоки не расширены. В левой доле печени киста 10 мм. Желчный пузырь 78x21 мм, стенка 4 мм. Поджелудочная железа нормальных размеров, контуры ровные, эхогенность повышена. Селезенка 140x40 мм, увеличена, однородная.

Биохимический анализ крови 2.06.2008. Белок 70,1 г/л, билирубин 18,8 ммоль/л, креатинин 81 ммоль/л, мочевины 9,0 ммоль/л, глюкоза 4,74 ммоль/л, С1 105 ммоль/л, Са 2,52 ммоль/л.

Радиоизотопная ренография 2.06.2008. Секреторно-экскреторная функция обеих почек не нарушена.

Ирригоскопия 2.06.2008. Патологических изменений не выявлено.

ФГДС 3.06.2008. Пищевод проходим, просвет равномерный, дивертикулов нет. Желудок воздухом расправляется, тонус его обычный. Складки желудка извиты, выражены удовлетворительно. Слизистая гиперемирована. Содержимое – светлая желчь в умеренном количестве. В теле и антруме множество мелких до 0,3 см эрозий и геморрагий. Луковица и постбульбарный отдел двенадцатиперстной кишки без патологических изменений. Заключение: Эрозивно-гемморрагический гастрит.

За время динамического наблюдения данных за острую хирургическую патологию не выявлено. Лечение: папаверин, эналаприл. Болевой синдром разрешился и 4.06.2008 больная в удовлетворительном состоянии переведена на амбулаторное лечение.

Однако 5.06.2008 г. в 930 в связи с возобновлением болей в животе больная вновь госпитализирована в отделение экстренной хирургии. При поступлении состояние средней тяжести. АД 160/80, PS 88. Дыхание проводится с обеих сторон. Живот несколько вздут, симметричный, перистальтика прослушивается.

Осмотр per rectum – исследование слабо болезненно, кал обычного цвета.

Анализ крови 5.06.2008: лейкоциты $9,6 \times 10^9$ /л, гемоглобин 129 г/л, тромбоциты 144×10^9 /л.

Анализ мочи: 5.06.08 уд.вес 1030, белок – нет, сахар – нет, плоские клетки - 1-2, лейкоциты – 1-2 в поле зрения.

УЗИ брюшной полости 5.06.08. Определяются расширенные петли кишечника, умеренное количество жидкости в свободной брюшной полости. В остальном – данные прежние.

Диагноз при поступлении: Синдром абдоминальной ишемии. Проводилась инфузионная терапия, назначены анальгетики, спазмолитики, нитраты.

К 2100 отмечено ухудшение общего состояния больной. Появилась гипотония со снижением АД до 100/60. На фоне уменьшения интенсивности

более появились симптомы раздражения брюшины в гипогастрии. Осмотр rectum – содержимое прямой кишки имеет вид «малинового желе». Диагноз: Синдром абдоминальной ишемии. Перитонит. Поставлены показания к экстренной лапаротомии.

При лапаротомии выявлено наличие в брюшной полости умеренного количества серозно-геморрагического выпота. Участок тонкой кишки на расстоянии 40 см от связки Трейца темно-бордового цвета, перистальтики нет, брыжейка отечна, пульсация артерий не определяется. Протяженность участка геморрагической гангрены около 1 метра. Выполнена резекция некротизированного участка тонкой кишки в пределах жизнеспособных тканей (препарат №1). Проксимально от связки Трейца отступили 20 см. При пересечении брыжейки некротизированной кишки выявлено 2 венозных сосуда диаметром около 4 мм с организованными тромботическими массами в них. Используя указанные венозные сосуды как доступ в систему верхней брыжеечной вены, катетером Фогарти выполнена тромбэктомия из верхней брыжеечной вены и ее истоков (Рис). Удаленный тромб отправлен на гистологическое исследование (препарат №2). Внутривенно введено 5000 ЕД гепарина. Оставленные участки тонкой кишки розовые, активно перистальтируют, проксимальный участок шире дистального в 2 раза. Пульсация верхней брыжеечной артерии удовлетворительная, систолического шума над ней не определяется. Выполнен энтеро-энтероанастомоз бок-в-бок аппаратным швом. Контроль гемостаза. Лаваж и санация брюшной полости, дренирование ее трубкой. Послойно швы на рану.

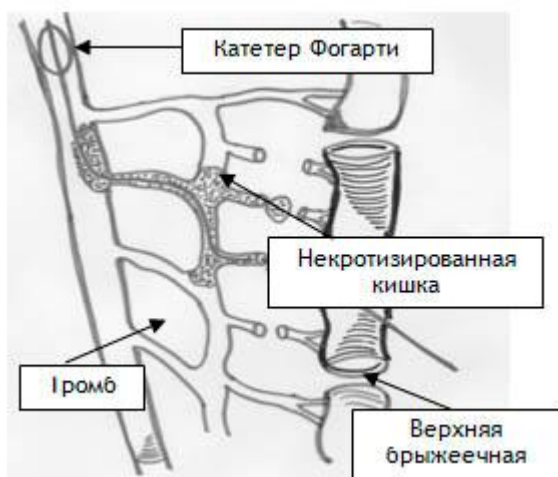


Рис. Схема тромбэктомии

Микроскопическое описание препарата №1. Стенка тонкой кишки с тотальным некрозом слизистой, диффузными кровоизлияниями и лейкоцитарной инфильтрацией всех слоев стенки. На серозе очаговые наложения фибрина и лейкоцитов. В краях резекции отек и полнокровие сосудов подслизистого слоя, умеренная лимфоцитарная инфильтрация собственной пластинки слизистой. Брыжейка с полнокровием сосудов.

Микроскопическое описание препарата №2. Гистологическое строение смешанного тромба.

Диагноз после операции: Сегментарный венозный тромбоз в системе верхней брыжеечной вены. Некроз участка тонкой кишки. Ограниченный серозно-геморрагический перитонит.

Течение послеоперационного периода гладкое. Перистальтика появилась на 2-е сутки, дренаж из брюшной полости удален на 5-е сутки. Стул был на 4-е сутки после операции, кал обычного цвета.

Лечение: анальгин, папаверин, димедрол, цефтриаксон, метронидазол, глюкоза, физиологический раствор, метоклопромид, фраксипарин, варфарин, гипотиазид, эналаприл.

Анализ крови 17.06.2008 лейкоциты $6,6 \times 10^9$ /л, эритроциты $3,67 \times 10^{12}$ /л, гемоглобин 100 г/л, гематокрит 0,30.

ПТИ 17.06.2008 0,65

Свертывание крови по Ли-Уайтту 17.06.2008 начало 2'45², конец 4'45².

Рана зажила первичным натяжением, швы сняты и 20.06.2008 в удовлетворительном состоянии больная переведена на амбулаторное лечение.

Через 1 год после операции больная жива, жалоб не предъявляет, по данным УЗИ имеет место кавернозная трансформация воротной вены.

Приведенное наблюдение демонстрирует сложность диагностики тромбоза вен кишечника до развития перитонита и возможность тромбэктомии из системы верхней брыжеечной вены.

Таким образом, даже массивные некрозы тонкой кишки вследствие окклюзионного нарушения мезентериального кровообращения могут быть успешно оперированы. При этом резекция нежизнеспособной тонкой кишки должна сопровождаться тромбэктомией из верхней брыжеечной артерии. Это позволяет четко видеть жизнеспособные участки кишки и наложить первичный кишечный анастомоз, что улучшает прогноз и качество жизни пациента после операции. Наряду с резекцией некротизированной кишки при венозном мезотромбозе должна выполняться тромбэктомия. Это благоприятно сказывается на кровообращении оставляемой в брюшной полости кишки, позволяет выполнить первичный энтеро-энтероанастомоз. Тромбэктомия предотвращает прогрессирование процесса тромбообразования, расширение зоны некроза кишки. Для доступа в систему верхней брыжеечной вены могут быть использованы тромбированные вены брыжейки пораженной тонкой кишки, выявленные при ее мобилизации. Описанный способ тромбэктомии прост и лишен осложнений.

Успех подобных вмешательств зависит от знания техники сосудистых операций общими хирургами.

Литература

1. Баешко, А. А. Причины и особенности поражения кишечника и его сосудов при остром нарушении брыжеечного кровообращения / А. А. Баешко, С. А. Климук, В. А. Юшкевич. Хирургия. 2005. № 4. С. 57–63.

2. Вовк, А. В. Острые нарушения мезентериального кровообращения в неотложной хирургии органов брюшной полости / А. В. Вовк, А. И. Шугаев, В. Я. Бабкин. Вестн. хирургии. 2006. № 6. С. 87–88.

3. Давыдов, Ю. А. Инфаркт кишечника и хроническая мезентериальная ишемия / Ю. А. Давыдов. М.: Медицина, 1997.
4. Савельев, В. С. Острое нарушение мезентериального кровообращения / В. С. Савельев, К. В. Спиридонов. М.: Медицина, 1979.
5. Bradbury, A. W. Mesenteric ischemia: a multidisciplinary approach / A. W. Bradbury [et al.]. Br. J. Surg. 1995; 82. P. 1446–1449.
6. Kaleya, R. N. Acute mesenteric vascular disease in Vascular Surgery. Principles and Practice 3th Edition ed. Hobson R.W. 2004. P. 861–877.
7. Oldenburg, A. W. Acute mesenteric ischemia / A. W. Oldenburg [et al.]. Arch. Intern. Med. 2004. Vol. 164, № 10. P. 1054–1065.
8. Schuller, J. J. Acute mesenteric ischemia. In: Cameron J.L., ed. Current surgical therapy / J. J. Schuller. 5th ed. St. Louis, Mo: Mosby–Year Book Inc. 1995. P. 740–745.
9. Stoney, R. J. Acute mesenteric ischemia / R. J. Stoney, C. G. Cunningham. Surgery. 1993; 114. P. 489–490.