

Е. И. Юшко

**ПЕРВИЧНЫЙ ОБСТРУКТИВНЫЙ  
МЕГАУРЕТЕР У ДЕТЕЙ**

Минск БГМУ 2020

МИНИСТЕРСТВО ЗДРАВООХРАНЕНИЯ РЕСПУБЛИКИ БЕЛАРУСЬ  
БЕЛОРУССКИЙ ГОСУДАРСТВЕННЫЙ МЕДИЦИНСКИЙ УНИВЕРСИТЕТ  
КАФЕДРА УРОЛОГИИ

**Е. И. Юшко**

# **ПЕРВИЧНЫЙ ОБСТРУКТИВНЫЙ МЕГАУРЕТЕР У ДЕТЕЙ**

Учебно-методическое пособие



Минск БГМУ 2020

УДК 616.62-007-053.2(075.8)

ББК 56.9я73

Ю95

Рекомендовано Научно-методическим советом университета в качестве учебно-методического пособия 20.03.2020 г., протокол № 7

Рецензенты: д-р мед. наук, проф., зав. каф. детской хирургии Белорусского государственного медицинского университета В. И. Аверин; д-р мед. наук, проф. каф. урологии и нефрологии Белорусской медицинской академии последипломного образования В. С. Пилотович

**Юшко, Е. И.**

Ю95 Первичный обструктивный мегауретер у детей : учебно-методическое пособие / Е. И. Юшко. – Минск : БГМУ, 2020. – 20 с.

ISBN 978-985-21-0619-1.

Изложены этиопатогенез, классификация, клинические проявления, современные подходы к консервативному и хирургическому лечению первичного обструктивного мегауретера у детей.

Предназначено для студентов 5–6-го курсов педиатрического, лечебного, военно-медицинского факультетов, медицинского факультета иностранных учащихся; врачей-интернов, клинических ординаторов, аспирантов хирургических специальностей.

УДК 616.62-007-053.2(075.8)

ББК 56.9я73

---

Учебное издание

**Юшко Евгений Иванович**

## **ПЕРВИЧНЫЙ ОБСТРУКТИВНЫЙ МЕГАУРЕТЕР У ДЕТЕЙ**

Учебно-методическое пособие

Ответственный за выпуск А. В. Строчкий

Редактор Ю. В. Киселёва

Компьютерная вёрстка С. Г. Михейчик

Подписано в печать 22.07.20. Формат 60×84/16. Бумага писчая «Хероx office».

Ризография. Гарнитура «Times».

Усл. печ. л. 1,16. Уч.-изд. л. 1,1. Тираж 30 экз. Заказ 362.

Издатель и полиграфическое исполнение: учреждение образования «Белорусский государственный медицинский университет».

Свидетельство о государственной регистрации издателя, изготовителя, распространителя печатных изданий № 1/187 от 18.02.2014.

Ул. Ленинградская, 6, 220006, Минск.

**ISBN 978-985-21-0619-1**

© Юшко Е. И., 2020

© УО «Белорусский государственный медицинский университет», 2020

## МОТИВАЦИОННАЯ ХАРАКТЕРИСТИКА ТЕМЫ

**Общее время занятий:** 1 ч.

Первичный обструктивный мегауретер — одно из распространенных заболеваний мочевой системы у детей, которое при несвоевременной диагностике или неадекватном лечении может приводить к выраженным морфофункциональным изменениям почечной паренхимы. Лечение пациентов с данным заболеванием должно начинаться в раннем детском возрасте. Добиться хороших результатов в реализации поставленных задач можно только опираясь на проверенные и хорошо зарекомендовавшие себя методы и схемы диагностики. В связи с вышеуказанным, ранняя диагностика заболевания и правильный выбор лечения имеют большое практическое значение. В зависимости от стадии течения заболевания, функционального состояния почки на стороне аномалии, имеющих осложнений используется консервативное или хирургическое лечение. Все обозначенные вопросы освещены в настоящем учебно-методическом пособии.

**Цель занятия:** научиться диагностировать первичный обструктивный мегауретер у детей, назначить необходимое обследование и лечение, составлять план последующего наблюдения и ведения пациента.

**Задачи занятия:**

1. Изучить этиологию, патогенез, классификацию и основные клинические проявления первичного обструктивного мегауретера у детей.
2. Закрепить знания по диагностике и дифференциальной диагностике заболеваний, сопровождающихся нарушением уродинамики верхних и нижних мочевых путей.
3. Освоить основные принципы выбора консервативного или хирургического лечения пациентов детского возраста с первичным обструктивным мегауретером.

К концу практического занятия студенты должны уметь:

- составить план обследования ребенка с первичным обструктивным мегауретером;
- правильно формулировать клинический диагноз;
- определить показания и противопоказания к консервативному и хирургическому лечению.

**Требования к исходному уровню знаний.** Для полноценного усвоения темы студенту следует повторить материал из следующих дисциплин:

- гистология, цитология и эмбриология: эмбриогенез органов мочевой системы;
- нормальной и топографической анатомии: строение органов мочевой системы;
- нормальной и патологической физиологии: уродинамика верхних и нижних мочевых путей;

– лучевой диагностики: ультразвуковые, радионуклидные и рентгенологические методы исследования анатомического и функционального состояния органов мочевой системы.

**Контрольные вопросы из смежных дисциплин:**

1. Какие органы относятся к верхним и нижним мочевым путям?
2. Какова топографическая анатомия почек, мочеточника?
3. Какие процессы происходят в почке при неадекватном или несвоевременном лечении первичного обструктивного мегауретера?
4. Какие изменения в общем и биохимическом анализе крови, общем анализе мочи характерны для хронической болезни почек?
5. Назовите классификацию хронической болезни почек.
6. Перечислите особенности лечения острого или обострения хронического пиелонефрита у детей с нарушением оттока мочи из верхних мочевых путей.

**Контрольные вопросы по теме занятия:**

1. Сформулируйте определение понятия «первичный обструктивный мегауретер».
2. Какова причина развития первичного обструктивного мегауретера у детей?
3. Первичный обструктивный мегауретер относится к группе врожденных или приобретенных заболеваний?
4. Назовите классификацию первичного обструктивного мегауретера.
5. Какие основные клинические проявления первичного обструктивного мегауретера?
6. Какие рентгенологические и радионуклидные методы обследования позволяют определить анатомическое и функциональное состояние почки, мочеточника на стороне аномалии.
7. Перечислите показания для консервативного лечения первичного обструктивного мегауретера у детей и его пределы.
8. Каким путем достигается восстановление уродинамики в процессе хирургического лечения у детей с первичным обструктивным мегауретером?
9. Перечислите вероятные осложнения несвоевременного лечения первичного обструктивного мегауретера.

## **ВВЕДЕНИЕ**

Под первичным обструктивным мегауретером (ПОМУ) понимают врожденное расширение мочеточника, развившееся в результате функционального или органического препятствия в самой стенке предпузырного сегмента мочеточника при доказанном отсутствии пузырно-мочеточнико-

вого рефлюкса (ПМР), инфравезикальной обструкции, неврогенных дисфункциях мочевого пузыря (рис. 1).

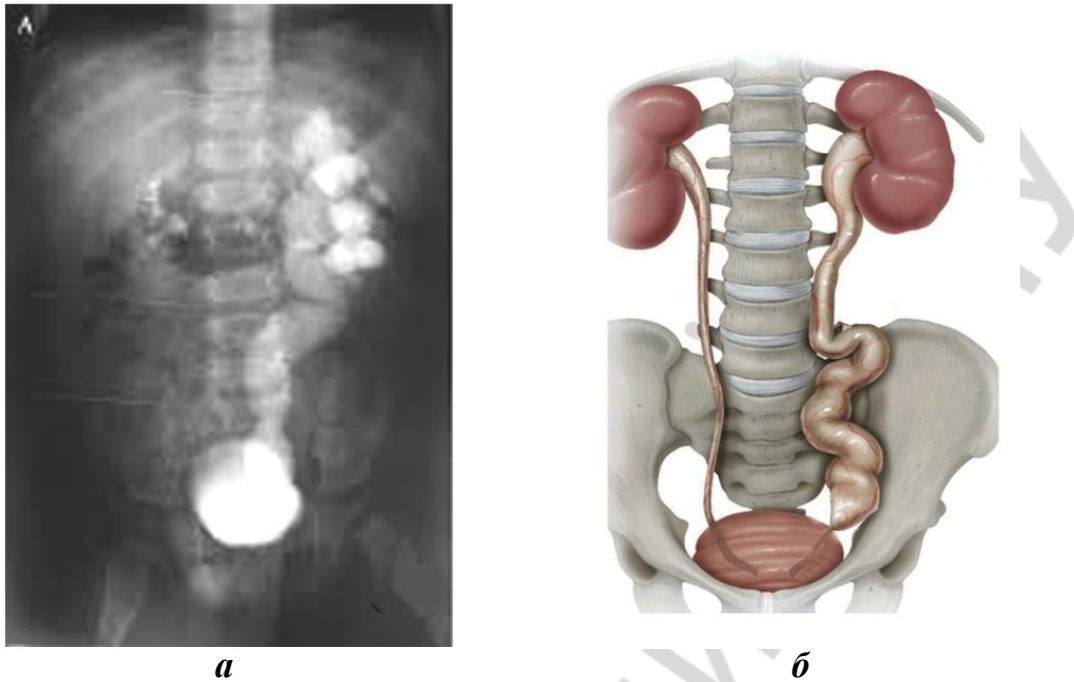


Рис. 1. Первичный обструктивный мегауретер у пациента:  
а — рентгенограмма; б — иллюстрация

В связи с внедрением в акушерскую практику обязательного пренатального ультразвукового исследования (УЗИ) плода выявляемость ПОМУ существенно возросла. Распространенность ПОМУ составляет 1 случай на 3000 живорожденных детей. Данная аномалия в 4 раза чаще встречается у мальчиков, чем у девочек, левый мочеточник поражается в 1,6–4,5 раз чаще правого, у 25 % пациентов выявляется двустороннее заболевание. Последствия этого заболевания могут стать причиной таких серьезных осложнений, как хронический пиелонефрит, симптоматическая артериальная гипертензия и хроническая почечная недостаточность.

## КЛАССИФИКАЦИЯ

В настоящее время в большинстве стран мира наибольшее распространение для ПОМУ как для отдельного, самостоятельного заболевания получила классификация R. C. Pfister и W. H. Hendren. Она была предложена в 1978 г. В развитии заболевания авторы выделили три стадии (рис. 2): I — легкую, II — умеренную, III — тяжелую.

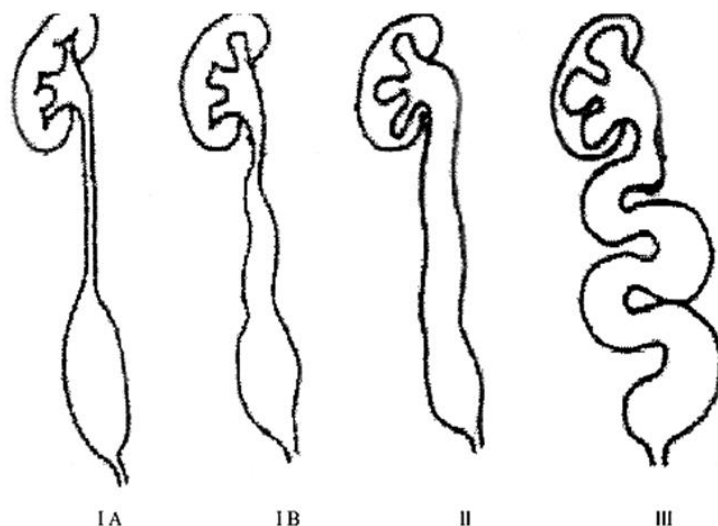


Рис. 2. Стадии первичного обструктивного мегауретера по классификации Pfister и Hendren

Для *I стадии* характерно расширение только дистального сегмента мочеточника (I A) или расширение мочеточника на всем протяжении без расширения лоханки (I B). Во *II стадии* отмечается расширение как мочеточника на всем протяжении, так и чашечно-лоханочной системы (ЧЛС) без признаков поражения или истончения почечной паренхимы. Основными критериями, характерными для *III стадии* заболевания, являются: выраженное расширение ЧЛС с истончением почечной паренхимы, а также значительное удлинение и расширение мочеточника с наличием коленообразных изгибов. По данным экскреторной урографии авторы установили, что расширенный мочеточник при ПОМУ выше места обструкции в фазу сокращения должным образом не смыкается, не перекрывает просвет мочеточника, и тем самым создаются условия для нарушения нормального перистальтического механизма и оттока мочи из почки в мочевого пузыря. Прогрессирование расширения ЧЛС наступает, когда мочеточник больше не может адаптироваться (т. е. расширяться и удлиняться) в ответ на затрудненный транспорт мочи, что приводит к негативному воздействию повышенного внутрилоханочного давления на полостную систему почки.

## ЭТИОЛОГИЯ И ПАТОГЕНЕЗ

Функцией мочеточника, включая пузырно-уретеральный сегмент, является беспрепятственный транспорт мочи из лоханки в мочевого пузыря. ПОМУ обусловлен наличием в дистальном отделе мочеточника аперистальтического сегмента, который препятствует нормальной эвакуации мочи. В процессе гестации под воздействием неблагоприятных факторов (экология, соматические заболевания матери, профессиональные вредности, неадекватный прием лекарственных средств и др.) начиная с 4–5-го месяца

дальнейшее развитие мышц мочеточника приобретает аномальный характер. В его дистальном отделе, а это последний сегмент, где формируется мышечная составляющая мочеточника, происходит нарушение образования мускулатуры продольной ориентации, и преобладающими становятся циркулярные мышечные волокна в сочетании с фиброзной тканью, что приводит к обструкции предпузырного сегмента мочеточника. Сочетание обструкции и уменьшения количества продольных мышечных волокон приводит к нарушению опорожнения мочеточника и его постепенной дилатации.

Выделяют две группы причин, вызывающих обструкцию в зоне пузырно-уретерального сегмента: функциональные и органические. Частота выявления функциональных расстройств в патологическом мочеточнике в 7–10 раз больше, чем органических, особенно у детей до 3 лет. Это объясняется теорией дисфункции и диспропорции роста органов, в соответствии с которой на дату рождения у здорового ребенка часть органов и систем организма продолжают свое дозревание в ближайшие годы после рождения. По этой причине у значительного числа детей с пренатально выявленным расширением мочеточника и установленным в последующем по результатам комплексного обследования диагнозом ПОМУ к 3 годам расширение мочеточника постепенно самоликвидируется. Основная причина функциональной обструкции обусловлена структурными нарушениями: недоразвитием, мышечной недостаточностью стенки дистального сегмента мочеточника или на его большем протяжении.

Среди причин органической обструкции наиболее часто выявляют стриктуру в дистальном сегменте мочеточника, шеечную эктопию его устья, уретероцеле. При гистологическом исследовании патология характеризуется различной степенью уменьшения или отсутствия продольных мышечных волокон, гипертрофией или гиперплазией циркулярных мышечных волокон, мышечной дезорганизацией, а также увеличением массы соединительнотканых прослоек между мышечными волокнами.

Вторичный обструктивный мегауретер развивается под воздействием внешних по отношению к стенке мочеточника причин: при неврогенной дисфункции мочевого пузыря с синдромом задержки мочи, стриктуре или клапанах задней уретры, сдавлении мочеточника извне опухолью или вовлечения мочеточника в рубцовый процесс, исходящий из рядом расположенных органов.

Нарушение эвакуаторной способности в расширенном мочеточнике сопровождается повышением давления в ЧЛС, что приводит к развитию пиелоренальных рефлюксов, снижению кровотока и эффективного почечного плазмотока. Совокупно вышеуказанные изменения приводят к ишемии почечных клубочков, вызывают ремоделирование тубулоинтерстициальной ткани с вероятным развитием в последующем нефросклероза и хронической болезни почек.



## КЛИНИЧЕСКАЯ КАРТИНА

Широкое использование обязательного УЗИ плода и УЗИ органов мочевой системы у детей по показаниям (изменения в общем анализе мочи, асимметрия живота, повышение температуры тела и др.) после рождения значительно повысило процент ранней выявляемости заболевания. Врачи ультразвуковой диагностики, выявив расширение ЧЛС и/или мочеточника в обоих вышеуказанных случаях, рекомендуют родителям ребенка провести консультацию уролога для идентификации причины нарушения уродинамики в верхних мочевых путях. Поэтому ПОМУ у большинства пациентов в последующем диагностируется до появления симптомов обструкции или инфекции, т. е. протекает бессимптомно или малосимптомно. Выраженность клинических проявлений заболевания зависит главным образом от стадии ПОМУ, наличия одно- или двусторонней патологии, имеющих осложнений и наиболее манифестна в период острого или обострения хронического пиелонефрита. Клинические и иные проявления ПОМУ можно объединить в три группы: 1) местные; 2) общие; 3) качественные и количественные изменения мочи. К местным симптомам относят: боль в поясничной области на стороне ПОМУ или в животе, наличие пальпируемого образования в брюшной полости, асимметрию живота. Среди общих симптомов наиболее часто встречаются: повышение температуры тела, бледность кожных покровов и видимых слизистых, понижение аппетита, отставание от сверстников по показателям физического развития, повышенная утомляемость, артериальная гипертензия и др. Изменения мочи могут проявляться пиурией (при осмотре — моча мутная, зловонная, примесь гноя в ней видна невооруженным глазом), гематурией, бактериурией, полиурией, никтурией и др. При двустороннем процессе на фоне несвоевременного или неадекватного лечения на первом плане представлены признаки, характерные для хронической почечной недостаточности: повышенная жажда, полиурия, сухость и бледность кожных покровов, анемия, энурез, слабость, тошнота и др.

## ДИАГНОСТИКА

Любой расширенный мочеточник, диаметр которого составляет 7 мм и более, считается мегауретером. Алгоритм диагностики ПОМУ состоит из анализа жалоб пациента и анамнестических данных, проведения физикального обследования, лабораторных исследований, изучения морфофункционального состояния почек и мочевых путей по результатам методов лучевой диагностики (ультразвуковых, рентгенрадиологических) и уродинамики.

**Выяснение жалоб пациента и анамнеза заболевания** в динамике позволяет сформировать представление о тяжести и последовательности

развития клинических проявлений патологии, установить факторы, спровоцировавшие или способствующие развитию болезни, включая связь с патологическими процессами и перенесенными ранее операциями в зоне пузырно-уретерального сегмента, брюшной полости, на мочевом пузыре и уретре.

К обязательным методам исследования относят: **объективное обследование, анализ информации об акте мочеиспускания и функциональной емкости мочевого пузыря.** Лабораторные методы исследования позволяют выявить воспалительные и воспалительно-склеротические процессы в почках, определить функциональную активность последних. В первую очередь, это касается поиска и установления стадии, а также активности течения пиелонефрита. С этой целью проводятся общие анализы крови и мочи, анализ мочи на скрытую пиурию, бактериологические исследования мочи. Определение уровня мочевины и креатинина крови, электролитов, проведение клиренсовых тестов завершает общеклиническое исследование.

Для понимания патофизиологии расширенного мочеточника, определения группы пациентов с обструкцией, которым в последующем потребуются проведение хирургического лечения, важнейшее значение имеют результаты **инструментальных методов исследования.**

**УЗИ органов мочевой системы** является основным визуализирующим методом на всех этапах диагностики и лечения, включая пренатальный и ранний послеоперационный период. По сравнению со всеми другими способами инструментального обследования у каждого пациента этот метод проводится многократно, иногда десятки раз за годы наблюдения, благодаря ряду достоинств: неинвазивности, доступности, необременительности для пациента, небольшой стоимости, большому объему получаемой информации. УЗИ позволяет в реальном времени оценить состояние верхних и нижних мочевых путей. Анализируя результаты УЗИ органов мочевой системы необходимо последовательно оценить следующие критерии: локализацию почек; контуры почек (ровные, неровные); размеры каждой почки (длина и ширина, размеры чашечек и лоханки, ренокортикальный индекс, толщина паренхимы в разных сегментах почки; экзогенность паренхимы; наличие конкрементов или ярких эхосигналов и акустической тени; четкость разграничения коркового и мозгового слоя почки; протяженность расширения мочеточника и его диаметр в различных сегментах (верхняя, средняя и нижняя треть); емкость и контуры мочевого пузыря, наличие остаточной мочи. При всем многообразии вышеуказанных признаков основными являются степень дилатации мочеточника и ЧЛС, толщина и экзогенность паренхимы. В частности, по степени расширения ЧЛС и расширению мочеточника в верхней и нижней трети, толщине и экзогенности паренхимы, размерам и контурам почек, четкости разграничения коркового и мозгового слоев почки можно за-

подозреть наличие хронического пиелонефрита и хронической почечной недостаточности.

**Ретроградная контрастная микционная цистография** должна проводиться всем пациентам с мегауретером для исключения ПМР и уточнения анатомии мочевого пузыря, его шейки и уретры.

С целью изучения анатомии почек, верхних и нижних мочевых путей широко используется **экскреторная урография**. Выполняя это исследование, необходимо соблюдать целый ряд условий и общепринятых рекомендаций. Во-первых, экскреторная урография проводится только пациентам с хорошей функцией почки на стороне патологии или когда степень негативного воздействия обструкции на паренхиму этой почки невелика. Во-вторых, исследование должно обязательно завершаться выполнением серии отсроченных снимков на 60-й мин, через 2, 3, 4 и более часов при необходимости изучения как анатомии ЧЛС и мочеточника, так и временных характеристик опорожнения верхних мочевых путей от контрастного вещества. По результатам исследования можно также заподозрить сочетанную аномалию мочеточника на стороне патологии: наличие стеноза в лоханочно-мочеточниковом и пузырно-уретеральном сегментах одновременно. В-третьих, при снижении остаточной функции почек, наличии первой и второй стадий хронической болезни почек пациенту по показаниям проводится инфузионная урография. В отличие от стандартной экскреторной урографии она выполняется с использованием большего количества контрастного вещества, вводимого внутривенно, разведенного в физиологическом растворе или в 5%-ном растворе глюкозы. Это позволяет получить более четкое изображение ЧЛС и мочеточника.

В последние десятилетия для диагностики ПОМУ у детей широкое распространение получили **компьютерная томография** и **магнитно-резонансная томография**. По сравнению с экскреторной урографией они имеют большую разрешающую способность, однако себестоимость каждого из данных методов достаточно высока. Оба метода обычно проводятся с использованием контрастного усиления. В то же время при наличии противопоказаний или даже ограничений для проведения рентгенологических методов исследования (непереносимость йодистых препаратов, хроническая почечная недостаточность) методом выбора является магнитно-резонансная томография без контрастирования, которая может обеспечить трехмерное изображение органов мочевого выведения.

Методом, который одновременно отдельно изучает функцию каждой почки, степень нарушения оттока мочи из верхних мочевых путей, а также анатомию почек и мочевых путей является **статическая** или **динамическая нефросцинтиграфия**. Кроме информации по анатомии, наиболее ценными результатами исследования являются сведения по остаточной функции каждой почки; данные о наличии, размерах и локализации очагов

нефросклероза (очаговое или тотальное снижение плотности накопления радиофармпрепарата (РФП) почечной паренхимой) в каждой почке; количественные сведения о выведении (прохождении) РФП из ЧЛС и мочеточника.

Для уточнения тяжести обструкции, проведения дифференциальной диагностики между органической и функциональной обструкцией на уровне пузырно-уретерального сегмента в процессе УЗИ органов мочевой системы, а также изотопной ренографии или динамической нефросцинтиграфии проводится **фармакодинамическая проба с диуретической нагрузкой**. Данная проба с фуросемидом у детей с ПОМУ в этих случаях высокоинформативна: чувствительность составляет 80–85 %, специфичность — 90–95 %. Фуросемид относится к диуретикам экстренного действия. Он резко увеличивает почечный кровоток и мочеотделение, а также тонус гладкой мускулатуры ЧЛС и мочеточника. Его максимальный эффект проявляется через несколько минут после введения.

В процессе УЗИ органов мочевой системы фармакодинамическая проба с фуросемидом проводится следующим образом. После выполнения базового УЗИ всем обследуемым детям в мочевой пузырь устанавливается постоянный уретральный катетер и внутривенно вводится лазикс в дозе 0,5 мг/кг, но не более 20 мг. Измерение обозначенных в табл. 1 размеров лоханки и мочеточника проводятся через 15, 45, 90 мин после введения лазикса. Максимальное расширение ЧЛС и мочеточника отмечается к 15-й мин исследования. При отсутствии обструкций верхних мочевых путей наибольший размер мочеточника и ЧЛС возвращается к базовому во временном интервале не позже 45–60 мин. Если время возврата превышает 90 мин, это свидетельствует об органической стриктуре пузырно-уретерального сегмента с высокой вероятностью последующего хирургического лечения. У пациентов со временем возврата максимального размера мочеточника к базовым в интервале 60–90 мин результат считается сомнительным, т. е. имеется парциальная (субтотальная) обструкция. Для принятия решения о целесообразности операции таким детям необходимо провести дополнительные исследования.

Таблица 1

**Размеры лоханки и мочеточника  
при проведении диуретической ультрасонографии**

Исследуемые критерии	До введения лазикса	После введения лазикса		
		через 15 мин	через 45 мин	через 90 мин
Увеличение линейных размеров лоханки в поперечной проекции				
Максимальный размер нижней трети мочеточника				

**Диурезная изотонная ренография** или **динамическая нефросцинтиграфия** должны проводиться в условиях физиологической гидратации (достигается внутривенной инфузией растворов) в соответствии с массой тела. В мочевой пузырь устанавливается постоянный катетер. РФП вводится внутривенно из расчета 1,5 МБк/кг. Скорость записи 1–2 кадра в мин. Если в течение 15–20 мин после начала проведения этих исследований выведение РФП не наступило, внутривенно вводится диуретик из расчета 0,5 мг/кг массы тела. Последующая запись серии изображений или кривых ренограммы продолжается еще в течение 20–30 мин. В зависимости от причины, вызвавшей нарушение уродинамики (табл. 2), диурезная нагрузка приводит к одному из трех основных результатов.

Таблица 2

**Дифференциально-диагностические критерии органической обструкции и функциональных уropатий по результатам диуретической рено- или нефросцинтиграфии**

№	Характер изменений на введение фуросемида	Предполагаемая патология
1.	Через 3–10 мин после введения диуретика отмечается быстрая и полная элиминация РФП из ЧЛС и мочеточника. Отмечается характерный для выведения РФП спад кривой	Имеется дилатация мочеточника без органической обструкции
2.	После введения диуретика «обструктивная» кривая не изменилась. Визуально оттока РФП из ЧЛС и мочеточника не произошло	Имеется органический вариант ПОМУ
3.	Введение диуретика вызвало частичный ответ. Это сопровождалось медленным и неполным выведением РФП из ЧЛС и мочеточника. $T_{1/2}$ экскреции в пределах 10–20 мин	Результат неопределенный. Пациент нуждается в дообследовании

В качестве причин, приведших к ошибочным или неопределенным результатам, наиболее часто называются неадекватное введение фуросемида (в/м вместо в/в), выраженное нарушение функции почек, выраженная атония мочеточника, переполненный мочевой пузырь (это затрудняет отток РФП из почек или радиоактивность РФП из переполненного мочевого пузыря может восприниматься как задержка РФП в почках), наличие тазовой дистопии почки.

Значительное место в диагностике ПОМУ, проведении дифференциальной диагностики между первичными и вторичными формами мегауретера, изучении функционального состояния мочевого пузыря и мочеточника отводится **уродинамическим методам исследования**: урофлоуметрии, цистоманометрии, профилометрии. Наибольшее значение для решения вопроса по диагнозу, обоснования этиопатогенетического лечения имеют следующие критерии: объемная скорость мочеиспускания, величина внутрипузырного давления в процессе заполнения от пустого мочевого пузыря до объема, при котором пациент ощущает резкий позыв, и в процессе мочеис-

пускания, исследование под названием «давление–поток» (в динамике регистрируется внутрипузырное давление в процессе мочеиспускания с одновременным измерением объемной скорости мочеиспускания), измерение профиля давления в просвете мочеточника в течение полного цикла «накопление–опорожнение».

## ЛЕЧЕНИЕ

Лечение пациентов с ПОМУ должно быть своевременным, патогенетически обоснованным, комплексным. Добиться хороших результатов и реализации поставленных задач можно только опираясь на проверенные и хорошо зарекомендовавшие себя методы и схемы диагностики. В настоящее время, по данным литературы, приоритетным направлением является консервативное ведение пациентов, т. к. органическая обструкция выявляется у 12–15 % детей с ПОМУ. У остальных нарушения уродинамики на уровне пузырно-уретерального сегмента в соответствии с теорией дисфункции и диспропорции роста органов у новорожденных и детей грудного возраста носят функциональный характер. По мере последующего развития ребенка функциональная способность мочеточника и мочевого пузыря постепенно созревает и, как правило, приходит к норме. Назначив комплексное консервативное лечение этот процесс можно ускорить. **Консервативное лечение** включает: медицинскую профилактику и лечение инфекций мочевых путей, принуждение к учащенному мочеиспусканию, массаж для укрепления мышц передней брюшной стенки, регуляцию функции кишечника, общеукрепляющие мероприятия, витаминотерапию и др. Все указанное способствует естественному течению матурации и улучшению уродинамики на уровне верхних и нижних мочевых путей. Естественно, консервативное лечение должно проводиться в условиях динамического наблюдения специалиста по детской урологии с выполнением обязательных исследований в декларируемые сроки с целью своевременного выявления группы пациентов с отрицательной динамикой течения заболевания.

Вместе с тем существуют четкие критерии неэффективности консервативного лечения, которые следует рассматривать как показания к оперативному пособию. К ним относятся: не поддающаяся лечению инфекция мочевых путей, прогрессирование дилатации верхних мочевых путей и, главное, появление первых, начальных признаков снижения функции почки.

Наиболее сложно проводить диагностические и лечебные мероприятия новорожденным с ПОМУ II и III стадий и наличием инфекции мочевых путей, т. е. тем, кому оперативное лечение должно проводиться по срочным показаниям в ранние сроки жизни. Это обусловлено и тем, что кроме процессов, связанных с естественной матурацией и наличием врожденной ор-

ганической обструкции в мочеточнике, огромное значение для функционирования почек и органов мочевой системы новорожденного имеет степень возможного воздействия целого ряда повреждающих факторов в течение неонатального периода. К таким факторам относятся: общая незрелость ребенка в связи с недоношенностью, гипоксия, внутриутробная инфекция, перинатальное поражение центральной нервной системы, синдром дыхательных расстройств, гипербилирубинемия, метаболический ацидоз, шок, воздействие медикаментозных средств и др. По данным литературы, такое воздействие испытывают до 40 % новорожденных.

**Цель хирургического вмешательства:** восстановить проходимость пузырно-уретерального сегмента и сохранить характерную для него клапанную функцию, препятствующую возникновению ПМР. Возможны как открытые, так и эндоскопические и лапароскопические вмешательства. Выбор способа хирургической коррекции зависит от причины анатомического препятствия в пузырно-уретеральном сегменте (стеноз дистального отдела мочеточника, уретероцеле, эктопия устья), степени обструкции, функционального состояния почки, наличия или отсутствия осложнений (пиелонефрита, хронической болезни почек, уролитиаза) и/или сопутствующей патологии.

Одной из первых разработанных операций по реимплантации мочеточника в мочевой пузырь у детей с ПОМУ, которая наиболее проста для понимания, является методика по Williams (рис. 3). После внепузырного выделения нижней трети мочеточника проводят резекцию его суженной, аперистальтической части, как указано пунктирами на рис. 3, *а*. В большинстве случаев сразу после такой резекции мочеточника происходит существенное уменьшение его диаметра (рис. 3, *б*) вследствие освобождения от скопившейся в нем мочи. Далее мочеточник рассекают по передней и задней поверхности (рис. 3, *б*), моделируют до нужного диаметра и на конце формируют «манжету», заворачивая рассеченные части мочеточника кверху (рис. 3, *в*). На завершающем этапе операции мочеточник имплантируют на новое место в мочевой пузырь (рис. 3, *г*), сшивая изнутри пузыря его слизистую со слизистой «манжеты», а снаружи пузыря накладывают отдельные фиксирующие швы между мочевым пузырем и мочеточником.

Если по данным проведенного исследования выявлены коленообразные перегибы и предполагается значительное выделение мочеточника с целью его выпрямления, а также обширная резекция дистального сегмента по длине и уменьшение диаметра оставшейся части, используются различные способы реимплантации мочеточника с применением внепузырного и/или внутрипузырного доступов (метод по Barry, Коэну, Politano–Leadbetter, Hendren и др.).

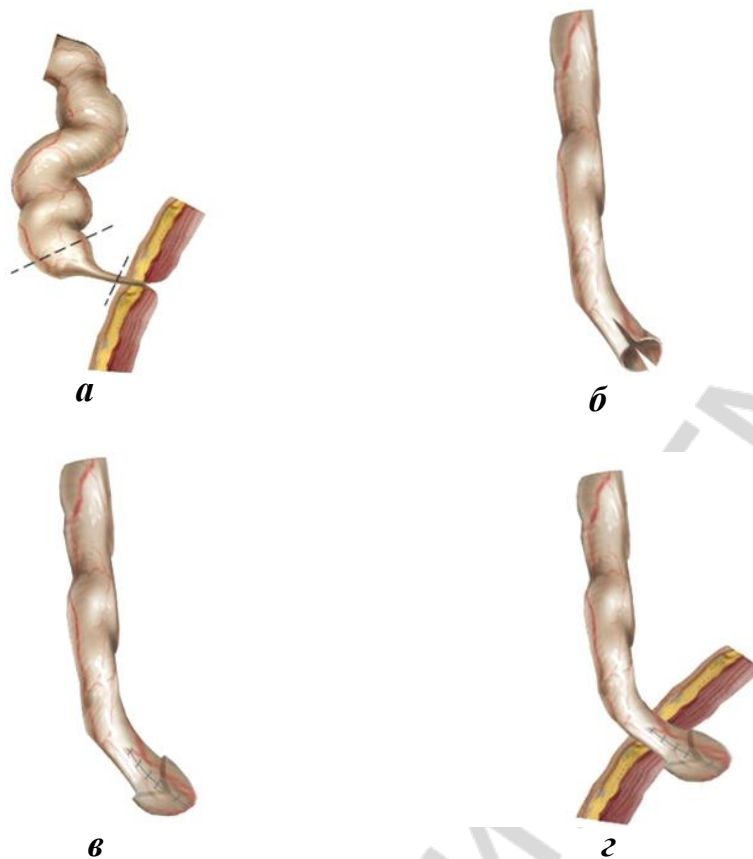


Рис. 3. Схема операции по Williams

Из этой группы методик наибольшее распространение имеет способ по Politano–Leadbetter. Он может применяться с использованием как внутрипузырного, так и комбинированного доступа. Ход операции с использованием внутрипузырного доступа представлен на рис. 4.

Срединным разрезом вскрывают мочевой пузырь. Вокруг устья мочеточника рассекают слизистую оболочку (рис. 4, а — указано желтым цветом), после чего мобилизуют дистальный отдел мочеточника (рис. 4, б) на протяжении не менее 5 см. Через образовавшееся в стенке мочевого пузыря отверстие мочеточник выводят экстравезикально. Ориентировочно на 4 см выше прежнего устья мочеточника формируют новое отверстие (рис. 4, в), через который мочеточник заводят в мочевой пузырь (рис. 4, г). Далее (рис. 4, д) производят резекцию дисплазированного, суженного сегмента мочеточника (помечено стрелкой 1) и его моделирование (обуживание). От места нового входа мочеточника в мочевой пузырь до старого устья формируют подслизистый тоннель (рис. 4, е). Мочеточник проводят в тоннель, и на месте прежнего устья формируют уретеронеоцистоанастомоз (рис. 4, ж). Дополнительными швами мочеточник фиксируют к детрузору на месте входа в мочевой пузырь. Мочеточник дренируют интубатором или стентом, ушивают мочевой пузырь и оставляют цистостому или уретральный катетер.



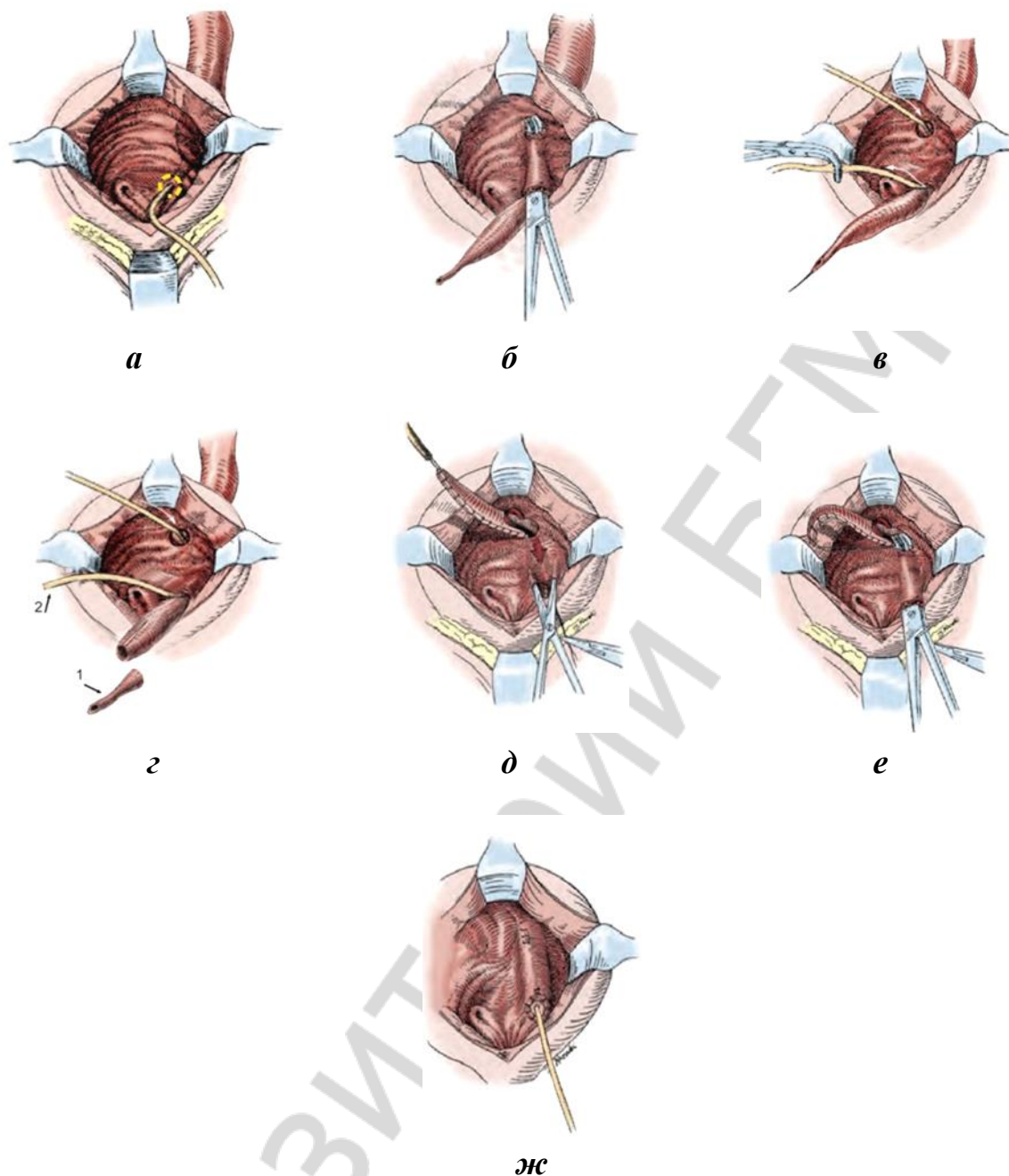


Рис. 4. Схема реимплантации мочеточника по Politano–Leadbetter

К малоинвазивным способам лечения ПОМУ у детей относятся эндоскопические и лапароскопические методики.

Эндоскопическое лечение проводится преимущественно у детей с функциональным вариантом обструкции. В настоящее время с этой целью наиболее часто используются: стентирование (как самостоятельная процедура); бужирование, баллонная дилатация и/или уретеротомия пузырно-уретерального сегмента с последующим стентированием мочеточника. При любом из используемых способов эндоурологического лечения производится эндоуретеральное разрушение (бужирование, дилатация и др.) имеющегося соединительнотканного каркаса пузырно-уретерального сегмента, ко-

торый потом заново формируется на стенке в течение 6–8 недель. Эффективность восстановления проходимости сегмента оценивается, в первую очередь, по изменению степени расширения мочеточника и ЧЛС по данным УЗИ и экскреторной урографии, в том числе с проведением фармакодинамических проб. Серьезным мотивом для его более широкого использования является то, что оно в случае неэффективности не создает дополнительных технических трудностей для выполнения последующего хирургического пособия по реимплантации мочеточника.

К новым направлениям в хирургическом лечении ПОМУ у детей также относят операции с использованием лапароскопической техники. Разработка и внедрение реимплантации мочеточника с использованием лапароскопического доступа для коррекции ПОМУ произошло только в XXI веке. Операции проводятся как трансвезикально (везикоскопически), так и экстравезикально (лапароскопически). Основной причиной, ограничивающей широкое использование лапароскопических методов лечения ПОМУ у детей, является их сложность и длительность подготовки специалиста для проведения самостоятельных операций.

## **ДИСПАНСЕРНОЕ НАБЛЮДЕНИЕ**

Даже успешно выполненная операция по устранению обструкции сразу не ликвидирует ее последствия: хронический пиелонефрит, атонию ЧЛС и мочеточника, склеротические процессы в почечной паренхиме. По этой причине в послеоперационном периоде все пациенты нуждаются в реабилитационных мероприятиях. Продолжительность диспансерного наблюдения строго индивидуальна, но для пациентов с хорошими ближайшими и отдаленными результатами она должна составлять не менее 2–4 лет. Хорошие результаты, полученные ими в указанные сроки, сохранялись у большинства пациентов на протяжении всего последующего наблюдения. Главными критериями при создании программы диспансерного наблюдения следует считать морфофункциональное состояние почки (почек) и мочеточника (мочеточников) до и после операции, активность течения пиелонефрита до и после операции, степень улучшения или полное восстановление эвакуаторной функции мочеточника. Вышеуказанные оценки вытекают из результатов клинико-лабораторных, лучевых, эндоскопических и других методов исследования, кратность проведения которых зависит от конкретных особенностей течения заболевания.

## САМОКОНТРОЛЬ УСВОЕНИЯ ТЕМЫ

**Задача 1.** У ребенка 3 лет с жалобами на боли в животе по данным УЗИ выявляется расширение ЧЛС и диаметра мочеточника в нижней трети. Какие методы инструментальных исследований и в какой последовательности необходимо применить для изучения анатомического состояния верхних мочевых путей и функциональной способности почек?

**Задача 2.** Какие критерии следует изучить по данным УЗИ верхних мочевых путей у пациента с первичным обструктивным мегауретером?

**Задача 3.** У подростка с периодическим болями в поясничной области на экскреторной урограмме с выполнением отсроченных снимков определяется расширение ЧЛС почки без расширения мочеточника. О какой патологии из числа наиболее распространенных урологических заболеваний можно думать?

**Задача 4.** Используя какие методы инструментального исследования можно провести дифференциальную диагностику между функциональной и органической обструкцией в пузырно-уретеральном сегменте?

**Задача 5.** Определите показания к хирургическому лечению у пациентов детского возраста с первичным обструктивным мегауретером.

**Задача 6.** Какова цель хирургического вмешательства у пациента с первичным обструктивным мегауретером? Дайте название групп операций, применяемых для хирургического лечения детей с первичным обструктивным мегауретером.

### ОТВЕТЫ

**Задача 1.** Экскреторную урографию, изотопную ренографию или динамическую нефросцинтиграфию, микционную цистографию.

**Задача 2.** По данным УЗИ с обеих сторон определяют размеры, форму и положение почки; толщину паренхимы, состояние ЧЛС, диаметр мочеточника в верхней и нижней трети.

**Задача 3.** Мочекаменная болезнь, гидронефротическая трансформация почки.

**Задача 4.** Динамическую нефросцинтиграфию (или изотопную ренографию), УЗИ верхних мочевых путей с диуретической нагрузкой.

**Задача 5.** Не поддающаяся лечению инфекция мочевых путей, прогрессирование дилатации верхних мочевых путей, и, главное, появление первых, начальных признаков снижения функции почки на стороне аномалии.

**Задача 6.** Цель хирургического вмешательства — восстановить проходимость пузырно-уретерального сегмента и создать по ходу операции необходимые условия для профилактики возникновения пузырно-мочеточ-

никового рефлюкса. Используемые для этого хирургические операции разделены на три группы: 1) из открытого хирургического доступа; 2) эндouroлогические; 3) лапароскопические.

#### СПИСОК ИСПОЛЬЗОВАННОЙ ЛИТЕРАТУРЫ

1. *Детская ультразвуковая диагностика в уронефрологии* / М. И. Пыков [и др.] Москва : Видар, 2007. 200 с.
2. *Пугачев, А. Г.* Детская урология : руководство для врачей / А. Г. Пугачев. Москва : ГЭОТАР-Медиа, 2009. 832 с.
3. *Урология : нац. руководство* / под ред. Н. А. Лопаткина. Москва : ГЭОТАР-Медиа, 2013. 1021 с.
4. *Хинман, Ф.* Оперативная урология : атлас : пер. с англ. / Ф. Хинман ; ред. : Ю. Г. Аляев, В. А. Григорян. Москва : ГЭОТАР-Медиа, 2003. 1191 с.
5. *Guidelines. European Association of Urology. 2015 edition* [Electronic resource]. Mode of access : <http://www.uroweb.org>. Date of access : 22.04.2015. 1851 p.
6. *Primary obstructive megaureter in infants : our experience with endoscopic balloon dilation and cutting balloon ureterotomy* / N. Capozza [et al.] // *J. of Endourol.* 2015. Vol. 29, N 1. P. 1–5.
7. *Surgery of the ureter in children* / ed.: A. Partin [et al.] // *Campbell Walsh Wein Urology* : in 3 vol. 12<sup>th</sup> ed. Philadelphia, 2020. Vol. I, part III, ch. 42. P. 3697–3806.
8. *Ureteral reimplantation* / ed.: A. Partin [et al.] // *Campbell Walsh Wein Urology* : in 3 vol. 12<sup>th</sup> ed. Philadelphia, 2020. Vol. III, part XIV, ch. 132. P. 13904–13924.
9. *Urodynamics* / P. Abrams [et. al.]. 3 ed. London : Springer, 2006. 333 p.

## ОГЛАВЛЕНИЕ

Мотивационная характеристика темы.....	3
Введение .....	4
Классификация.....	5
Этиология и патогенез.....	6
Клиническая картина.....	8
Диагностика.....	8
Лечение .....	13
Диспансерное наблюдение .....	17
Самоконтроль усвоения темы .....	18
Список использованной литературы .....	19

РЕПОЗИТОРИЙ БГМУ

ISBN 978-985-21-0619-1



9 789852 106191

Розвиток злиторий БГМУ