

ОЦЕНКА КАЧЕСТВА ЭНДОДОНТИЧЕСКОГО ЛЕЧЕНИЯ ПО ШКАЛЕ PEES С ПОМОЩЬЮ КОНУСНО-ЛУЧЕВОЙ КОМПЬЮТЕРНОЙ ТОМОГРАФИИ

Манак Татьяна Николаевна
*Доктор медицинских наук, заведующий кафедрой, профессор
Белорусский государственный медицинский университет
Беларусь, Минск
stomterap2@bsmu.by*

Рогожина Екатерина Владимировна
*ассистент
Белорусский государственный медицинский университет
Беларусь, Минск
stomterap2@bsmu.by*

Проанализированы ошибки после эндодонтического лечения зубов в зависимости от эффективности лечения, применяя индекс ЕТТИ для оценки качества проведенного эндодонтического лечения зубов с использованием КЛКТ. Обосновано применение индекса СОРІ для оценки периапикальной деструкции костной ткани и эндодонтически леченых зубов с использованием КЛКТ, а также для прогнозирования эффективности эндодонтического лечения зубов. Подтверждена потребность внедрения шкалы PEES в стоматологическую практику для детальной диагностики статуса леченых зубов.

Ключевые слова: *эндодонтическое лечение зубов, оценка качества лечения, апикальное разрушение костной ткани, конусно-лучевая компьютерная томография*

ENDODONTIC TREATMENT QUALITY ASSESSMENT WITH THE APPLICATION OF PEES SCALE USING CONE-BEAM COMPUTED TOMOGRAPHY

Manak T.N.
*DD, Head of The Department, Professor
Belarusian State Medical University,
Belarus, Minsk
stomterap2@bsmu.by*
Rogozhina E.V.
*Assistant
Belarusian State Medical University,
Belarus, Minsk
stomterap2@bsmu.by*

Using the ETTI index and using cone-beam computer diagnostics, analyze errors made during endodontic dental treatment. To justify the use of the COPI index for the evaluation of periapical destruction of bone tissue and endodontically treated teeth using cone-beam computed tomography (CBCT). Analysis of the use of the COPI index for predicting the effectiveness of endodontic treatment of teeth.

Keywords: *endodontic dental treatment, assessment of the quality of treatment, apical destruction of bone tissue, cone-beam computed tomography.*

Эндодонтическое лечение – лечебная манипуляция в корневых каналах и прилегающих к ним тканях, необходимая для сохранения функциональной и анатомической целостности зубов, которые были подвержены осложненному кариесу, некариозным поражениям или были травмированы.

Успех эндодонтического лечение зависит от огромного количества факторов, начиная с детальной диагностики, постановки верного диагноза, знания анатомии, создания доступа, выбора инструментов и методов обработки и дезинфекции корневых каналов, метода obturation и восстановления пролеченного зуба.

Тщательная диагностика позволяет решить ряд вопросов еще до начала лечения. Наиболее точным методом на сегодняшний день является конусно-лучевая компьютерная томография (КЛКТ).

На этапе диагностики и планирования эндодонтического лечения КЛКТ является незаменимым методом исследования. При помощи КЛКТ есть возможность оценить:

- состояние периапикальных тканей и размеры деструкций,
- строение системы корневых каналов,
- структуру корня,
- наличие дентиклей или инородных тел,
- наличие наружных и внутренних резорбций,
- близость расположения анатомических структур, таких как нижнечелюстной канал, верхнечелюстная синусы, резцовый канал и другие.

Уже на этапе диагностики можно измерить длину корневых каналов и размеры пульпарной камеры, что позволяет выбрать оптимальный способ доступа к корневым каналам, а также выбрать инструменты для обработки корневых каналов и метод obturation. Также возможна измерение уровня оставшегося дентина с целью выбора метода восстановления.

В процессе лечения КЛКТ используется с целью оценки плотность obturation, уровень прохождения корневых каналов.

Оценке качества эндодонтического лечения зачастую вызывает сложности в связи с отсутствием объективных параметров интерпретации результатов. Для решения этой проблемы были предложены периапикальные индексы.

Шкала периапикального и эндодонтического статуса PESS

В 2015 году разработана шкала периапикального и эндодонтического статуса – (Periapical and Endodontic Status Scale) Venskutonis и соавт., которая наиболее эффективна в своем применении в сравнении с ранее существующими

индексами для оценки состояния периодонта и качества эндодонтического лечения:

– имеет множество разносторонних критериев, по которым производится оценка (размер очага просветления, соотношение между корнем и очагом поражения, локализация костной деструкции, длина пломбирования корневого канала, гомогенность пломбировочного материала, коронарная герметичность, иные ошибки);

– используется наиболее информативный метод диагностики: конусно-лучевая компьютерная рентгенография;

– оптимизирует время диагностики в условиях современной стоматологии.

Шкала периапикального и эндодонтического статуса PESS включает в себя 2 индекса: COPI (Complex Periapical Index), который предназначен для рентгенологического определения и классификации периапикальных поражений кости в случае апикального периодонтита, и ETTI (Endodontically Treated Tooth Index), который предназначен для оценки рентгенологической оценки качества эндодонтического лечения.

Таблица 1 – Индекс COPI Таблица 2 – Индекс ETTI

Размер очага просветления (S)		Длина пломбирования корневого канала (L)	Коронарная герметичность (C5)
S ₀	Расширение периодонтальной щели, не более чем в 2 раза, чем ширина латеральной периодонтальной щели		
S ₁	Диаметр маленького хорошо выраженного очага просветления до 3 мм	L ₂	C5 ₁
S ₂	Диаметр среднего хорошо выраженного очага просветления от 3 до 5 мм	L ₃	C5 ₂
S ₃	Диаметр большого хорошо выраженного очага просветления >5 мм	L ₄	C5 ₂
Соотношения между корнем и очагом поражения (R)		L ₅	C5 ₂
R ₀	Отсутствие просветления, расширение периодонтальной связки не более чем в 2 раза, чем ширина латеральной периодонтальной связки	Осложнения/ошибки (CF)	
R ₁	Просветление в области одного корня	CF ₀	
R ₂	Просветление в области более одного корня	CF ₁	
R ₃	Просветление с вовлечением фуркации	CF ₂	
Локализация костной деструкции (D)		CF ₃	
D ₀	Отсутствие просветления, расширение периодонтальной связки не более чем в 2 раза, чем ширина латеральной периодонтальной связки	CF ₄	
D ₁	Просветление вокруг корня	CF ₅	
D ₂	Просветление в контакте с важными анатомическими структурами	CF ₅	
D ₃	Деструкция кортикальной пластинки	CF ₅	

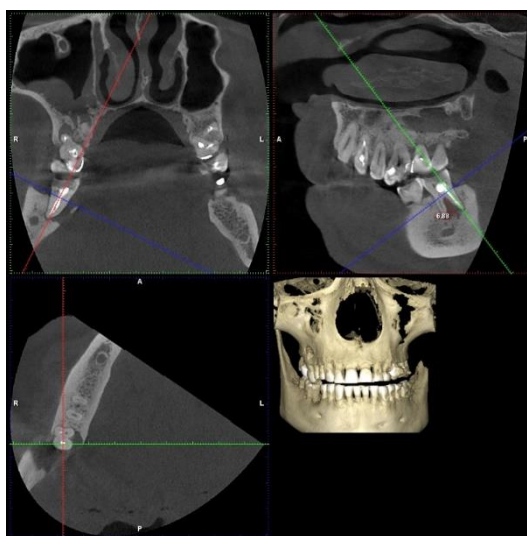


Рисунок 1 – Пример определения индекса COPI
COPI : S3R3D3, низкая эффективность

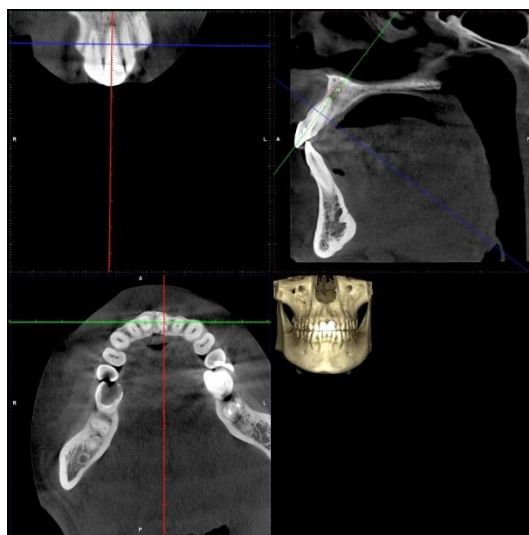


Рисунок 2 – Пример определения индекса ЕТТІ

ЕТТІ: L1H1CS1CH0, корневой канал запломбирован равномерно на всем протяжении, адекватная коронковая реставрация, нет ошибок.

С помощью индекса СОРІ можно оценить эффективность проведенного эндодонтического лечения и прогнозировать эффективность будущего эндодонтического лечения у пациентов с периапикальной деструкцией. Для этого суммируются цифровые значения шифра индекса СОРІ: при суммарном значении до 3 – прогнозируется высокая эффективность эндодонтического лечения, то есть восстановление структуры костной ткани; от 4 до 6 – средняя эффективность, то есть в данном случае помимо эндодонтического лечения можно думать о хирургическом вмешательстве и вероятность выздоровления будет зависеть и от общего соматического статуса пациента; более 7 – прогнозируемая эффективность лечения низкая, неблагоприятная ситуация для восстановления костной ткани (предпочтение отдается хирургическому вмешательству).

Результаты. Для эндодонтически леченных зубов с помощью индекса СОРІ была определена следующая вероятная эффективность эндодонтического лечения: высокая – в 77% случаев, средняя – в 19,5, низкая – в 4%.

Таблица 3 – Эффективность эндодонтического лечения, индекс СОРІ

Эффективность лечения	%
Высокая	77,0%
Средняя	19,5%
Низкая	4,0%

При помощи индекса ЕТТІ оценивался каждый корень эндодонтически леченных зубов. Все зубы были разделены на три группы по степени эффективности (индекс СОРІ). В группе с высокой эффективностью лечения в

73% наблюдается obturation корневых каналов на всем протяжении, в 27% obturation на 2 мм и более от рентгенологической верхушки. В 54% плотная obturation корневого канала, в 72% адекватная коронковая реставрация и в 85% нет осложнений, 15% осложнений связаны с пропущенным корневым каналом.

В зубах со средней эффективностью лечения в 77% наблюдается obturation не до рентгенологической верхушки, в 66% obturation неплотная, в 54% неадекватная коронковая реставрация, наиболее распространенные ошибки пропущенный корневой канал (23%) и резорбция корня (15%)

В зубах с низкой эффективностью лечения в 63% наблюдается пломбировка не до рентгенологической верхушки и в 27% выведение пломбировочного материала за верхушку корня зуба. В 61% неплотная obturation и в 54% некачественное восстановление коронковой части. Пропущенный корневой канал в 22% и резорбция корня в 15%.

Выводы

1. Доказана эффективность применения шкалы PESS для оценки качества проведенного эндодонтического лечения зубов и апикального статуса с использованием КЛКТ. Данная система оценки позволяет группам исследователей по всему миру собрать значительную базу данных

2. Проанализированы часто встречающиеся ошибки при эндодонтическом лечении зубов в зависимости от эффективности лечения. Наиболее часто встречающаяся ошибка это недопломбировка корневых каналов (27% в группе с высокой эффективностью лечения, 77% - со средней, 69% в группе с низкой эффективностью) выведение пломбировочного материала наблюдалось только в группе с низкой эффективностью лечения (27%), неплотная obturation так же наблюдается во всех группах. Неадекватные реставрации наблюдались в группе с высокой эффективностью в 28%, в 54%-в группе со средней эффективностью и в 92% – в группе с низкой эффективностью лечения. Наиболее часто и наиболее разнообразные ошибки встречаются в группе с низкой эффективностью 13% перфорация корня, 26% пропущенные каналы и в 11% резорбция корня.

3. Обосновано применение индекса CОPI для оценки периапикальной деструкции костной ткани и эндодонтически леченых зубов с использованием конусно-лучевой компьютерной томографии, а также для прогнозирования эффективности эндодонтического лечения зубов. Вероятная эффективность эндодонтического лечения: высокая – в 77,0% случаев, средняя – в 19,5%, низкая – в 4,0%.

Список литературы

1. Клиническая эндодонтия / Лейф Тронстад ; Пер. с англ.; Под ред. проф. Т.Ф.Виноградовой. – 2-е изд. – М. : МедПресс, 2006. – 288 с.

2. Решение проблем в эндодонтии. Профилактика, диагностика и лечение / Джеймс Л. Гутман, Том С. Думша, Пол Э. Ловдэл; Пер.с англ. – 2-е изд. – М.: МЕДпресс-информ, 2014. – 592 с.

3. Манак, Т. Н. Динамическая оценка эффективности различных протоколов эндодонтического лечения при помощи периапикального индекса / Т.Н. Манак // Современная стоматология. – 2016. – №4. – С.35-39
4. The importance of cone-beam computed tomography in the management of endodontic problems: a review of the literature / T. Venskutonis [et al]; // J Endod, 2014. – Vol. 40 (12). – P. 1895-901
5. Orstavik, D. The periapical index: a scoring system for radiographic assessment of periodontitis / D. Orstavik, K. Kerekes, H. M. Eriksen // Endod Dent Traumatol, 1986. – Vol. 2(1). – P. 20-34
6. A new periapical index based on cone beam computed tomography / C. Estrela [et al]; // J Endod, 2008. – Vol. 34 (11). – P. 1325-31
7. Periapical and endodontic status scale based on periapical bone lesion and endodontic treatment quality evaluation using cone beam computed tomography / T. Venskutonis [et al]; // J Endod, 2015. – Vol. 41(2). – P.190-196.
8. Ee J, Fayad MI, Johnson DR. Comparison of endodontic diagnosis and treatment planning decision using cone-beam computed tomography versus periapical radiography // J. Ee, MI Fayad, DR Johnson // J Endod, 2014. – Vol. 40. – P. 910-916
9. Endodontic outcome predictors identified with periapical radiographs and cone-beam computed tomography scans / YH Liang [et al]; // J Endod, 2011. – Vol. 37(3). – P. 326-331
10. Almeida, FJ. The impact of cone-beam computed tomography on the choice of endodontic diagnosis / FJ. Almeida, K. Knutsson, L. Flygare // Int Endod J, 2014. – Jun: 48. – P. 564-72.