

## НЕКОТОРЫЕ ОСОБЕННОСТИ СТРОЕНИЯ УШКА ЛЕВОГО ПРЕДСЕРДИЯ СЕРДЦА ВЗРОСЛОГО ЧЕЛОВЕКА

Фалевич Е.В., Папус А.С., Конопелько Г.Е.

Белорусский государственный медицинский университет,  
кафедра нормальной анатомии, г. Минск

**Ключевые слова:** ушко предсердия, сердце, овальная ямка.

**Резюме:** изучено 113 препаратов сердец взрослых людей случайной выборки. Установлены размеры сердца, овальной ямки и ушка левого предсердия. Определены формы сердца, овальной ямки и формы ушка левого предсердия. Изучена корреляция между формой ушка левого предсердия и формой сердца.

**Resume:** 113 of preparations of the human hearts have been studied. During the study by the macroscopic method, morphometric sizes of the heart, oval fossa and auricle of left atrium were established. Forms of the heart, oval fossa and forms of the auricle of left atrium have been defined. The relationship between the form of the auricle of left atrium and the form of the heart has been established.

**Актуальность.** Научные знания о строении ушка левого предсердия имеют большое практическое значение в кардиологии и кардиохирургии [1].

Сложное анатомическое строение ушка левого предсердия червеобразной формы способствует развитию в нем застоя крови, что приводит к расширению полости левого предсердия, и в дальнейшем вызывает нарушение синусового ритма, а также способствует тромбообразованию [2]. Для предотвращения выхода тромбов в предсердие и далее в сосуды ушко изолируют от полости предсердия при помощи окклюдера. Важное практическое значение имеют данные о величине устья ушка левого предсердия, так как при ряде вмешательств на сердце через ушко осуществляется доступ в полости сердца. При пороке митрального клапана размеры левого предсердия могут достигать крайних степеней, развивается атриомегалия (диаметр левого предсердия более 6–7 сантиметров) [3].

Диагностическое значение имеет определение форм сердца, так как при коротких широких сердцах имеет место развитие стенозов предсердно-желудочковых клапанов; при сердцах нормального типа часто наблюдается гипертония, пороки аортального клапана, требующие оперативного вмешательства через левое ушко. Патология овального отверстия может приводить к гипертонии, аритмиям и способствовать возникновению криптогенного инсульта. Учитывая вышеизложенное, данное исследование является актуальным.

**Цель:** проанализировать формы ушка левого предсердия, его размеры и корреляции с формой сердца.

**Задачи:** 1. Ознакомиться с формированием предсердий в эмбриогенезе; 2. Изучить анатомию ушка левого предсердия и описать его формы; 3. Осуществить морфометрию сердца, овальной ямки и определить их формы; 4. Рассмотреть корреляционные взаимоотношения между формой сердца и формой ушка левого предсердия.

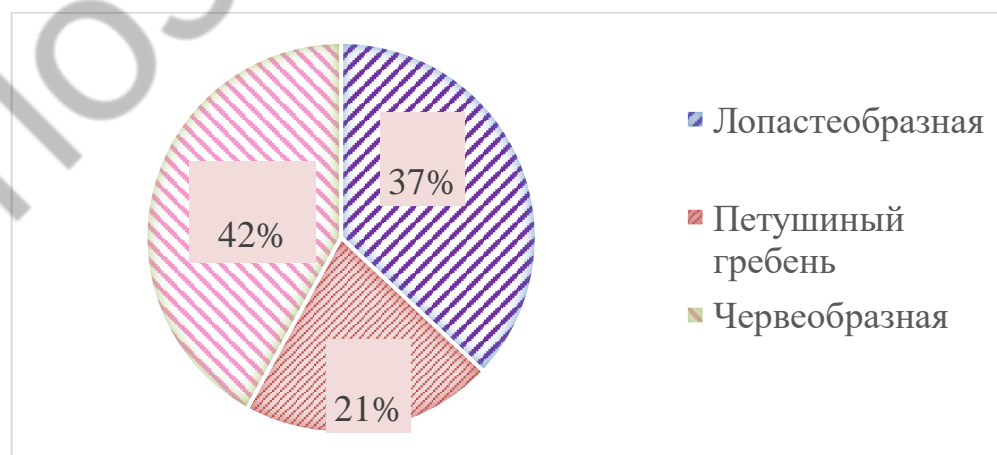
**Материал и методы.** Изучено 113 препаратов сердец взрослых людей случайной выборки. Препараты были получены для учебных целей кафедрой

нормальной анатомии БГМУ из УЗ “Городское патологоанатомическое бюро” г. Минска. Методы исследования – макроскопический, морфометрический, статистический.

**Результаты и их обсуждение.** Начало формирования предсердий и их ушек начинается со стадии двухкамерного сердца, когда венозный и артериальный отделы разрастаются, и между ними возникает глубокая перетяжка. Из венозного отдела образуются первичные ушки предсердий, охватывающие нижнюю часть артериального ствола. На четвертой неделе развития на внутренней поверхности предсердия появляется серповидная складка – первичная перегородка предсердий. Образовавшейся перегородкой у эмбриона длиной 7 мм (5-я неделя развития) общее предсердие делится на 2 – левое и правое. Разделение предсердий происходит не полностью, так как в перегородке имеется овальное окно. Затем происходит образование вторичной перегородки предсердий, где также имеется овальное отверстие (второе), но несколько кзади от первого овального отверстия и поэтому прикрытое первичной межпредсердной перегородкой. Затем первичная перегородка преобразуется в клапан овального отверстия, а утолщенный край вторичной перегородки преобразуется в *limbus ovalis*.

На ранних этапах эмбриогенеза давление крови в левом предсердии ниже, чем в правом. По этой причине кровь из правого предсердия легко попадает в левое через овальное отверстие. После рождения, с началом легочного дыхания, давление в левом предсердии значительно увеличивается, и клапан овального отверстия закрывает его со стороны левого предсердия. После рождения овальное отверстие зарастает.

Нами на 113 препаратах сердец были выявлены 3 основные формы ушка левого предсердия: лопастеобразная, “петушиный гребень”, червеобразная, что соответствует таковым формам по данным литературы [4]. Мы определили частоту встречаемости каждой из форм ушка при любых формах сердца. С наибольшей частотой обнаруживалась червеобразная форма ушка (42%), лопастеобразная форма ушка левого предсердия составила 37%. Наименее часто встречалась форма “петушиный гребень” (21%) (Рис. 1).



**Рис. 1** – Процентное соотношение форм ушка левого предсердия при любых формах сердца, % (собственные данные)

Нами были произведены измерения диаметра входа в ушко левого предсердия. Данная величина колебалась при разных формах ушек в пределах 11-36 мм. Ушки с диаметром входа 11-20 мм встречались с частотой 28%, ушки с диаметром входа 21-30 мм встречались наиболее часто – в 67%, наименее часто обнаруживались ушки с диаметром устья 31-36 мм – в 6% случаев.

Нами была измерена длина ушек всех форм. Она находилась в пределах 15-52 мм. Чаще встречалась длина ушка от 26 до 35 мм (53% случаев).

Колебания размеров ширины ушка левого предсердия составили от 9 до 38 мм. Ушки с шириной от 9 до 20 мм и от 21 до 30 мм встречались с одинаковой частотой (48%). Наименее часто встречались ушки левого предсердия с шириной от 31 до 38 мм (4%).

На основании измерения поперечного и продольного размеров 113 сердец нами были установлены 3 основные формы сердца: длинное узкое, короткое широкое, нормальное. Формы сердца определялись по поперечно-продольному индексу [5]. Для вычисления поперечно-продольного индекса (ППИ) использовалась следующая формула (Рис. 2):

$$\text{ППИ} = \frac{\text{Поперечный размер сердца}}{\text{Продольный размер сердца}} * 100\%$$

Рис. 2 – Формула вычисления поперечно-продольного индекса сердца

Величина продольного размера сердца нами измерялась от венечного синуса до верхушки сердца; для нахождения поперечного размера измеряли расстояние от правого до левого края сердца по венечной борозде на диафрагмальной поверхности сердца. При этом, длинные узкие сердца (долихоморфные) имели поперечно-продольный индекс менее 70%, короткие широкие (брахиморфные) – более 78%, нормальные сердца – 70-78%. Чаще всего встречались короткие широкие сердца (80%). Сердца нормальной формы составляли 12%, длинные узкие – 8% (Рис.3).

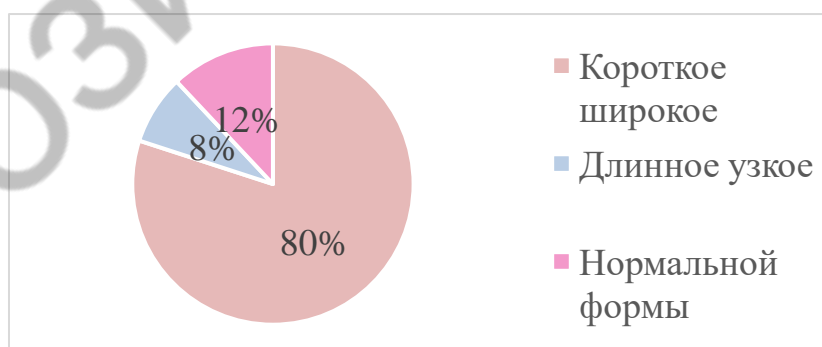


Рис. 3 – Процентное соотношение различных форм сердца, % (собственные данные)

Нами была определена частота встречаемости каждой формы ушка левого предсердия в соответствии с формой сердца и прослежены их корреляционные взаимоотношения. Так, при коротком широком сердце чаще всего встречалась лопастеобразная форма ушка (42%). При длинных узких сердцах – червеобразная (45%). При сердцах нормального типа обнаруживались лопастеобразные и червеобразные формы ушеклевого предсердия с одинаковой частотой (42%). Ушки

левого предсердия в форме "петушиный гребень" встречались редко среди каждого типа сердец. Таким образом, мы видим, что форма ушка левого предсердия соответствует определенной форме сердца.

В ходе работы нас заинтересовала зависимость формы овальной ямки от формы сердца. Нами были измерены вентро-дорсальный и кранио-каудальный размеры овальных ямок. Установлены следующие формы овальных ямок в зависимости от их размеров: щелевидная, овальная и округлая. Формы ямок определялись следующим образом: если разность вентро-дорсального и кранио-каудального размеров находилась в пределах до семи миллиметров, то такую форму считали овальной; если больше семи миллиметров – щелевидной; если вентро-дорсальный и кранио-каудальный размеры совпадали – форма считалась округлой.

Нами определена частота встречаемости каждой формы овальной ямки при любых сердцах. Так, нами было установлено, что при сердцах любого типа самой распространенной формой овальной ямки являлась округлая.

При короткой широкой форме сердца округлая форма овальной ямки встречалась в 62% случаев, щелевидная форма обнаруживалась в 1% случаев. При длинной узкой форме сердца округлая форма овальной ямки встречалась в 71%, щелевидная форма овальной ямки при данной форме сердца не встретилась. При сердцах нормального типа овальная ямка округлой формы встретилась в 60%, а овальной формы – в 40% случаев. Таким образом, формы сердца и формы овальных ямок не коррелируют между собой. Данных по этому вопросу в научной литературе нами не найдено.

При любой форме ушка левого предсердия (лопастеобразная, червеобразная, "петушиный гребень") чаще всего обнаруживалась округлая форма овальной ямки. При червеобразной форме ушка левого предсердия щелевидная форма овальной ямки являлась самой редкой и была обнаружена только при данной форме ушка левого предсердия (3%). При лопастеобразной форме ушка левого предсердия округлая форма овальной ямки встретилась в 64% случаев, а овальная форма – в 36%. При форме ушка левого предсердия "петушиный гребень" округлая форма овальной ямки встретилась в 65%, а овальная форма овальной ямки – в 35%. При червеобразной форме ушка левого предсердия округлая форма овальной ямки обнаружена в 54%, овальная форма – в 43%, а щелевидная – в 3%.

Таким образом, нами было установлено, что между формой ушка левого предсердия и формой овальной ямки корреляции не имеется. Данных по этому поводу в научной литературе мы не нашли.

**Выводы:** 1. Установлены 3 формы ушка левого предсердия: червеобразная, лопастеобразная и петушиный гребень. Червеобразная форма встречается в 42% случаев, лопастеобразная – в 37%, "петушиный гребень" – в 21%; 2. Выявлены 3 формы сердца: короткие широкие сердца (80%), нормальной формы (12%), длинные узкие – (8%); 3. Прослежена зависимость между формой сердца и формой ушка левого предсердия: лопастеобразная форма ушка левого предсердия чаще встречалась при коротких широких сердцах (42%), червеобразная – при длинных узких сердцах (45%); форма "петушиный гребень" встречалась практически с одинаковой частотой при сердцах любой формы: при длинных узких сердцах ушко левого предсердия в форме "петушиный гребень" встречается в 22%, при коротких

широких сердцах – в 21%, при сердцах нормального типа – в 17%; 4. Форма овальной ямки межпредсердной перегородки не зависит от формы ушка левого предсердия: при любых формах ушка ЛП практически всегда встречается округлая форма овальной ямки; 5. Взаимозависимость между определенной формой сердца и формой овальной ямки не установлена.

#### Литература

1. Козлов, В.А., Маковецкий, В.Д., Стебельский, С.Е. Прикладная анатомия сердца / В.А. Козлов, В.Д. Маковецкий, С.Е. Стебельский [и др.] // Под ред. В.А. Козлова. – Днепропетровск: Днепропетровская государственная медицинская академия. – 1996. – С. 6-32.
2. Современные проблемы науки и образования [Электронный ресурс] / Ростовский государственный медицинский университет Минздрава РФ – Электрон. Журн. – Москва: Академия Естествознания. – 2015. – Режим доступа к журн.: <https://www.science-education.ru/ru/article/view?id=22029>. – Дата доступа: 09.05.2020
3. Иванов, В.А., Подчасов, Д.А. Результаты пластики левого предсердия при коррекции митрального порока, осложненного атриомегалией / В. А. Иванов, Д.А. Подчасов // Хирургия. – 2005. – №9. – С. 4-9.
4. Михайлов, С. С. Клиническая анатомия сердца / С. С. Михайлов. – М.: Медицина, 1987. – С. 65-71.
5. Старчик, Д.А. Конституциональные характеристики массы, формы и размеров сердца у женщин / Д.А. Старчик // Вестник Северо-Западного государственного медицинского университета им. И.И. Мечникова – 2016. – том 8. – №2. – С. 77-79.