

ЛЕЧЕБНАЯ ТАКТИКА ПРИ ИНФЕКЦИОННЫХ АРТРИТАХ ГРУДИННО-КЛЮЧИЧНОГО СОЧЛЕНЕНИЯ

Тимошенко К.Н., Повелица Г.Э., Татур А.А.

Белорусский государственный медицинский университет,
1-я кафедра хирургических болезней, г. Минск

Ключевые слова: инфекционный артрит, грудинно-ключичное сочленение, VAC-терапия, резекция.

Резюме: статья представляет собой результаты ретроспективного анализа причин развития, факторов, способствующих возникновению инфекционных артритов грудинно-ключичного сочленения (ИАГКС) и пути инфицирования ГКС. Проанализирована тактика лечения пациентов с серозными и гнойными артритами. Дана оценка результатам этапного хирургического лечения пациентов с гнойно-деструктивными ИАГКС.

Resume: there are represented the results of retrospective research of appearance, development factors of sternoclavicular joint infections (SCJI) and SCJ's infection pathways. We have analyzed the patients with serous and purulent arthritis treatment tactics. There are evaluated results of staged surgical treatment of the patients with purulent-destructive SCJ arthritis.

Актуальность. Частота инфекционных артритов грудинно-ключичного сочленения (ИАГКС) в структуре артритов различной локализации не превышает 1%, что обуславливает трудности их диагностики ввиду недостаточной осведомленности врачей разных специальностей об этой редкой патологии. ИАГКС, как правило, диагностируются уже при развитии таких осложнений, как остеомиелит рукоятки грудины и ключицы, медиастинит, глубокая флегмона шеи, эмпиема плевры, которые усложняют лечебную тактику и ухудшают прогноз медико-социально-трудовой реабилитации пациентов после хирургического вмешательства.

Цель: анализ причин развития, результатов диагностики и лечения ИАГКС.

Задачи:

1. Установить причины развития, факторы риска, способствующие возникновению ИАГКС;
2. Оценить значимость лабораторных и инструментальных методов диагностики ИАГКС;
3. Проанализировать результаты лечения пациентов с серозными ИАГКС и этапного хирургического лечения пациентов с гнойно-деструктивными ИАГКС и обосновать показания к их применению.

Материал и методы исследования. Проведен ретроспективный анализ медицинских карт 30 пациентов, находившихся в 2012-19 г.г. на лечении в гнойном торакальном отделении (ГТО) Республиканского центра торакальной хирургии (РЦТХ) на базе УЗ «10-я ГКБ» с диагнозом ИАГКС. Всем пациентам проведены комплексная клиничко-рентген-лабораторная диагностика и персонализированное лечение.

Результаты исследования и их обсуждение. За период с 2012 до 2019 г.г. госпитализировалось в среднем 3,5 [2;5] пациентов в год. 14 пациентов (46,7%) были направлены в РЦТХ из других стационаров г. Минска, 10 пациентов (33,3%) -

поликлиническими учреждениями, 6 пациентов (20%) были доставлены бригадой СМП. Среди пациентов было 20 мужчин (66,7%) и 10 женщин (33,3%), причем 60% из них были трудоспособного возраста (рисунок 1).

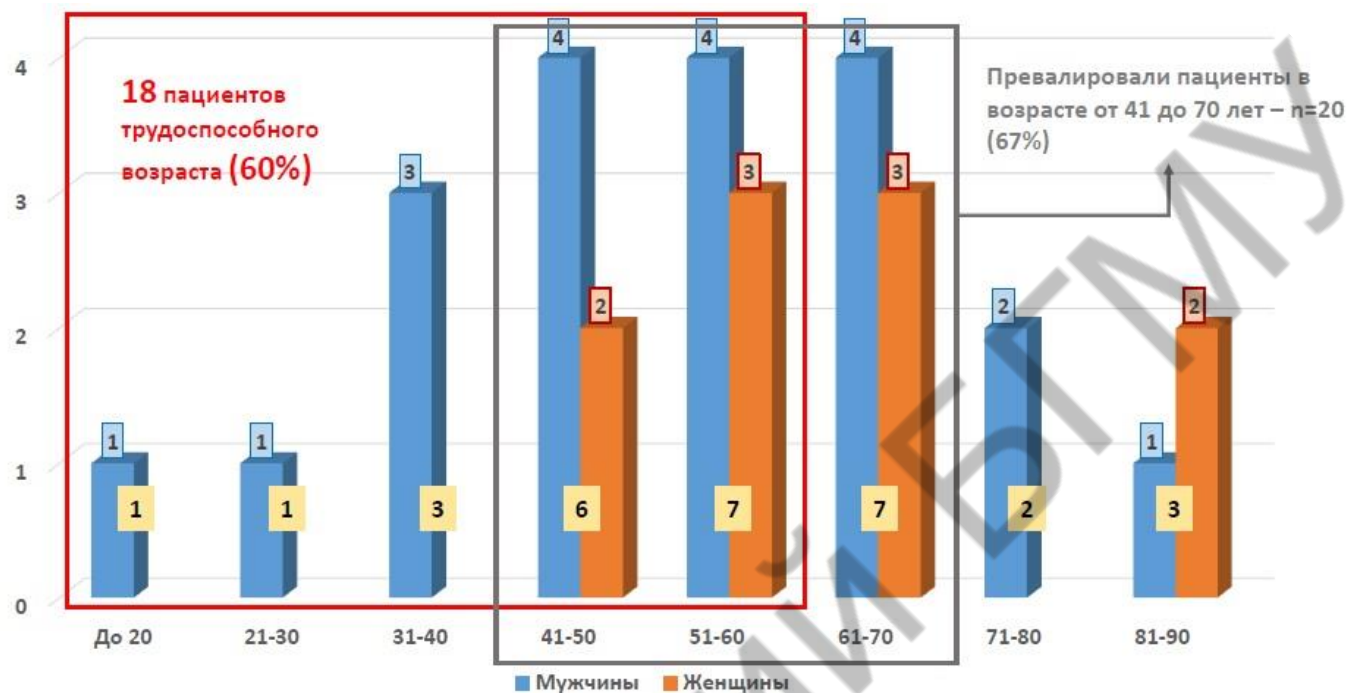


Рис. 1 – Распределение пациентов по возрасту и полу

При поступлении пациенты предъявляли жалобы на боль в области ГКС, отек и гиперемия кожи в зоне сустава и повышенную температуру тела, а также - на ограничение движений. Флюктуация в зоне сочленения и (или) наличие свища отмечено у 12 пациентов (40%). При анализе анамнестических данных нами были выявлены состояния, которые, как непосредственно способствовали возникновению воспалительного процесса в ГКС (травматическое повреждение сустава, стернотомия, инфекционный процесс другой локализации и сепсис), так и были факторами риска его развития, составляя коморбидный фон (ВИЧ, сахарный диабет, ревматоидный артрит, нарушение жирового обмена, лучевая терапия, наркомания). Нами установлено, что преобладали пациенты с гематогенным инфицированием сустава на фоне сепсиса различной этиологии (n=23; 76,7%). Инфицирование ГКС контактным путем отмечено у 3 пациентов (10%), а у 4 нам не удалось уточнить этиологию ИАГКС (13,3%). ИАГКС справа наблюдался у 18 пациентов (60%), слева - у 8 (26,7%), а двухсторонний - у 4 (13,3%). Артрит серозного характера был выявлен только у 4 пациентов (13,3%). Преобладали пациенты с гнойным артритом (n=26; 86,7%) с наличием свища с гнойным отделяемым.

Комплексная лучевая диагностика ИАГКС включала рентгенографию ОГК (100%), КТ ОГК с болюсным усилением (96,7%), радиоизотопную сцинтиграфию (10%) и МРТ ОГК (3,3%), которая у 76,7% пациентов позволила выявить деструкцию рукоятки грудины, ключицы, а также хрящевых отрезков 1-2 ребер (рисунок 2). У 23,3% пациентов наблюдалась деструкция только рукоятки грудины и стернального конца ключицы без распространения на 1-2 ребра. Большие осложнения ИАГКС включали гнойный передне-верхний медиастинит (n=7, 23,3%),

апикальную эмпиему плевры (n=4, 13,3%), флегмону шеи и грудной стенки (n=4, 13,3%).

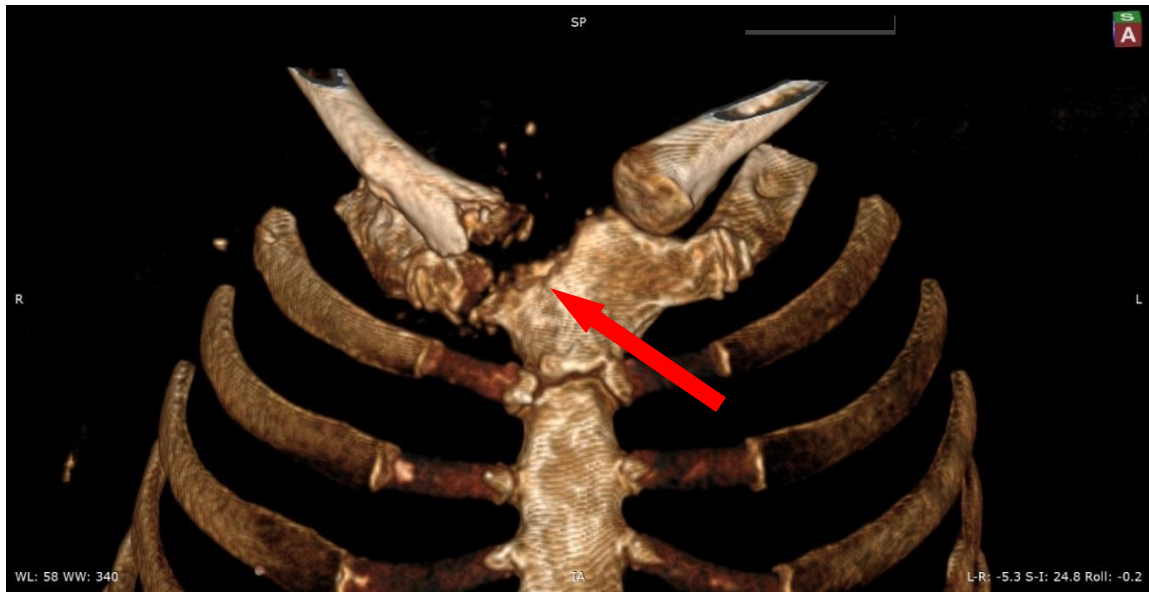


Рис. 2 – КТ-картина ИАГКС справа с деструкцией рукоятки грудины, головки ключицы и хрящевого отрезка 1 ребра (красная стрелка) у пациентки К.

При бактериологическом исследовании отделяемого из свища (n=12) или пунктата (n=18) установлено, что преобладающим этиологическим агентом явился золотистый стафилококк (66,7%). Стерильные посевы были у 4 пациентов. При анализе температурной реакции и общего анализа крови (ОАК) синдром системного воспалительного ответа выявлен у 20 пациентов (66,7%). При поступлении в ОАК у пациентов количество лейкоцитов составляло Me=10,4 [5,17; 22,3]; СОЭ Me=52 [4;76]. У 14 пациентов (46,7%) при бактериологическом исследовании крови был диагностирован сепсис. В гемокультуре наиболее часто высевался золотистый стафилококк – 71,4%, что коррелировало с результатами бактериологического исследования раневого гнойного экссудата (66,7%). Реже высевались ацинетобактер баумани (21,4%), стафилококк гоминис (14,2%) и гемолитический стафилококк (14,2%).

Лечение пациентов ИА ГКС с учетом коморбидного фона (сахарный диабет-46,7%; ВИЧ-10%; парентеральный гепатит-10%, наркомания – 6,7% и др.) было комплексным, этапным, длительным. Одна госпитализация потребовалась 66,7% пациентов, две – 23,3%, три госпитализации – 10%. Из 7 пациентов с серозным артритом эмпирическая антибактериальная терапия была эффективной у 4 (57,1%), а у 3-х (42, 9%) развилось нагноение с развитием деструкции костной ткани, потребовавшее выполнения хирургического вмешательства. Медиана длительности консервативного лечения составила 25 [14;33] суток.

Хирургическое лечение проведено у 26 пациентов. На 1-м этапе после вскрытия и дебридмента 16 пациентам (53,3%) выполнено открытое дренирование. Медиана длительности лечения на данном этапе составила 25 [7;84] суток. 3 пациента умерли на 7, 10 и 36 сутки после выполнения только открытого дренирования (10%) от тяжелого сепсиса с прогрессированием полиорганной

недостаточности. У 7 пациентов в дальнейшем лечебная тактика заключалась в применении VAC-системы и/или резекции ГКС с пластикой пострезекционного дефекта грудной стенки мобилизованным лоскутом большой грудной мышцы.

Одномоментное вскрытие и дебридмент и наладка VAC-системы для терапии отрицательным давлением были проведены 10 пациентам. Медиана количества смен VAC-системы пациентам равна 4 [1;8], а длительности VAC-терапии 15 [3;25] суток. Медиана общей длительности лечения на данном этапе составила 36 [28;132] суток. У 3 пациентов после VAC-терапии раны репарировали вторичным натяжением. У 7 пациентов после очищения раны была выполнена резекция ГКС с пластикой пострезекционного дефекта грудной стенки мобилизованным лоскутом большой грудной мышцы.

На заключительном этапе хирургического лечения 12 пациентам (40%) было выполнено радикальное вмешательство в объеме резекции рукоятки грудины, грудинного конца ключицы, 1-2-го ребер с пластикой пострезекционного дефекта грудной стенки мобилизованным лоскутом большой грудной мышцы (рисунок 3, 4). Медиана сроков выполнения резекционно-пластического этапа после дренирования и (или) VAC-терапии составила 43 [7;203] суток, а медиана длительности лечения от выполнения резекции и пластики до выписки – 17 [10;43] суток.

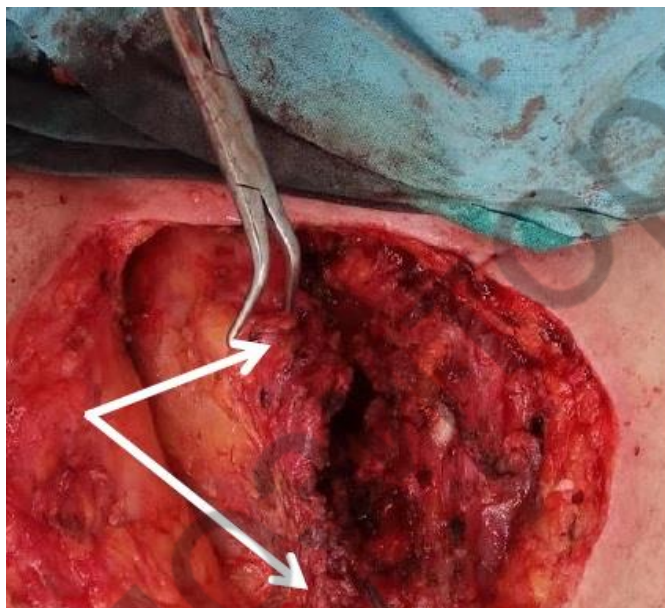


Рис. 3 – Мобилизованный лоскут большой грудной мышцы (белые стрелки)

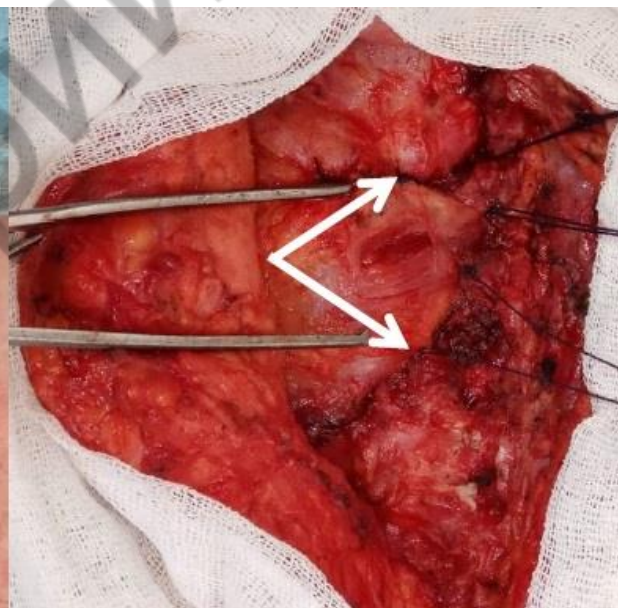


Рис. 4 – Пластика пострезекционного дефекта грудной стенки лоскутом большой грудной мышцы (белые стрелки)

Выводы:

1. Для дифференцированного выбора хирургической тактики при ИАГКС диагностическая программа должна включать КТК и бактериологическое исследование раневого отделяемого и гемокультуры.

2. Золотистый стафилококк является ведущим патогеном развития ИАГКС у 66,7% пациентов, а сепсиса – у 72%.

3. Эффективность антибактериальной терапии при серозных артритах ГКС, выявленных у 23% пациентов, составила 57%;

4. При гнойных артритах с деструкцией рукоятки грудины и ключицы показано срочное вскрытие и дренирование гнойного очага с первичным или отсроченным применением VAC-терапии, проведение этиотропной антибактериальной терапии с персонифицированным определением показаний к резекции грудино-ключичного сустава с пластикой дефекта грудной стенки васкуляризованным лоскутом большой грудной мышцы, которая выполнена у 40% пациентов.

5. Летальность при ИАГКС, которая составила 10%, была обусловлена развитием у них сепсиса с полиорганной недостаточностью вследствие поздней диагностики и несвоевременной госпитализации пациентов в РЦТХ.

Литература

1. Treatment for sternoclavicular joint infections: a multi-institutional study / Murga A, Copeland H, Hargrove R, Wallen JM, Zaheer S // Journal of Thoracic Disease. – 2017. – Vol. 9 (6). – P. 1503 – 1508.

2. Ross JJ, Shamsuddin H. Sternoclavicular septic arthritis: review of 180 cases / JJ Ross, H. Shamsuddin // Medicine. – 2004. - Vol. 83:3. – P. 139 – 148.

3. Treatment of sternoclavicular joint osteomyelitis with debridement and delayed resection with muscle flap coverage improves outcomes / Jason L. Muesse, Shanda H. Blackmon, Warren A. Ellsworth, Min P. Kim // Hindawi: Surgery Research and Practice. – 2014. – Vol. 10. – P. 6.