

МИНИСТЕРСТВО ЗДРАВООХРАНЕНИЯ РЕСПУБЛИКИ БЕЛАРУСЬ
БЕЛОРУССКИЙ ГОСУДАРСТВЕННЫЙ МЕДИЦИНСКИЙ УНИВЕРСИТЕТ
КАФЕДРА НОРМАЛЬНОЙ АНАТОМИИ

ИННЕРВАЦИЯ СКЕЛЕТНЫХ МЫШЦ ЧЕЛОВЕКА

Учебно-методическое пособие



Минск БГМУ 2020

УДК 611.73:612.8.01(075.8)
ББК 28.706я73
И66

Рекомендовано Научно-методическим советом университета в качестве
учебно-методического пособия 26.06.2020 г., протокол № 10

А в т о р ы: д-р мед. наук, проф., зав. каф. нормальной анатомии Белорусского государственного медицинского университета Н. А. Трушель; д-р мед. наук, проф., зав. каф. анатомии и клинической анатомии Государственного медицинского и фармацевтического университета им. Николае Тестемицану Республики Молдова И. М. Катеренюк; канд. мед. наук, доц. каф. нормальной анатомии Белорусского государственного медицинского университета А. А. Пасюк; ассист. каф. анатомии и клинической анатомии Государственного медицинского и фармацевтического университета им. Николае Тестемицану Республики Молдова А. П. Бабуч

Р е ц е н з е н т ы: д-р мед. наук, проф. В. А. Переверзев; канд. мед. наук, доц. П. В. Маркауцан

Иннервация скелетных мышц человека : учебно-методическое пособие / И66 Н. А. Трушель [и др.]. – Минск : БГМУ, 2020. – 44 с.

ISBN 978-985-21-0669-6.

Представлены данные по иннервации скелетных мышц человека в таблицах. Названия мышц, нервов и сплетений даны на латинском, русском и английском языках.

Предназначено для студентов 2-го курса лечебного, военно-медицинского, педиатрического факультетов и медицинского факультета иностранных учащихся, обучающихся на русском и английском языках.

УДК 611.73:612.8.01(075.8)
ББК 28.706я73

ISBN 978-985-21-0669-6

© УО «Белорусский государственный
медицинский университет», 2020

ВВЕДЕНИЕ

Мышечное сокращение является жизненно важной функцией организма, связанной с защитными, дыхательными, пищевыми, половыми, выделительными и другими физиологическими процессами. Все виды произвольных движений — ходьба, мимика, движения глазных яблок, глотание, дыхание и т. п. — осуществляются за счет скелетных (прикрепленных к скелету) мышц. Скелетные мышцы состоят из поперечнополосатой мышечной ткани, которая сокращается под воздействием нервных импульсов.

Двигательную (эфферентную) иннервацию скелетные мышцы туловища и конечностей получают от мотонейронов передних рогов спинного мозга, а мышцы лица и головы — от двигательных нейронов определенных черепных нервов. При этом к каждому мышечному волокну подходит ответвление от аксона мотонейрона или же весь аксон. В мышцах, обеспечивающих тонкие координированные движения (мышцы кисти, предплечья, шеи), каждое мышечное волокно иннервируется одним мотонейроном. В мышцах, обеспечивающих преимущественно поддержание позы, десятки и даже сотни мышечных волокон получают двигательную иннервацию от одного мотонейрона посредством разветвления его аксона.

Чувствительная (афферентная) иннервация скелетных мышц осуществляется псевдоуниполярными нейронами спинномозговых узлов или чувствительных узлов соответствующих черепных нервов посредством разнообразных рецепторных окончаний дендритов этих клеток.

Трофическая (вегетативная) иннервация обеспечивается вегетативной нервной системой (ее симпатической частью) и осуществляется в основном посредством иннервации гладких мышц стенок кровеносных сосудов скелетной мускулатуры.

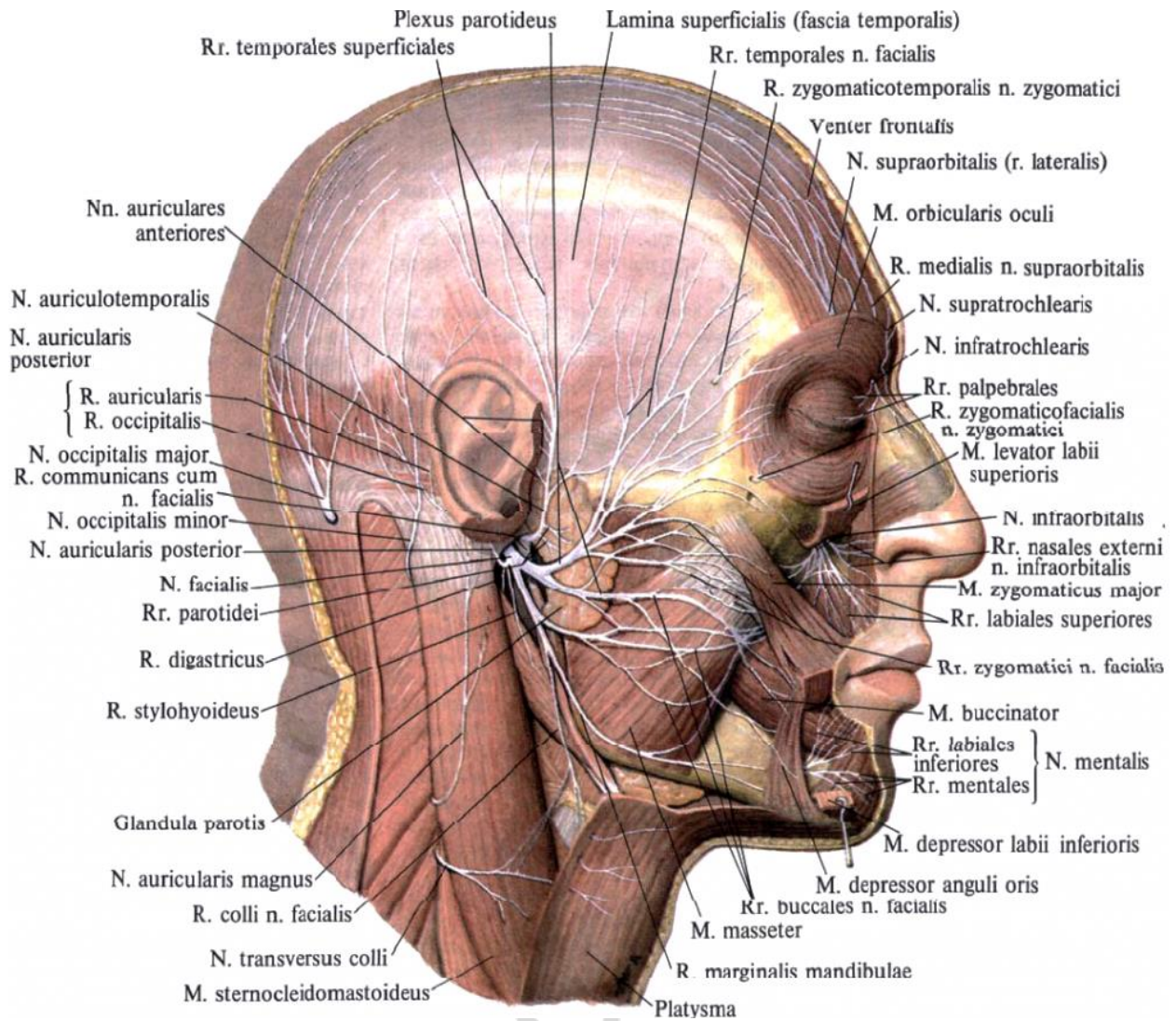
В настоящем учебно-методическом пособии приведены в таблицах группы скелетных мышц человека и указаны нервы (ветви, сплетения), осуществляющие иннервацию этих мышц. Кроме того, имеются иллюстрации, позволяющие представить топографию мышц и нервов человека.

**MUSCULI CAPITIS
МЫШЦЫ ГОЛОВЫ
MUSCLES OF HEAD**

Latin term (русское название)	English term	Innervatio (иннервация)	Innervation
MUSCULI FACIEI / МЫШЦЫ ЛИЦА (МИМИЧЕСКИЕ МЫШЦЫ) / FACIAL MUSCLES			
M. epicranius (надчерепная мышца): venter occipitalis (затылочное брюшко), venter frontalis (лобное брюшко)	Epicranius muscle: occipital belly, frontal belly	N. facialis (VII) (лицевой нерв): n. auricularis posterior (задний ушной нерв), rr. temporales (височные ветви)	Facial nerve (VII): posterior auricular nerve, temporal branches
M. procerus (мышца гордецов)	Procerus muscle	N. facialis (VII): rr. temporales	Facial nerve (VII): temporal branches
M. orbicularis oculi (круговая мышца глаза)	Orbicularis oculi muscle	N. facialis (VII): rr. temporalis, rr. zygomatici (скуловые ветви)	Facial nerve (VII): temporal branches, zygomatic branches
M. corrugator supercilii (мышца, сморщиваю- щая бровь)	Corrugator supercilii	N. facialis (VII): rr. temporales	Facial nerve (VII): temporal branches
M. depressor supercilii (мышца, опускающая бровь)	Depressor supercilii	N. facialis (VII): rr. temporales	Facial nerve (VII): temporal branches
M. nasalis (носовая мышца)	Nasalis muscle	N. facialis (VII): rr. buccales (щечные ветви)	Facial nerve (VII): buccal branches
M. depressor septi nasi (мышца, опускающая перегородку носа)	Depressor septi nasi	N. facialis (VII): rr. zygomatici	Facial nerve (VII) zygomatic branches
Levator nasolabialis (m. levator labii superioris alaeque nasi) (мышца, поднимающая верхнюю губу и крыло носа)	Levator nasolabialis (levator labii superioris alaeque nasi muscle)	N. facialis (VII): rr. zygomatici	Facial nerve (VII): zygomatic branches
M. levator labii superioris (мышца, поднимающая верхнюю губу)	Levator labii superioris	N. facialis (VII): rr. zygomatici	Facial nerve (VII): zygomatic branches
M. levator anguli oris; m. caninus (мышца, поднимающая угол рта)	Levator anguli oris	N. facialis (VII): rr. buccales	Facial nerve (VII): buccal branches

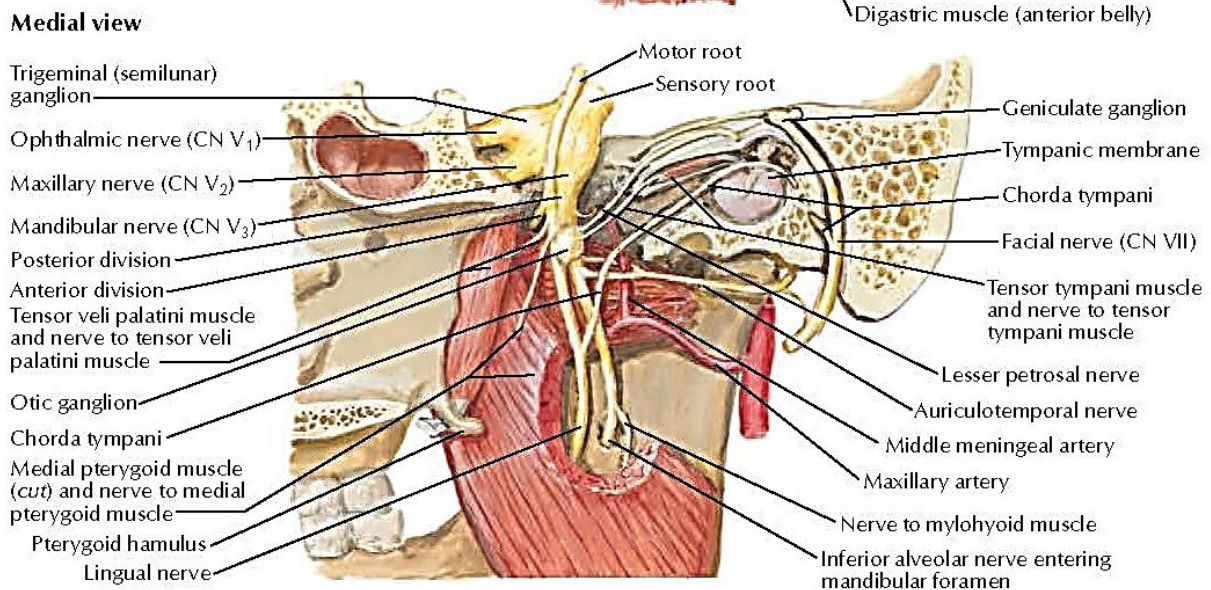
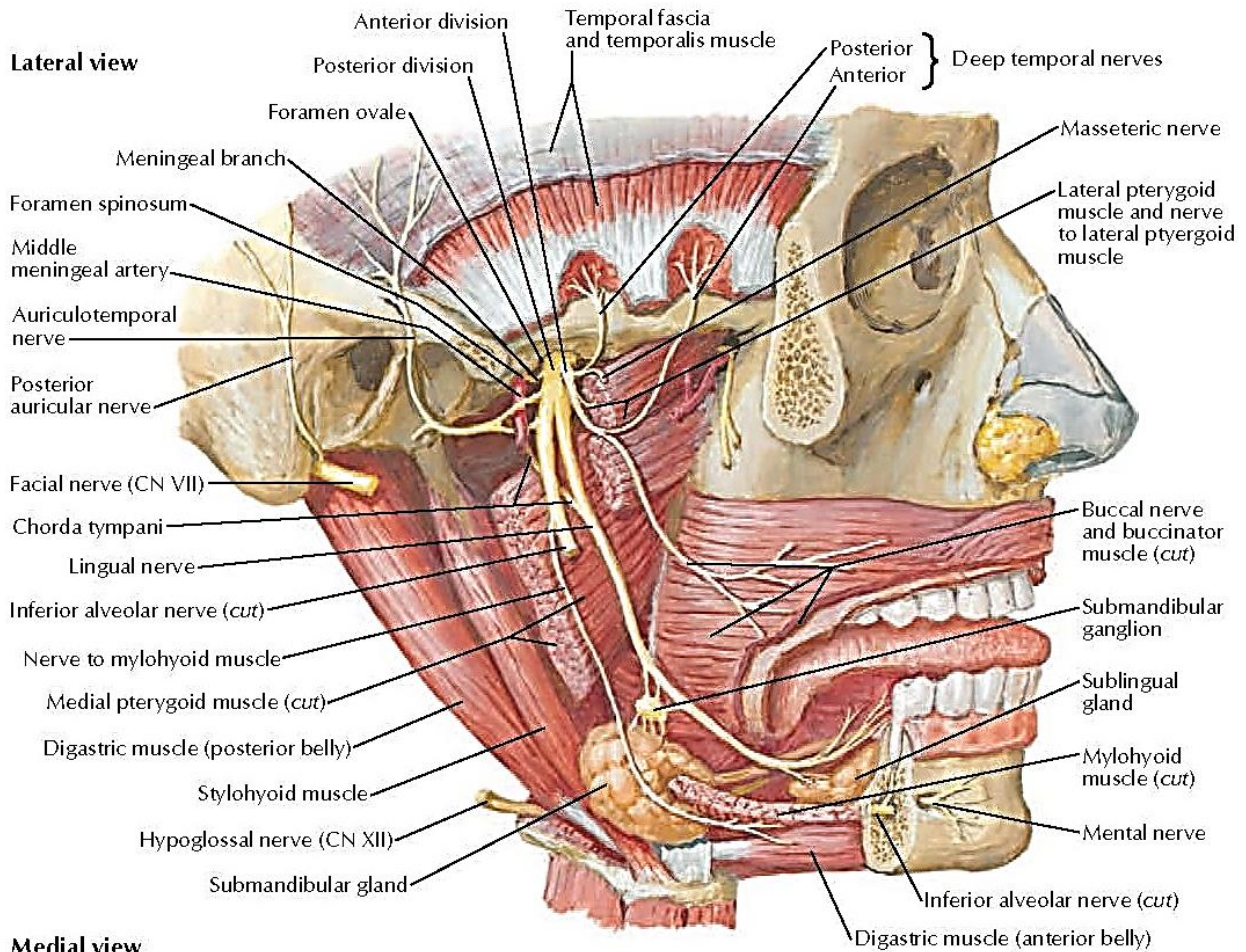
Latin term (русское название)	English term	Innervatio (иннервация)	Innervation
<i>M. orbicularis oris (круговая мышца рта)</i>	Orbicularis oris muscle	N. facialis (VII): rr. buccales, rr. zygomatici	Facial nerve (VII): buccal branches, zygomatic branches
<i>M. buccinator (щёчная мышца)</i>	Buccinator	N. facialis (VII): rr. buccales	Facial nerve (VII): buccal branches
<i>M. zygomaticus major (большая скуловая мышца)</i>	Zygomaticus major muscle	N. facialis (VII): rr. buccales, rr. zygomatici	Facial nerve (VII): buccal branches, zygomatic branches
<i>M. zygomaticus minor (малая скуловая мышца)</i>	Zygomaticus minor muscle	N. facialis (VII): rr. zygomatici	Facial nerve (VII): zygomatic branches
<i>M. risorius (мышца смеха)</i>	Risorius muscle	N. facialis (VII): rr. buccales	Facial nerve (VII): buccal branches
<i>M. depressor labii inferioris (мышца, опускающая нижнюю губу)</i>	Depressor labii inferioris	N. facialis (VII): r. marginalis mandibularis (краевая ветвь нижней челюсти)	Facial nerve (VII): marginal mandibular branch
<i>M. depressor anguli oris (мышца, опускающая угол рта)</i>	Depressor anguli oris	N. facialis (VII): r. marginalis mandibularis	Facial nerve (VII): marginal mandibular branch
<i>M. mentalis (подбородочная мышца)</i>	Mentalis muscle	N. facialis (VII): r. marginalis mandibularis	Facial nerve (VII): marginal mandibular branch
<i>M. auricularis anterior (передняя ушная мышца)</i>	Auricularis anterior muscle	N. facialis (VII): n. auricularis posterior, rr. temporales	Facial nerve (VII): posterior auricular nerve, temporal branches
<i>M. auricularis superior (верхняя ушная мышца)</i>	Auricularis superior muscle	N. facialis (VII): n. auricularis posterior	Facial nerve (VII): posterior auricular nerve
<i>M. auricularis posterior (задняя ушная мышца)</i>	Auricularis posterior muscle	N. facialis (VII): n. auricularis posterior	Facial nerve (VII): posterior auricular nerve
MUSCULI MASTICATORII / ЖЕВАТЕЛЬНЫЕ МЫШЦЫ / MASTICATORY MUSCLES			
<i>M. masseter (жевательная мышца)</i>	Masseter	N. trigeminus (V) (тройничный нерв): n. mandibularis (нижнечелюстной нерв), n. massetericus (жевательный нерв)	Trigeminal nerve (V): mandibular nerve, masseteric nerve

Latin term (русское название)	English term	Innervatio (иннервация)	Innervation
M. temporalis (височная мышца)	Temporalis muscle	N. trigeminus (V): n. mandibularis, nn. temporales profundi (глубокие височные нервы)	Trigeminal nerve (V): mandibular nerve, deep temporal nerves
M. pterygoideus medialis (медиальная крыловидная мышца)	Medial pterygoid muscle	N. trigeminus (V): n. mandibularis, n. pterygoideus medialis (медиальный крыловидный нерв)	Trigeminal nerve (V): mandibular nerve, nerve to medial pterygoid muscle
M. pterygoideus lateralis (латеральная крыловидная мышца)	Lateral pterygoid muscle	N. trigeminus (V): n. mandibularis, n. pterygoideus lateralis (латеральный крыловидный нерв)	Trigeminal nerve (V): mandibular nerve, nerve to lateral pterygoid muscle



Inervatio musculorum faciei et musculorum colli
 Иннервация мимических мышц и мышц шеи
 Innervation of facial muscles and neck muscles

Репозиторий

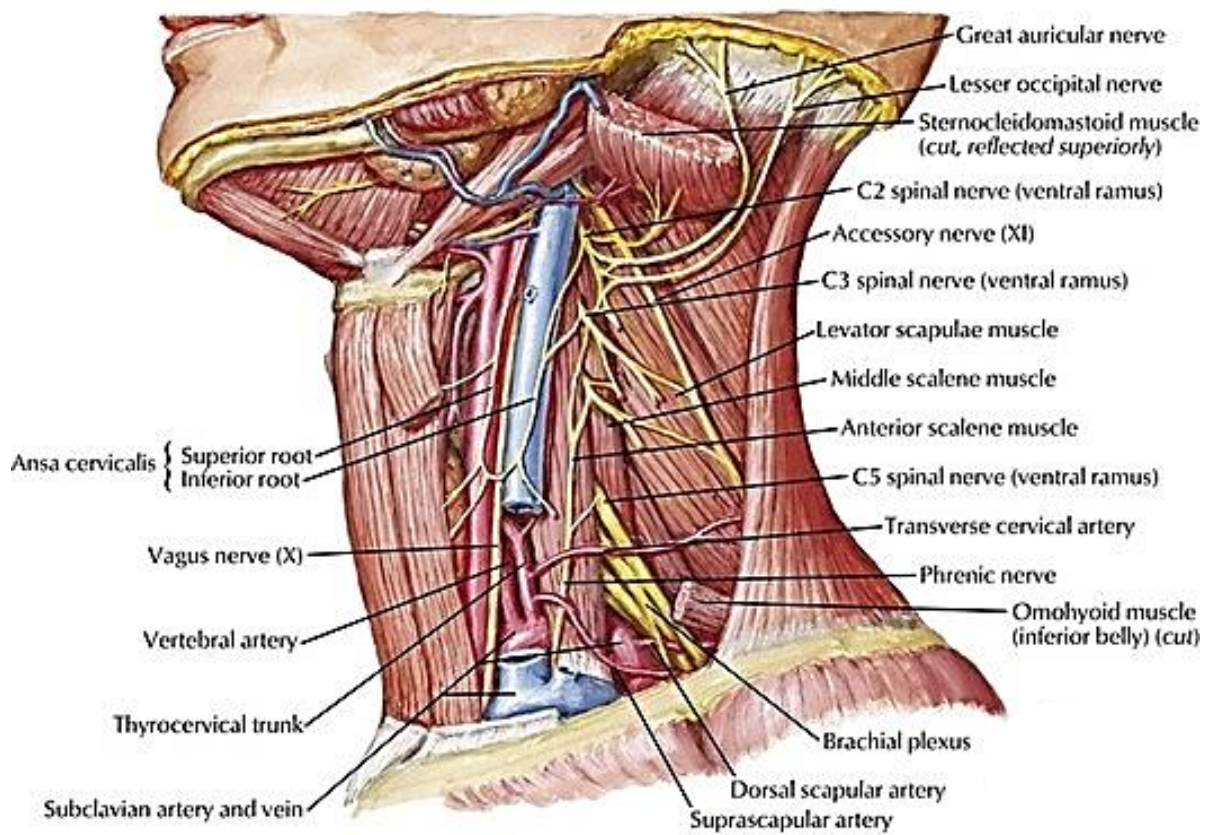
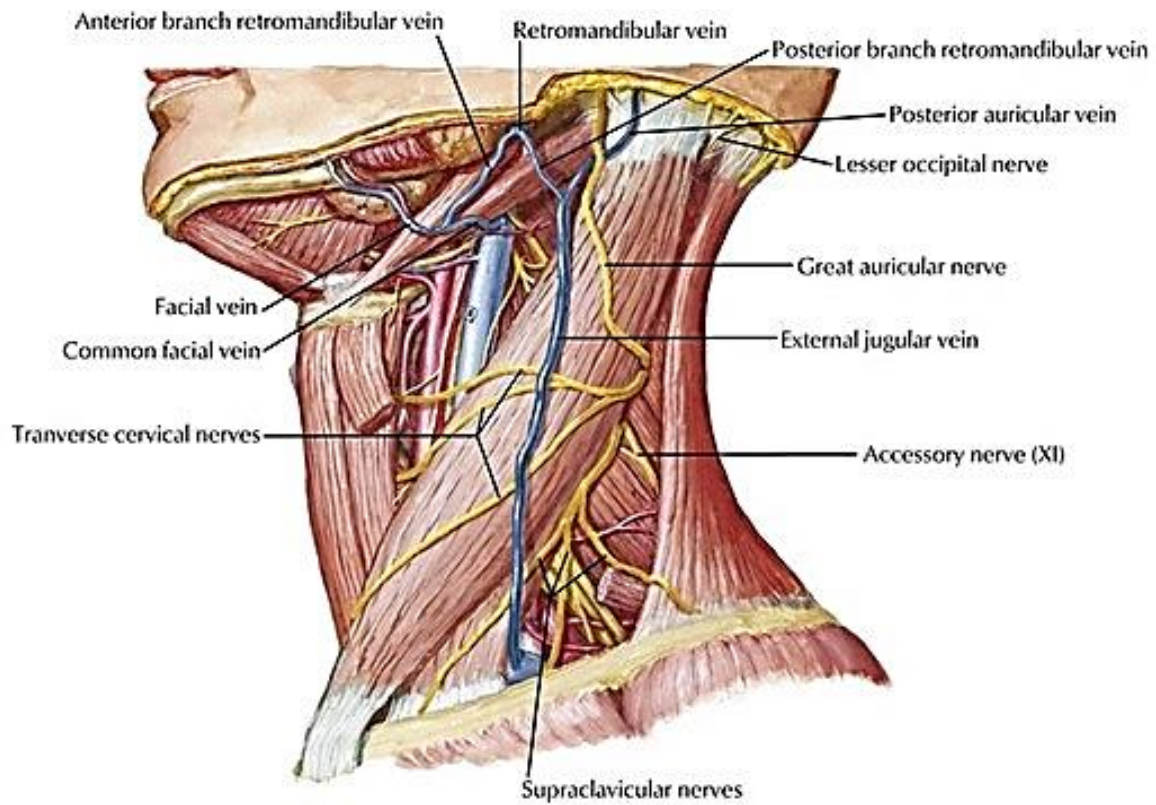


Inervatio musculorum masticatorum
Иннервация жевательных мышц
Innervation of masticatory muscles

MUSCULI COLLI
МЫШЦЫ ШЕИ
MUSCLES OF NECK

Latin term (русское название)	English term	Innervatio (иннервация)	Innervation
MUSCULI COLLI SUPERFICIALES / ПОВЕРХНОСТНЫЕ МЫШЦЫ ШЕИ / SUPERFICIAL MUSCLES OF NECK			
Platysma <i>(подкожная мышца шеи)</i>	Platysma	N. facialis (VII): r. colli <i>(шейная ветвь)</i>	Facial nerve (VII): cervical branch
M. sternocleidomas- toideus <i>(грудино-ключично- сосцевидная мышца)</i>	Sternocleidomas- toid muscle	N. accessorius (XI) <i>(добавочный нерв),</i> plexus cervicalis <i>(шейное сплетение):</i> rr. musculares <i>(мышечные ветви)</i>	Accessory nerve (XI), cervical plexus: muscular branches
MUSCULI STRATI MEDII COLLI / СРЕДНИЙ СЛОЙ МЫШЦ ШЕИ / MIDDLE LAYER OF MUSCLES OF NECK			
MUSCULI SUPRAPHOYDEI / НАДПОДЪЯЗЫЧНЫЕ МЫШЦЫ / SUPRAPHOYD MUSCLES			
M. digastricus <i>(двубрюшная мышца):</i> venter anterior <i>(переднее брюшко),</i> venter posterior <i>(заднее брюшко)</i>	Digastric muscle: anterior belly, posterior belly	N. trigeminus (V): n. mandibularis <i>(нижнечелюстной нерв),</i> n. mylohyoideus <i>(челюстно- подъязычный нерв).</i> N. facialis (VII): r. digastricus <i>(двубрюшная ветвь)</i>	Trigeminal nerve (V): mandibular nerve, nerve to mylohyoid muscle. Facial nerve (VII): digastric branch
M. stylohyoideus <i>(шлоподъязычная мышца)</i>	Stylohyoid muscle	N. facialis (VII): r. digastricus	Facial nerve (VII): digastric branch
M. mylohyoideus <i>(челюстно- подъязычная мышца)</i>	Mylohyoid muscle	N. trigeminus (V): n. mandibularis, n. mylohyoideus	Trigeminal nerve (V): mandibular nerve, nerve to mylohyoid muscle
M. geniohyoideus <i>(подбородочно- подъязычная мышца)</i>	Geniohyoid muscle	Plexus cervicalis: ansa cervicalis <i>(шейная петля)</i>	Cervical plexus: ansa cervicalis

Latin term (русское название)	English term	Innervatio (иннервация)	Innervation
MUSCULI INFRANYOIDEI / ПОДПОДЪЯЗЫЧНЫЕ МЫШЦЫ / INFRANYOID MUSCLES			
M. sternohyoideus (грудино-подъязычная мышца)	Sternohyoid muscle	Plexus cervicalis: ansa cervicalis	Cervical plexus: ansa cervicalis
M. omohyoideus (лопаточно-подъязычная мышца)	Omohyoid muscle	Plexus cervicalis: ansa cervicalis	Cervical plexus: ansa cervicalis
M. sternothyroideus (грудино-щитовидная мышца)	Sternothyroid muscle	Plexus cervicalis: ansa cervicalis	Cervical plexus: ansa cervicalis
M. thyrohyoideus (щитоподъязычная мышца)	Thyrohyoid muscle	Plexus cervicalis: ansa cervicalis	Cervical plexus: ansa cervicalis
MUSCULI COLLI PROFUNDI / ГЛУБОКИЕ МЫШЦЫ ШЕИ / DEEP MUSCLES OF NECK			
M. longus cervicis (colli) (длинная мышца шеи)	Longus colli muscle	Plexus cervicalis: rr. musculares	Cervical plexus: muscular branches
M. longus capitis (длинная мышца головы)	Longus capitis muscle	Plexus cervicalis: rr. musculares	Cervical plexus: muscular branches
M. rectus capitis anterior (передняя прямая мышца головы)	Rectus capitis anterior muscle	Plexus cervicalis: rr. musculares	Cervical plexus: muscular branches
M. rectus capitis lateralis (латеральная прямая мышца головы)	Rectus capitis lateralis muscle	Plexus cervicalis: rr. muscularis	Cervical plexus: muscular branches
M. scalenus anterior (передняя лестничная мышца)	Scalenus anterior muscle	Plexus cervicalis: rr. musculares	Cervical plexus: muscular branches
M. scalenus medius (средняя лестничная мышца)	Scalenus medius muscle	Plexus cervicalis: rr. musculares	Cervical plexus: muscular branches
M. scalenus posterior (задняя лестничная мышца)	Scalenus posterior muscle	Plexus cervicalis: rr. musculares	Cervical plexus: muscular branches

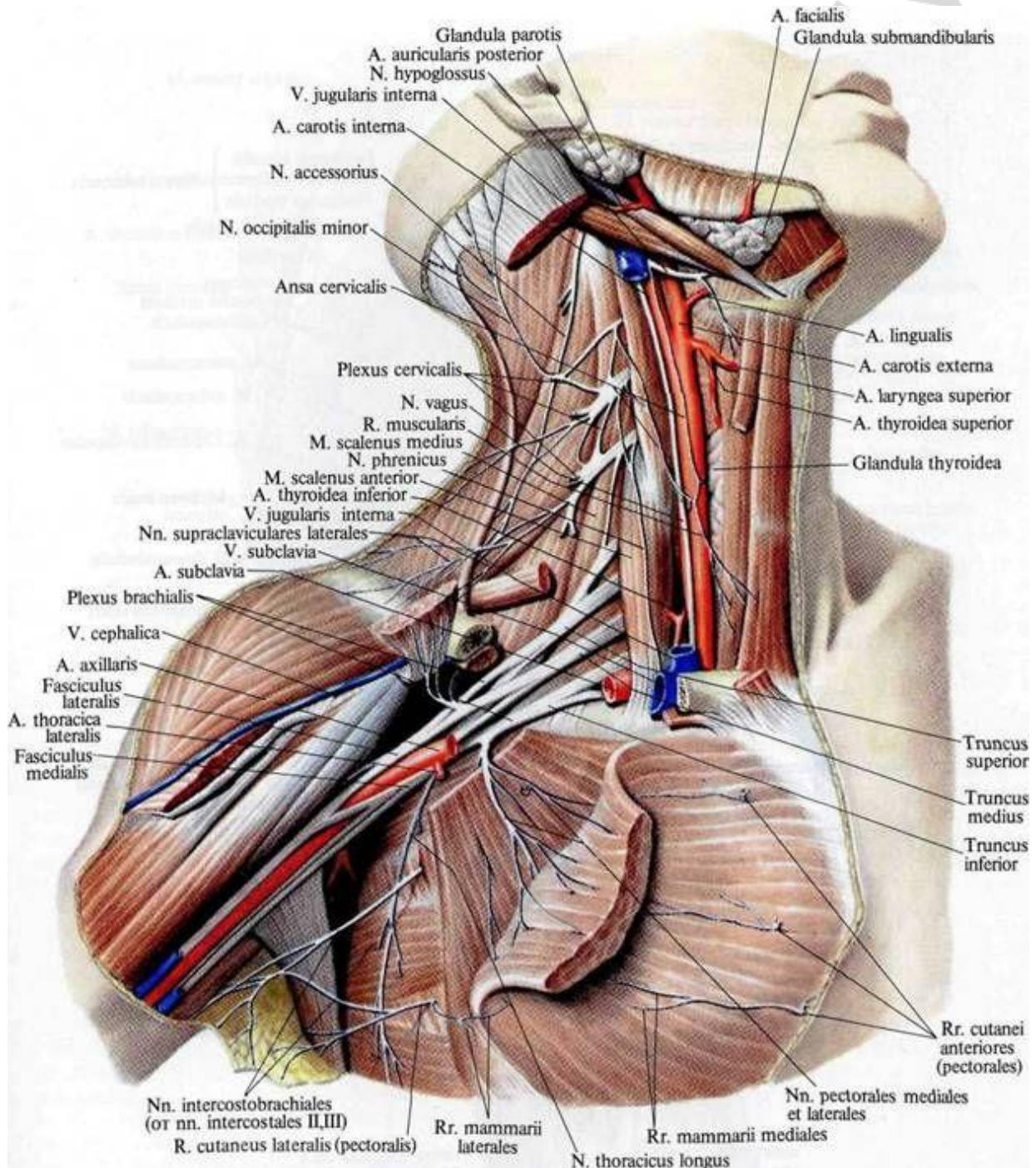


Inervatio musculorum colli
 Иннервация мышц шеи
 Innervation of neck muscles

**MUSCULI THORACIS
МЫШЦЫ ГРУДИ
MUSCLES OF THORAX**

Latin term (русское название)	English term	Innervatio (иннервация)	Innervation
MUSCULI SUPERFICIALES INSERENS OSSIBUS CINGULI MEMBRI SUPERIORIS SEU OSSIBUS MEMBRI SUPERIORIS LIBERI / ПОВЕРХНОСТНЫЕ МЫШЦЫ, ПРИКРЕПЛЯЮЩИЕСЯ К КОСТЯМ ПЛЕЧЕВОГО ПОЯСА ИЛИ СВОБОДНОЙ ВЕРХНЕЙ КОНЕЧНОСТИ / SUPERFICIAL MUSCLES INSERTED TO BONES OF THE SHOULDER GIRDLE OR FREE UPPER LIMB			
M. pectoralis major <i>(большая грудная мышца)</i>	Pectoralis major muscle	Plexus brachialis <i>(плечевое сплетение):</i> n. pectoralis medialis et lateralis <i>(медиаль- ный и латеральный грудные нервы)</i>	Brachial plexus: medial and lateral pectoral nerves
M. pectoralis minor <i>(малая грудная мышца)</i>	Pectoralis minor muscle	Plexus brachialis: n. pectoralis medialis et lateralis	Brachial plexus: medial and lateral pectoral nerves
M. subclavius <i>(подключичная мышца)</i>	Subclavius muscle	Plexus brachialis: n. subclavius <i>(подключичный нерв)</i>	Brachial plexus: subclavian nerve
M. serratus anterior <i>(передняя зубчатая мышца)</i>	Serratus anterior muscle	Plexus brachialis: n. thoracicus longus <i>(длинный грудной нерв)</i>	Brachial plexus: long thoracic nerve
MUSCULI THORACIS PROPRII / СОБСТВЕННЫЕ МЫШЦЫ ГРУДИ / PROPER MUSCLES OF THORAX			
Mm. intercostales externi <i>(наружные межрёберные мышцы)</i>	External intercostal muscles	Nn. intercostales <i>(межрёберные нервы)</i>	Intercostal nerves
Mm. intercostales interni <i>(внутренние межрёберные мышцы)</i>	Internal intercostal muscles	Nn. intercostales	Intercostal nerves
Mm. subcostales <i>(подрёберные мышцы)</i>	Subcostal muscles	Nn. intercostales	Intercostal nerves
M. transversus thoracis <i>(поперечная мышца груди)</i>	Transversus thoracis muscle	Nn. intercostales	Intercostal nerves
Mm. levatores costarum <i>(мышцы, поднимаю- щие рёбра)</i>	Levatores costarum	Nn. intercostales	Intercostal nerves

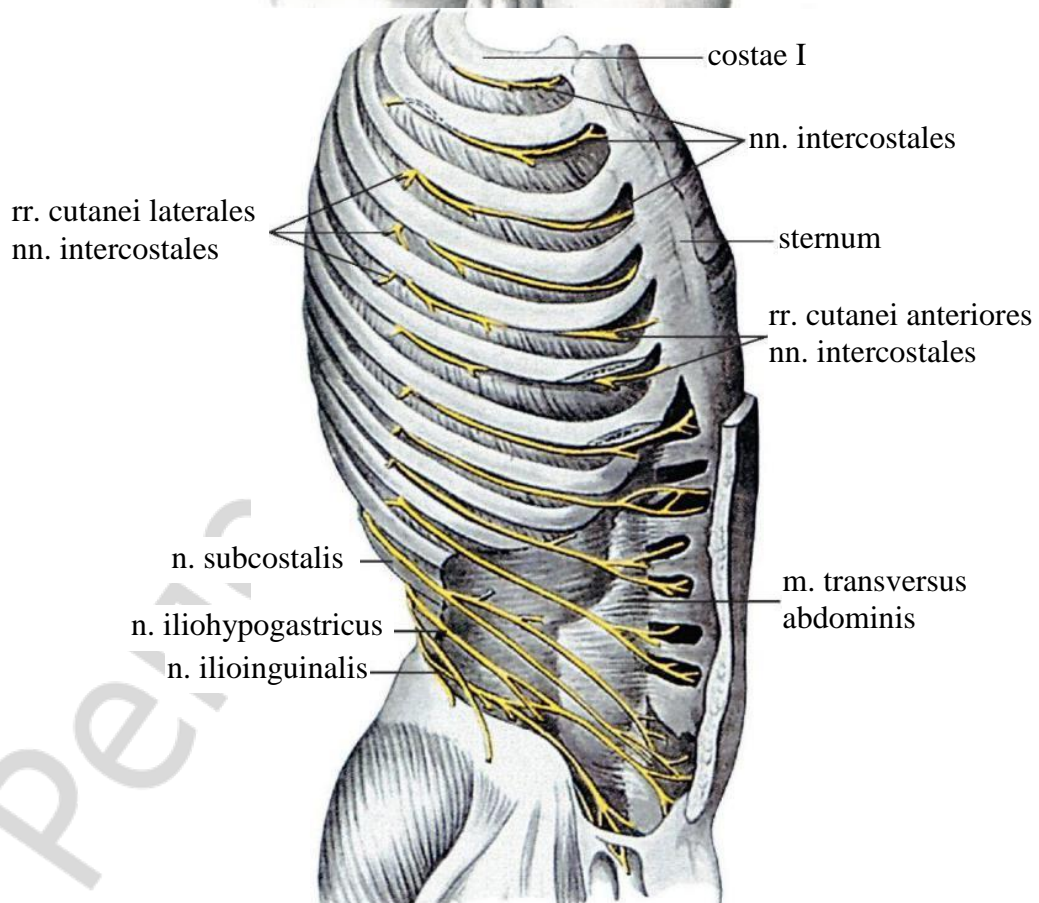
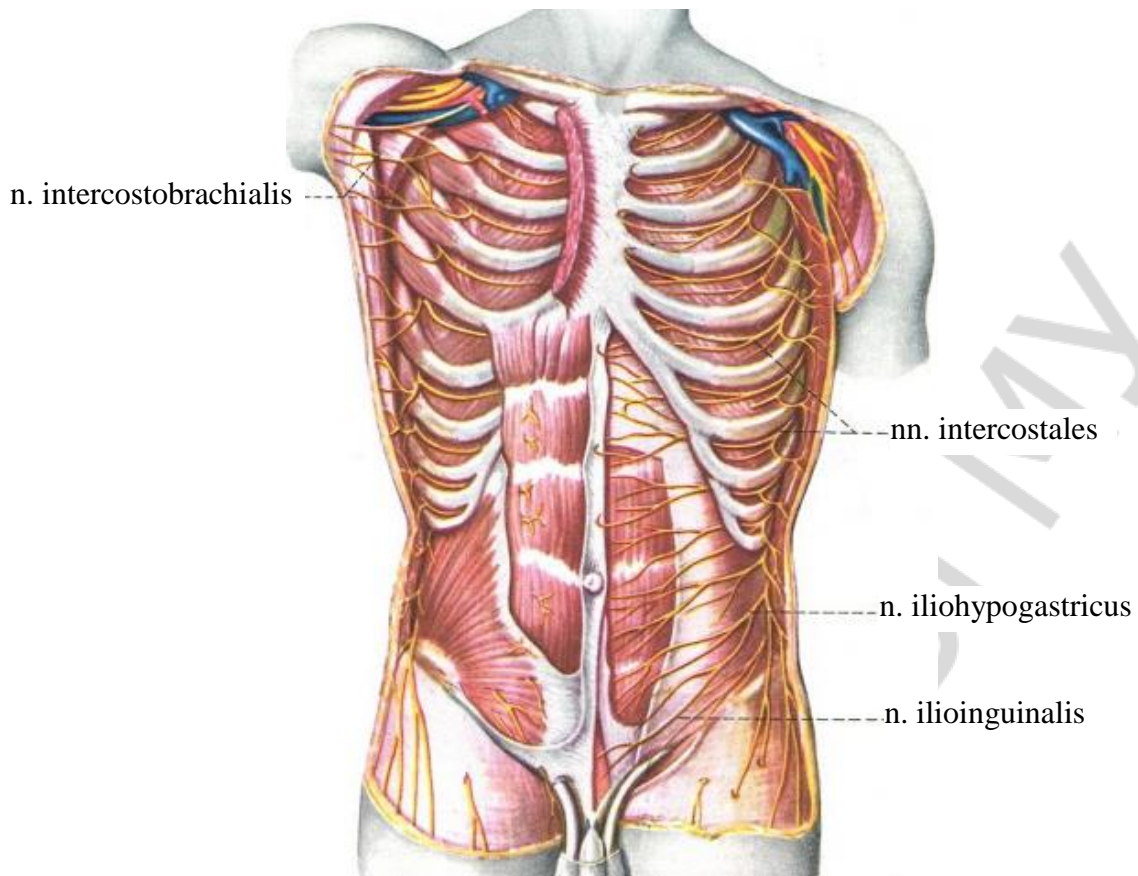
Latin term (русское название)	English term	Innervatio (иннервация)	Innervation
DIAPHRAGMA / ДИАФРАГМА / THE DIAPHRAGM			
Diaphragma / m. phrenicus (диафрагма)	Diaphragm	Plexus cervicalis: n. phrenicus (диафрагмальный нерв)	Cervical plexus: phrenic nerve



Innervatio musculorum colli et thoracis
 Иннервация мышц шеи и груди
 Innervation of neck and thoracic muscles

MUSCULI ABDOMINIS
МЫШЦЫ ЖИВОТА
MUSCLES OF ABDOMEN

Latin term (русское название)	English term	Innervatio (иннервация)	Innervation
MUSCULI ABDOMINIS ANTERIORES / ПЕРЕДНЯЯ ГРУППА МЫШЦ ЖИВОТА / ANTERIOR GROUP OF MUSCLES OF ABDOMEN			
M. rectus abdominis (прямая мышца живота)	Rectus abdominis muscle	Nn. intercostales, plexus lumbalis (поясничное сплетение): n. iliohypogastricus (подвздошно-подчревный нерв)	Intercostal nerves, lumbar plexus: iliohypogastric nerve
M. pyramidalis (пирамидальная мышца)	Pyramidalis muscle	Nn. intercostales, plexus lumbalis	Intercostal nerves, lumbar plexus
MUSCULI ABDOMINIS LATERALES / ЛАТЕРАЛЬНАЯ ГРУППА МЫШЦ ЖИВОТА / LATERAL GROUP OF MUSCLES OF ABDOMEN			
M. obliquus externus abdominis (наружная косая мышца живота)	External abdominal oblique muscle	Nn. intercostales, plexus lumbalis: n. iliohypogastricus, n. ilioinguinalis (подвздошно-паховый нерв)	Intercostal nerves, lumbar plexus: iliohypogastric nerve, ilio-inguinal nerve
M. obliquus internus abdominis (внутренняя косая мышца живота)	Internal abdominal oblique muscle	Nn. intercostales, plexus lumbalis: n. iliohypogastricus, n. ilioinguinalis	Intercostal nerves, lumbar plexus: iliohypogastric nerve, ilio-inguinal nerve
M. transversus abdominis (поперечная мышца живота)	Transverse abdominis muscle	Nn. intercostales, plexus lumbalis: n. iliohypogastricus, n. ilioinguinalis	Intercostal nerves, lumbar plexus: iliohypogastric nerve, ilio-inguinal nerve
MUSCULI ABDOMINIS POSTERIORES / ЗАДНЯЯ ГРУППА МЫШЦ ЖИВОТА / POSTERIOR GROUP OF MUSCLES OF ABDOMEN			
M. quadratus lumborum (квадратная мышца поясницы)	Quadratus lumborum muscle	Plexus lumbalis: rr. musculares (мышечные ветви)	Lumbar plexus: muscular branches



Inervatio musculorum thoracis et abdominis
 Иннервация мышц груди и живота
 Innervation of thoracic and abdomen muscles

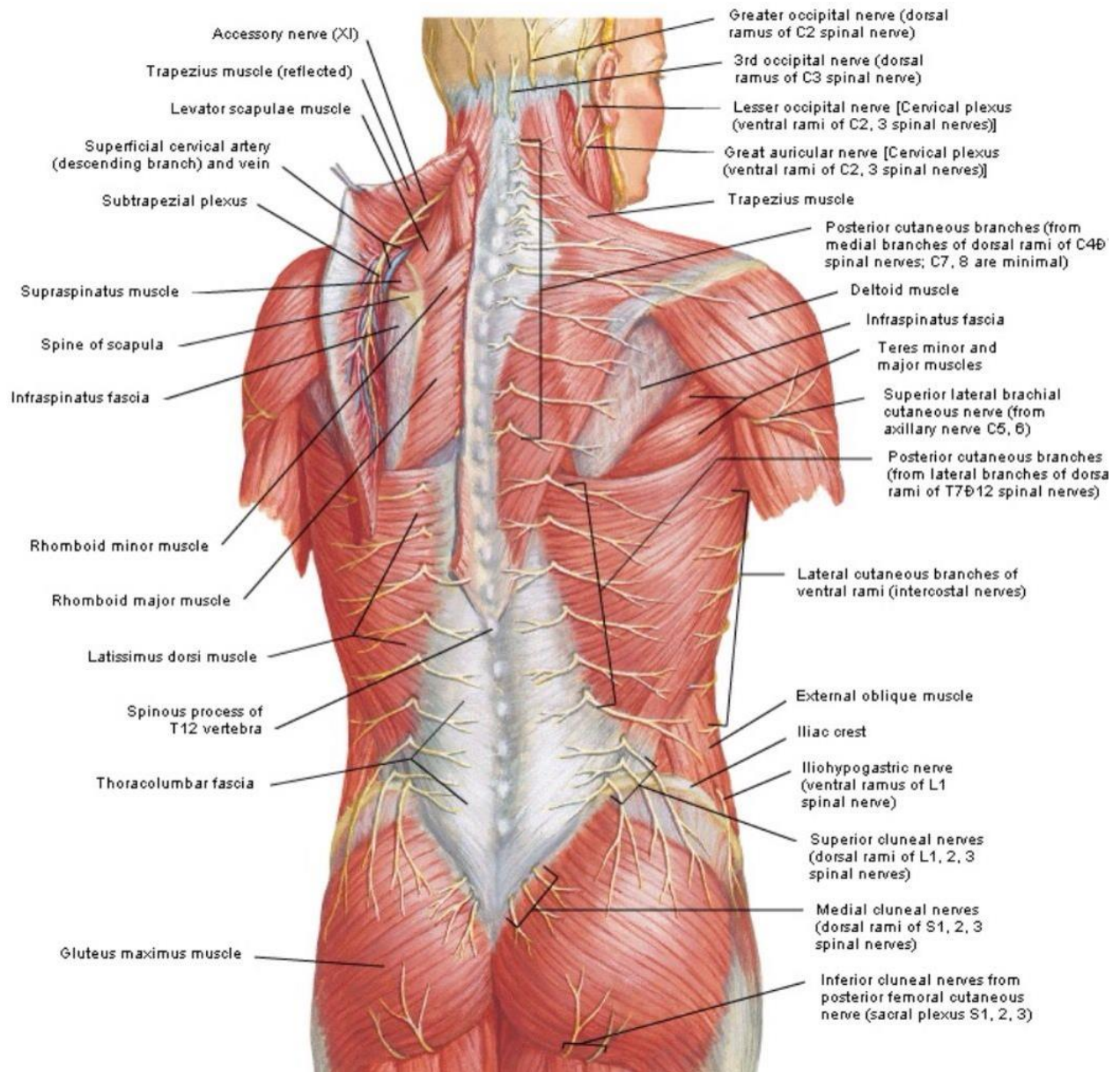
**MUSCULI DORSI
МЫШЦЫ СПИНЫ
MUSCLES OF BACK**

Latin term (русское название)	English term	Innervatio (иннервация)	Innervation
MUSCULI DORSI SUPERFICIALES / ПОВЕРХНОСТНЫЕ МЫШЦЫ СПИНЫ / SUPERFICIAL MUSCLES OF BACK			
M. trapezius (трапецевидная мышца)	Trapezius muscle	N. accessorius (XI) (добавочный нерв), plexus cervicalis (шейное сплетение): rr. musculares (мышечные ветви)	Accessory nerve (XI), cervical plexus: muscular branches
M. latissimus dorsi (широчайшая мышца спины)	Latissimus dorsi muscle	Plexus brachialis (плечевое сплетение): n. thoracodorsalis (грудоспинной нерв)	Brachial plexus: thoracodorsal nerve
M. rhomboideus major (большая ромбовидная мышца)	Rhomboid major muscle	Plexus brachialis: n. dorsalis scapulae (дорсальный нерв лопатки)	Brachial plexus: dorsal scapu- lar nerve
M. rhomboideus minor (малая ромбовидная мышца)	Rhomboid minor muscle	Plexus brachialis: n. dorsalis scapulae	Brachial plexus: dorsal scapu- lar nerve
M. levator scapulae (мышца, поднимающая лопатку)	Levator scapulae	Plexus brachialis: n. dorsalis scapulae	Brachial plexus: dorsal scapu- lar nerve
M. serratus posterior superior (верхняя задняя зубчатая мышца)	Serratus posterior superior muscle	Nn. intercostales	Intercostal nerves
M. serratus posterior inferior (нижняя задняя зубчатая мышца)	Serratus posterior inferior muscle	Nn. intercostales	Intercostal nerves
Mm. intertransversarii anteriores colli (передние межпоперечные мышцы шеи)	Anterior intertransversarii colli muscles	Cervical plexus: rr. musculares	Cervical plexus: muscular branches
Mm. intertransversarii posteriores laterales colli (латеральные задние межпоперечные мышцы шеи)	Lateral posterior intertransversarii colli muscles	Cervical plexus: rr. musculares	Cervical plexus: muscular branches

Latin term (русское название)	English term	Innervatio (иннервация)	Innervation
Mm. intertransversarii laterales lumborum: partes dorsales et ventrales (латеральные межпоперечные мышцы поясницы: задние и передние части)	Lateral intertransversarii lumborum muscles: dorsal and ventral parts	Plexus lumbalis: rr. musculares	Lumbar plexus: muscular branches
MUSCULI DORSI DEEP (PROPRII)/ ГЛУБОКИЕ (СОБСТВЕННЫЕ) МЫШЦЫ СПИНЫ / MUSCLES OF BACK DEEP (PROPER)			
M. erector spinae (мышца, выпрямляющая позвоночник): m. iliocostalis (подвздошно-реберная мышца), m. longissimus (длиннейшая мышца), m. spinalis (остистая мышца)	Erector spinae: iliocostalis muscles, longissimus muscles, spinalis muscles	Rr. dorsales nn. spinales (задние ветви спинномозговых нервов)	Posterior rami of spinal nerves
Mm. spinotransversales (остисто-поперечные мышцы): m. splenius capitis (ременная мышца головы), m. splenius colli (ременная мышца шеи)	Spinotransversales muscles: splenius capitis muscle, splenius colli muscle	Rr. dorsales nn. spinales	Posterior rami of spinal nerves
Mm. transversospinales (поперечно-остистые мышцы): m. semispinalis (полуостистая мышца), mm. multifidi (многогроздельные мышцы), mm. rotatores (мышцы-вращатели)	Transversospinales muscles: semispinalis muscle, multifidus muscles, rotatores muscles	Rr. dorsales nn. spinales	Posterior rami of spinal nerves
Mm. interspinales (межостистые мышцы)	Interspinales muscles	Rr. dorsales nn. spinales	Posterior rami of spinal nerves
Mm. intertransversarii (межпоперечные мышцы): mm. intertransversarii mediales lumborum (медиальные межпоперечные мышцы поясницы), mm. intertransversarii thoracis (межпоперечные мышцы груди),	Intertransversarii muscles: medial intertransversarii lumborum muscles, intertransversarii thoracic muscles,	Rr. dorsales nn. spinales	Posterior rami of spinal nerves

Latin term (русское название)	English term	Innervatio (иннервация)	Innervation
mm. intertransversarii posteriores mediales colli (медиальные задние меж- поперечные мышцы шеи)	medial posteri- or intertrans- versarii colli muscle		
MUSCULI SUBOCCIPITALES / ПОДЗАТЫЛОЧНЫЕ МЫШЦЫ / SUBOCCIPITAL MUSCLES*			
M. rectus capitis posterior major (большая задняя прямая мышца головы)	Rectus capitis posterior major muscle	R. dorsalis n. spinalis C1 (задняя ветвь шейного спинномоз- гового нерва) — n. suboccipitalis (под- затылочный нерв)	Dorsal branch of the first spinal nerve — suboccipital nerve
M. rectus capitis posterior minor (малая задняя прямая мышца головы)	Rectus capitis posterior minor muscle	R. dorsalis n. spinalis C1 — n. suboccipitalis	Dorsal branch of the first spinal nerve — suboccipital nerve
M. obliquus capitis superior (верхняя косая мышца головы)	Obliquus capitis superior muscle	R. dorsalis n. spinalis C1 — n. suboccipitalis	Dorsal branch of the first spinal nerve — suboccipital nerve
M. obliquus capitis inferior (нижняя косая мышца головы)	Obliquus capitis inferior muscle	R. dorsalis n. spinalis C1 — n. suboccipitalis	Dorsal branch of the first spinal nerve — suboccipital nerve

* Относятся к мышцам шеи.

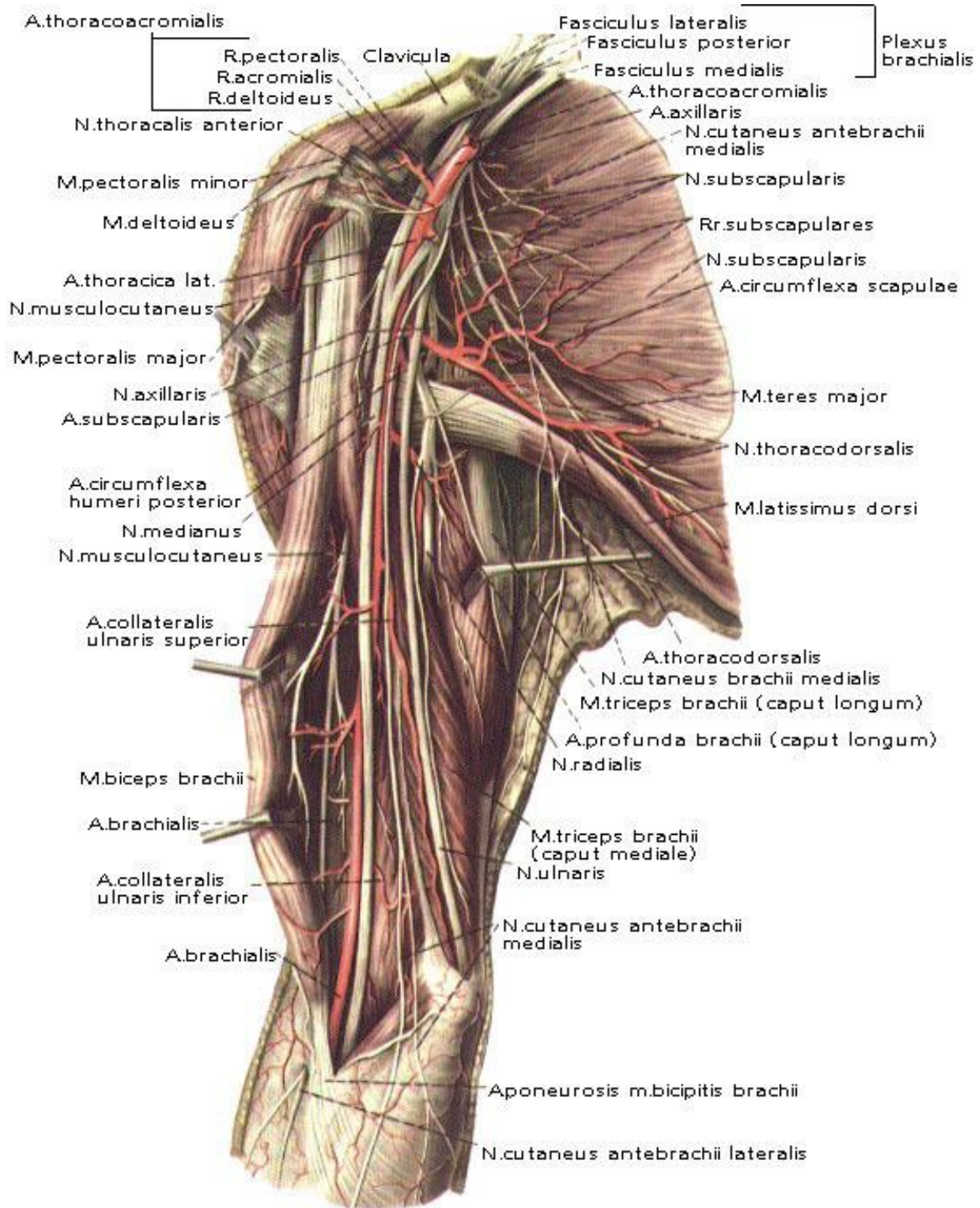


Inervatio musculorum dorsi et cinguli membri inferioris
 Иннервация мышц спины и пояса нижней конечности
 Innervation of back and pelvic girdle muscles

MUSCULI MEMBRI SUPERIORIS
МЫШЦЫ ВЕРХНЕЙ КОНЕЧНОСТИ
MUSCLES OF UPPER LIMB

MUSCULI CINGULI MEMBRI SUPERIORIS
МЫШЦЫ ПОЯСА ВЕРХНЕЙ КОНЕЧНОСТИ
MUSCLES OF SHOULDER GIRDLE (SCAPULOHUMERAL MUSCLES)

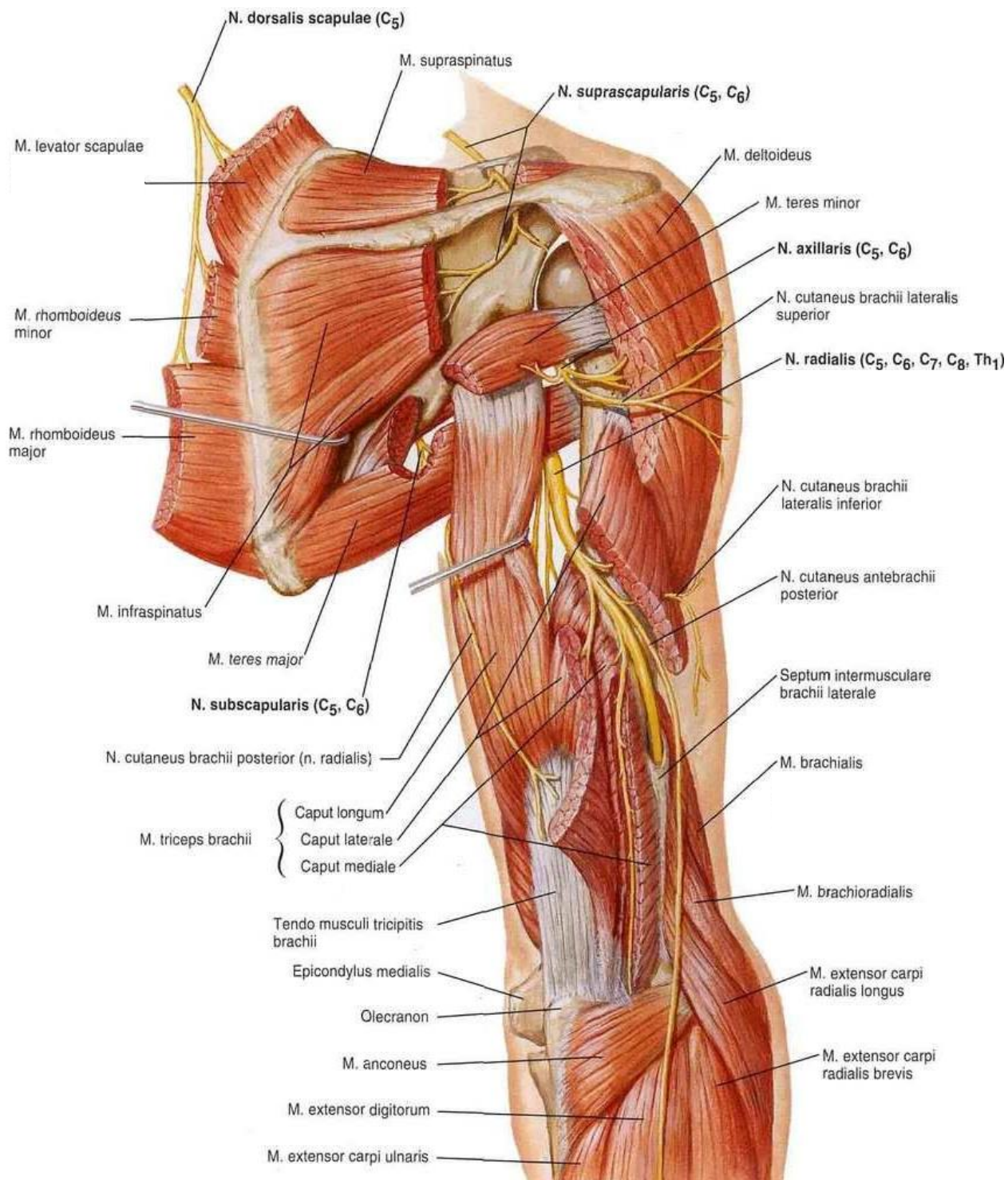
Latin term (русское название)	English term	Innervatio (иннервация)	Innervation
M. deltoideus <i>(дельтовидная мышца)</i>	Deltoid muscle	Plexus brachialis: n. axillaris <i>(подмышечный нерв)</i>	Brachial plexus: axillary nerve
M. supraspinatus <i>(надостная мышца)</i>	Supraspinatus muscle	Plexus brachialis: n. suprascapularis <i>(надлопаточный нерв)</i>	Brachial plexus: suprascapular nerve
M. infraspinatus <i>(подостная мышца)</i>	Infraspinatus muscle	Plexus brachialis: n. suprascapularis	Brachial plexus: suprascapular nerve
M. teres minor <i>(малая круглая мышца)</i>	Teres minor muscle	Plexus brachialis: n. axillaris	Brachial plexus: axillary nerve
M. teres major <i>(большая круглая мышца)</i>	Teres major muscle	Plexus brachialis: n. subscapularis <i>(подлопаточный нерв)</i>	Brachial plexus: subscapular nerve
M. subscapularis <i>(подлопаточная мышца)</i>	Subscapularis muscle	Plexus brachialis: n. subscapularis	Brachial plexus: subscapular nerve



Inervatio musculorum cinguli membri superioris et brachii (aspectus anterior)
 Иннервация мышц пояса верхней конечности и плеча (вид спереди)
 Innervation of shoulder girdle and arm muscles (anterior view)

MUSCULI BRACHII
МЫШЦЫ ПЛЕЧА
MUSCLES OF ARM

Latin term (русское название)	English term	Innervatio (иннервация)	Innervation
MUSCULI ANTERIORES / ПЕРЕДНЯЯ ГРУППА / ANTERIOR GROUP			
M. biceps brachii (двуглавая мышца плеча)	Biceps brachii muscle	Plexus brachialis: n. musculocutaneus (мышечно-кожный нерв)	Brachial plexus: musculocutaneous nerve
M. brachialis (плечевая мышца)	Brachialis muscle	Plexus brachialis: n. musculocutaneus	Brachial plexus: musculocutaneous nerve
M. coracobrachialis (клювовидно-плечевая мышца)	Coracobrachialis muscle	Plexus brachialis: n. musculocutaneus	Brachial plexus: musculocutaneous nerve
MUSCULI POSTERIORES / ЗАДНЯЯ ГРУППА / POSTERIOR GROUP			
M. triceps brachii (трехглавая мышца плеча)	Triceps brachii muscle	Plexus brachialis: n. radialis (лучевой нерв)	Brachial plexus: radial nerve
M. articularis cubiti / m. anconeus (локтевая мышца)	Articularis cubiti muscle / anconeus muscle	Plexus brachialis: n. radialis	Brachial plexus: radial nerve



Inervatio musculorum cinguli membri superioris et brachii (aspectus posterior)

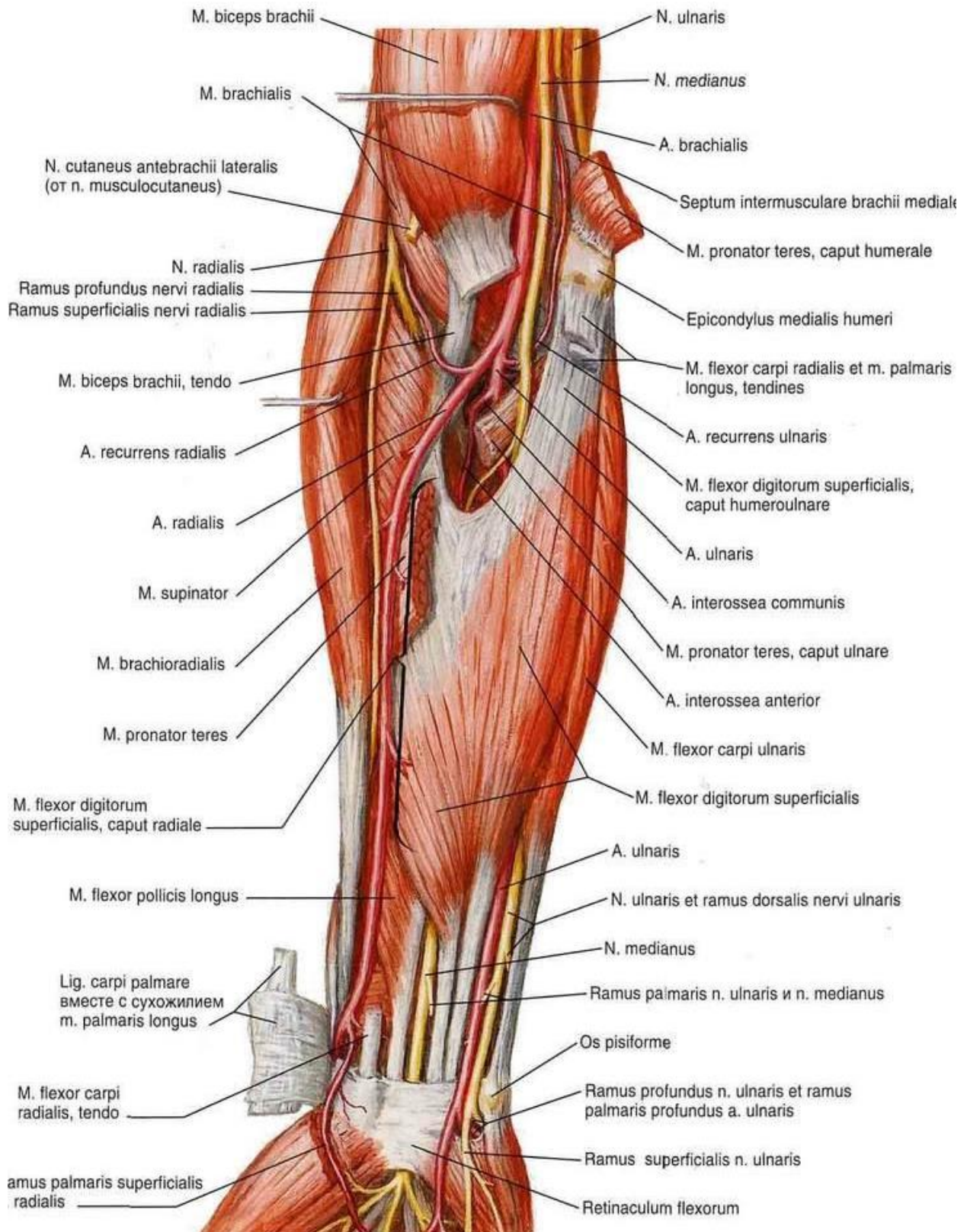
Иннервация мышц пояса верхней конечности и плеча (вид сзади)

Innervation of shoulder girdle and arm muscles (posterior view)

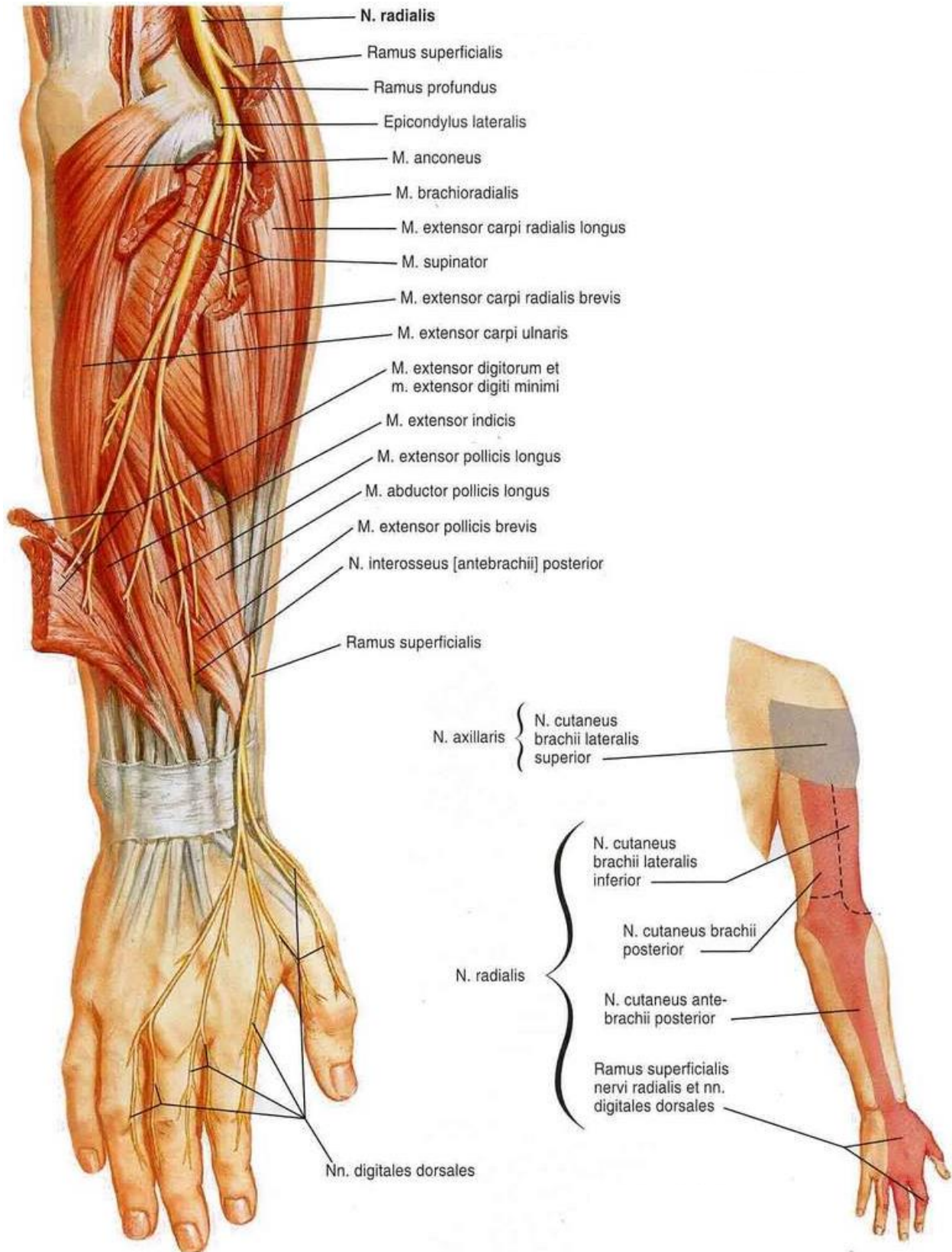
MUSCULI ANTEBRACHII
МЫШЦЫ ПРЕДПЛЕЧЬЯ
MUSCLES OF FOREARM

Latin term (русское название)	English term	Innervatio (иннервация)	Innervation
MUSCULI ANTERIORES / ПЕРЕДНЯЯ ГРУППА / ANTERIOR GROUP			
STRATUM SUPERFICIALE / ПОВЕРХНОСТНЫЙ СЛОЙ / SUPERFICIAL LAYER			
M. pronator teres (круглый пронатор)	Pronator teres	Plexus brachialis: n. medianus (срединный нерв)	Brachial plexus: median nerve
M. flexor carpi radialis (лучевой сгибатель запястья)	Flexor carpi radialis	Plexus brachialis: n. medianus	Brachial plexus: median nerve
M. palmaris longus (длинная ладонная мышца)	Palmaris longus muscle	Plexus brachialis: n. medianus	Brachial plexus: median nerve
M. flexor digitorum superficialis (поверхностный сгибатель пальцев)	Flexor digitorum superficialis	Plexus brachialis: n. medianus	Brachial plexus: median nerve
M. flexor carpi ulnaris (локтевой сгибатель запястья)	Flexor carpi ulnaris	Plexus brachialis: n. ulnaris (локтевой нерв)	Brachial plexus: ulnar nerve
STRATUM PROFUNDUM / ГЛУБОКИЙ СЛОЙ / DEEP LAYER			
M. pronator quadratus (квадратный пронатор)	Pronator quadratus	Plexus brachialis: n. medianus	Brachial plexus: median nerve
M. flexor pollicis longus (длинный сгибатель большого пальца)	Flexor pollicis longus	Plexus brachialis: n. medianus	Brachial plexus: median nerve
M. flexor digitorum profundus (глубокий сгибатель пальцев)	Flexor digitorum profundus	Plexus brachialis: n. medianus, n. ulnaris	Brachial plexus: median nerve, ulnar nerve
MUSCULI POSTERIORES / ЗАДНЯЯ ГРУППА / POSTERIOR GROUP			
STRATUM SUPERFICIALE / ПОВЕРХНОСТНЫЙ СЛОЙ / SUPERFICIAL LAYER			
M. brachioradialis (плечелучевая мышца)	Brachioradialis muscle	Plexus brachialis: n. radialis (лучевой нерв)	Brachial plexus: radial nerve
M. extensor carpi radialis longus (длинный лучевой разгибатель запястья)	Extensor carpi radialis longus	Plexus brachialis: n. radialis	Brachial plexus: radial nerve
M. extensor carpi radialis brevis (короткий лучевой разгибатель запястья)	Extensor carpi radialis brevis	Plexus brachialis: n. radialis	Brachial plexus: radial nerve
M. extensor digitorum (разгибатель пальцев)	Extensor digitorum	Plexus brachialis: n. radialis	Brachial plexus: radial nerve

Latin term (русское название)	English term	Innervatio (иннервация)	Innervation
M. extensor digiti minimi (разгибатель мизинца)	Extensor digiti minimi	Plexus brachialis: n. radialis	Brachial plexus: radial nerve
M. extensor carpi ulnaris (локтевой разгибатель запястья)	Extensor carpi ulnaris	Plexus brachialis: n. radialis	Brachial plexus: radial nerve
STRATUM PROFUNDUM / ГЛУБОКИЙ СЛОЙ / DEEP LAYER			
M. supinator (супинатор)	Supinator	Plexus brachialis: n. radialis	Brachial plexus: radial nerve
M. abductor pollicis longus (длинная мышца, отводящая большой палец кисти)	Abductor pollicis longus	Plexus brachialis: n. radialis	Brachial plexus: radial nerve
M. extensor pollicis brevis (короткий разгибатель большого пальца кисти)	Extensor pollicis brevis	Plexus brachialis: n. radialis	Brachial plexus: radial nerve
M. extensor pollicis longus (длинный разгибатель большого пальца кисти)	Extensor pollicis longus	Plexus brachialis: n. radialis	Brachial plexus: radial nerve
M. extensor indicis (разгибатель указательного пальца)	Extensor indicis	Plexus brachialis: n. radialis	Brachial plexus: radial nerve



Innervatio musculorum antebrachii (aspectus anterior)
 Иннервация мышц предплечья (вид спереди)
 Innervation of forearm muscles (anterior view)



Inervatio musculorum et cutis antebrachii (aspectus posterior)

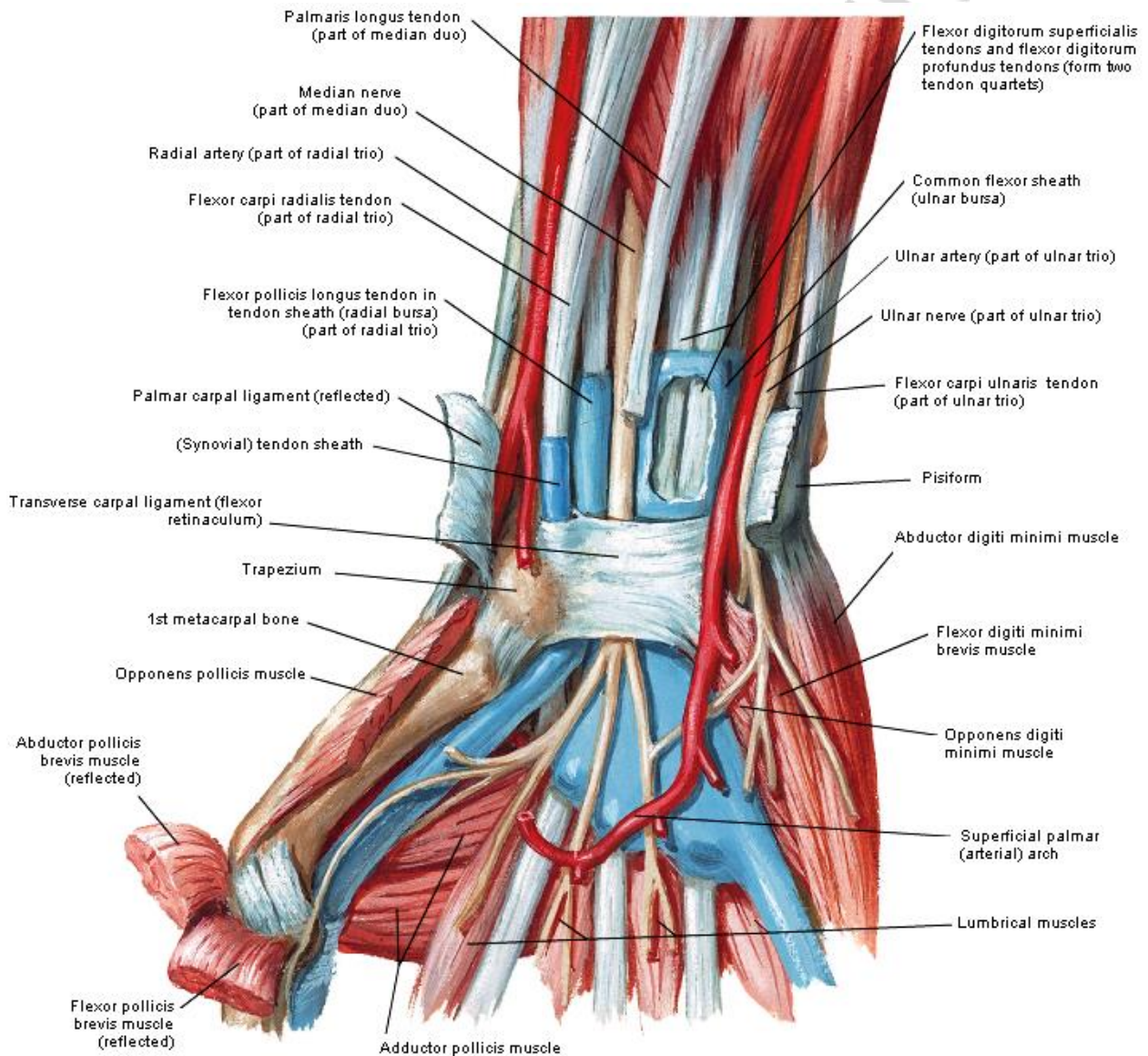
Иннервация мышц и кожи предплечья (вид сзади)

Innervation of forearm muscles and skin (posterior view)

MUSCULI MANUS
МЫШЦЫ КИСТИ
MUSCLES OF HAND

Latin term (русское название)	English term	Innervatio (иннервация)	Innervation
MUSCULI EMINENTIAE THENARIS / МЫШЦЫ ВОЗВЫШЕНИЯ БОЛЬШОГО ПАЛЬЦА / MUSCLES OF THENAR			
M. abductor pollicis brevis (короткая мышца, отводящая большой палец кисти)	Abductor pollicis brevis	Plexus brachialis: n. medianus (срединный нерв)	Brachial plexus: median nerve
M. flexor pollicis brevis (короткий сгибатель большого пальца кисти)	Flexor pollicis brevis	Plexus brachialis: n. medianus, n. ulnaris	Brachial plexus: median and ulnar nerves
M. opponens pollicis (мышца, противопоставляющая большой палец кисти)	Opponens pollicis muscle	Plexus brachialis: n. medianus	Brachial plexus: median nerve
M. adductor pollicis (мышца, приводящая большой палец кисти)	Adductor pollicis	Plexus brachialis: n. ulnaris	Brachial plexus: ulnar nerve
MUSCULI EMINENTIAE HYPOTHENARIS / МЫШЦЫ ВОЗВЫШЕНИЯ МИЗИНЦА / MUSCLES OF HYPOTHENAR			
M. palmaris brevis (короткая ладонная мышца)	Palmaris brevis muscle	Plexus brachialis: n. ulnaris	Brachial plexus: ulnar nerve
M. abductor digiti minimi manus (мышца, отводящая мизинец кисти)	Abductor digiti minimi of hand	Plexus brachialis: n. ulnaris	Brachial plexus: ulnar nerve
M. opponens digiti minimi manus (мышца, противопоставляющая мизинец кисти)	Opponens digiti minimi muscle of hand	Plexus brachialis: n. ulnaris	Brachial plexus: ulnar nerve
M. flexor digiti minimi brevis manus (короткий сгибатель мизинца кисти)	Flexor digiti minimi of hand	Plexus brachialis: n. ulnaris	Brachial plexus: ulnar nerve
MUSCULI PALMARES MEDII / МЫШЦЫ ЛАДОННОЙ ВПАДИНЫ / MUSCLES OF MIDDLE GROUP OF HAND			
Mm. lumbricales manus (червеобразные мышцы кисти): первая и вторая мышцы, третья и четвертая мышцы	Lumbrical muscles of hand: first and second muscles, third and fourth muscles	Plexus brachialis: n. medianus n. ulnaris	Brachial plexus: median nerve ulnar nerve

Latin term (русское название)	English term	Innervatio (иннервация)	Innervation
Mm. interossei palmares (ладонные межкостные мышцы)	Palmar interossei muscles	Plexus brachialis: n. ulnaris	Brachial plexus: ulnar nerve
Mm. interossei dorsales manus (тыльные меж- костные мышцы кисти)	Dorsal interossei muscles of hand	Plexus brachialis: n. ulnaris	Brachial plexus: ulnar nerve



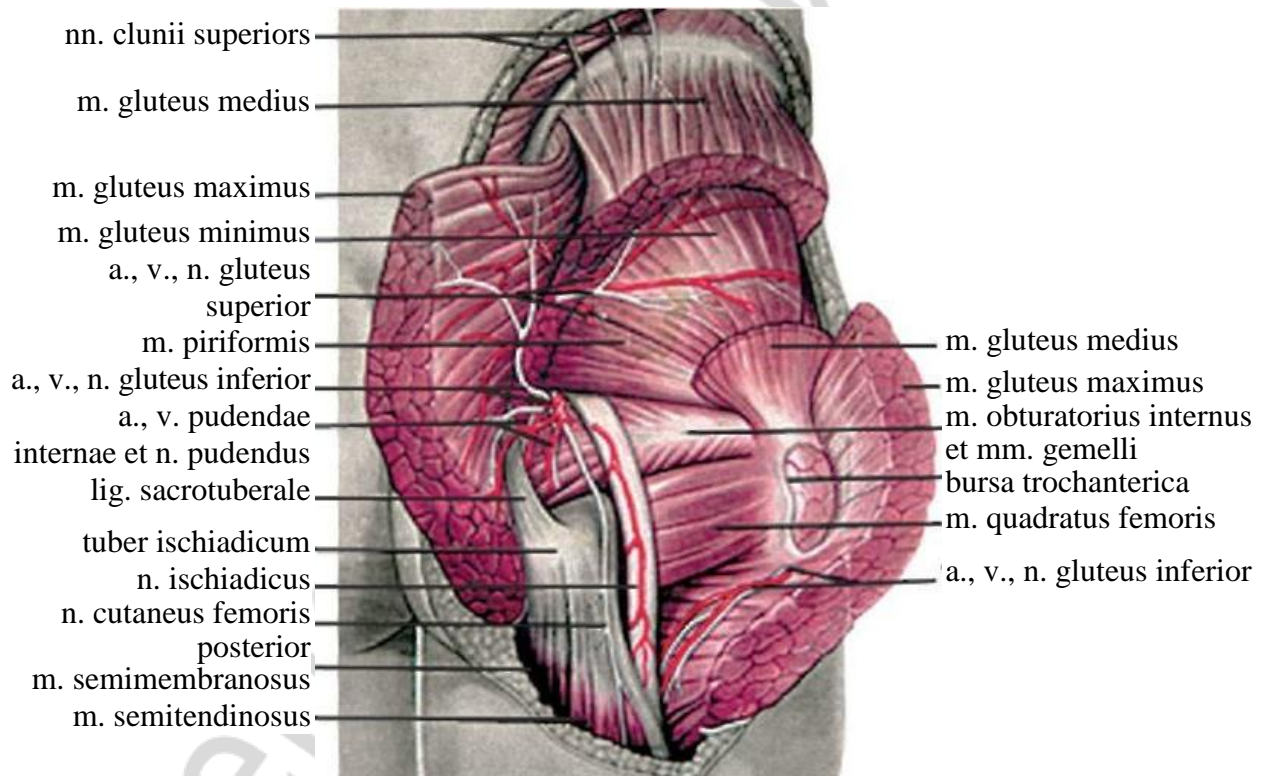
Innervatio musculorum manus (facies palmaris)
 Иннервация мышц кисти (ладонная поверхность)
 Innervation of hand muscles (palmar surface)

MUSCULI MEMBRI INFERIORIS
МЫШЦЫ НИЖНЕЙ КОНЕЧНОСТИ
MUSCLES OF LOWER LIMB

MUSCULI CINGULI MEMBRI INFERIORIS
МЫШЦЫ ПОЯСА НИЖНЕЙ КОНЕЧНОСТИ
MUSCLES OF PELVIC GIRDLE

Latin term (русское название)	English term	Innervatio (иннервация)	Innervation
MUSCULI ANTERIORES / ПЕРЕДНЯЯ ГРУППА МЫШЦ / ANTERIOR GROUP OF MUSCLES			
M. iliopsoas (<i>подвздошно-поясничная мышца</i>): m. psoas major (<i>большая поясничная мышца</i>), m. iliacus (<i>подвздошная мышца</i>)	Iliopsoas muscle: psoas major, iliacus muscle	Plexus lumbalis: rr. musculares (<i>мышечные ветви</i>)	Lumbar plexus: muscular branches
M. psoas minor (<i>малая поясничная мышца</i>)	Psoas minor	Plexus lumbalis: rr. musculares	Lumbar plexus: muscular branches
MUSCULI POSTERIORES / ЗАДНЯЯ ГРУППА МЫШЦ / POSTERIOR GROUP OF MUSCLES			
M. gluteus maximus (<i>большая ягодичная мышца</i>)	Gluteus maximus muscle	Plexus sacralis (<i>крестцовое сплетение</i>): n. gluteus inferior (<i>нижний ягодичный нерв</i>)	Sacral plexus: inferior gluteal nerve
M. gluteus medius (<i>средняя ягодичная мышца</i>)	Gluteus medius muscle	Plexus sacralis: n. gluteus superior (<i>верхний ягодичный нерв</i>)	Sacral plexus: superior gluteal nerve
M. gluteus minimus (<i>малая ягодичная мышца</i>)	Gluteus minimus muscle	Plexus sacralis: n. gluteus superior	Sacral plexus: superior gluteal nerve
M. tensor fasciae latae (<i>напрягатель широкой фасции</i>)	Tensor of fascia lata	Plexus sacralis: n. gluteus superior	Sacral plexus: superior gluteal nerve
M. piriformis (<i>грушевидная мышца</i>)	Piriformis muscle	Plexus sacralis: rr. musculares	Sacral plexus: muscular branches
M. gemellus superior (<i>верхняя близнецовая мышца</i>)	Superior gemellus muscle	Plexus sacralis: rr. musculares	Sacral plexus: muscular branches

Latin term (русское название)	English term	Innervatio (иннервация)	Innervation
M. obturatorius internus (внутренняя запирающая мышца)	Obturator internus	Plexus sacralis: rr. musculares	Sacral plexus: muscular branches
M. gemellus inferior (нижняя близнецовая мышца)	Inferior gemellus muscle	Plexus sacralis: rr. musculares	Sacral plexus: muscular branches
M. quadratus femoris (квадратная мышца бедра)	Quadratus femoris muscle	Plexus sacralis: n. ischiadicus (седалищный нерв), rr. musculares	Sacral plexus: sciatic nerve, muscular branches
M. obturatorius externus (наружная запирающая мышца)	Obturator externus	Plexus lumbalis: n. obturatorius (запирающий нерв)	Lumbar plexus: obturator nerve



Inervatio musculorum cinguli membri inferioris (musculi posteriores)

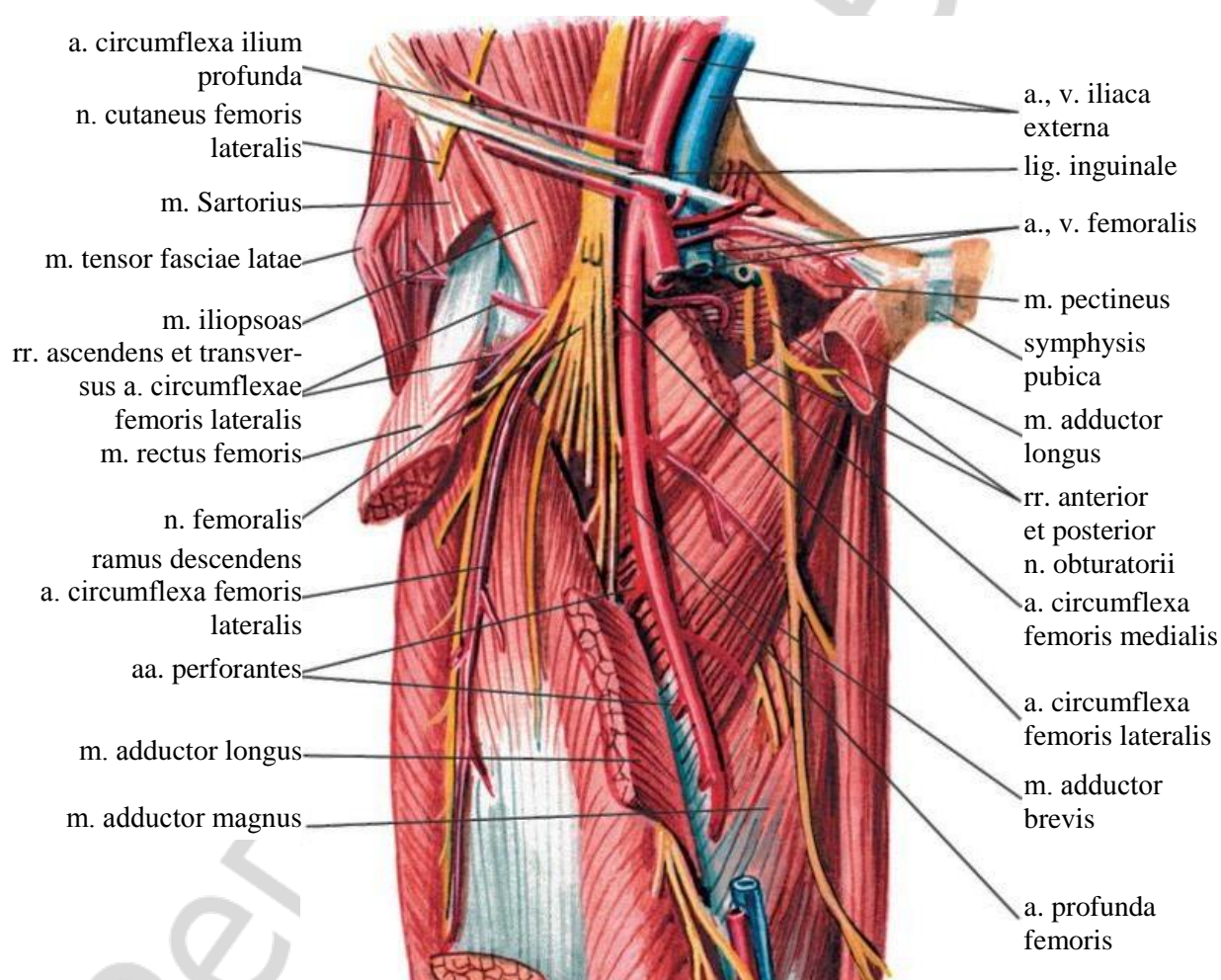
Иннервация мышц пояса нижней конечности (задняя группа)

Innervation of pelvic girdle muscles (posterior group)

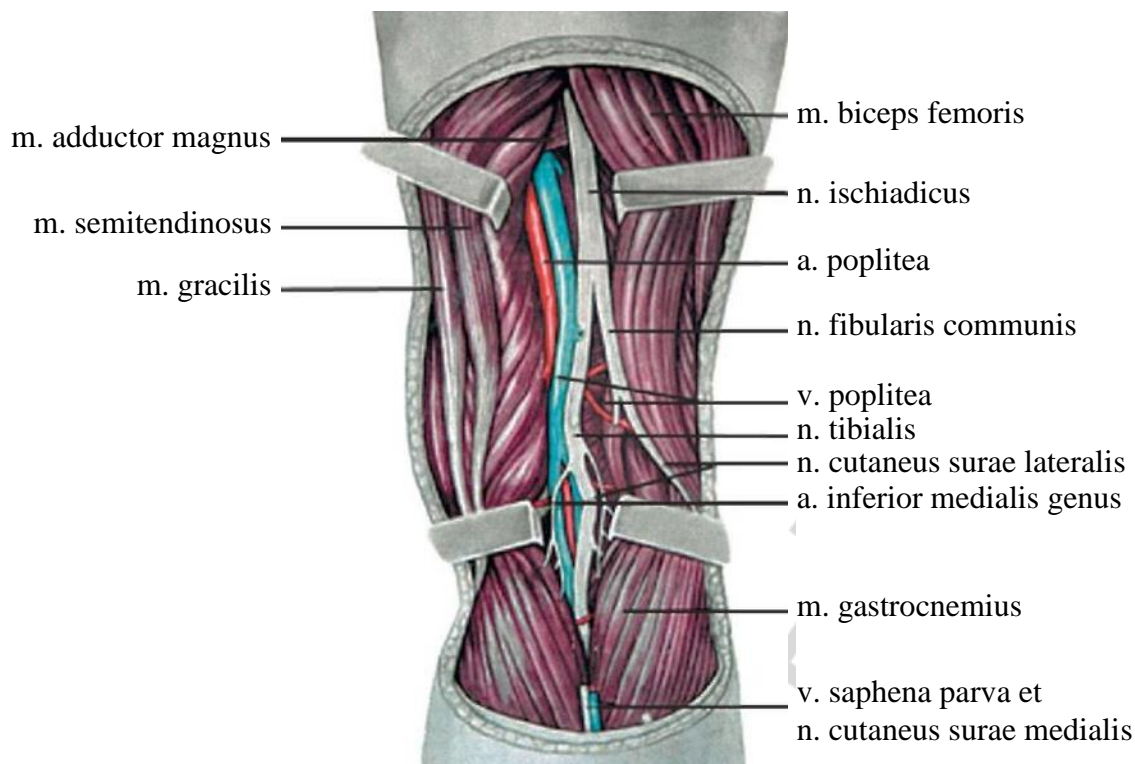
MUSCULI FEMORIS
МЫШЦЫ БЕДРА
MUSCLES OF THIGH

Latin term (русское название)	English term	Innervatio (иннервация)	Innervation
MUSCULI ANTERIORES / ПЕРЕДНЯЯ ГРУППА / ANTERIOR GROUP			
M. sartorius (<i>портняжная мышца</i>)	Sartorius muscle	Plexus lumbalis: n. femoralis (<i>бедренный нерв</i>)	Lumbar plexus: femoral nerve
M. quadriceps femoris (<i>четырёхглавая мышца бедра</i>): m. rectus femoris (<i>прямая мышца бедра</i>), m. vastus lateralis (<i>латеральная широкая мышца бедра</i>), m. vastus medialis (<i>медиальная широкая мышца бедра</i>), m. vastus intermedius (<i>промежуточная широкая мышца бедра</i>)	Quadriceps femoris muscle: rectus femoris muscle, vastus lateralis muscle, vastus medialis muscle, vastus intermedius muscle	Plexus lumbalis: n. femoralis	Lumbar plexus: femoral nerve
MUSCULI POSTERIORES / ЗАДНЯЯ ГРУППА / POSTERIOR GROUP			
M. biceps femoris (<i>двуглавая мышца бедра</i>): caput longum (<i>длинная головка</i>), caput breve (<i>короткая головка</i>)	Biceps femoris muscle: long head, short heard	Plexus sacralis: n. ischiadicus, n. peroneus communis (<i>общий малоберцовый нерв</i>)	Sacral plexus sciatic nerve, common peroneal (fibular) nerve
M. semitendinosus (<i>полусухожильная мышца</i>)	Semitendinosus muscle	Plexus sacralis: n. ischiadicus, n. tibialis (<i>большеберцовый нерв</i>)	Sacral plexus sciatic nerve, tibial nerve
M. semimembranosus (<i>полуперепончатая мышца</i>)	Semimembranosus muscle	Plexus sacralis: n. ischiadicus, n. tibialis	Sacral plexus: sciatic nerve, tibial nerve
MUSCULI MEDIALES / МЕДИАЛЬНАЯ ГРУППА / MEDIAL GROUP			
M. pectineus (<i>гребенчатая мышца</i>)	Pectineus muscle	Plexus lumbalis: n. obturatorius, n. femoralis	Lumbar plexus: obturator nerve femoral nerve

Latin term (русское название)	English term	Innervatio (иннервация)	Innervation
M. adductor longus (длинная приводящая мышца)	Adductor longus	Plexus lumbalis: n. obturatorius	Lumbar plexus: obturator nerve
M. adductor brevis (короткая приводящая мышца)	Adductor brevis	Plexus lumbalis: n. obturatorius	Lumbar plexus: obturator nerve
M. adductor magnus (большая приводящая мышца)	Adductor magnus	Plexus lumbalis: n. obturatorius. Plexus sacralis: n. ischiadicus	Lumbar plexus: obturator nerve. Sacral plexus: sciatic nerve
M. gracilis (тонкая мышца)	Gracilis muscle	Plexus lumbalis: n. obturatorius	Lumbar plexus: obturator nerve



Inervatio musculorum femoris (anteriores et mediales)
 Иннервация мышц бедра (передняя и медиальная группы)
 Innervation of thigh muscles (anterior and medial groups)

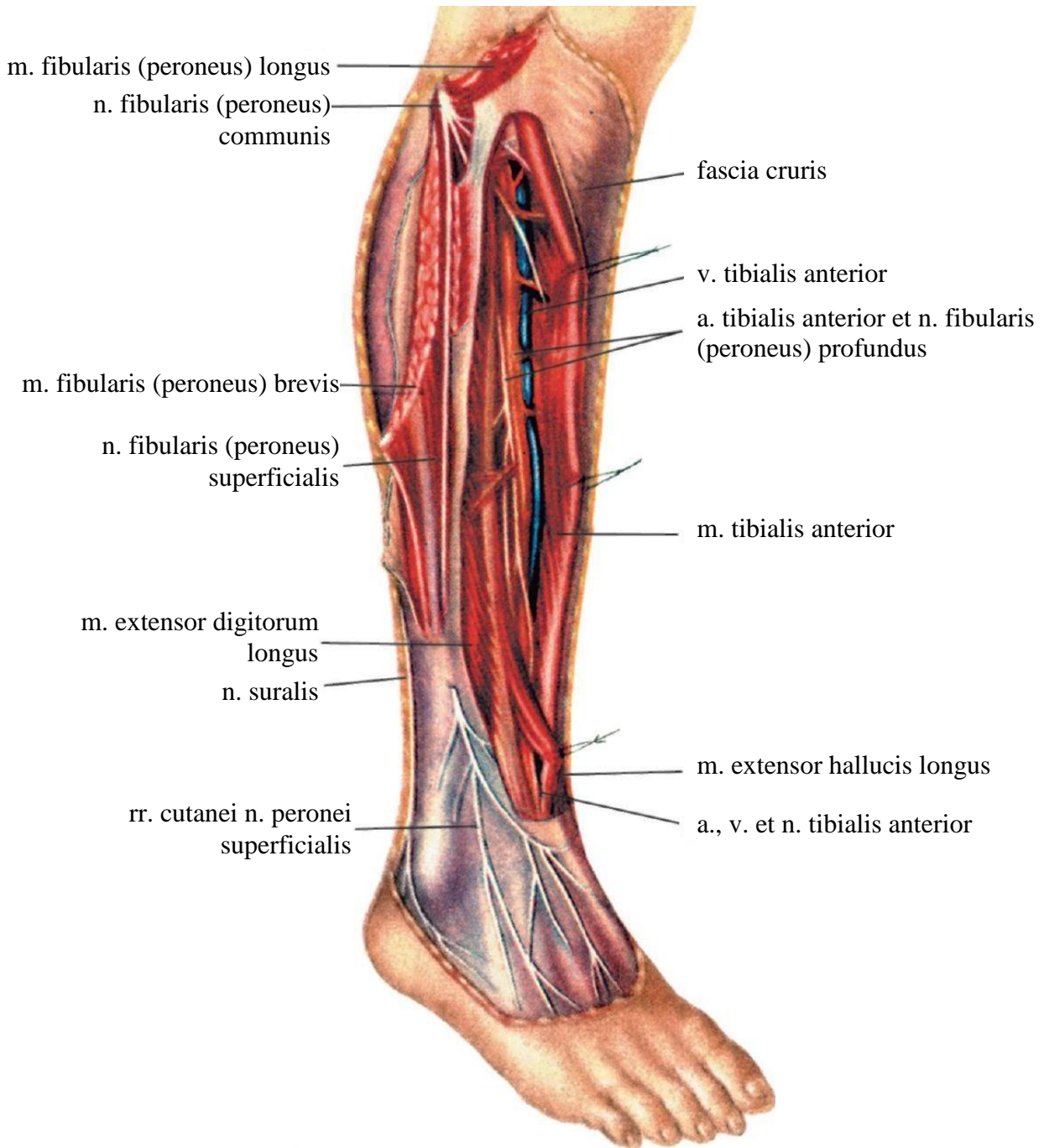


Топография nervi ischiadici in fossa poplitea
 Топография седалищного нерва в подколенной ямке
 Topography of sciatic nerve in the popliteal fossa

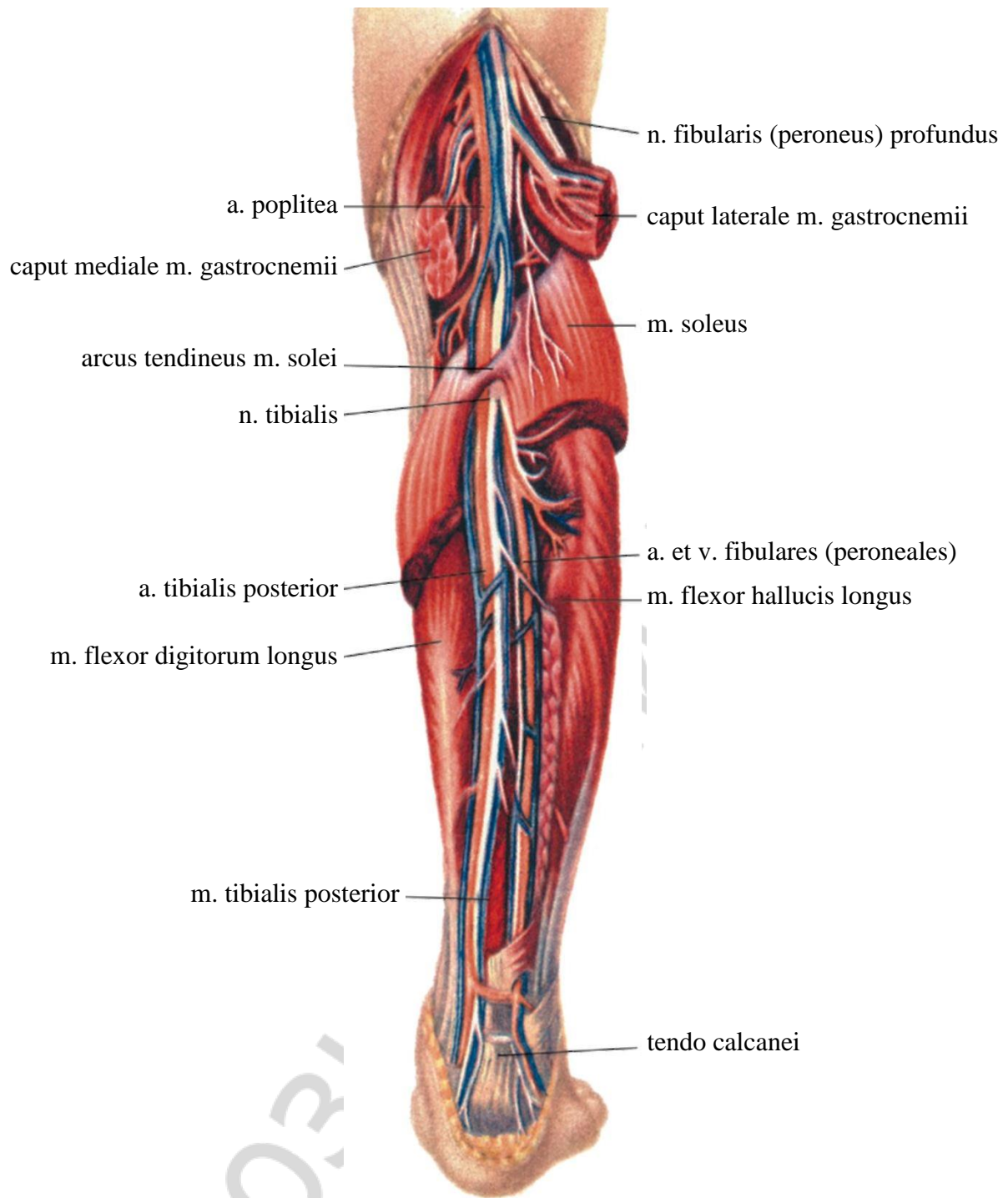
MUSCULI CRURIS МЫШЦЫ ГОЛЕНИ MUSCLES OF LEG

Latin term (русское название)	English term	Innervatio (иннервация)	Innervation
MUSCULI ANTERIORES / ПЕРЕДНЯЯ ГРУППА / ANTERIOR GROUP			
M. tibialis anterior (передняя большеберцовая мышца)	Tibialis anterior muscle	Plexus sacralis: n. peroneus profundus (глубокий малоберцовый нерв)	Sacral plexus: deep peroneal nerve
M. extensor digitorum longus (длинный разгибатель пальцев)	Extensor digitorum longus	Plexus sacralis: n. peroneus profundus	Sacral plexus: deep peroneal nerve
M. extensor hallucis longus (длинный разгибатель большого пальца стопы)	Extensor hallucis longus	Plexus sacralis: n. peroneus profundus	Sacral plexus: deep peroneal nerve

Latin term (русское название)	English term	Innervatio (иннервация)	Innervation
MUSCULI POSTERIORES / ЗАДНЯЯ ГРУППА / POSTERIOR GROUP			
STRATUM SUPERFICIALE / ПОВЕРХНОСТНЫЙ СЛОЙ / SUPERFICIAL LAYER			
M. triceps surae (<i>трехглавая мышца голени</i>): m. gastrocnemius (<i>икроножная мышца</i>), m. soleus (<i>камбаловидная мышца</i>)	Triceps surae muscle: gastrocnemius muscle, soleus muscle	Plexus sacralis: n. tibialis	Sacral plexus: tibial nerve
M. plantaris (<i>подошвенная мышца</i>)	Plantaris muscle	Plexus sacralis: n. tibialis	Sacral plexus: tibial nerve
STRATUM PROFUNDUM / ГЛУБОКИЙ СЛОЙ / DEEP LAYER			
M. popliteus (<i>подколенная мышца</i>)	Popliteus muscle	Plexus sacralis: n. tibialis	Sacral plexus: tibial nerve
M. flexor digitorum longus (<i>длинный сгибатель пальцев</i>)	Flexor digitorum longus	Plexus sacralis: n. tibialis	Sacral plexus: tibial nerve
M. tibialis posterior (<i>задняя большеберцовая мышца</i>)	Tibialis posterior muscle	Plexus sacralis: n. tibialis	Sacral plexus: tibial nerve
M. flexor hallucis longus (<i>длинный сгибатель большого пальца стопы</i>)	Flexor hallucis longus	Plexus sacralis: n. tibialis	Sacral plexus: tibial nerve
MUSCULI LATERALES / ЛАТЕРАЛЬНАЯ ГРУППА / LATERAL GROUP			
M. fibularis longus / m. peroneus longus (<i>длинная малоберцовая мышца</i>)	Fibularis longus muscle / peroneus longus muscle	Plexus sacralis: n. peroneus superficialis (<i>поверхностный малоберцовый нерв</i>)	Sacral plexus: superficial peroneal nerve
M. fibularis brevis / m. peroneus brevis (<i>короткая малоберцовая мышца</i>)	Fibularis brevis muscle / peroneus brevis muscle	Plexus sacralis: n. peroneus superficialis	Sacral plexus: superficial peroneal nerve



Inervatio musculi cruris (aspectus anterior)
 Иннервация мышц голени (вид спереди)
 Innervation of leg muscles (anterior view)



Inervatio musculi cruris (aspectus posterior)

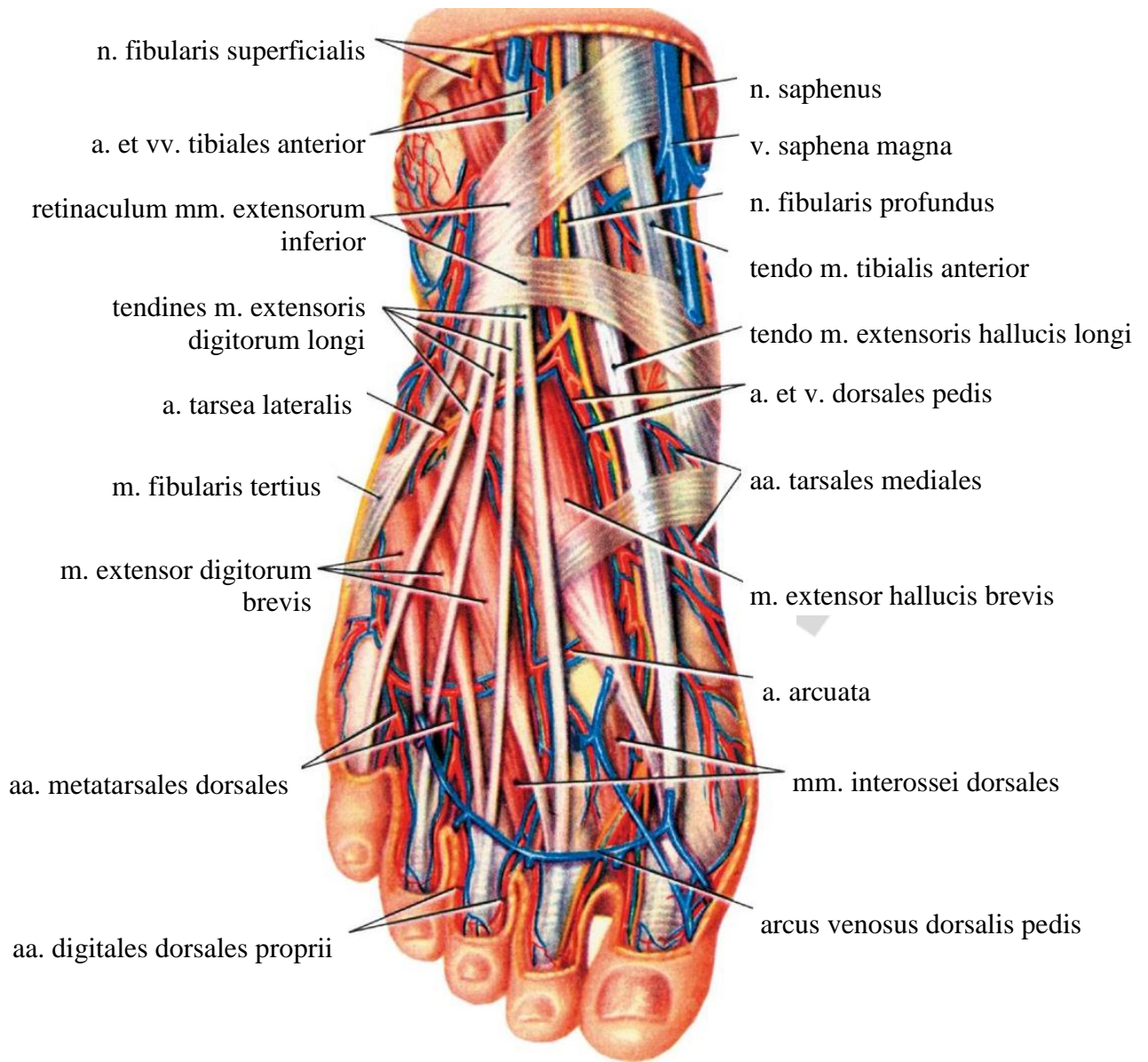
Иннервация мышц голени (вид сзади)

Innervation of leg muscles (posterior view)

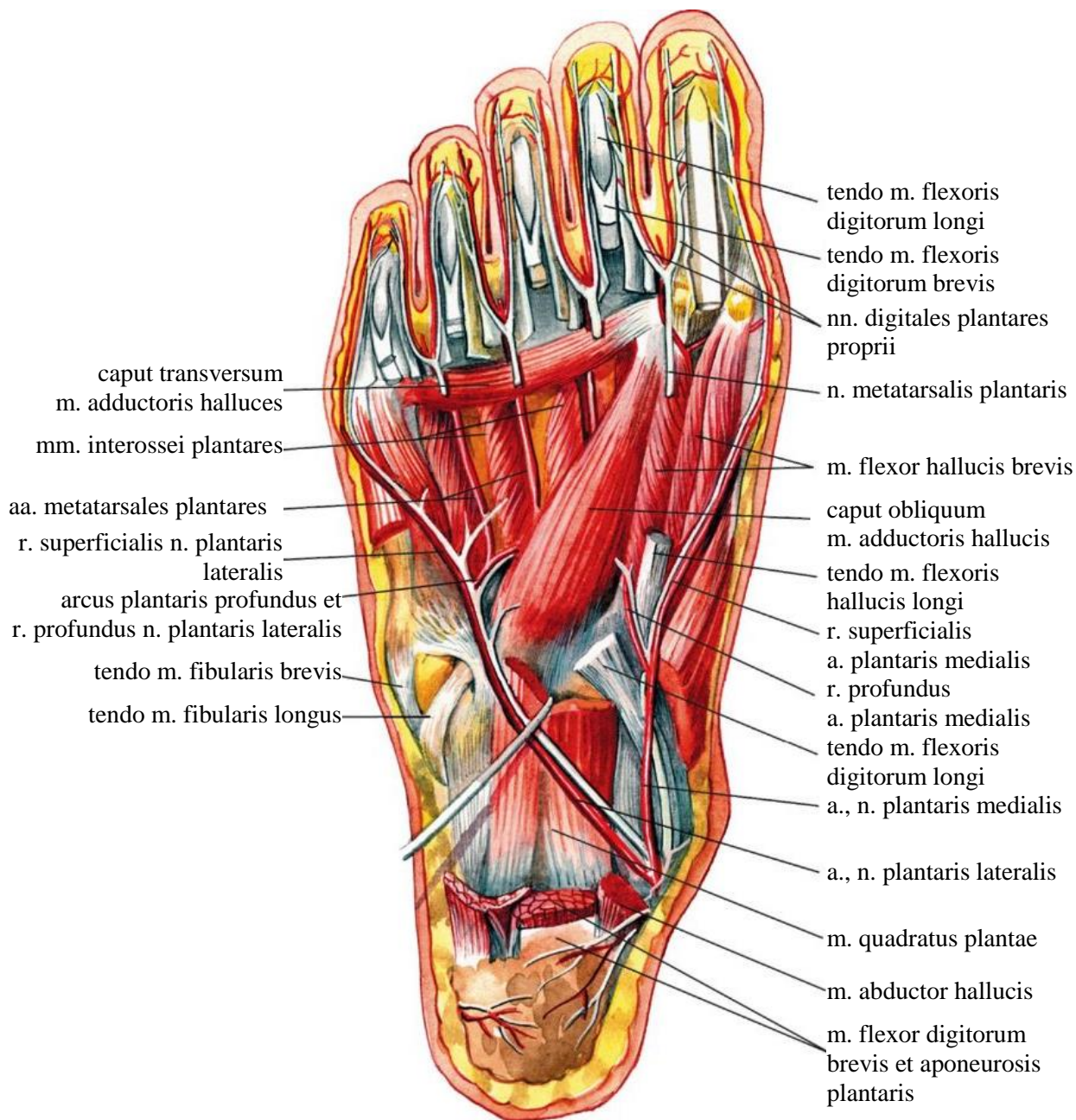
MUSCULI PEDIS
МЫШЦЫ СТОПЫ
MUSCLES OF FOOT

Latin term (русское название)	English term	Innervatio (иннервация)	Innervation
MUSCULI DORSI PEDIS / МЫШЦЫ ТЫЛА СТОПЫ / DORSAL MUSCLES OF FOOT			
M. extensor digitorum brevis (короткий разгибатель пальцев)	Extensor digitorum brevis	Plexus sacralis: n. peroneus profundus (глубокий малоберцовый нерв)	Sacral plexus: deep peroneal nerve
M. extensor hallucis brevis (короткий разгибатель большого пальца стопы)	Extensor hallucis brevis	Plexus sacralis: n. peroneus profundus	Sacral plexus: deep peroneal nerve
MUSCULI PLANTARES / МЫШЦЫ ПОДОШВЫ / MUSCLES OF SOLE			
MUSCULI MEDIALES / МЕДИАЛЬНАЯ ГРУППА / MEDIAL GROUP			
M. abductor hallucis (мышца, отводящая большой палец стопы)	Abductor hallucis	Plexus sacralis: n. plantaris medialis (медиальный подошвенный нерв)	Sacral plexus: medial plantar nerve
M. flexor hallucis brevis (короткий сгибатель большого пальца стопы)	Flexor hallucis brevis	Plexus sacralis: n. plantaris medialis, n. plantaris lateralis (латеральный подошвенный нерв)	Sacral plexus: medial plantar nerve, lateral plantar nerve
M. adductor hallucis (мышца, приводящая большой палец стопы)	Adductor hallucis	Plexus sacralis: n. plantaris lateralis	Sacral plexus: lateral plantar nerve
MUSCULI LATERALES / ЛАТЕРАЛЬНАЯ ГРУППА / LATERAL GROUP			
M. abductor digiti minimi pedis (мышца, отводящая мизинец стопы)	Abductor digiti minimi of foot	Plexus sacralis: n. plantaris lateralis	Sacral plexus: lateral plantar nerve
M. flexor digiti minimi pedis (сгибатель мизинца стопы)	Flexor digiti minimi of foot	Plexus sacralis: n. plantaris lateralis	Sacral plexus: lateral plantar nerve
MUSCULI MEDII / СРЕДНЯЯ ГРУППА / MIDDLE GROUP			
M. flexor digitorum brevis (короткий сгибатель пальцев)	Flexor digitorum brevis	Plexus sacralis: n. plantaris medialis	Sacral plexus: medial plantar nerve
M. quadratus plantae (квадратная мышца подошвы)	Quadratus plantae muscle	Plexus sacralis: n. plantaris lateralis	Sacral plexus: lateral plantar nerve

Latin term (русское название)	English term	Innervatio (иннервация)	Innervation
Mm. lumbricales pedis (червеобразные мышцы стопы): <i>первая и вторая мышцы, третья и четвертая мышцы</i>	Lumbrical muscles of foot: first and second muscles, third and fourth muscles	Plexus sacralis: n. plantaris medialis, n. plantaris lateralis	Sacral plexus: medial plantar nerves, lateral plantar nerves
Mm. interossei dorsales pedis (тыльные межкостные мышцы)	Dorsal interossei muscles of foot	Plexus sacralis: n. plantaris lateralis	Sacral plexus: lateral plantar nerve
Mm. interossei plantares (подошвенные межкостные мышцы)	Plantar interossei muscles	Plexus sacralis: n. plantaris lateralis	Sacral plexus: lateral plantar nerve



Inervatio musculorum dorsalium pedis
 Иннервация мышц стопы (тыльные)
 Innervation of foot muscles (dorsum)



Inervatio musculorum plantae
 Иннервация мышц стопы (подошвенные)
 Innervation of foot muscles (sole)

СПИСОК ИСПОЛЬЗОВАННОЙ ЛИТЕРАТУРЫ

1. *Culegere de scheme la anatomia omului* / Сборник схем по анатомии человека / Collection of schemes for human anatomy / I. Cătereniuc [et al.]. 6th ed. Chişinău, 2019.
2. *Stefanet, M. Anatomia omului : manual : in 2 vol.* / M. Stefanet. Chişinău : CE-P Medicina, 2018. Vol. I : 326 p. Vol. II : 343 p.
3. *Terminologia Anatomica : International Anatomical Terminology*. Federative Committee on Anatomical Terminology (FCAT). New York : Thieme Medical Publishers, 1998. Москва : Медицина, 2003. 424 с.
4. *Anatomical Terminology (FIPAT) Federative International Programme for Anatomical Terminology*. 2nd ed. Mode of access : <https://www.ifaa.net/committees/anatomical-terminology-fipat>. Date of access : 25.04.2020.
5. *Кровоснабжение и иннервация мышц человека* / В. Андриеш [и др.]. Кишинёв : ИПФ Центральная Типография, 2002. 494 с.
6. *Николаев, А. В. Топографическая анатомия и оперативная хирургия : учеб. : в 2 т.* / А. В. Николаев. 2-е изд., испр. и доп. Москва : ГЭОТАР-Медиа, 2009. Т. 1. 384 с.
7. *Привес, М. Г. Анатомия человека* / М. Г. Привес, Н. К. Лысенков, В. И. Бушкович. 12-е изд. Санкт-Петербург : СПбМАПО, 2006. 720 с.
8. *Сапин, М. Р. Нормальная анатомия человека : учеб. : в 2 т.* / М. Р. Сапин, Г. Л. Билич. 2-е изд. Москва : Оникс, 1999. Т. 1. 459 с.
9. *Сапин, М. Р. Нормальная анатомия человека : учеб. : в 2 т.* / М. Р. Сапин, Г. Л. Билич. 2-е изд. Москва : Оникс, 1999. Т. 2. 426 с.
10. *Синельников, Р. Д. Атлас анатомии человека : в 4 т.* / Р. Д. Синельников, Я. Р. Синельников, А. Я. Синельников. Москва : Новая волна, 2015. Т. 1. 348 с.
11. *Синельников, Р. Д. Атлас анатомии человека : в 4 т.* / Р. Д. Синельников, Я. Р. Синельников, А. Я. Синельников. Москва : Новая волна, 2015. Т. 4. 312 с.
12. *Netter, F. H. Atlas of human anatomy* / F. H. Netter. 6th ed. USA : Elsevier, 2014. 578 p.
13. *Sapin, M. R. Textbook of human anatomy : in 2 vol.* / M. R. Sapin. Moscow, 2019. Vol. 1. 416 p.
14. *Sapin, M. R. Textbook of human anatomy : in 2 vol.* / M. R. Sapin. Moscow, 2019. Vol. 2. 480 p.
15. *Анатомия опорно-двигательного аппарата = Anatomy of locomotor system : учеб.-метод. пособие*. Минск : БГМУ, 2010. 64 с.

ОГЛАВЛЕНИЕ

Введение	3
Musculi capitis / Мышцы головы / Muscles of head	4
Musculi colli / Мышцы шеи / Muscles of neck.....	9
Musculi thoracis / Мышцы груди / Muscles of thorax	12
Musculi abdominis / Мышцы живота / Muscles of abdomen	14
Musculi dorsi / Мышцы спины / Muscles of back.....	16
Musculi membri superioris / Мышцы верхней конечности / Muscles of upper limb	20
Musculi cinguli membri superioris / Мышцы пояса верхней конечности / Muscles of shoulder girdle (scapulohumeral muscles).....	20
Musculi brachii / Мышцы плеча / Muscles of arm	22
Musculi antebrachii / Мышцы предплечья / Muscles of forearm.....	24
Musculi manus / Мышцы кисти / Muscles of hand	28
Musculi membri inferioris / Мышцы нижней конечности / Muscles of lower limb	30
Musculi cinguli membri inferioris / Мышцы пояса нижней конечности / Muscles of pelvic girdle	30
Musculi femoris / Мышцы бедра / Muscles of thigh	32
Musculi cruris / Мышцы голени / Muscles of leg	34
Musculi pedis / Мышцы стопы / Muscles of foot.....	38
Список использованной литературы	42

Учебное издание

Трушель Наталия Алексеевна
Катеренюк Илья Мафтеевич
Пасюк Анна Андреевна
Бабуч Анжела Павловна

ИННЕРВАЦИЯ СКЕЛЕТНЫХ МЫШЦ ЧЕЛОВЕКА

Учебно-методическое пособие

Ответственная за выпуск Н. А. Трушель
Редактор Н. В. Оношко
Компьютерная вёрстка Н. М. Федорцовой

Подписано в печать 02.10.20. Формат 60×84/16. Бумага писчая «Хероx office».

Ризография. Гарнитура «Times».

Усл. печ. л. 2,56. Уч.-изд. л. 1,82. Тираж 60 экз. Заказ 509.

Издатель и полиграфическое исполнение: учреждение образования
«Белорусский государственный медицинский университет».
Свидетельство о государственной регистрации издателя, изготовителя,
распространителя печатных изданий № 1/187 от 18.02.2014.
Ул. Ленинградская, 6, 220006, Минск.