

**Повышение эффективности корригирующих методик в хирургическом лечении больных послеоперационными грыжами живота обширных и гигантских размеров**

*Кафедра военно-полевой хирургии военно-медицинского факультета  
в УО «Белорусский государственный медицинский университет»,  
ГУО «Белорусская медицинская академия последипломного образования» городской центр  
герниологии  
и бариатрической хирургии УЗ «4-я городская клиническая больница им. Н.Е. Савченко»;*

Хирургическое лечение больных с послеоперационными вентральными грыжами (ПОВГ) больших и гигантских размеров является сложной и до конца нерешенной проблемой современной герниологии. Существующая послеоперационная летальность порядка 2-7%, в том числе и после плановых оперативных вмешательств, высокий уровень рецидивов заболевания, достигающий при пластике местными тканями 60-64%, частые местные раневые осложнения (20-26%) указывают на необходимость усовершенствования существующих и разработки новых ненапряжных способов аллогерниопластики [5, 6, 8, 9, 12, 16, 20].

Различие в классификационных подходах привело к тому, что в настоящее время, к сожалению, не существует единой универсальной классификации послеоперационных вентральных грыж, которая бы в полной мере отражала всё многообразие анатомофизиологических, клинических и лечебных аспектов этой патологии. Одни авторы относят к гигантским грыжам живота дефекты передней брюшной стенки диаметром более 15 см [1]. Другие ученые описывают грыжи живота как гигантские при величине грыжевых ворот более 20-30 см [3, 20]. Наиболее распространенными в России и за рубежом, а так же рекомендуемыми для практического применения (согласно резолюции юбилейной научной конференции «Актуальные вопросы герниологии», Москва, 2006 г.), а также для представления научных материалов на международном уровне, являются классификации К.Д. Тоскина, В.В. Жебровского (1990) и SWR classification (J. Chevrel, A. Rath 1999) [5, 6, 19, 29].

В основе классификации, предложенной К.Д. Тоскиным и В.В. Жебровским (1990), лежит принцип деления передней брюшной стенки на 9 анатомических областей и определения соотношения величины грыжи с площадью брюшной стенки. Выделяют 4 степени величины грыж: малая (грыжа не изменяет форму живота и определяется только пальпаторно), средняя (грыжа занимает часть области передней брюшной стенки, выпячивает её), обширная (грыжа полностью занимает область передней брюшной стенки, деформирует живот больного) и гигантская (грыжа занимает 2 и более области, резко деформирует живот, мешает больному ходить) [19].

Принятая в ноябре 1999 года на XXI Международном конгрессе герниологов в Мадриде классификация J. Chevrel и A. Rath (SWR classification) предусматривает разделение послеоперационных грыж по трем категориям, где S – локализация грыжи: срединная (M), боковая (L), сочетанная (ML); W – ширина грыжевых ворот: W1 – до 5 см, W2 - от 5 до 10 см, W3 – от 10 до 15 см, W4 – более 15 см; R – наличие рецидива: R1, R2, R3 и т.д. [29].

Применяемые для пластики передней брюшной стенки хирургические методики с использованием эндопротезов (сетчатых имплантатов) по их конечной функциональной эффективности, можно разделить на две группы: реконструктивные операции (с полным восстановлением анатомических элементов и функциональной активности мышечных структур передней брюшной стенки) и корригирующие операции (с замещением грыжевого

дефекта синтетическим протезом, без уменьшения исходного объема брюшной полости и увеличения внутрибрюшного давления) [2, 5, 6, 18].

Корректирующие операции являются паллиативные по своей сущности: не восстанавливается анатомическая целостность передней брюшной стенки, мышцы передней брюшной стенки не приобретают точки фиксации, прогрессирует дальнейшее нарушение их функции, полной реабилитации пациента в послеоперационном периоде не происходит [5, 6, 9, 12]. Именно поэтому, показания к выполнению этих вмешательств ограничиваются ситуациями, когда сведение краев грыжевого дефекта не возможно или чревато повышением внутрибрюшного давления (ВБД) с развитием абдоминального компартмент-синдрома (АКС), который проявляется тяжелыми нарушениями функциональной активности большинства органов и систем, в первую очередь дыхательной и сердечно-сосудистой [2, 5, 6, 10, 18].

С дислокацией диафрагмы в грудную полость и повышением внутрибрюшного давления (ВБД) при АКС связаны все изменения, происходящие в системе дыхания. Именно они в клиническом плане являются самыми ранними изменениями, происходящими при развитии и прогрессировании АКС. При этом происходит существенное уменьшение функциональной остаточной ёмкости лёгких, коллапс альвеол и ателектазирование ткани лёгких [22, 26, 31]. Нарастающее ухудшение вентиляционно-перфузионных соотношений, прогрессирование легочного шунтирования приводят к выраженному снижению эффективности дыхания и нарастанию тяжёлых метаболических сдвигов. Прогрессирующие гипоксемия и респираторный ацидоз, быстро происходящая декомпенсация дыхательной функции очень часто заставляют лечащих врачей переводить такого больного на искусственную вентиляцию легких [28].

Повышение давления в брюшной полости существенно замедляет кровоток по нижней полой вене и значительно уменьшает возврат венозной крови [25, 32]. Повышенное интраабдоминальное давление смещает диафрагму высоко вверх и значительно увеличивает среднее внутригрудное давление, которое отражается на тонусе крупных сосудов и работе сердца [22, 27, 30]. Увеличенное давление в грудной полости существенно уменьшает выраженность диастолического заполнения желудочков, изменяет градиент давлений на миокард, повышает давление в легочных капиллярах, уменьшает ударный объём сердца, снижает венозный возврат [15, 22, 29]. Несмотря на усиливающуюся тахикардию, существенным образом снижается сердечный выброс. Общее периферическое сопротивление сосудов растет по мере повышения внутрибрюшной гипертензии. Это является результатом системной компрессии сосудистого русла, а также следствием патологического рефлекса на снижение сердечного выброса. В литературе сообщается, что более достоверное представление об изменениях гемодинамики при АКС даёт измерение сердечных объёмов и сердечных индексов [15, 23].

Рассматривая патофизиологию АКС, следует помнить, что повышение давления в замкнутой полости зависит от эластических свойств её стенок и объема её содержимого. При этом трудно установить линейную зависимость ВБД от объема брюшной полости. Способность к растяжению брюшной стенки уменьшается по мере увеличения содержимого живота. При этом ВБД возрастает непропорционально резко в ответ на одинаковый прирост объема живота [28, 31]. На растяжимость брюшной стенки влияют также степень развития мышц живота, подкожного жирового слоя, ригидность брюшины и внутрибрюшной фасции [15, 28].

Величина ВБД, определяющая развитие АКС, точно не установлена, так как критический уровень может значительно отличаться у разных пациентов в зависимости от

компенсаторных возможностей организма. Повышение ВБД более 10 мм рт. ст. в сочетании с негативным системным воздействием свидетельствует о возникновении АКС [15, 28].

При этом особую важность приобретают не только объективные показатели, отражающие уровень ВБД, но и данные, характеризующие функциональное состояние основных органов и систем, в первую очередь сердечно-сосудистой и дыхательной, рациональное сочетание которых и определяет обоснованный выбор корректирующих методик.

Таким образом, учитывая высокую распространенность развития АКС (от 8 до 12%), который в 2-7% случаев является основной причиной развития летального исхода, а имеющееся чрезмерное натяжение тканей в зоне герниопластики в сочетании с уменьшением объема брюшной полости становится одним из факторов развития рецидива грыжи, корректирующие методики в ряде ситуаций являются оптимальным, а иногда и единственно возможным вариантом оперативного лечения больных с послеоперационными грыжами живота обширных и гигантских размеров [5-7, 21, 24].

Цель работы: повысить эффективность корректирующих методик хирургического лечения послеоперационных грыж живота обширных и гигантских размеров путём разработки и внедрения новых условно-радикальных способов коррекции дефектов передней брюшной стенки, провести анализ эффективности их клинического применения.

#### Материалы и методы

В настоящее время наиболее распространенным способом корректирующей методики хирургического лечения послеоперационных грыж обширных и гигантских размеров является герниопластика по «inlay» методике, разработанная В.В. Жебровским (2002). Суть её выполнения заключается в том, что из стенок грыжевого мешка формируют два лоскута, подшиванием края одного из них к противоположному краю грыжевых ворот закрывают брюшную полость, затем к краям грыжевого дефекта по всей окружности в виде заплаты пришивают сетчатый имплантат, поверх которого фиксируют второй лоскут грыжевого мешка [5, 6].

Существенным недостатком этого способа является высокий риск развития ретенционных осложнений, в виде образования ограниченного скопления серозной жидкости между лоскутами грыжевого мешка в сочетании с недостаточной эффективностью вследствие фиксации сетчатого имплантата узловыми швами непосредственно к краю грыжевого дефекта и высоким риском рецидива заболевания.

Для устранения существующих недостатков нами разработано два варианта условно-радикального способа ненатяжной пластики послеоперационных грыж живота обширных и гигантских размеров. Первый вариант предусматривает размещение сетчатого имплантата под апоневрозом с захождением за края грыжевого дефекта на 5 см и его фиксации двумя рядами непрерывных швов к внутренней поверхности передней брюшной стенки и к краю грыжевого дефекта, с отграничением сетчатого имплантата от брюшной полости подшиванием края одного из лоскутов к противоположному краю грыжевых ворот и фиксацией другого с предварительной обработкой его внутренней поверхности 960 раствором этилового спирта поверх сетчатого имплантата непрерывными швами (приоритетная справка на изобретение Республики Беларусь № а20080230 от 26.05.2008 г.).

При отсутствии возможности отграничить сетчатый имплантат от органов брюшной полости при повреждении стенок грыжевого мешка в процессе выполнения висцеролиза, выполняли второй вариант условно-радикального способа ненатяжной аллопластики, при котором коррекция дефекта передней брюшной стенки осуществляется с помощью сетчатого имплантата (путем его размещения под апоневрозом с захождением за края гры-

жевого дефекта на 5 см и фиксации двумя рядами непрерывных швов к внутренней поверхности передней брюшной стенки и к краю грыжевого дефекта, с отграничением сетчатого имплантата от органов брюшной полости предварительным подшиванием пряди большого сальника к внутренней поверхности передней брюшной стенки непрерывным швом по периметру сетчатого имплантата с последующим сшиванием над сетчатым имплантатом остатков грыжевого мешка) [рационализаторское предложение №1613 от 20.04.2008 г., выдано УО «БГМУ»].

Эффективность предложенных нами способов оценивали по времени ограничения двигательного режима и разрешения болевого синдрома, числу послеоперационных осложнений, длительности стационарного лечения, уровню рецидивов и летальности.

Качество жизни пациентов, перенесших различные варианты ненатяжной аллопластики, оценивали в послеоперационном периоде с использованием русскоязычного варианта опросника "SF-36 Health Status Survey" (The Medical Outcomes Study Short Form 36 Items Health Survey) [11, 33, 34].

Статистическую обработку полученных результатов исследований проводили с применением пакета прикладных программ «STATISTICA» (Version 6-Index, StatSoft Inc., США). Для выявления достоверных различий использовали непараметрический U критерий Манна-Уитни (Mann-Whitney U-test). Для сравнения достоверности изменения частот бинарного признака в двух независимых группах использовали  $\chi^2$  с поправкой Йетса на непрерывность [13].

#### Результаты и обсуждение

Методом сплошной выборки проведен анализ результатов хирургического лечения 589 больных с послеоперационными грыжами живота, проходивших плановое оперативное лечение в городском центре герниологии и бариатрической хирургии на базе отделения общей хирургии УЗ «4-я городская клиническая больница им. Н.Е. Савченко» г. Минска с 2003 года по 2008 год включительно.

К грыжам обширных и гигантских размеров согласно классификации J. Chevrel и A. Rath (SWR classification) относили послеоперационные грыжи категории W3-4 (ширина грыжевых ворот определялась во время операции), которые были выявлены у 343 больных (58,2%), в том числе к категории W3 отнесены 196 пациентов (57,1%), к W4—147 больных (42,9%). Динамика изменения общего количества больных с ПОВГ и больных с ПОВГ категории W3-4 за период 2003-2008 гг. представлена на рисунке 1.

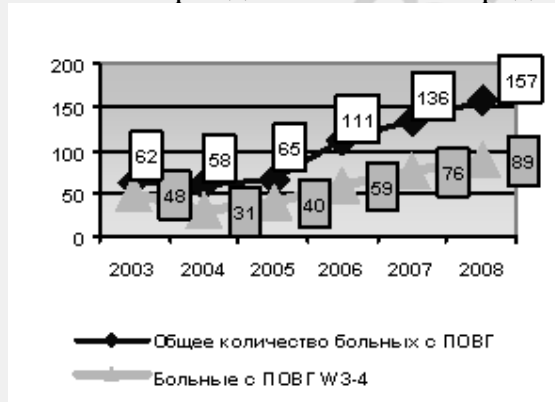
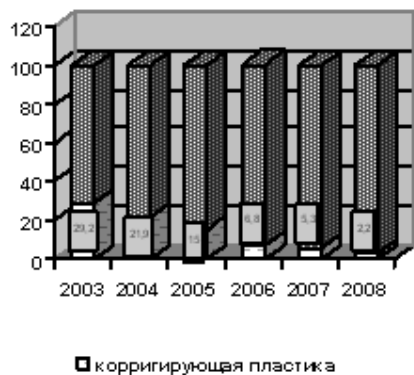


Рисунок 1. Динамика изменения общего количества больных с ПОВГ и больных с ПОВГ категории W3-4 за период 2003-2008 гг.

Всего за период с 2003 по 2008 гг. корригирующие методики герниопластики (варианты «inlay» методики) выполнены у 37 пациентов с обширными и гигантскими грыжами передней брюшной стенки, что составило 10,8% от всех видов аллопластик, применявшихся у этой категории больных.

Выявлена достоверная устойчивая тенденция снижения удельного веса корригирующей пластики в общей структуре хирургических методик с использованием сетчатых имплантатов у пациентов с ПОВГ обширных и гигантских размеров с 29,2% в 2003 году до 6,8% в 2006 году ( $\chi^2=7,95$ ;  $P=0,0048$ ), 5,3% в 2007 году ( $\chi^2=11,69$ ;  $P=0,0006$ ) и 2,2% в 2008 году ( $\chi^2=19,37$ ;  $P=0,00001$ ) [Рис. 2].



$\chi^2/p>$

Рисунок 2. Удельный вес корригирующей пластики в структуре хирургических методик с использованием сетчатых имплантатов в лечении больных с ПОВГ W3-4 за период 2003-2008 гг.

использование обоснованного выбора метода пластики в сочетании с проведением у пациентов с обширными и гигантскими послеоперационными грыжами в предоперационном периоде специально разработанного для этой категории больных комплекса диагностических и лечебных мероприятий, позволяющего выполнять контролируемое сочетанное воздействие как на адаптацию сердечно-сосудистой и дыхательной систем в условиях уменьшения объема брюшной полости, так и на функциональную активность мышц передней брюшной стенки (приоритетная справка на изобретение Республики Беларусь №а20080294 от 28.05.2008 г.), привело к достоверному уменьшению в 2008 г. количества выполняемых операций по методике «inlay» (2,2%) по сравнению с 2003 годом (29,3%) [ $\chi^2=19,37$ ;  $P=0,00001$ ], 2004 годом (21,9%) [ $\chi^2=10,47$ ;  $P=0,0012$ ] и 2005 годом (6,8%) [ $\chi^2=5,68$ ;  $P=0,0172$ ].

С этого времени дифференцированный индивидуальный выбор метода пластики передней брюшной стенки у каждого конкретного пациента основывался на результатах комплексной оценки интегрального анализа изменения динамики показателей функционального состояния дыхательной, сердечно-сосудистой систем и регионарной гемодинамики в венах нижних конечностей (приоритетная справка на изобретение Республики Беларусь №а20080 294 от 28.05.2008 г.). В начале и по завершению предоперационной подготовки проводили регистрацию спирограммы и измерение показателей функции внешнего дыхания, методом ультразвукового дуплексного сканирования определяли максимальную линейную скорость кровотока в общей бедренной вене, её переднезадний размер и величину фракции выброса сердца. Показанием для выполнения корригирующего протезирования передней брюшной стенки без существенного уменьшения исходного объема брюшной полости считали сочетанное снижение значений изучаемых показателей.

Условно-радикальная ненатяжная аллопластика по разработанным нами вариантам использовалась с февраля 2006 г. – с момента открытия Городского центра герниологии и бариатрической хирургии г. Минска и выполнена у 10 пациентов (27%), которые вошли в состав основной группы. Группу сравнения составили 27 пациентов с ПОВГ, оперированных за период с 2003 по 2006 гг. с использованием корригирующей «inlay» методики герниопластики.

В основной группе мужчин было 6 человек, женщин - 5 человек. Средний возраст составил 59,5+6,1 года (от 45 до 74 лет). В 80% случаев ПОВГ возникли после операций выполненных по экстренным показаниям. Рецидивные грыжи имели место у 3 пациентов (30%).

Сопутствующая патология выявлена у 10 (100%) больных: ишемическая болезнь сердца – у 80%, гипертоническая болезнь – у 60%, хроническая обструктивная болезнь легких – у 60%, патология венозной системы с формированием венозной недостаточности – у 50%, сахарный диабет – у 40% и ожирение – у 40%. Наличие двух и более фоновых заболеваний отмечено у 9 (90%) пациентов.

У 2 пациентов (20%) грыжа полностью занимала 1 область передней брюшной стенки (гипогастральную), деформируя при этом живот больного, у 8 пациентов (80%) грыжа занимала 2 и более области, резко деформируя живот, мешая больному ходить. Размер грыжевого выпячивания составил 539+83,1 см<sup>2</sup> (от 200 до 900 см<sup>2</sup>). Площадь грыжевых ворот в среднем была 343,5+36,8 см<sup>2</sup> (от 150 до 650 см<sup>2</sup>).

Тяжесть состояния перед операцией оценивалась по классу ASA и риску AAA. Класс ASA II установлен у 3 пациентов (30%), ASA III у 4 больных (40%) и ASA IV у 3 пациентов (30%). Риск AAA II выявлен у 2 больных (20%), AAA II-III у 3 пациентов (30%), AAA III у 2 больных (20%), AAA III-IV и AAA IV у 1 больного соответственно (10%).

Группа сравнения достоверно не отличалась ( $P>0,05$ ) от основной группы по возрасту пациентов, тяжести сопутствующей патологии, величине грыжевых ворот.

В 20% случаев (2 больных) при локализации грыжи в гипогастральной области оперативные вмешательства производили под спинномозговой анестезией, в 40% случаях (4 пациента) герниопластику выполняли под эндотрахеальным наркозом и в 20% (2 пациента) – под комбинированной анестезией (эндотрахеальным наркозом и эпидуральной анестезией).

Длительность операции составила в среднем 166+ 12,1 минут (от 90 до 210 минут). У всех пациентов проводили дренирование остаточных полостей в подкожной клетчатке полихлорвиниловыми трубками, при выполнении обширного висцеролиза устанавливали дренаж в полость малого таза.

Наличие тяжелой сопутствующей патологии у 5 больных (50%) явилось показанием для их нахождения (в среднем в течение 1,8+0,8 суток) в отделении интенсивной терапии и реанимации в послеоперационном периоде. Необходимость нахождения на аппарате пВЛ после операции возникла у 4 пациентов (40%) с продолжительностью 5,0+0,7 часа.

Медикаментозное лечение в хирургическом отделении включало в себя назначение ненаркотическим анальгетиков до 5 суток, инфузионной и антибактериальной терапии, H<sub>2</sub>-гистамноблокаторов, антикоагулянтов. Время ограничения двигательного режима у пациентов основной группы составило 2,1+0,9 суток, в группе сравнения - 2,5+1,6 суток. Полное разрешение болевого синдрома отмечено на 4,5+1,1 сутки в основной группе и на 6,2+ 1,8 сутки в сравниваемой группе. Средняя длительность пребывания в стационаре пациентов с ПОВГ обширных и гигантских размеров после оперативного вмешательства с выполнением условно-радикальной ненатяжной аллопластики по разработанным нами

вариантам составила 14,4+2,7 койко-дней, что на 4,9 койко-дней меньше чем у пациентов группы сравнения (19,3+3,1 койко-дней).

Ранний послеоперационный период осложнился развитием инфильтрата и серомы у 1 (10%) больного основной группы и у 5 пациентов группы сравнения (28,6%). Гнойных раневых осложнений удалось избежать в обеих группах. Летальных исходов и системных осложнений не было. Отдаленные результаты лечения прослежены в сроки от 6 месяцев до 2 лет у всех пациентов. Рецидив заболевания выявлен у 2 пациентов группы сравнения (7,4%), который связан с отрывом сетчатого имплантата от края грыжевых ворот.

Оценка качества жизни по шкале SF-36 пациентов основной группы в послеоперационном периоде представлена на рисунке 3.

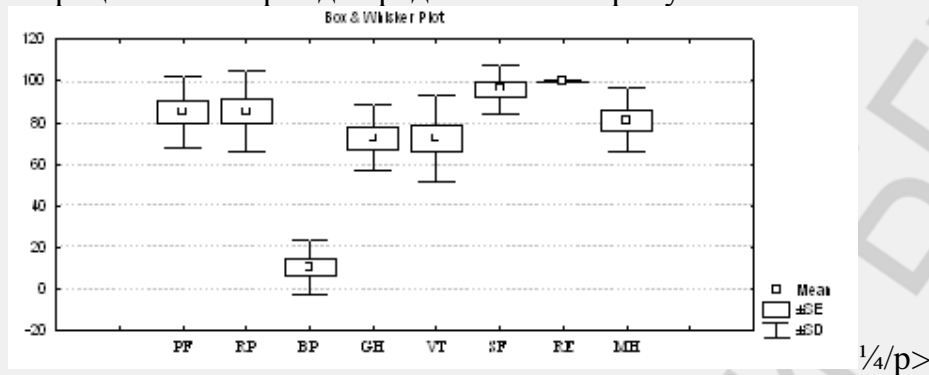


Рисунок 3. Качество жизни пациентов основной группы по шкале SF-36.

Оценка качества жизни выполнена при проведении проспективного исследования у 10 больных основной группы (100%) и у 12 больных группы сравнения (44,4%). Выявлено достоверное ( $P<0,05$ ) повышение показателей качества жизни через 12 месяцев после операции у пациентов первой группы по 4 из 8 доменов шкалы SF-36: на 21,6% (по домену PF - физическое функционирование), на 19,7% (по домену RP - ролевое функционирование, обусловленное физическим состоянием), на 43,9% (по домену BP интенсивность болевого синдрома), на 22,3% (по домену GH - общее состояние здоровья). По доменам SF - социальное функционирование, VT - жизненная активность, RE - ролевое функционирование, обусловленное эмоциональным состоянием и MH - психическое здоровье достоверных отличий установлено

**Заключение:** Высокая клиническая эффективность применения разработанных условно-радикальных вариантов ненатяжной аллопластики послеоперационных вентральных грыж обширных и гигантских размеров определяется:

1. снижением в 2,8 раза частоты возникновения местных раневых осложнений;
2. отсутствием случаев рецидива заболевания в сроки наблюдения от 6 месяцев до 2 лет;
3. повышением качества жизни и социальной адаптации больных через 12 месяцев после операции по 4 из 8 доменов шкалы SF-36.

#### Литература

1. Биомеханическая концепция патогенеза послеоперационных вентральных грыж / В. п. Белоконов [и др.] // Вестник хирургии. 2004. № 5. С. 23–27.
2. Гостевской, А. А. Нерешенные вопросы протезирования передней брюшной стенки при грыжах (часть 1) / А. А. Гостевской // Вестник хирургии. 2007. Т. 166. № 4. С. 114–117.
3. Джафаров, Ч. М. Факторы риска рецидивов грыж передней брюшной стенки / Ч. М. Джафаров, Э. М. Гасымов // Анналы хирургии. 2004. № 6. С. 69–71.

4. Егиев, В. Н. Современное состояние и перспективы герниологии / В. Н. Егиев // Герниология. 2006. № 2(10). С. 5–10.
5. Жебровский, В. В. Хирургия грыж живота / В. В. Жебровский. М.: МПА, 2005. 381 с.
6. Жебровский, В. В. Хирургия грыж живота и эвентраций / В. В. Жебровский, Мохаммед Том Эльбашир. Симферополь: Бизнес-пнформ, 2002. 440 с.
7. Жебровский, В. В. Прогнозирование и профилактика послеоперационных осложнений при большой грыже брюшной стенки / В. В. Жебровский, М. С. Салах Ахмед // Клиническая хирургия. 2003. № 11. С. 18.
8. Машкова, Т. А. Протезирование передней брюшной стенки при лечении гигантских вентральных грыж / Т. А. Машкова // Вестник хирургии. 2007. Т. 166. № 5. С. 99–102.
9. Нелюбин, П. С. Хирургическое лечение больных с послеоперационными и рецидивными вентральными грыжами / П. С. Нелюбин, Е. А. Галота, А. Д. Тимошин // Хирургия. 2007. № 7. С. 69–74.
10. Ненатяжная герниопластика / А. С. Егиев [и др.]; под общ. ред. А. С. Егиева. М.: Медпрактика-М, 2002. 148 с.
11. Новик, А. А. Руководство по исследованию качества жизни в медицине / А. А. Новик, Т. п. понова. СПб.: пздательский Дом «Нева»; М.: «ОЛМА-ПРЕСС» Звездный мир, 2002. 320 с.
12. Оценка способов размещения полипропиленовых сеток при аллопластике вентральных грыж / Т. А. Мошкова [и др.] // Вестник хирургии. 2007. Т. 166. № 2. С. 78–81.
13. Реброва, О. Ю. Статистический анализ медицинских данных. Применение пакета прикладных программ STATISTICA / О. Ю. Реброва. М.: МедиаСфера, 2002. 312 с.
14. Саенко, В. Ф. Выбор метода лечения грыжи брюшной стенки / В. Ф. Саенко, Л.С. Белянский, Н. В. Манойло // Клин. хирургия. 2002. № 1. С. 5–9.
15. Синдром абдоминальной компрессии: клинико-диагностические аспекты / Г. Г. Рощин [и др.] // Украинский журнал экстремальной медицины им. Г. О. Можяева. 2002. Т. 3. № 2. С. 67–73.
16. Славин, Л. Е. Осложнения хирургии грыж живота / Л. Е. Славин, п. В. Федоров, Е. п. Сигал. М.: «Профиль», 2005. 174 с.
17. Современное состояние проблемы лечения послеоперационных вентральных грыж / А. Н. Чугунов [и др.] // Герниология. 2005. № 4(8). С. 35–41.
18. Тимошин, А. Д. Хирургическое лечение паховых и послеоперационных грыж брюшной стенки / А. Д. Тимошин, А. В. Юрасов, А. Л. Шестаков. М.: пздательство «Триада-Х», 2003. 144 с.
19. Тоскин, К. Д. Грыжи брюшной стенки / К. Д. Тоскин, В. В. Жебровский. М.: Медицина, 1990. 270 с.
20. Чистяков, А. А. Хирургическое лечение послеоперационных вентральных грыж / А. А. Чистяков, Д. Ю. Богданов. М.: Мед. информац. агенство, 2005. 104 с.
21. Abdominal perfusion pressure: a superior parameter in the assessment of intra-abdominal hypertension / M.L. Cheatham [et al.] // J. Trauma. 2000. Vol. 49. № 4. P. 621–626.
22. Cardiovascular, pulmonary, and renal effects of massively increased intra-abdominal pressure in critically ill patients / D.J. Cullen [et al.] // Crit. Care Med. 1989. Vol. 17. P. 118–121.
23. Cheatham, M.L. Intra-abdominal hypertension and abdominal compartment syndrome / M.L. Cheatham // New Horiz. 1999. Vol. 7. P. 96–115.



24. Dumanian, G.A. Comparison of repair techniques for major incisional hernias / G.A. Dumanian, W. Denman // *Ann. J. Surg.* 2003. Vol. 185. № 1. P. 61–65.

25. Ho, K.W. A comparison of central venous pressure and common iliac venous pressure in critically ill mechanically ventilated patients / K.W. Ho, G.M. Joynt, P. Tan // *Crit. Care Med.* 1998. Vol. 26. P. 461–464.

26. Increases in intra-abdominal pressure affect pulmonary compliance / F. Obeid [et al.] // *Arch. Surg.* 1995. Vol. 130. P. 544–548.

27. Influence of increased abdominal pressure on steady-state cardiac performance / Y. Kitano [et al.] // *J. Appl. Physiol.* 1999. Vol. 86. P. 1651–1656.

28. Malbrain, M.L.N.G. Abdominal pressure in the critically ill / M. L.N.G. Malbrain // *Curr. Opin. Crit. Care.* 2000. Vol. 6. P. 17–29.

Rath, A.M. Classification of incisional hernias of the abdominal / A.M. Rath, J. Chevrel // *Hernia.* 2000. Vol. 4. № 1. P. 1–