

УЧРЕЖДЕНИЕ ОБРАЗОВАНИЯ
«БЕЛОРУССКИЙ ГОСУДАРСТВЕННЫЙ МЕДИЦИНСКИЙ УНИВЕРСИТЕТ»

УДК 617.51-001:616-089.844-092.4

СЕ СЮЙКАЙ

**РЕКОНСТРУКТИВНАЯ ХИРУРГИЯ
ТРАВМАТИЧЕСКИХ ДЕФЕКТОВ КОСТЕЙ ЛИЦЕВОГО
И МОЗГОВОГО ЧЕРЕПА С ИСПОЛЬЗОВАНИЕМ
ПЕРФОРИРОВАННЫХ ПЛАСТИН ИЗ ТИТАНА
(экспериментально-клиническое исследование)**

Автореферат
диссертации на соискание ученой степени
кандидата медицинских наук

по специальности 14.01.14 – стоматология

Минск 2020

Научная работа выполнена в учреждении образования «Белорусский государственный медицинский университет»

Научный руководитель: **Чудаков Олег Порфирьевич**, доктор медицинских наук, профессор, заслуженный деятель науки Республики Беларусь, профессор кафедры хирургической стоматологии учреждения образования «Белорусский государственный медицинский университет»

Официальные оппоненты: **Наумович Семен Антонович**, доктор медицинских наук, профессор, заслуженный деятель науки Республики Беларусь, заведующий кафедрой ортопедической стоматологии учреждения образования «Белорусский государственный медицинский университет»

Пашкевич Людмила Антоновна, доктор медицинских наук, профессор, заслуженный врач Республики Беларусь, заведующий лабораторией клинической морфологии государственного учреждения «Республиканский научно-практический центр травматологии и ортопедии»

Оппонирующая организация: учреждение образования «Витебский государственный ордена Дружбы народов медицинский университет»

Защита состоится 3 ноября 2020 года в 12.00 на заседании совета по защите диссертаций Д 03.18.05 при учреждении образования «Белорусский государственный медицинский университет» по адресу: 220116, г. Минск, проспект Дзержинского, 83, тел. 277 16 21, e-mail: uchsovets@bsmu.by.

С диссертацией можно ознакомиться в библиотеке учреждения образования «Белорусский государственный медицинский университет».

Автореферат разослан _____ октября 2020 года

Ученый секретарь совета
по защите диссертаций,
доктор медицинских наук, профессор



Н.В. Шаковец

ВВЕДЕНИЕ

В последние десятилетия отмечается постоянный рост числа пациентов с травматическими дефектами лицевого и мозгового черепа, что связано с увеличением удельного веса тяжелой черепно-челюстно-лицевой травмы (ЧЧЛТ) [Караян А. С., 2008; Крылова В. В., 2010; Богдан Е. Л., 2016]. Фациально-краниальные повреждения в 45-53 % случаев сопровождаются нарушениями целостности структуры костей лицевого и мозгового черепа, а в структуре сочетанной черепно-мозговой травмы (ЧМТ) они составляют 34 % [Лебедев В. В., 2008]. Дефекты костей средней зоны лица при травматических повреждениях составляют 11,2 % случаев [Ипполитов В. П., 1986]. В Республике Беларусь частота ЧЧЛТ составляет 4 на 1000 человек, а заболеваемость за последние десятилетия – 390-420 человек на 100 000 населения [Щемелев А. В., Сидорович Р. Р., 2013; Шанько Ю. Г., 2018].

Различные аспекты хирургического лечения травматических дефектов костей лицевого и мозгового черепа изучались на протяжении многих десятилетий. Исследуя историческое наследие трансплантационно-имплантационных эпох, мы можем получить представление о накопленном мировом опыте по данному вопросу. Однако и по сей день эта проблема остается актуальной, что находит подтверждение в ряде современных публикаций, посвященных хирургии костных дефектов черепа [Кондаков Е. Н., 2002, Gage E., Langevin C.-J., 2006; Servadei F., 2015].

Неспособность травматических дефектов костей лицевого и мозгового черепа самопроизвольно замещаться костной тканью, а также ряд функциональных и органических расстройств у пациентов являются определяющими для лечебных, профилактических и эстетических показаний для проведения краниопластики.

Несмотря на разработку новых методик и материалов для устранения дефектов костей лицевого и мозгового черепа, эксперты Всемирной организации здравоохранения отмечают, что в рамках совершенствования системы оказания специализированной медицинской помощи проблема устранения приобретенных травматических дефектов костей лицевого и мозгового черепа занимает ведущее место [Пахомова Г. Н., 1983; Кондаков Е. Н., 2002; Shah A. M., 2014; Servadei F., 2015] т. к. на данный момент не существует однозначных алгоритмов выбора пластического материала и метода устранения дефекта [Кубраков К. М., 2011; Мищенко О. Н., 2017].

Исходя из вышеизложенного, представляется необходимым выполнить ряд экспериментальных исследований и провести оценку практических возможностей использования перфорированных пластин из титана для улучшения результатов лечения пациентов с сочетанной ЧЧЛТ и черепно-лицевой травмой (ЧЛТ) и показателей качества их жизни.

ОБЩАЯ ХАРАКТЕРИСТИКА РАБОТЫ

Связь работы с научными программами (проектами), темами

Диссертационное исследование выполнено в рамках научно-исследовательской работы кафедры хирургической стоматологии учреждения образования «Белорусский государственный медицинский университет» «Оптимизация комплексных методов реабилитации пациентов в челюстно-лицевой хирургии и стоматологии» (№ гос. регистрации 200.83.66 от 13.03.2008) и этапом 2013-2017 гг. «Совершенствование подходов к реабилитации пациентов с хирургической патологией в челюстно-лицевой области на амбулаторном приеме стоматолога-хирурга» (№ гос. регистрации 20130872 от 10.06.2013).

Тема диссертационной работы соответствует перечню приоритетных направлений фундаментальных и прикладных научных исследований Республики Беларусь, а именно п. 4 «Лечебные, диагностические, профилактические и реабилитационные технологии, клеточные и молекулярно-биологические технологии в медицине, аппараты и приборы медицинского назначения».

Цель исследования: разработать, экспериментально обосновать и внедрить в клиническую практику новый метод реконструктивной хирургии с использованием перфорированных пластин из титана для лечения пациентов с травматическими дефектами костей лицевого и мозгового черепа.

Задачи исследования:

1. Провести сравнительный анализ частоты встречаемости и выраженности сочетанной ЧЧЛТ и ЧЛТ, приводящих к образованию травматических дефектов костей лицевого и мозгового черепа.

2. Установить анатомо-физиологические и клинико-функциональные параметры травматических дефектов костей лицевого и мозгового черепа для предоперационного изготовления имплантатов из перфорированных титановых пластин с целью замещения дефектов (истинных и ложных).

3. Выявить морфологические признаки и биохимические маркеры при остеоинтеграции в системе «кость-имплантат» в условиях острого и хронического эксперимента.

4. Разработать алгоритмы возмещения травматических дефектов костей лицевого и мозгового черепа на основе локализации, времени, прошедшего с момента травмы, и стадии формирования дефекта, обосновать практическую возможность использования в клинической практике перфорированных пластин из титана в реконструктивной хирургии указанных дефектов.

Объект и предмет исследования

Объектом экспериментального исследования явились лабораторные животные – кролики ($n = 40$), у которых изучали биосовместимость, активность процессов васкуляризации, динамику репаративной регенерации костных дефектов при замещении их имплантационным материалом. Объектом

ретроспективного архивного клинического исследования явились пациенты ($n = 52$) с травматическими дефектами костей лицевого и мозгового черепа для изучения отдаленных результатов.

Предметом исследования явились отдельные показатели процесса остеогенеза в сыворотке крови; безопасность, биоинертность, местная и общая реакция тканей организма на титановый имплантат, морфологическая характеристика остеогенеза в системе «кость-имплантат», фактор фиксации имплантата в репаративном остеогенезе, а также клинический отдаленный результат и экономическая эффективность лечения с имплантатом из титана.

Научная новизна

Определена структура сочетанной ЧЧЛТ и ЧМТ, их роль в образовании травматических дефектов костей лицевого и мозгового черепа. Выявлены анатомо-физиологические и клинико-функциональные изменения при сочетанной ЧЧЛТ с дефектами костей черепа различной локализации. Показана роль травматических дефектов костей черепа в возможном прогнозировании и планировании объема медицинской помощи пациентам с ЧЧЛТ.

В условиях острого и хронического эксперимента установлены морфологические и биохимические характеристики процесса остеоинтеграции в системе «кость-имплантат», создающие оптимальные условия для активного биологического замещения дефекта кости. Показана практическая возможность профилактики осложнений в реконструктивной хирургии в условиях эксперимента, определяющая перфорированные пластины из титана как реальный, оптимальный и перспективный современный материал в ЧЧЛТ.

Впервые разработан, научно обоснован и внедрен в лечебную деятельность учреждений здравоохранения Республики Беларусь новый метод краниопластики с использованием перфорированных пластин из титана и шовной трансканевой фиксации в лечении пациентов с травматическими дефектами костей лицевого и мозгового черепа.

Доказана экономическая эффективность практического применения разработанных методик реконструктивных операций по пластическому замещению травматических дефектов костей лицевого и мозгового черепа, позволяющих сократить общие сроки лечения и улучшить его результаты, благополучно решить вопросы трудовой и социальной реабилитации в целях повышения качества жизни пациентов.

Положения, выносимые на защиту

1. В условиях острого и хронического эксперимента доказаны биоинертность применяемых перфорированных пластин из титана и возможность биологической специфической фиксации имплантатов к кости за счет прорастания молодого костного регенерата в перфорационные отверстия в горизонтальном и вертикальном направлениях, что позволит устранить

образование соединительно-тканной инкапсуляции имплантата и развитие в последующем фиброза в его окружности, предупредив дестабилизацию, смещение и отторжение от кости.

2. Динамика показателей уровня содержания ионов кальция, уровня активности щелочной фосфатазы (ЩФ) и иммуноглобулина А (IgA) сыворотки крови животных соответствует морфологической картине регенерации в исследуемые сроки эксперимента, что подтверждает наличие изменений в тканях и может использоваться в диагностических и прогностических целях.

3. Клинические непосредственные и отдалённые результаты доказали, что разработанный метод остеопластики с помощью перфорированных пластин из титана улучшает процесс остеоинтеграции в системе «кость-имплантат» по сравнению с традиционными методами лечения, и позволяет в отдаленные сроки получать хорошие результаты в 95,2 % наблюдений, сокращает общие сроки комплексной терапии, благополучно решать вопросы трудовой и социальной реабилитации в целях повышения качества жизни пациентов.

Личный вклад соискателя ученой степени

Диссертация представляет собой завершённую научно-исследовательскую работу, выполненную автором самостоятельно на клинических базах: кафедра хирургической стоматологии УО БГМУ, УЗ «9-я городская клиническая больница» и УЗ «5-я городская клиническая поликлиника» г. Минска.

Совместно с научным руководителем диссертантом сформулированы цель и задачи исследования. Соискатель самостоятельно выполнил ретроспективный анализ отечественной и зарубежной литературы, провел патентно-информационный поиск, определил объем, методы, последовательность и дизайн исследования.

Планирование и ретроспективное клиническое исследование, сбор и анализ полученных отдаленных результатов, изучение стационарных историй болезни и архивных амбулаторных карт по сериям исследования пациентов выполнены соискателем самостоятельно. Обобщение результатов на основе их систематизации, интерпретация полученных данных, последовательный статистический анализ, формулирование выносимых на защиту научных положений, заключение с выводами и практическими рекомендациями выполнены соискателем самостоятельно.

Комплексные экспериментальные исследования проведены на базе экспериментально-биологической клиники НИЧ УО «Белорусский государственный медицинский университет» при консультативной помощи кандидата ветеринарных наук Л. В. Бутько, в соавторстве с которой опубликована научная статья (вклад диссертанта – 90 %) [4].

Экспериментально-морфологические исследования процессов остеоинтеграции проведены на базе УЗ «Городское клиническое

патологоанатомическое бюро» г. Минска при консультативно-методической помощи к. м. н., доцента О. А. Юдиной (вклад диссертанта – 80 %). Морфологические исследования и интерпретация их результатов осуществлены соискателем самостоятельно. Результаты исследований опубликованы в статьях [4, 6]. Экспериментально-биохимические исследования процессов остеоинтеграции в системе «кость-имплантат» проведены на базе лаборатории биохимических методов исследования при консультативно-методической помощи руководителя лаборатории НИЧ к. б. н., ведущего научного сотрудника Ж. А. Ибрагимовой (вклад диссертанта – 85 %). Биохимические исследования и интерпретация их результатов проведены соискателем самостоятельно [3]. Результаты исследований опубликованы в научной статье.

Соискателем проведен ретроспективный анализ архивного клинического материала, принимал участие в лечении тематических пациентов, изучил его результаты в ближайшие и отдаленные сроки наблюдения [5].

Вклад диссертанта в клиническую оценку применения титана в реконструктивной хирургии травматических дефектов костей мозгового и лицевого черепа составил 85 % [6, 14], в разработку варианта фиксации имплантата при краниопластике – 35 % [7, 8, 9, 16].

Общий вклад соискателя в поиск решения проблемы реконструктивной хирургии травматических дефектов костей лицевого и мозгового черепа с помощью титановых имплантатов на современном этапе составил 80 % [12].

Написание глав диссертации, оформление таблиц и рисунков, фотоиллюстративного материала являются результатом самостоятельной работы соискателя.

Основные результаты экспериментального и ретроспективного клинического исследований опубликованы соискателем в научных работах (вклад – 90 %) [1–20]. Совместно с научным руководителем разработан и внедрен новый метод краниопластики, на который получен патент на изобретение Республики Беларусь «Способ краниопластики» № 21162 от 28.03.2017 [19]. Министерством здравоохранения Республики Беларусь утверждена инструкция по применению № 084-0718 от 07.09.2018 «Метод краниопластики» [20].

Апробация диссертации и информация об использовании ее результатов

Результаты диссертационного исследования доложены и обсуждены на 21th Congress of the European Association for Cranio-Maxillo-Facial Surgery (Хорватия, 2012), 2-м Белорусском международном стоматологическом конгрессе (Минск, 2014), международных научно-практических конференциях «День высокой стоматологии в Республике Беларусь» (Минск, 2015, 2016), научных сессиях УО БГМУ (Минск, 2015, 2016, 2017, 2018, 2019), Белорусско-Китайском медицинском форуме «Достижения науки и техники Китая

и Беларуси в области здравоохранения и жизнедеятельности человека» (Минск, 2015), III Белорусско-Китайском молодежном инновационном форуме «Новые горизонты 2016» (Минск, 2016), республиканской научно-практической конференции с международным участием «Комплексная реабилитация пациентов в клинике ортопедической стоматологии», посвященной 50-летию кафедры ортопедической стоматологии УО БГМУ (Минск, 2017), Национальном конгрессе с международным участием «Паринские чтения 2018» (Минск, 2018), 24th Congress of the European Association for Cranio Maxillo Facial Surgery (Мюнхен, 2018), научной конференции Ассоциации китайских аспирантов и ученых в Республике Беларусь (Минск, 2018).

Разработанные автором совместно с научным руководителем методики комплексных лечебных мероприятий, включая реконструктивные хирургические операции, подтверждены актами внедрения в клиническую практику УЗ «5-я городская клиническая поликлиника» г. Минска и в учебный процесс УО «Белорусский государственный медицинский университет» и «Витебский государственный ордена Дружбы народов медицинский университет».

Опубликование результатов диссертации

По теме диссертации опубликовано 20 научных работ: 4 статьи объемом 2,4 а. л. в изданиях, рекомендованных ВАК Республики Беларусь, 8 статей и 6 тезисов докладов в сборниках материалов научных съездов, конференций, симпозиумов (в т. ч. 4 зарубежных публикации, 2 научные работы без соавторов), получен 1 патент, утверждена 1 инструкция по применению.

Структура и объем диссертации

Диссертационное исследование изложено на русском языке на 111 страницах, содержит 7 таблиц, 53 рисунка, 12 приложений. Включает перечень сокращений и условных обозначений, введение, общую характеристику работы, аналитический обзор литературы, главу с описанием объекта и методов, главы с результатами собственных исследований, заключение, библиографический список (всего 154 источника, из них 83 русскоязычных, 71 – на иностранных языках, 20 собственных публикаций соискателя).

ОСНОВНОЕ СОДЕРЖАНИЕ РАБОТЫ

Материал и методы исследования

Работа основывается на результатах экспериментальных, гистоморфологических, лабораторных и ретроспективных клинических исследований.

Экспериментальные исследования были проведены на однополых кроликах (самцах) породы шиншилла ($n = 40$, вес 2450-2550 г) в возрасте 6 месяцев, воспроизведенных в виварии УО «Белорусский государственный медицинский

университет». Животных содержали в соответствии с нормативами индивидуального размещения при естественном световом дне, стандартных параметрах микроклимата. В первой (n = 18) и второй (n = 18) сериях моделирование дефектов проводили в области угла и ветви нижней челюсти и лобной кости. Животным в опытных сериях в края дефектов указанных локализаций имплантировали перфорированные пластины из титана марки ВТ1-00 с трансканевой фиксацией. В контрольной серии (n = 4) животных манипуляций с имплантацией не осуществляли. Сроки выполненного эксперимента составили 3, 7, 14, 30, 90, 180 суток.

Премедикация и оперативное вмешательство выполнены под инъекционным внутривенным обезболиванием (краевая вена ушной раковины) 1 % раствором тиопентала натрия с расчетом объема раствора на массу кролика в дозе 30 мг/кг в 2 приема (двукратно) по половине дозы через 10 минут, глубину наркоза проверяли по наличию рефлексов. С целью профилактики обезвоживания и инфекционных осложнений в послеоперационном периоде животным всех опытных серий внутривенно вводили по 200 мл изотонического раствора хлорида натрия и раствор антибиотика «Цефотаксим» 2 раза/сутки в дозе 0,2 мл/кг (внутримышечно). После операции животных помещали в термостатируемый бокс для создания оптимальных условий для восстановительного периода. Швы снимали после заживления операционной раны через 8-10 дней.

Для макроскопической оценки местной реакции тканей кроликов выводили из опыта на 3, 7, 14 и 30-е сутки (период острого эксперимента) и на 90 и 180-е сутки (период хронического эксперимента) путем передозировки тиопентала натрия (30 мг/кг 1 % раствора через крайнюю вену ушной раковины). Извлеченный тканевой материал вместе с имплантатом и фрагменты печени, легких, почек, селезенки и сердца фиксировали в 10 % нейтральном формалине. Титановый имплантат извлекали. Мягкотканый материал и фрагменты внутренних органов после фиксации обезвоживали в спиртах возрастающей концентрации, заливали в парафин по общепринятой методике. Костные фрагменты в течение 2 суток декальцинировали насыщенным 5 % водным раствором сернистой и азотной кислот, обезвоживали в спиртах и заливали в парафин. Готовили гистологические срезы толщиной 3 мкм с последующей депарафинизацией и окраской гематоксилином и эозином. Оценка гистологических срезов производили с помощью бинокулярного светооптического микроскопа Leica DM 2500 при увеличении $\times 50-400$.

Местное действие имплантированных титановых пластин определяли путем морфологического исследования мягких и костных тканей, прилегающих к имплантатам. Общую реакцию тканей сердца, печени, селезенки, легких, почек в динамике на имплантат изучали характеристикой микроциркуляторного русла, наличием дистрофий и некроза клеток, инфильтрации интерстиция.

Обработку костных образцов, изготовление костных шлифов выполняли (по методике А. Kihara, К. Morimoto, Т. Suestsugu) в экспериментальные сроки 3 и 24 месяцев после операции. Морфометрическое исследование проводили с помощью программы Image-Pro Plus в 10 полях зрения при увеличении $\times 400$. Подсчитывали среднее количество клеток фибробластического ряда, площадь волокнистых структур и остеоидных клеток. Степень васкуляризации устанавливали путем вычисления средней суммарной площади просветов сосудов и стандартного отклонения в 10 полях зрения, составивших $1268860,5 \text{ мкм}^2$ при большом увеличении.

В каждый экспериментальный срок проводили забор крови для определения уровня активности костной ЩФ, уровня содержания ионов кальция и уровня содержания IgA в сыворотке. Забор крови получали путем пункции краевой вены ушной раковины кролика и собирали в пробирку (10,0 мл, $95 \times 16,8 \text{ мм}$ с активатором свертывания ИМ-7). По окончании образования сгустка пробирку центрифугировали 15 мин с ускорением 3000 об./мин (центрифуга ОПН-8, 1,000-8,000 об./мин ($\pm 10\%$), зав. №1635) для максимального отделения сыворотки. Затем полученную сыворотку разликвотировали по эппендорфам (ПК-1,5, объем 1,5 мл) в объеме 0,5 мл и помещали в морозильную камеру при температуре -70°C .

Для определения уровня активности костной ЩФ и содержания ионов кальция в сыворотке крови кролика использовали биохимические наборы («Анализ Мед Пром», РБ). Уровень IgA определяли иммуноферментным методом с помощью набора реагентов IgA-2 Ab (DRG, США).

Клинический материал представлен архивными данными 52 пациентов, прооперированных на следующих базах: кафедра хирургической стоматологии УО БГМУ, УЗ «9-я городская клиническая больница» с 1982 по 2008 гг. и УЗ «5-я городская клиническая поликлиника» (2013-2017 гг.) г. Минска. Всем пациентам были проведены реконструктивные операции по поводу травматических дефектов ($n = 118$) костей лицевого и мозгового черепа. Мужчин было 36 (69,2 %), женщин – 16 (30,8 %). Средний возраст составил 29,0 лет. Большая часть пациентов (39,6 %) относилась к возрастной группе от 21 до 30 лет, 42 пациента (80,8 %) относились к возрастной группе занятых в сфере производства материальных благ. Для изучения отдаленных результатов и систематизации полученных данных нами была разработана специальная анкета, которая включала вопросы клинико-функционального характера по челюстно-лицевому, неврологическому, эстетическому статусу, наличию каких-либо осложнений в послеоперационном периоде в отдаленные сроки, наличию возникших социальных проблем и восстановлению трудоспособности.

Всем пациентам до оперативного вмешательства проводилось комплексное клиническое обследование с обязательным включением лучевого исследования

зоны поражения, консультации врачей – невролога, офтальмолога, оториноларинголога. При выполнении реконструктивных операций использовалась технология фиксации перфорированных имплантатов с помощью коротких титановых шурупов.

Статистическая обработка результатов исследования проводилась с использованием персонального компьютера и пакета прикладных программ Statistica 10.0 (сер. № ВХХR207F383502FA-D) и MS Excel. При сравнении нескольких групп переменных использовали критерии Краскела–Уоллиса (H). В настоящей работе описательная статистика представлена средними величинами в виде Me (Q25-Q75). Статистические гипотезы считались подтвержденными при уровне значимости $p < 0,05$.

Результаты собственных исследований

Осложнений после имплантации перфорированных пластин из титана в эксперименте во все сроки наблюдений нами не отмечено, в ходе макроскопического наблюдения за животными в обеих основных опытных сериях в процессе пребывания имплантата в тканях организма осложнения в виде периимплантита из-за механической перегрузки имплантата, его дестабилизации установлено не было, во всех сроках наблюдения в обеих экспериментальных сериях случаев реимплантации выявлено не было. У кроликов контрольной серии через 90 и 180 суток после моделирования дефектов угла и ветви нижней челюсти и лобной кости наблюдалось следующее: в структуре дефектов вокруг смещенных костных отломков возникали плотные рубцово-фиброзные сращения, которые приводили к рассасыванию таких тонких костных краев, тем самым увеличивая истинные размеры дефектов.

Под световой микроскопией изучали поверхности пластин – во все сроки исследования механических повреждений в виде царапин, трещин не обнаружили, признаков игольчатой, горизонтальной коррозии на поверхностях перфорированных пластин из титана нами выявлено не было.

В экспериментальных исследованиях в двух основных сериях опытов процесс остеогенеза был идентичным. Формирование молодого костного регенерата в системе «кость-имплантат» в целом соответствовало физиологическим параметрам и дифференцировке вновь образуемой кости, постепенно полностью восполняющей ее дефект. В области дефектов как лобной кости, так и нижней челюсти на 3-и сутки эксперимента при морфологическом исследовании среди обилия эритроцитов выявляли мелкие фрагменты костной ткани, фибрин, немногочисленные полиморфноядерные лейкоциты. К 7-м суткам в эритроцитарно-фибриновом свертке определяли начальные признаки организации: наличие фибробластов, формирование новообразованных сосудов, уменьшение количества полиморфноядерных лейкоцитов. Изменения в системе «кость-имплантат» через 14 суток характеризовались статистически значимым

($3,5 \pm 0,18 \text{ мм}^2$) по сравнению с 7-ми сутками ($2,9 \pm 0,188 \text{ мм}^2$) увеличением количества клеток фибробластического ряда ($T = 347,5$; $p = 0,031$), площади волокнистых структур ($0,23 \pm 0,14$ и $0,12 \pm 0,088 \text{ мм}^2$; $T = 351,4$; $p = 0,029$), площади сосудов ($0,32 \pm 0,098$ и $0,27 \pm 0,018 \text{ мм}^2$; $T = 364,1$; $p = 0,035$) и площади остеоидных клеток ($0,12 \pm 0,028$ и $0,07 \pm 0,0048 \text{ мм}^2$; $T = 372,2$; $p = 0,029$). Через 30 суток в исследуемой зоне начинала преобладать остеоидно-волокнистая структура с признаками формирования костных балок, площадь которых составила $0,21 \pm 0,0138 \text{ мм}^2$. Следует отметить, что сформированный молодой костный регенерат в области травматических дефектов кости нижней челюсти и лобной кости, начиная с 30-х суток после реконструктивной операции, приобретал четкую ориентацию волокон в горизонтальном и вертикальном направлениях. Вновь образованная кость, окружая титановый имплантат и прорастая через его перфорационные отверстия, более прочно фиксировала имплантат, тем самым предупреждая его возможную дестабилизацию.

В более поздние сроки после оперативного лечения дефектов (90-180 суток) изменения характеризовались процессами созревания и дифференцировки. Окончательное созревание волокнистой соединительной ткани отмечалось через 90 суток после операции: заметно увеличилась площадь остеоидных клеток ($0,35 \pm 0,12 \text{ мм}^2$; $p = 0,0016$) и площадь балок с более четкой продольно-горизонтальной ориентацией и признаками минерализации ($0,32 \pm 0,013 \text{ мм}^2$; $p = 0,047$) по сравнению с 30-ми сутками.

Через 180 суток после операции клетки инородных тел по-прежнему отсутствовали, признаков формирования фиброзной оболочки вокруг имплантата не наблюдалось. Вновь образованная костная ткань минерализовалась, костные балки имели характерную для компактной кости структуру и четкую ориентацию по отношению к перфорационным отверстиям пластины.

При морфометрическом исследовании васкуляризации вновь образованной костной ткани отмечалось изменение площади сосудов микроциркуляторного русла зоны регенерации, зависящее от сроков: с 7-х по 30-е сутки площадь новообразованных сосудов увеличивалась от $68518,5 \pm 5,2 \text{ мкм}^2$ и была максимальной к 30-м суткам ($356549,8 \pm 28,1 \text{ мкм}^2$; $N = 13,5$; $p = 0,009$). Снижение плотности васкуляризации установлено с 30-х по 180-е сутки эксперимента, когда площадь сосудов ($1268,9 \pm 0,1 \text{ мкм}^2$) максимально приблизилась к физиологической норме (рисунок 1).

Микроскопическое изучение зон имплантации в ранние сроки после операции от 3 до 14 суток в обеих основных сериях животных выявило реактивные изменения тканей на операционную травму и адаптацию к имплантату. В период от 14 до 30 суток признаки воспалительной реакции, клеточной инфильтрации и альтерации тканей на месте расположения титановых имплантатов у всех опытных животных отсутствовали. Признаков

формирования соединительнотканной капсулы вокруг имплантатов не обнаружено. Этот факт следует рассматривать как отсутствие реакции организма на используемый имплантат.

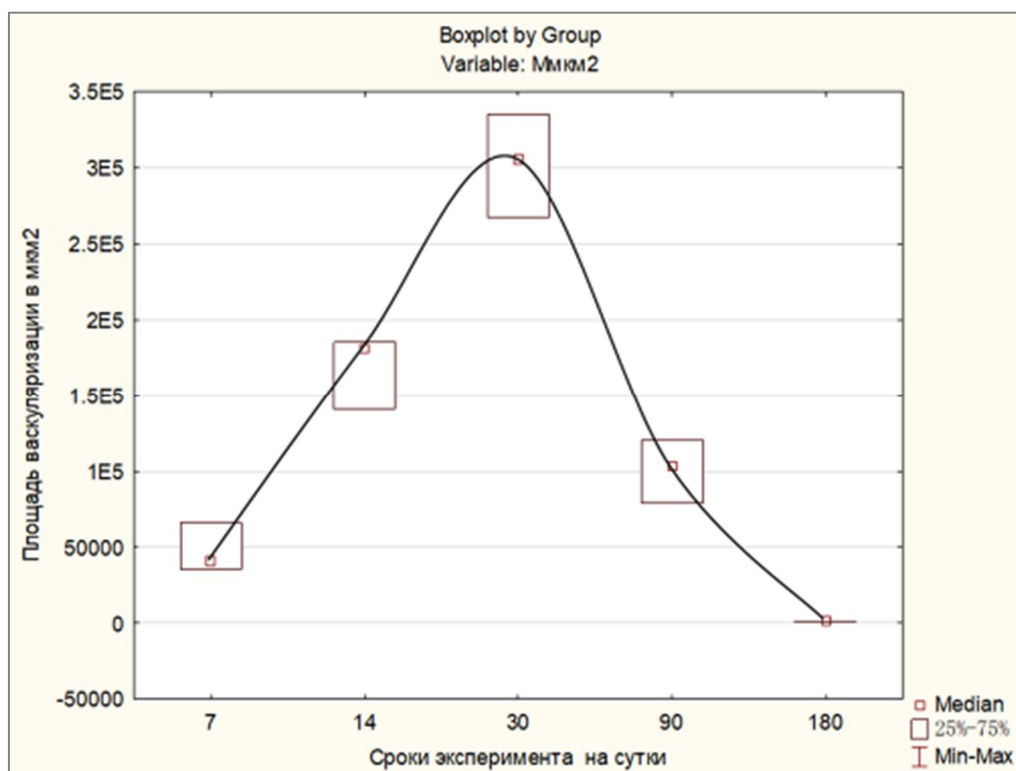


Рисунок 1. – Сравнительная морфометрическая характеристика площади васкуляризации вновь образованной костной ткани

Нами также было проведено микроскопическое исследование шлифов в срок 3 и 24 месяца от начала эксперимента. В результате обнаружено, что во всех препаратах костей нижней челюсти и лобных костей регенератные остеоинтеграционные изменения были представлены заместительным ростом хрящевой ткани с фокусами остеоида и единичными костными балками в зоне контакта костной ткани с имплантатами. Через 24 месяца по всем границам контакта костной ткани с имплантатом выявлена сформированная костная ткань с четкой горизонтальной и вертикальной ориентацией костных балок без признаков воспаления, дегенеративных изменений, без рассасывания и инкапсулирования.

Ткани молодого костного регенерата и перифокальные к ним области костей были микроскопически исследованы с целью выявления частиц коррозированного титана. При световой микроскопии частицы титана как в локальных костях лицевого и мозгового черепа, так и в исследуемой зоне не выявлены. Также не обнаружено присутствия продуктов пассивного растворения титана в костях нижней челюсти и лобной кости.

В обеих группах исследования оценивали общую реакцию организма на имплантат. В тканях сердца, печени, селезенки, легких, почек в динамике через 3, 7, 14, 30, 90, 180 суток изучили состояние микроциркуляторного русла, признаки

дистрофических и некротических изменений клеток, инфильтрацию интерстиция. Макроскопическое исследование внутренних органов не выявило каких-либо морфологически значимых изменений. Микроскопическая структура печени и почек за весь период наблюдения не отличалась от нормы. Морфологические маркеры тканевого повреждения миокарда и почек отсутствовали, что может косвенно указывать на тромбогенную безопасность использованного титана.

Микроскопическое изучение зон имплантации в ранние сроки после операции от 3 до 14 суток в обеих основных сериях животных выявило реактивные изменения тканей на операционную травму и адаптацию к имплантату. В период от 14 до 30 суток признаки воспалительной реакции, клеточной инфильтрации и альтерации тканей на месте расположения титановых имплантатов отсутствовали у всех опытных животных. Признаков формирования соединительнотканной капсулы вокруг имплантатов не обнаружено. Этот факт следует рассматривать, как отсутствие реакции организма на используемый имплантат. Реактивное воспаление тканей организма на травму в указанный срок исследования снижалось и в тканях, прилегающих к имплантату. В процессе стало очевидным, что посттравматическая реакция костей нижней челюсти и лобной кости явилась первичной реакцией на травму. Не выявлено и хронического продуктивного воспаления: вокруг имплантатов в окружающих тканях отсутствовали многоядерные клетки инородных тел.

При исследовании уровней активности ЩФ и кальция в сыворотке крови кроликов получены достоверные результаты по участию указанных компонентов в репаративном остеогенезе (таблица 1), подтверждена роль IgA в процессе остеогенеза. Однако выявленные отдельные недостоверные результаты убеждают в необходимости продолжения исследования по участию гуморального иммунитета в процессе остеогенеза.

Наблюдение показало, что уровень активности ЩФ через 3 суток после реконструктивной операции достоверно снизился на 33,3 % (108 (79-123) U/L, $p_1 = 0,01$) в сравнении с дооперационным показателем (81 (68-87) U/L; через 7 (92 (65-112) U/L, $p_2 = 0,03$) и 14 суток (97 (79-125) U/L, $p_2 = 0,02$) – достоверно повысился в сравнении с 3-ми сутками после операции; через 30 (99 (52-121) U/L, $p_1 = 0,17$) и 90 суток (70,5 (47-128) U/L, $p_1 = 0,06$) после реконструктивной операции различий со значениями до- и послеоперационного периода не было ($p > 0,05$).

В исследованиях через 3 суток (3,63 (3,20-3,96) ммоль/л) после реконструктивной операции уровень ионов кальция в сыворотке крови экспериментальных животных не изменился, а через 7 суток в уровне ионов кальция отмечена тенденция к его повышению (3,67 (4,22-3,24) ммоль/л, $p_1 = 0,93$); через 14 суток (3,44 (3,31-4,37) ммоль/л) после реконструктивной операции концентрация кальция незначительно снизилась (5 %); спустя 30 суток после оперативного вмешательства уровень кальция повысился и имел достоверные

различия со значением дооперационного периода (3,8 (3,975-3,33) ммоль/л, $p_1 = 0,05$); через 90 суток уровень содержания ионов кальция повысился до 4,29 (4,00-4,29) ммоль/л, $p_1 = 1$.

В группах животных с дефектами нижней челюсти и лобной кости с благоприятным течением процесса регенерации заметное увеличение концентрации IgA имело место через 7 (410 (168-560) $P_1=0,75$) и 14 суток (522 (336-1400) $P_1=0,24$) после операции. Интерпретировать такой подъем данного показателя можно как за счет операционной травмы, так и за счет процессов иммунной адаптации организма к титановому имплантату. Через 30 суток после операции показатель гуморального иммунитета возвратился к исходному (368 (224-460) мг/мл, $P_1=0,04$). Через 90 суток уровень содержания IgA повысился и составил 510 (248-688) мг/мл.

Таблица 1. – Показатели сыворотки крови в дооперационном и послеоперационном периодах

Параметры	До операции, Ме (25-75 %)	3-и сут. после операции, Ме (25-75 %)	7-е сут. после операции, Ме (25-75 %)	14-е сут. после операции, Ме (25-75 %)	30-е сут. после операции, Ме (25-75 %)	90-е сут. после операции, Ме (25-75 %)
ЩФ, U/L	108,00 (79,00-123,00)	81,00 (68,00-87,00) $P_1=0,01$	92,00 (65,00-112,00) $P_1=0,07$, $P_2=0,03$	97,00 (79,00-125,00) $P_1=0,12$, $P_2=0,02$	99,00 (52,00-121,00) $P_1=0,17$	70,50 (47,00-108,00) $P_1=0,06$
Кальций, ммоль/л	3,63 (2,84-4,56)	3,63 (3,20-3,96) $P_1=0,59$	3,67 (3,24-4,22) $P_1=0,93$	3,44 (3,31-4,37) $P_1=0,68$	3,80 (3,33-3,97) $P_1=0,05$	4,29 (4,00-4,29) $P_1=1,0$
IgA, мг/мл	258 (56-570)	248 (236-440) $P_1=0,53$	410 (168-560) $P_1=0,75$	522 (336-1400) $P_1=0,24$	368 (224-460) $P_1=0,04$	510 (248-688) $P_1=0,59$

Примечание – P_1 – достоверность различий в сравнении с интактной группой (до операции); P_2 – достоверность различий в сравнении с 3-ми сутками после операции.

Эффективность лечения пациентов с травматическими дефектами лицевого и мозгового черепа с помощью перфорированных пластин из титана зависит от тяжести травмы, объема повреждения костных тканевых структур, локализации, времени, прошедшего с момента получения травмы до реконструктивного лечения, избранного метода краниопластики.

В основу планируемого хирургического лечения пациентов с травматическими дефектами костей лицевого и мозгового черепа должны быть положены особенности структурного строения костей, характеризующиеся слабостью остеогенных свойств и низкой регенерационной репарацией. Травматические дефекты черепа без своевременного и соответствующего оказания специализированной помощи, как показала третья серия эксперимента, медленно заполняются грубыми соединительнотканными фиброзными рубцами,

срастающимися со слизистой оболочкой полости рта, верхнечелюстной пазухи, конъюнктивальной полости, твердой мозговой оболочкой, надкостницей и кожей. После травмы полное формирование дефекта в условиях эксперимента протекало в течение 4-5 месяцев, в клинических условиях – в течение 6-8 месяцев. В 95,2 % случаев был получен положительный функционально-эстетический результат как непосредственный, так и в отдаленные сроки, подтвержденный с помощью лучевых методов исследования. Ни в одном из полученных ответов анкеты не отмечено наличие воспалительных осложнений, дестабилизации имплантата, его отторжение, а также аллергических реакций.

При расчете экономического эффекта при стандартном и новом реконструктивном хирургическом лечении с помощью перфорированных пластин из титана принимали во внимание разницу в применяемых методах лечения и его временную длительность. Расчеты показали, что новый метод позволит сэкономить 751,2 бел. руб. на 1 пациента, общий срок стационарного лечения сократился на 2,95 койко-дня, что на 15% выше, чем при стандартном методе.

ЗАКЛЮЧЕНИЕ

Основные научные результаты диссертации

1. Исследована роль сочетанной ЧЛТ и ЧМТ в происхождении травматических дефектов костей лицевого и мозгового черепа в общей структуре травмы головы в ЧЧЛТ. Нами установлено, что доля пациентов с сочетанной травмой ЧЧЛТ соответствует 46%, наиболее частые дефекты черепно-челюстно-лицевой области – лобная кость (26,3%), повреждения стенок орбит (41,5%), что позволяет сформулировать показания к реконструктивному хирургическому лечению, разработать оптимальный имплантат, и внедрить в практическое здравоохранение новые методы краниопластики [1, 7, 13, 14, 17, 19, 20].

2. В результате комплексного экспериментального исследования процесса остеоинтеграции в системе «кость-имплантат» в условиях острого и хронического эксперимента получены данные об отсутствии у всех опытных животных морфологических маркеров тканевого повреждения миокарда и почек, признаков воспалительной реакции, клеточной инфильтрации и альтерации тканей на месте расположения титановых имплантатов, признаков формирования соединительнотканной капсулы, многоядерных клеток инородных тел в окружающих тканях вокруг имплантатов. Все это доказывает абсолютную безопасность разработанного имплантата – перфорированной пластины из титана марки ВТ1-00, размером 100×75 мм, толщиной 0,34 мм, с отверстиями диаметром 2,5 мм, соотношением площади монолитного титана к площади перфорированных отверстий 3 : 2 (61% : 39%), весом 7,150 г, соответствующего медико-биологическим требованиям [1, 2, 3, 4, 6, 9, 10, 11, 18].

3. Использование в качестве имплантатов перфорированных пластин из титана в экспериментальных условиях дало возможность сформировать концептуальные особенности их фиксации: аналогичная имплантация пластины возможна к краям дефекта подвижной кости (нижней челюсти), и подобная имплантация требует на подвижной кости функционально стабильную жесткую фиксацию имплантата. В такой ситуации перфорированная пластина играет роль физико-биологической матрицы, являющейся основным условием в процессе остеointеграции, по которой вновь образованный костный регенерат заполняет костный дефект – через 30 суток в исследуемой зоне начинала преобладать остеидно-волоконистая структура с признаками формирования костных балок, площадь которых составила $0,21 \pm 0,0138 \text{ мм}^2$, окончательное созревание волоконистой соединительной ткани отмечалось через 90 суток после операции: заметно увеличилась площадь остеидных клеток ($0,35 \pm 0,12 \text{ мм}^2$; $p = 0,0016$) и площадь балок с более четкой продольно-горизонтальной ориентацией и признаками минерализации ($0,32 \pm 0,013 \text{ мм}^2$; $p = 0,047$) по сравнению с 30-ми сутками [1, 4, 9, 11, 18].

4. В условиях эксперимента доказано, что уровни ЩФ ((52,00-121,00 U/L) $P_1 = 0,17$), кальция ((3,33-3,97 ммоль/л) $P_1 = 0,05$) и IgA ((224-460 мг/мл) $P_1 = 0,04$), определенные на 30-е сутки, позволяют прогнозировать процесс остеointеграции в системе «кость-имплантат» и могут быть использованы в реконструктивной хирургии травматических дефектов костей лицевого и мозгового черепа для профилактики осложнений и контроля результатов лечения [3, 9].

5. Разработанный метод краниопластики оказывает выраженное лечебное действие, способствует ускорению процессов остеointеграции, служит для профилактики развития осложнений (инфекционно-воспалительных процессов, дестабилизации имплантатов, отторжения, развития аллергических реакций по клиническим показателям, опросу пациента и визуальной характеристики), сокращает сроки лечения на 2,95 койко-дня, характеризуется повышенной экономической эффективностью по сравнению с традиционным лечением (на 15 %). Как непосредственные, так и отдаленные функционально-эстетические результаты реконструктивного хирургического лечения с помощью метода краниопластики подтверждают возможность его внедрения в клиническую реконструктивную хирургию травматических дефектов костей лицевого и мозгового черепа [2, 5, 8, 12, 13, 14, 15, 16, 19, 20].

6. Выявленные тесные взаимодействия – активная осознанная ориентация костного регенерата на модификацию поверхности используемых перфорированных пластин из титана – показали лучшие возможности молекулярного взаимодействия и клеточного ответа организма на имплантат. Изменения в системе «кость-имплантат» через 14 суток характеризовались статистически значимым ($3,5 \pm 0,18 \text{ мм}^2$) по сравнению с 7-ми сутками

($2,9 \pm 0,188 \text{ мм}^2$) увеличением количества клеток фибробластического ряда ($T = 347,5$; $p = 0,031$), площади волокнистых структур ($0,23 \pm 0,14$ и $0,12 \pm 0,088 \text{ мм}^2$; $T = 351,4$; $p = 0,029$), площади сосудов ($0,32 \pm 0,098$ и $0,27 \pm 0,018 \text{ мм}^2$; $T = 364,1$; $p = 0,035$) и площади остеоидных клеток ($0,12 \pm 0,028$ и $0,07 \pm 0,0048 \text{ мм}^2$; $T = 372,2$; $p = 0,029$). Титановые перфорированные пластины – имплантаты, взаимодействуя с тканями организма на основе их свойств, подтверждают их биоинертность и биоактивность, тем самым открывая возможность для более сложных замещений дефектов кости, расширяя рамки остеointegrации в области костей лицевого и мозгового черепа [1, 4, 6, 9, 11].

Рекомендации по практическому использованию результатов

1. При лечении пациентов с травматическими дефектами костей лицевого и мозгового черепа целесообразно использовать разработанный метод краниопластики с применением имплантатов – перфорированных пластин из титана с фиксацией шурупами из того же материала, а также шовным монофиламентным материалом 3/0 со сроком рассасывания 180 суток (инструкция по применению № 21162) [1, 2, 7, 10, 12, 13, 14, 15, 19, 20].

2. Для лечения пациентов с травматическими дефектами костей лицевого и мозгового черепа целесообразно применять разработанные алгоритмы реконструктивных операций с использованием имплантатов – перфорированных пластин из титана и метод краниопластики в зависимости от срока получения травмы и стадии формирования дефекта. Для возмещения травматических дефектов орбиты и остеосинтеза её костей и костей носа рекомендуется использовать перфорированные пластины из титана толщиной 0,34 мм с отверстиями диаметром 2,5 мм, прямые, L- и С-образные, тавровые по форме, а также винты-шурупы к ним самонарезающие короткие (2 и 2,3 мм) [2, 6, 7, 12, 19].

3. Для функционально-эстетической, социальной оценки результатов хирургического лечения рекомендовано использовать поликлинический метод диспансерного наблюдения в течение 12-14 месяцев после операции с участием врачей: челюстно-лицевого хирурга, невролога, нейрохирурга, офтальмолога, оториноларинголога, специалиста по трудовой экспертизе [2, 10, 19].

4. Основываясь на приобретенном практическом клиническом опыте, считаем возможным рекомендовать врачам-хирургам, занимающимся реконструктивной хирургией костей лицевого и мозгового черепа, подразделять краниопластику в зависимости от сроков получения травмы:

- на первичную (до 2-х суток после получения травмы);
- первично отсроченную (до 3-х месяцев после получения травмы);
- позднюю (более 3-х месяцев после получения травмы).

СПИСОК ПУБЛИКАЦИЙ СОИСКАТЕЛЯ**Статьи в научных журналах**

1. Чудаков, О. П. Экспериментальные исследования в оценке чистого титана как оптимального имплантационного материала в реконструктивной хирургии травматических дефектов костей лицевого и мозгового черепа / О. П. Чудаков, Суюкай Се, И. О. Походенько-Чудакова // *Соврем. стоматология.* – 2018. – № 1. – С. 65-69.

2. Чудаков, О. П. Применение чистого титана в клинической реконструктивной хирургии травматических дефектов костей лицевого и мозгового черепа / О. П. Чудаков, Суюкай Се // *Стоматол. журн.* – 2018. – Т. XIX, № 1. – С. 49-54.

3. Чудаков, О. П. Показатели сыворотки крови в оценке процесса остеогенеза в системе «кость – титановый имплантат» в условиях эксперимента / О. П. Чудаков, Суюкай Се, А. В. Гончарик, Л. В. Картун, И. И. Попова // *Соврем. стоматология.* – 2018. – № 3. – С. 63-67.

4. Морфологические особенности остеointegrации при возмещении травматических дефектов костей лицевого и мозгового черепа с помощью чистого титана в условиях эксперимента / О. П. Чудаков, Суюкай Се, О. А. Юдина, Л. В. Бутько // *Новости хирургии.* – 2018. – Т. 26, № 6. – С. 645-654.

Статьи в сборниках научных трудов, материалов съездов, конференций, конгрессов

5. Чудаков, О. П. Выбор оптимального материала для реконструктивной хирургии травматических дефектов костей мозгового и лицевого черепа / О. П. Чудаков, Суюкай Се // *Интегративная медицина в челюстно-лицевой хирургии и стоматологии : сб. тр. науч.-практ. конф. с междунар. участием «Паринские чтения 2014»*, Минск, 10-11 апр. 2014 г. / Ком. по здравоохранению Мингорисполкома, Белорус. гос. мед. ун-т, Ассоц. оральных и челюстно-лицевых хирургов Респ. Беларусь; под общ. ред. И. О. Походенько-Чудаковой. – Минск, 2014. – С. 47-50.

6. Чудаков, О. П. Клиническая оценка чистого титана в реконструктивной хирургии травматических дефектов костей мозгового и лицевого черепа / О. П. Чудаков, Суюкай Се // *Интегративная медицина в челюстно-лицевой хирургии и стоматологии : сб. тр. науч.-практ. конф. с междунар. участием «Паринские чтения 2014»*, Минск, 10-11 апр. 2014 г. / Ком. по здравоохранению Мингорисполкома, Белорус. гос. мед. ун-т, Ассоц. оральных и челюстно-лицевых хирургов Респ. Беларусь; под общ. ред. И. О. Походенько-Чудаковой. – Минск, 2014. – С. 50-53.

7. Походенько-Чудакова, И. О. Вариант фиксации сетчатого имплантата из чистого титана при краниопластике / И. О. Походенько-Чудакова, О. П. Чудаков, Сюйкай Се // Сучасна стоматологія та щелепно-лицева хірургія : матеріали міжнарод. наук.-практ. конф., присвяч. 100-річчю з дня народження проф. Ю. Й. Бернадського (1915-2006), Київ, 30 січня 2015 р. / М-во охорони здоров'я України, Нац. акад. мед. наук України, Стоматол. фак. Нац. мед. ун-ту ім. О. О. Богомольця. – Київ, 2015. – С. 147-149.

8. Се, Сюйкай Научно-практический выбор оптимального материала для возмещения травматических дефектов костей лицевого и мозгового черепа / Сюйкай Се // Достижения науки и техники Китая и Беларуси в области здравоохранения и жизнедеятельности человека : сб. материалов Белорус.-Китайск. мед. форума, Минск, 25-27 нояб. 2015 г. / Белорус. нац. техн. ун-т. – Минск, 2015. – С. 44-46.

9. Се, Сюйкай Общая реакция организма на чистый титан, использованный как имплантационный материал в эксперименте / Сюйкай Се, О. П. Чудаков, О. А. Юдина // Обеспечение демографической безопасности при решении актуальных вопросов хирургической стоматологии и челюстно-лицевой хирургии : сб. тр. Нац. конгр. с междунар. участием «Паринские чтения 2016», Минск, 5-6 мая 2016 г. / под общ. ред. И. О. Походенько-Чудаковой ; редкол.: Д. С. Аветиков [и др.]. – Минск, 2016. – С. 45-48.

10. Чудаков, О. П. Путь решения проблемы реконструктивной хирургии травматических дефектов костей лицевого и мозгового черепа на современном этапе / О. П. Чудаков, Сюйкай Се // Актуальные вопросы стоматологии в новом тысячелетии : сб. материалов IV Белорус. стоматол. конгр., Минск, 19-21 окт. 2016 г. / под ред. Т. Н. Тереховой, И. В. Токаревича. – Минск, 2016. – С. 294-297.

11. Чудаков, О. П. Морфологическая характеристика изменений внутренних органов при применении чистого титана в реконструктивной хирургии травматических дефектов костей лицевого и мозгового черепа в эксперименте / О. П. Чудаков, О. А. Юдина, Сюйкай Се // Европа-Азия. Сотрудничество без границ : материалы междунар. науч.-практ. конф., посвящ. 120-летию со дня рождения проф. Н. В. Фитисова, Оренбург, 24-25 нояб. 2016 г. / Оренб. гос. мед. ун-т ; редкол.: И. В. Мирошниченко [и др.]. – Оренбург, 2016. – С. 201-203.

12. Се, Сюйкай Клинические аспекты применения чистого титана в реконструктивной хирургии травматических дефектов костей лицевого и мозгового черепа / Сюйкай Се, О. П. Чудаков // Новые горизонты – 2016 : сб. материалов III Белорус.-Китайск. молодеж. инновац. форума, Минск, 29-30 нояб. 2016 г. – Минск, 2016. – С. 164-165.

13. Походенько-Чудакова, И. О. Преимущества нового способа краниопластики // И. О. Походенько-Чудакова, О. П. Чудаков, Сюйкай Се // Иновационные технологии в стоматологии : материалы XXIV Междунар. юбил.

симп., посвящ. 60-летию стоматол. фак. Омск. гос. мед. ун-та, Омск, 24-25 нояб. 2017 г. / отв. ред. Г. И. Скрипкина. – Омск, 2017. – С. 390-392.

14. Походенько-Чудакова, И. О. Новый способ краниопластики с использованием импланта-сетки из чистого титана [Электронный ресурс] / И. О. Походенько-Чудакова, О. П. Чудаков, Суюкай Се // Достижения медицинской науки. – 2017. – Режим доступа: http://med.by/dmn/book.php?book=17-2_4. – Дата доступа: 04.07.2019.

15. Се, Суюкай Реконструктивная хирургия травматических дефектов орбиты с помощью чистого титана // Суюкай Се, О. П. Чудаков // Перспективные решения в прогнозировании, диагностике, лечении и реабилитации заболеваний черепно-челюстно-лицевой области и шеи : сб. тр. Нац. конгр. с междунар. участием «Паринские чтения 2018», Минск, 3-4 мая 2018 г. / Ком. по здравоохранению Мингорисполкома, Белорус. гос. мед. ун-т, Ассоц. орал. и челюстно-лицевых хирургов Респ. Беларусь ; под общ. ред. И. О. Походенько-Чудаковой ; редкол.: Д. С. Аветиков [и др.]. – Минск, 2018. – С. 324-327.

Тезисы докладов

16. Chudakov, O. Pure reticulate titanium in Plastic surgery of defects and deformities of brain and facial skull / O. Chudakov, Xukai Xie // J. Craniomaxillofac. Surg. – 2012. – [XXI Congress of the European Association for Cranio-Maxillo-Facial Surgery (EACMFS), Dubrovnik, Croatia, Sept. 11-15, 2012: abstr.]. – P. 248-249.

17. Се, Суюкай Новый способ фиксации сетчатого имплантата при краниопластике / Суюкай Се // Сучасні теоретичні та практичні аспекти клінічної медицини : тез. доп. наук.-практ. конф. з міжнар. участю молодих вчених та студентів, присвяч. 85-річчю з дня заснування Студент. наук. товариства ОНМедУ, Одеса, 22-24 квіт. 2015 р. / редкол.: В. М. Запорожан (гол. ред.) [та ін.]. – Одеса, 2015. – С. 299.

18. Osseointegration Process In The “Bone-Implant” System In Experimental Reconstruction Surgery Of Traumatic Defects Of Facial Skull And Cerebral Cranium Bones / I. O. Pohodenko-Chudakova, O. P. Chudakov, Xukai Xie, O. A. Yudina // 24th EACMFS (European Association for Cranio Maxillo Facial Surgery) Congress, Munich, Germany, Sept. 18-21, 2018 : abstr. book. – Munich, 2018. – P. 882.

Патент

19. Способ краниопластики : пат. ВУ 21162 / И. О. Походенько-Чудакова, О. П. Чудаков, Суюкай Се. – Опубл. 28.03.2017.

Инструкция по применению

20. Чудаков, О. П. Метод краниопластики [Электронный ресурс] : инструкция по применению № 084-0718 : утв. 07.09.2018 / О. П. Чудаков, Суюкай Се // Современные методы диагностики, лечения и профилактики заболеваний. – Режим доступа: <http://med.by/methods/book.php?book=2538>. – Дата доступа: 04.07.2019.

РЭЗІЮМЭ**Се Суюкай****Рэканструктыўная хірургія траўматычных дэфектаў костак тваравага і мазгавога чэрапа з дапамогай перфараваных пласцін з тытану (эксперыментальна-клінічнае даследаванне)**

Ключавыя словы: траўматычны дэфект чэрапа, астэагенэз, астэаінтэграцыя, краніяпластыка, тытанавы перфараваны імплантат.

Мэта даследавання: распрацаваць, эксперыментальна абгрунтаваць і клінічна ўкараніць новы метады рэканструктыўнай імплантацыі ў лячэнні і рэабілітацыі пацыентаў з траўматычнымі дэфектамі костак тваравага і мазгавога чэрапа з дапамогай перфараваных пласцін з тытану з мэтай дакладнага паляпшэння вынікаў лячэння і паказчыкаў якасці жыцця.

Аб'ект даследавання: эксперыментальнае даследаванне на лабараторных жывёлах – трусах ($n = 40$) біясумяшчальнасці, актыўнасці працэсаў васкулярызацыі, дынамікі рэпаратывнай рэгенерацыі касцявых дэфектаў пры замяшчэнні іх імплантацыйным матэрыялам. Клінічнае рэтраспектыўнае даследаванне праведзена на 52 пацыентах з траўматычнымі дэфектамі костак тваравага і мазгавога чэрапа.

Метады даследавання: эксперыментальны, лабараторны, марфалагічны, біяхімічны, архіўны клінічны, статыстычны.

Атрыманыя вынікі і іх навізна. Эксперыментальна распрацаваны метады рэканструктыўнай краніяпластыкі траўматычных дэфектаў костак тваравага і мазгавога чэрапа з ужываннем перфараваных тытанавых пласцін: вызначана аптымальная форма, памеры, спецыфічны характар паверхні, спосаб яе размяшчэння на краі дэфекта костак чэрапа з выкарыстаннем фізічнага і біялагічнага метадаў фіксацыі.

Даказаны высокая эфектыўнасць і бяспека клінічнага выкарыстання прапанаванага метаду ў пацыентаў з траўматычнымі дэфектамі, а таксама пэўнае паляпшэнне функцыянальна-эстэтычных паказчыкаў, адсутнасць пасляоперацыйных ускладненняў, сацыяльных праблем у працэсе медыцынскай і сацыяльнай рэабілітацыі.

Рэкамендацыі па выкарыстанні: прымяненне ў спецыялізаваных аддзяленнях чэрапна-сківічна-тваравай хірургіі і нейрахірургіі ўстаноў аховы здароўя Рэспублікі Беларусь.

Галіна прымянення: чэрапна-сківічна-тваравая хірургія, нейрахірургія, хірургічная стаматалогія.

РЕЗЮМЕ

Се Суюкай

Реконструктивная хирургия травматических дефектов костей лицевого и мозгового черепа с помощью перфорированных пластин из титана (экспериментально-клиническое исследование)

Ключевые слова: травматический дефект черепа, остеогенез, остеointegrация, краниопластика, титановый перфорированный имплантат.

Цель исследования: разработать, экспериментально обосновать и клинически внедрить новый метод реконструктивной имплантации в лечении и реабилитации пациентов с травматическими дефектами костей лицевого и мозгового черепа с помощью перфорированных пластин из титана с целью достоверного улучшения результатов лечения и показателей качества жизни.

Объект исследования: экспериментальное исследование на лабораторных животных – кроликах ($n = 40$) биосовместимости, активности процессов васкуляризации, динамики репаративной регенерации костных дефектов при замещении их имплантационным материалом. Клиническое ретроспективное исследование проведено на 52 пациентах с травматическими дефектами костей лицевого и мозгового черепа.

Методы исследования: экспериментальный, лабораторный, морфологический, биохимический, архивный клинический, статистический.

Полученные результаты и их новизна. Экспериментально разработан метод реконструктивной краниопластики травматических дефектов костей лицевого и мозгового черепа с применением перфорированных титановых пластин: определена оптимальная форма, размеры, специфический характер поверхности, способ ее помещения на края дефекта костей черепа с использованием физического и биологического методов фиксации.

Доказаны высокая эффективность и безопасность клинического использования предложенного метода у пациентов с травматическими дефектами, а также достоверное улучшение функционально-эстетических показателей, отсутствие послеоперационных осложнений, социальных проблем в процессе медицинской и социальной реабилитации.

Рекомендации по использованию: применение в специализированных отделениях черепно-челюстно-лицевой хирургии и нейрохирургии учреждений здравоохранения Республики Беларусь.

Область применения: черепно-челюстно-лицевая хирургия, нейрохирургия, хирургическая стоматология.

SUMMARY

Xie Xukai

Reconstructive surgery of traumatic facial and cerebral skull bones defects using perforated titanium plates (experimental clinical study)

Keywords: traumatic skull defect, osteogenesis, cranioplasty, titanium titanium perforated implant.

The aim of the study: development, experimental justification, and clinical introduction of a new method of reconstructive implantation in the treatment and rehabilitation of patients with traumatic defects of the facial and cerebral skull bones, using perforated plates of pure titanium to improve significantly the results of recovery of patients and quality of life indicators.

The object of the study: an experimental study on laboratory animals – rabbits (n = 40) of biocompatibility, the activity of vascularization processes, dynamics of reparative regeneration of bone defects when they are replaced with implant material. A clinical retrospective study was conducted on 52 patients with traumatic defects of the facial and brain skull bones.

Research approaches: experimental, laboratory, morphological biochemical, archived clinical, statistical.

The results obtained and their novelty. An experimentally developed method of reconstructive cranioplasty of traumatic bone defects of the facial and cerebral skull using perforated titanium plate: the optimal shape, size, specific nature of the surface, the method of placing it on the skull bone defect, physical and biological methods of fixation were determined. Proved high efficiency and safety of the clinical use of the proposed method in patients with traumatic defects, significantly improved functional and aesthetic indicators, the absence of postoperative complications, social problems in the process of medical and social rehabilitation.

Recommendations for use: application in specialized departments of craniomaxillofacial surgery and neurosurgery of health organizations of the Republic of Belarus.

Application area: craniomaxillofacial surgery, neurosurgery, surgical dentistry.

Подписано в печать 23.09.20. Формат 60×84/16. Бумага писчая «Хероx office».
Ризография. Гарнитура «Times».
Усл. печ. л. 1,39. Уч.-изд. л. 1,45. Тираж 60 экз. Заказ 460.

Издатель и полиграфическое исполнение: учреждение образования
«Белорусский государственный медицинский университет».
Свидетельство о государственной регистрации издателя, изготовителя,
распространителя печатных изданий № 1/187 от 18.02.2014.
Ул. Ленинградская, 6, 220006, Минск.