

Возможности ультразвукографии в диагностике патологии эндо- и миометрия

Белорусский государственный медицинский университет

В ходе выполненной работы уточнены основные эхографические признаки патологии эндо-и миометрия (гиперплазии эндометрия, аденомиоза, миомы матки) при ультразвуковом исследовании в 2D и 3D-режимах, проведена сравнительная оценка их диагностической значимости. Обоснована необходимость комплексного трансвагинального ультразвукового исследования с применением цветового доплеровского картирования и доплерометрии сосудов матки.

Ключевые слова: патология эндо-и миометрия, трансвагинальная эхография, цветовое доплеровское картирование, доплерометрия.

Сегодня в лечебно-профилактических учреждениях широко используется эхография органов малого таза, которая является основным неинвазивным, но в тоже время высокоинформативным методом первичной диагностики патологии матки [2]. Современные ультразвуковые приборы оснащены новым поколением специальных датчиков, применение которых дает возможность трехмерной визуализации и реконструкции объемного изображения тканей и органов, что повышает точность диагностической информации, уточняя топографо-анатомические взаимоотношения между интересующими структурами, и приводит к улучшению восприятия изображения [3].

В комплексе средств, которые могут быть использованы в настоящее время для диагностики патологии эндо-и миометрия все более важное место начинает занимать цветовое доплеровское картирование и доплерометрия. Этот метод позволяет по-новому подойти к решению проблем заболеваний матки, прежде всего с позиций оценки внутриорганный и внутриопухолевого кровотока [5]. Все вышеизложенное определило цель нашей работы – сравнить диагностические возможности двух-и трехмерной трансвагинальной эхографии, изучить изменение гемодинамики сосудов матки при различной доброкачественной патологии эндо-и миометрия, обосновать объем и последовательность диагностических мероприятий при использовании трансвагинальной эхографии.

Материал и методы

В исследование было включено 118 женщин позднего репродуктивного и пременопаузального возраста. В I группу были включены 29 пациенток, имеющих изолированную патологию эндометрия, во II – 51 пациентка с сочетанной патологией эндо-и миометрия, III группу (контроль) составили 38 здоровых женщин.

Сонографическое исследование органов малого таза с доплерометрией проводилось на аппарате «Philips iU22» трансвагинальным датчиком 3,5 – 7 МГц.

Сканируя органы малого таза в режиме «реального времени», уточняли анатомические особенности внутренних половых органов: биометрические параметры матки и яичников, структуру миометрия, наличие миоматозных

узлов, их локализацию, размеры и количество, наличие признаков аденомиоза. Оценивали срединное М-эхо (структуру и толщину). Следующим этапом для уточнения нозологической формы патологии использовалась методика трехмерного ультразвукового режима, которая проводилась с помощью математической программы обработки ультразвуковой информации и реконструкции изображения. Исследование кровотоков артерий матки проводили в триплексном режиме, что позволяло использовать наложение цветового картирования тока крови на обычное серошкальное изображение с одновременной регистрацией кривых скоростей кровотока. Объем матки вычисляли по формуле: $\text{объем матки} = (Д + Ш + П-3)3 / 60,79$, где Д – длина матки (см), Ш – ширина матки (см), П-3 – переднезадний размер матки (см), 60,79 – постоянный коэффициент.

После биометрии осуществляли цветное доплеровское картирование, которое позволяло выявить восходящие и нисходящие экстраматочные ветви маточных артерий и изучить внутриматочное артериальное русло. После визуальной оценки сосудистого русла последовательно проводили импульсную доплерометрию в маточных артериях и их ветвях – аркуатных, радиальных, базальных и спиральных. Для этого использовали специальные настройки прибора для экстра-и интраорганных сосудов, использовали минимальные размеры цветового окна опроса, частотный фильтр < 100 Гц для исключения приема низкочастотного компонента, обусловленного движением стенок сосуда. Для каждого исследуемого сосуда получали от 3 до 5 циклов кривых скоростей кровотока по одну сторону изолинии.

При анализе кривых скоростей кровотока определяли следующие параметры: индекс резистентности (ИР), пульсационный индекс (ПИ), систоло-диастолическое отношение (СДО).

Статистическая обработка выполнена с помощью программного пакета Statistica 6.0. Достоверность различий между средними значениями изучаемых параметров оценивали по t-критерию Стьюдента. Полученные различия считались достоверными при $p < 0,05$.

Результаты и обсуждение

Согласно данным сонографических исследований, наибольшие отличия всех линейных параметров по сравнению со здоровыми женщинами нами были отмечены у пациенток, имеющих сочетанную патологию эндо-и миометрия. Так, длина, ширина и переднезадний размер матки у обследованных женщин II группы в среднем составили: $82,1 \pm 2,1$ мм, $64,5 \pm 1,9$ мм и $57,6 \pm 1,7$ мм соответственно, что с высокой степенью достоверности ($p < 0,001$) отличалось от аналогичных средних параметров у женщин группы контроля – $57,7 \pm 1,8$ мм, $51,6 \pm 1,3$ мм и $46,2 \pm 0,7$ мм. В I группе обследованных нами также отмечено увеличение некоторых линейных размеров матки. Так, переднезадний размер матки в этой группе составил $49,3 \pm 0,8$ мм и был достоверно больше ($p < 0,01$) по сравнению с аналогичным показателем в группе здоровых женщин, тогда как в размерах длины ($59,4 \pm 3,2$ мм) и ширины ($52,7 \pm 1,6$ мм) достоверных различий не выявлено. Согласно мнению А.Н. Стрижакова (1997) более точным параметром, отражающим величину матки, является объем. Результаты нашего исследования показали, что несмотря на некоторое увеличение объема матки у пациенток с

изолированной патологией ($73,9 \pm 5,7$ см³), достоверные отличия этого параметра от группы контроля ($67,3 \pm 4,1$ см³) имелись только у женщин с сочетанной патологией эндо-и миометрия ($143,8 \pm 9,2$ см³, $p < 0,001$).

При подозрении на гиперпластический процесс эндометрия трансвагинальное ультразвуковое исследование нами проводилось до отдельного диагностического выскабливания слизистой полости матки. На первом этапе использовался 2D режим, на втором – 3D. При проведении исследования обращали внимание на утолщение эндометрия при сохранении его эхогенности и ровных контуров. Эхосигнал отражения от эндометрия был получен во всех наблюдениях. При этом переднезадний размер срединного маточного эха у пациенток основных групп достоверно отличался от группы контроля ($10,0 \pm 1,7$) и находился в пределах 12 – 22 мм, в среднем составив $17,3 \pm 1,2$ мм в I группе ($p < 0,001$), $16,2 \pm 1,4$ мм во II группе ($p < 0,01$).

Согласно нашим данным, патология эндометрия, подтвержденная гистологическим исследованием, у пациенток основных групп на основании 2D трансвагинальной эхографии диагностирована в 83,6% случаев, в 16,5% – гиперплазия эндометрия не выявлена (получены ложноотрицательные заключения).

Проведя исследование в 3D режиме, получали трехмерное изображение, которое представляло собой объем данных, включающих весь эндометрий, область трубных углов и большую часть миометрия. При анализе эхограмм большое внимание уделяли состоянию срединного маточного эха, оценивая его форму, контуры и внутреннюю структуру.

Гиперплазия эндометрия в 3D-режиме установлена в 86,2% случаев.

Эхографическая диагностика данной патологии основывалась на выявлении утолщенной срединной структуры матки с ровными контурами и средней эхоплотностью (рисунок 1). Особое внимание уделяли пропорциональности толщины эндометрия передней и задней стенок полости матки. В 2 случаях наблюдений именно асимметрия эндометрия позволила диагностировать очаговую гиперплазию эндометрия, которая не была выявлена при двухмерном сканировании (рис. 2).

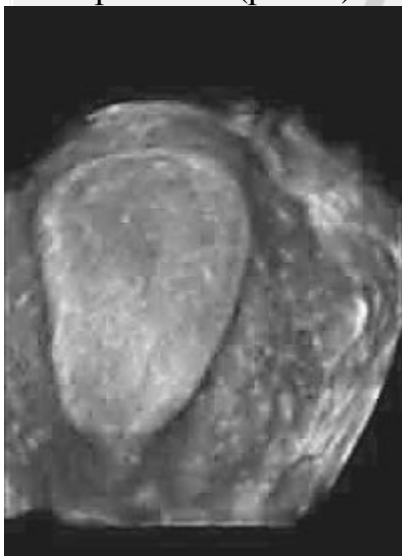

Рис. 1. Гиперплазия эндометрия (изображение в 3D режиме).

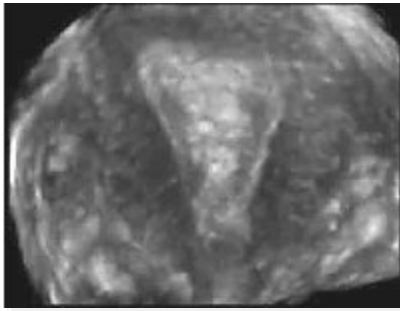


Рис. 2. Очаговая гиперплазия эндометрия (изображение в 3D режиме).

При проведении трансвагинального ультразвукового исследования у женщин II группы увеличение матки в большинстве случаев отмечено за счёт миоматозных узлов. Сочетание миомы матки и гиперплазии эндометрия отмечено у 23 пациенток, сочетание миомы матки, аденомиоза и гиперплазии – у 13 больных этой группы, аденомиоза и гиперплазии – у 15 обследованных женщин. При проведении двухмерной и трехмерной сонографии миоматозные узлы визуализировали в виде округлых или овальных образований с наличием так называемой псевдокапсулы в виде гипоэхогенного ободка. Эхографическая картина миоматозного узла определялась соотношением в его структуре мышечного и соединительнотканного компонентов (рис. 3).

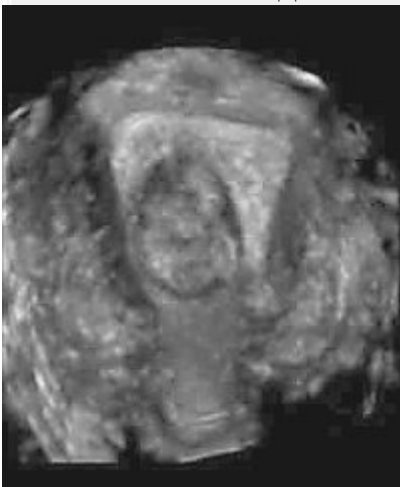


Рис. 3. Субмукозная миома матки (изображение в 3D режиме).

При выявлении аденомиоза, особенно ранних его стадий, обращали внимание на появление эхонегативных трубчатых структур в миометрии диаметром до 4 – 5 мм, неравномерность толщины базального слоя эндометрия, зазубренность или изрезанность его контура (рис. 4).

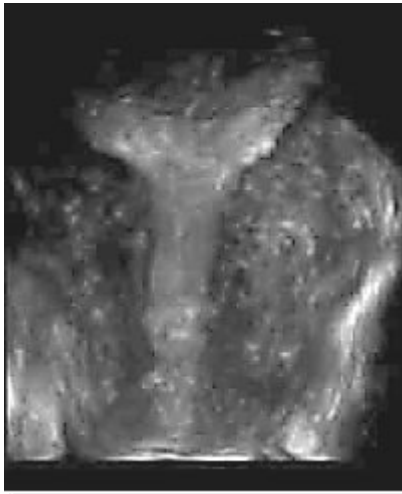

Рис. 4. Аденомиоз (изображение в 3D режиме).

В ходе проспективного исследования мы провели уточнение прогностической ценности таких акустических признаков внутреннего эндометриоза как: увеличение переднезаднего размера матки, округлость её формы, появление в миометрии аномальных кистозных полостей диаметром до 4 – 5 мм накануне менструации (диффузная форма) или образований неправильной формы, без четких контуров и с меньшей эхоплотностью, чем у неизменённой мышечной ткани (узловая форма).

Анализ результатов эхографии установил, что прогностическая ценность предлагаемых различных акустических критериев далеко неоднозначна. По нашим данным, наиболее информативным эхографическим критерием является округлость формы тела матки при величине последней 5 – 7 недель беременности. Произведенные расчеты отношения длины тела матки к ее толщине у женщин имеющих аденомиоз и гиперплазию эндометрия показали, что этот показатель в среднем составил $1,07 \pm 0,04$ ($p < 0,05$) у пациенток II группы, тогда в группе контроля аналогичный показатель составил $1,29 \pm 0,08$.

Обнаружение данного признака при отсутствии других патологических процессов в миометрии или в сочетании с единичными миоматозными узлами диаметром до 10 мм позволило у 22 (78,6%) больных, имеющих аденомиоз, установить правильный диагноз. В то же время другой акустический признак – увеличение переднезаднего размера, по нашему мнению, не может иметь самостоятельного прогностического значения, так как очень часто наблюдается при других патологических состояниях, например, миоме матки. Аномальные кистозные полости встречались в 9 (32,1%) случаях у пациенток II группы. Особого внимания требовала дифференциальная диагностика миомы и узловой формы аденомиоза. Эхографически аденомиоз мы интерпретировали как образование неправильной формы, без четких контуров, с отсутствием соединительно-тканной капсулы, с меньшей эхоплотностью, чем у неизменённого миометрия. Важно отметить, что размеры узлов аденомиоза в наших исследованиях не превышали 30 мм в диаметре, поэтому затруднения в дифференциальной диагностике возникали именно при небольших размерах узла миомы и аденомиоза. Отличительной особенностью узла аденомиоза от миоматозного узла явилось наличие нечеткого прерывистого контура образования в миометрии при визуализации как в обычном режиме, так и при объемной реконструкции.

Согласно нашим исследованиям, точность эхографической диагностики миомы матки для 2D составила 91,6%, для 3D – 94,4%. В одном случае наблюдения выявленное при 2D эхолокации в полости матки образование, с несколько сниженной по сравнению с миометрием эхогенностью было дифференцировано как полип эндометрия. При 3D реконструкции четко прослеживалась связь образования с миометрием боковой стенки матки, что позволило интерпретировать его как подслизистый миоматозный узел. Информативность в диагностике аденомиоза, подтвержденного с помощью гистероскопического исследования, для 2D составила – 75%, для 3D – 82,1%.

Следует отметить, что трехмерная реконструкция акустического изображения подслизистой и миомы матки с центрипетальным ростом позволяла оценить глубину распространения миомы в мышечный слой матки, а также провести сравнительную оценку толщины миометрия между опухолью и серозой матки. Необходимо отметить, что в 2 случаях у пациенток с сочетанной патологией применение трехмерной технологии при множественной миоме матки позволило определить, что причиной деформации срединной структуры матки явился узел аденомиоза, имевший схожую эхоструктуру с узлом миомы.

Необходимо отметить, что гиперпластические процессы эндометрия сопровождаются неоваскуляризацией, которая оценивалась нами с использованием цветового картирования и доплерометрии, позволяющих с высокой точностью выявить сосудистые изменения и получить дополнительную информацию о состоянии эндометрия.

Сравнив данные исследования частоты визуализации сосудов у здоровых женщин и пациенток основных групп, мы получили визуализацию маточных артерий и их восходящих ветвей у всех обследованных женщин, в то время как по мере продвижения сосудистого русла вглубь матки частота визуализации сосудов снижалась. Однако, нами было отмечено, что доброкачественные гиперпластические процессы эндо-и миометрия сопровождаются увеличением частоты визуализации при цветовом доплеровском картировании, причем визуализация базальных и спиральных артерий лучше при изолированных формах патологии эндометрия. Так, кровотоков в спиральных артериях регистрировался у 24,1% пациенток, а в базальных – у 62,1% пациенток I группы. У больных II группы, имеющих сочетанную патологию, кровотоков в спиральных артериях определялся в 19,6% случаев, в базальных – в 54,9%. У пациенток контрольной группы кровотоков в этих сосудах регистрировался реже – в 18,4% случаях в спиральных и в 52,6% – в базальных.

При проведении исследований мы использовали не только качественные (тип кровотока, васкуляризация тканей) но и количественные показатели, поскольку многими исследователями доказано, что морфологические изменения слизистой оболочки матки, как в течение менструального цикла, так и при развитии в ней гиперпластических процессов, сопровождаются изменениями её васкуляризации [4]. Кроме того, известно, что рост миоматозных узлов зависит от состояния сосудистой сети матки [1].

Согласно доплерометрическим данным, полученным как у женщин группы контроля, так и у пациенток основных групп, было выявлено, что по мере удаления от основных ветвей маточных артерий наблюдалось снижение всех

индексов сосудистого сопротивления, причем эти изменения носили однонаправленный характер (таблица 1).

Таблица 1. Допплерометрические показатели артерий матки у женщин с патологией эндо-и миометрия

Группы женщин	Допплерометрические показатели	Артерии матки				
		маточные	аркуатные	радиальные	базальные	спиральные
I (n=29)	ПИ	2,28±0,10	1,72±0,09	1,32±0,11	0,88±0,04*	0,74±0,07*
	ИР	0,78±0,02	0,71±0,04	0,65±0,01	0,51±0,02	0,49±0,03
	СДО	7,86±0,12	5,01±0,28	3,54±0,36	1,98±0,17*	1,74±0,13*
II (n=51)	ПИ	2,46±0,14	1,64±0,13	1,35±0,06	0,92±0,16	0,85±0,09
	ИР	0,81±0,02	0,69±0,06	0,61±0,03	0,53±0,02	0,48±0,03
	СДО	7,54±0,13	4,84±0,32	3,28±0,09*	2,32±0,15	2,09±0,11
Контроль (n=38)	ПИ	2,54±0,12	1,86±0,09	1,42±0,06	1,18±0,12	0,99±0,08
	ИР	0,86±0,02	0,82±0,02	0,68±0,01	0,54±0,03	0,51±0,02
	СДО	8,22±0,46	5,44±0,32	4,03±0,24	2,68±0,12	2,37±0,14

Примечание – *Достоверность различий по сравнению с контрольной группой (*p<0,05)

Данные, полученные в ходе исследования, свидетельствуют о том, что при наличии гиперпластических изменений слизистой оболочки матки и патологии миометрия имелась тенденция к снижению средних значений показателей сосудистого сопротивления по сравнению с аналогичными показателями в группе контроля, что, вероятно, можно объяснить активизацией внутриорганный кровотока при различной гормонозависимой патологии матки.

Выводы

1. Правильное поэтапное проведение ультразвукового исследования обеспечивает значительную точность диагностики патологии эндо-и миометрия.
2. Диагностическая ценность двухмерной и трехмерной эхографии достоверно не отличаются друг от друга. Однако применение трехмерного изображения обеспечивает более качественный анализ структуры патологического эндометрия, а трехмерная реконструкция мышечного слоя матки существенно расширяет представление о пространственном соотношении между неизменным миометрием и доброкачественной узловой патологией матки (миоматозными узлами, узловой формой внутреннего эндометриоза), что способствует выбору правильного метода лечения.
3. При проведении цветового доплеровского картирования у больных с патологией эндо-и миометрия отмечается увеличение частоты визуализации сосудов матки.
4. Данные, полученные в ходе доплерометрических исследований, свидетельствуют о том, что при наличии гиперпластических изменений слизистой оболочки матки и патологии миометрия имеется тенденция к снижению средних значений показателей сосудистого сопротивления по сравнению с аналогичными показателями у женщин группы контроля, что, вероятно, связано с активацией внутриорганный кровотока при различной гормонозависимой патологии матки.

Литература

1. Вихляева, Е.М. Руководство по диагностике и лечению лейомиомы матки / Е. М. Вихляева. М., Медпресс-информ, 2004. 400 с.

2. Демидов, В. Н. Ультразвуковая диагностика гиперпластических и опухолевых процессов эндометрия / В. Н. Демидов, А. И. Гус // Клиническое руководство по ультразвуковой диагностике. Т. 3 / под ред. В. В. Митькова, М. В. Медведева. М.: Видар, 1997. С. 120-131.
3. Bega, G. Three-dimensional ultrasonography in gynecology: technical aspects and clinical application / G.Bega, A.Lev-Toaff, E.Sr.Becker, A.B.Kurtz // J. Ultrasound Med. 2003. Nov; 22 (11). P. 1249-69.
4. Bourne, T. H. Transvaginal color Doppler in gynecology // Ultrasound Obstet. Gynecol. 1991. Vol. 1. № 5. P. 359-373.
5. Kurjak, A. Clinical value of the assesment of gynecological tumor angiogenesis by transvaginal color Doppler / A.Kurjak, A.Salihagik, S.Kiresic-Urek // Ann. Med. 1992. Vol. 24. P. 97-103.