

Изучены особенности частотно-пространственного распределения биопотенциалов головного мозга у больных шизофренией. ЭЭГ больных шизофренией классифицированы по типам методом визуальной оценки.

Ключевые слова: шизофрения, электроэнцефалография.

Шизофрения - распространенное психическое заболевание, популяционный риск развития которого в течение жизни составляет около 1% [7]. Конвенциональное (по общему согласию как временная диагностическая договоренность) определение шизофрении следует как «нозологическая группа психозов со своеобразной психопатологической симптоматикой и прогрессивным характером течения болезненного процесса» [10]. Природа заболевания остается нераспознанной. Современное этиопатогенетическое представление о шизофрении - это как о прогрессирующей болезни головного мозга с аномалиями объема вследствие нарушения развития нервной системы [9].

Нейровизуализационные исследования свидетельствуют о патогенетически значимых и задействованных в болезненном процессе определенных областях головного мозга, что позволяет для изучения патофизиологических и феноменологических составляющих шизофренического процесса использовать электрофизиологические тесты: стандартную электроэнцефалограмму (ЭЭГ) и компьютерную ЭЭГ [2-3].

Проведенные в последние годы с применением новейших методик электроэнцефалографические исследования выявили ряд характерных для шизофрении ЭЭГ-феноменов: достоверно чаще выявлялись изменения показателей вызванных потенциалов головного мозга, проявляющихся в снижении амплитуды и увеличении латентного периода или в несоответствии реакций сигнальному значению стимулов в форме более выраженных ответных электрических реакций мозга [8], повышение спектральной мощности фоновой ЭЭГ в диапазоне дельта-ритма и снижение спектральной мощности альфа-2 поддиапазонов с асимметрией альфа-ритма, увеличение бета-активности при наличии позитивной и снижение при наличии негативной симптоматики, нарушения функций корково-подкорковых систем мозга, связанных с генерацией альфа-ритма [5-6 и др.], увеличение числа дипольных локализаций источников альфа-ритма в кластерах, локализованных в лимбической коре и гиппокампе, и источников тета-ритма в кластерах в областях височной, лобной коры и в гиппокампе [1] и прочее. В то же время исследования по классификации типов ЭЭГ при шизофрении не проводились.

Цель настоящего исследования - классификация типов ЭЭГ при шизофрении.

Материал и методы

Исследование проведено на базе клинических отделений и отделения функциональной диагностики ГУ «Республиканская клиническая психиатрическая больница» и лаборатории социальной и клинической психиатрии ЦНИЛ УО «Белорусский государственный медицинский университет». Всего в исследование было включено 380 человек в возрасте 18-50

лет, из них 120 - больных шизофренией (F.20.0 по МКБ-10; основная исследовательская группа), 110 - больных органическими психическими расстройствами (F06.0-F06.2; группа контроля больных) и 150 - практически здоровых лиц (контрольная группа). Выборка здоровых лиц формировалась с ориентацией на половозрастной состав выборки больных органическими психическими расстройствами и шизофренией из общего сформированного в беспорядочном алфавитном порядке списочного состава здоровых лиц случайным образом с использованием таблицы случайных чисел (шаговый ход «каждый третий»). То есть по половозрастному фактору группы сравнения были сопоставимыми. Критерии включения больных в исследование: верифицированный диагноз шизофрении или органического психического расстройства, не страдание хроническими соматическими и неврологическими заболеваниями, запись ЭЭГ в первые 3-е суток поступления в психиатрическую клинику на фоне монотерапии невысокими (малыми) дозами типичного нейролептика, не прием психотропного препарата минимум 1 месяц до госпитализации в клинику, длительность психического расстройства не более 5-ти лет. Критерии не включения случая во все три исследовательские группы по данным ЭЭГ-обследования: наличие нарушений корковой ритмики локального или пароксизмального характера и по данным магнитно-резонансной томографии (МРТ): в группы здоровых людей и больных шизофренией - наличие признаков органического поражения головного мозга и в группу больных органическими психическими расстройствами - наличие органических изменений в головном мозге гидроцефально-атрофического характера. ЭЭГ записывалась на 16-ти канальном электроэнцефалографе фирмы «Medicor» в моно- (со спаренными ушными электродами) и биполярном отведениях при поддержке компьютерной системы «Brainscan» в режимах периодометрического и спектрального видов анализа. Применялась следующая классификация типов ЭЭГ [4]: тип I - организованный альфа-тип ЭЭГ, тип II - гиперсинхронный альфа-тип ЭЭГ, тип III - десинхронный тип («плоская») ЭЭГ, тип IV а - дезорганизованный альфа-тип, тип IV b - дезорганизованный бета-тип и тип V - дезорганизованный с преобладанием тета- и дельта-активности. Магнитно-резонансная томография головного мозга выполнялась на МРТ-томографе «Образ-2М» с программной оболочкой «Томософт». Полученные результаты обработаны с помощью стандартной программы «Statistica 6,0» методом параметрической статистики с использованием непарного t-критерия Стьюдента при уровне значимости $p < 0,05$.

Результаты и обсуждение

Современные методики электроэнцефалографического исследования особенностей частотно-пространственного распределения биопотенциалов головного мозга у человека позволяют выделять три класса нарушений корковой ритмики: нарушения локального характера, пароксизмального характера и диффузные нарушения. Для констатации органического поражения головного мозга наиболее информативными являются нарушения корковой ритмики локального характера, судорожной готовности - нарушения пароксизмального характера, в то же время как определяемые на ЭЭГ диффузные изменения в головном мозге человека менее диагностически значимые и считаются

этиологически неспецифическими, так как выявляются не только при разных нервно-психических расстройствах, но и у здоровых людей. Нормальная ЭЭГ и ЭЭГ здорового человека - разные вещи. Идеальная норма (организованный альфа-тип ЭЭГ) встречается менее чем у половины здоровых людей, а различные типы нарушений корковой ритмики диффузного характера, выявляемые на ЭЭГ здоровых людей, являются следствием перенесенных в течение жизни нейроинфекций, черепно-мозговых травм, патологии родового периода и пр. и считаются патогенетически незначимыми [2-4]. Так, в нашем исследовании (рисунок 1) идеальная норма ЭЭГ (I тип ЭЭГ) констатирована в 31% случаев в выборке психически и соматоневрологически здоровых людей, а дезорганизованный с преобладанием тета- и дельта-активности тип ЭЭГ (V тип ЭЭГ) как наиболее худший в диагностическом контексте среди типов нарушения корковой ритмики и отражающий наличие микроструктурных изменений в головном мозге доминирующим выявлялся в 4% случаев. Анализ подгруппы здоровых людей (6 человек) с верифицированным у них V типом ЭЭГ показал, что в прошлом у них были черепно-мозговые травмы с потерей сознания. Но исключение этой подгруппы из общей выборки здоровых людей не являлось целесообразным, ибо нарушался исследовательский принцип отражения реальной действительности. В частности, в такой же мере выраженности патогенетической незначимости для отражения особенностей нарушения корковой ритмики при шизофреническом процессе могли встречаться случаи перенесенной тяжелой черепно-мозговой травмы среди больных шизофренией.

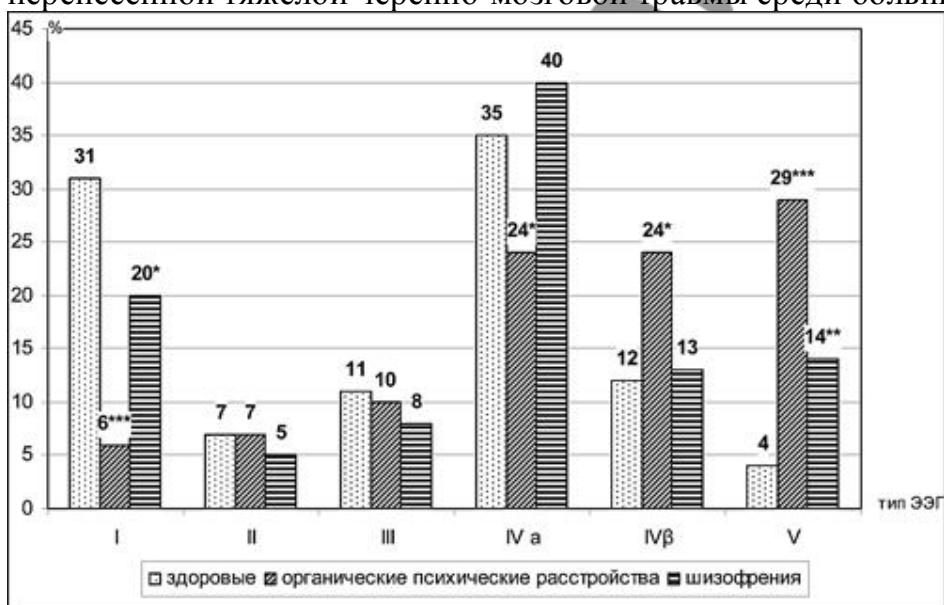


Рисунок 1. Типы ЭЭГ в выборках практически здоровых лиц (здоровые), больных органическими психическими расстройствами и больных шизофренией (шизофрения)

(типы ЭЭГ: тип I - организованный альфа-тип ЭЭГ, тип II - гиперсинхронный альфа-тип ЭЭГ, тип III - десинхронный тип («плоская») ЭЭГ, тип IV a - дезорганизованный альфа-тип, тип IV b - дезорганизованный бета-тип и тип V - дезорганизованный с преобладанием тета- и дельта-активности; *, **, *** - $p < 0,05-0,001$ против выборки здоровых лиц)

При сопоставлении изучаемых показателей по исследовательским группам отмечено, что нормальная ЭЭГ в 1,6 раза реже фиксируется в группе больных шизофренией (в 20% против 31% случаев в группе контроля здоровых людей; $p < 0,05$ при $t = 2,094$) и в 5,2 раза - в группе больных органическими психическими расстройствами (в 6% случаях; $p < 0,001$ при $t = 5,678$), то есть отмечается 3,3-кратная диспропорция вероятности встречаемости I типа ЭЭГ в группах больных шизофренией и органическими психическими расстройствами ($p < 0,01$; $t = 3,258$). С другой стороны формулировка проблемы может звучать так: при шизофрении в 80% случаев по данным ЭЭГ выявляются диффузные органические поражения головного мозга, а при органических психозах, протекающих на фоне отсутствия локальных повреждений головного мозга - в 94%. Причем, как показывает проведенный анализ, нормальная ЭЭГ как в выборке больных шизофренией, так и в выборке больных органическими психическими расстройствами преимущественно фиксировалась в ситуации начального этапа формирования и развития болезненного состояния (первый приступ болезни) на фоне относительно благоприятного анамнеза по исследовательской категории «фактор вредности» (отсутствие патологии дородового, родового и послеродового периодов, редкие нейроинфекции, отсутствие хронических ЛОР-болезней, черепно-мозговых травм и пр.).

Итак, дегенеративные изменения на ЭЭГ в наших исследовательских группах больных развивались по следующим типам: гиперсинхронизации (II тип ЭЭГ) - почти в равном пропорциональном соотношении (5% и 7% случаев в группе больных шизофренией и в группе больных органическими психическими расстройствами соответственно; $p > 0,05$ против показателя контроля здоровых людей), десинхронизации (III тип ЭЭГ) - 8% и 10% случаев ($p > 0,05$), снижения регулярности альфа-ритма (IV а тип ЭЭГ) - 40% ($p > 0,05$) и 24% случаев ($p < 0,05$, $t = 1,960$), усиления бета-активности (IV б тип ЭЭГ) - 13% ($p > 0,05$) и 24% случаев ($p < 0,05$, $t = 2,469$) и усиления медленной активности (V тип ЭЭГ) - 14% ($p < 0,01$, $t = 2,828$) и 29% случаев ($p < 0,001$, $t = 5,422$). Причем следует учитывать, что все типы нарушений функционального состояния головного мозга больных шизофренией и органическими психическими расстройствами могут быть лишь этапом развития болезненного процесса, который в своей конечной стадии проявляется доминированием на ЭЭГ дезорганизованного ритма с преобладанием тета- и дельта-активности (V тип ЭЭГ). Так, II (гиперсинхронный) и III (десинхронный) типы ЭЭГ отмечались у больных шизофренией и органическими психическими расстройствами при первом-втором приступе болезни и длительностью заболевания от 2-х недель до полугода, а V тип ЭЭГ - у длительно (около 5 лет) и часто болеющих (обострения заболевания 2 раза и более в календарный год).

Любой из дезорганизованных типов ЭЭГ может быть признаком развития органических изменений в головном мозге, и в диагностическом контексте выявляемые дегенеративные изменения ЭЭГ у больных шизофренией и у больных органическими психическими расстройствами, протекающими на фоне отсутствия локальных повреждений головного мозга, являются патогенетически значимыми и имеют свои межгрупповые отличия. Так в нашем исследовании, в сопоставлении с выборкой больных органическими психическими рас-

стройствами у больных шизофренией в 1,7 раза чаще ($p < 0,01$; $t = 2,645$) отмечена встречаемость дезорганизованного альфа-типа ЭЭГ (IV а тип ЭЭГ) и в 1,9 раза ($p < 0,05$; $t = 2,157$) и 2,1 раза ($p < 0,01$; $t = 2,797$) реже, соответственно, - дезорганизованного бета-типа (IV б тип ЭЭГ) и дезорганизованного с преобладанием тета- и дельта-активности (У тип ЭЭГ).

Таким образом, у больных шизофренией, развитие болезненного процесса у которых протекает на фоне отсутствия локальных повреждений головного мозга, по данным ЭЭГ-обследования в 80% случаев верифицируются признаки мозговой дисфункции и диффузного органического поражения головного мозга. Нарушения функциональной активности головного мозга преимущественно развиваются по типу снижения регулярности альфа-ритма (у 40% больных) и в меньшей степени по типу усиления бета-активности (у 13%) и усиления медленной активности (у 14%). Представительство других патологических типов ЭЭГ менее значимо. В то же время у больных органическими психическими расстройствами без признаков локального повреждения головного мозга диффузные поражения мозга более грубые (в 1,9-2,1 раза чаще вероятность встречаемости дезорганизованного бета-типа ЭЭГ и дезорганизованного с преобладанием тета- и дельта-активности типа ЭЭГ).

Следует отметить, что проведенная методом визуальной оценки типология ЭЭГ при шизофрении не является дифференцирующим признаком этого психического расстройства. Полученные данные, бесспорно, представляют научно-практический интерес, но следует учитывать, что главным принципом в оценке ЭЭГ остается примат клиники. В тех же случаях, когда клинических данных недостаточно, ЭЭГ может способствовать уточнению диагноза и в особенности при дополнении информативных показателей традиционного метода электроэнцефалографического исследования («рутинной» ЭЭГ с визуальным анализом электроэнцефалограмм) показателями компьютерной ЭЭГ.

Выводы

1. У больных шизофренией, развитие болезненного процесса у которых протекает на фоне отсутствия локальных повреждений головного мозга, посредством метода визуальной оценки ЭЭГ в 80% случаев верифицируются признаки мозговой дисфункции и диффузного органического поражения головного мозга.
2. Среди патологических типов ЭЭГ доминирующим является IV а тип ЭЭГ (дезорганизованный альфа-тип ЭЭГ; у 40% больных) и почти в равном представительстве представлены IV б тип ЭЭГ (дезорганизованный бета-тип ЭЭГ; у 13% больных) и V тип ЭЭГ (дезорганизованный с преобладанием тета- и дельта-активности; у 14% больных), а также II тип ЭЭГ (гиперсинхронный альфа-тип ЭЭГ; у 5% больных) и III тип ЭЭГ (десинхронный тип ЭЭГ; у 8% больных).

Литература

1. Верхлютов, В. М., Щучкин, Ю. В., Стрелец, В. Б. и др. Оценка локализации и дипольного момента источников альфа- и тета-ритмов ЭЭГ с использованием кластерного анализа в норме и у больных шизофренией // Журн. высш. нерв. деят. 2006. Т. 56. № 1. С. 47-55.
2. Докукина, Т. В. Картирование ЭЭГ: монография. Минск: ЗАО «Юнипак»,

2003. 148 с.

3. Марк Р. Ньюер. Количественный анализ и топографическое картирование ЭЭГ: методики, проблемы, клиническое применение // Успехи физиол. наук. 1992. Т. 23, № 1. С. 20-39.

4. Мисюк, Н. Н. Диагностическая эффективность и основные принципы классификации электроэнцефалограмм // Медицинские новости. 2006. № 1. С. 24-33.

5. Кудлаев, С. В. Клинико-электроэнцефалографическое исследование больных семейной шизофренией: автореф. дис. ... канд. мед наук: 14.00.18 / Моск. НИИ. психиатр. М., 2000. 19 с.

6. Стрелец, В. Б., Магомедов, Р. А., Голикова, Ж В. и др. Спектральная мощность и внут-рикорковые взаимодействия по бета2-ритму в норме и при шизофрении // Журн. высш. нерв. деят. 2004. Т. 54. № 2. С. 229-236.

7. Carpenter, W.T.Jr., Buchanan, R.W. Schizophrenia // N. Engl. J. Med. 1994. Vol. 330. №. 10. P. 681-690.

8. Duncan, C.C. Current issues in the application of P300 to research on schizophrenia // Schizophrenia: Concepts, Vulnerability, and Intervention / Eds. E.R. Straube, K. Hahlweg. Springer, New York, 1990. P. 117-134.

9. Rehn, A.E., Rees, S.M. Investigating the neurodevelopmental hypothesis of schizophrenia // Clin. Exp. Pharmacol. Physiol. 2005. Vol. 32. № 9. P. 687-696.

10. WHO 1993. The ICD-10 Classification of Mental and Behavioural Disorders: Clinical Descriptions and Diagnostic Criteria for Research. World Health Organization, Geneva, 1993.