

Ю.М. Мельниченко, С.Л. Кабак

**ВАРИАНТНАЯ МОРФОЛОГИЯ КОРНЕВОЙ СИСТЕМЫ  
ПОСТОЯННЫХ МОЛЯРОВ ВЕРХНЕЙ ЧЕЛЮСТИ**

УО «Белорусский государственный медицинский университет»

Материалом для настоящего исследования послужили 126 удаленных первых и вторых постоянных моляров верхней челюсти. Учитывались следующие параметры макроскопического строения: длина зуба, высота коронки, длина корней, направление их изогнутости, количество корневых каналов и наличие сросшихся корней.

Два канала в щечно-мезиальном корне первого верхнего моляра обнаружены в 86% случаев, у второго верхнего моляра – в 54% случаев. В щечно-дистальном и небном корнях обнаружено по одному корневому каналу, как у первого, так и второго верхнего моляра. Апикальная треть небного корня изогнута в щечном направлении у 54,6% первых и у 41% вторых моляров верхней челюсти. В настоящем исследовании обнаружено преобладание дистального изгиба щечно-мезиального корня (88,8% первых и 71% вторых моляров). Наибольшее разнообразие вариантов изогнутости обнаружено у дистального корня. Прямой дистальный корень имеют 40,6% и 48,7% первых и вторых верхних моляров соответственно, изгиб в дистальном направлении – 20,8% и 11,6% зубов, а в мезиальном направлении – 31,1% и 21,7% первых и вторых коренных зубов. Срастание корней отмечено у 16,7% первых верхних моляров и у 58,2% вторых больших коренных зубов верхней челюсти.

**Ключевые слова:** строение зуба, корневая система, верхние моляры.

Yu. M. Melnichenka, S.L. Kabak

**ROOT AND CANAL MORPHOLOGY OF FIRST AND SECOND  
MAXILLARY MOLARS**

One hundred and twenty six extracted human teeth, gathered from oral surgery practices and stored at 10% formalin, were collected. The following parameters were taken into account: tooth length, crown height, root length, direction of curvature of the root, the number of root canals and the presence of fused roots.

Two canals in the mesiobuccal root were found in 86% of maxillary first molars and in 54% of second maxillary molars. In the distobuccal and palatal roots was detected one root canal, as in the first and the second maxillary molar. The apical third of the palatal root is found curved in the buccal direction in 54.6% of the first and 41% of the second maxillary molars. In the present study the prevalence of distal curvature of mesiobuccal root (88.8% of the first and 71% of second maxillary molars) were founded. The distobuccal root was straight on about 40.6% and 47.8% of first and second maxillary molars, respectively; curved toward the distal on 20.8% and 11.6% of first and second molars and toward the mesial on 31.1% and 21.7% of first and second molars. Fusion of roots was observed in 16.7% of the first maxillary molars and 58.2% of second maxillary molars.

**Key words:** root canal system identification, tooth morphology, maxillary molars.

Приступая к эндодонтическому лечению зуба, стоматолог должен знать все особенности анатомического строения его корневой системы и возможные вариации, так как дентальные рентгенограммы, обычно используемые при лечении зубов, не дают полного представления о морфологии корневых каналов, представляя собой плоскостное изображение трехмерной структуры зуба.

Главной целью эндодонтического лечения является удаление воспаленной (некротизированной) пульпы, а также подготовка корневой системы зуба для трехмерной obturation на протяжении от устья и до верхушки корня зуба (1). Наибольшую сложность для эндодонтического лечения представляют моляры в связи с их удаленным расположением в зубной дуге и наличием нескольких корней и корневых каналов. Многие виды изогнутости корней и их каналов сложно распознать на рентгенограммах. Знание возможных анатомических вариаций корневой системы моляров в значительной степени предопределяет успех лечения этих зубов.

Цель данного исследования – выявить особенности морфологии корней первого и второго постоянного моляра верхней челюсти и их корневой системы.

**Материалы и методы**

Изучено 126 первых и вторых постоянных моляров верхней челюсти, удаленных у пациентов 10-й городской

стоматологической поликлиники г. Минска и городской стоматологической поликлиники г. Борисова. Извлечённые зубы были очищены от зубных отложений, отпрепарированы с целью создания свободного доступа к корневым каналам; корневые каналы пройдены с помощью ручных эндодонтических инструментов. В данном исследовании не учитывалась половая и возрастная принадлежность зубов.

Были учтены следующие параметры строения: длина зуба, высота коронки, длина корней и направление их изогнутости, количество корневых каналов в корнях и наличие сросшихся корней.

Длина зуба определялась как расстояние между наиболее удаленными точками коронки и корня; высота коронки измерялась от эмалево-цементной границы до верхушки самого высокого острия зуба (параконус); длина корня измерялась в медиальной (или дистальной) норме, ориентируясь на границу основания коронки (корня) и верхушку корня зуба с помощью штангенциркуля (2).

**Результаты и обсуждение**

Первый моляр верхней челюсти является самым большим зубом, со сложной анатомией корней и переменной системой корневых каналов. Первый большой коренной зуб чаще всего имеет три отдельных корня:

два вестибулярных (щечно-мезиальный и щечно-дистальный) и один небный (рис 1А). Такой вариант строения корневой системы обнаружен нами в 84,3% случаев. У 10,2% зубов щечно-дистальный корень срастается с небным частично либо на всем протяжении (рис 1Б). Слияние щечных корней отмечалось в 3,7% случаев (рис. 1В). У 16,7% первых моляров обнаружено срастание трех корней, что несколько превышает частоту встречаемости подобного варианта строения коревой системы, описанного в исследовании J.D. Resora (8), который обнаружил срастание корней этих зубов 13,6% случаев. Небный корень обычно самый длинный, резко отклонен

в небную сторону, в апикальной трети часто изгибается в щечном направлении (54,6%). Щечно-дистальный корень конусовидный и обычно прямой, либо изогнутый к оси зуба в мезиальном направлении. В щечно-дистальном и небном корнях в настоящем исследовании отмечено по одному каналу, который иногда разветвляется в апикальной трети, образуя дельту. Щечно-мезиальный корень уплощенный и вытянутый в вестибуло-оральном направлении, его верхушка чаще всего изгибается дистально (88,8%). В настоящем исследовании 2 корневых канала в этом корне были обнаружены у 86% зубов. В литературе описано наличия в этом корне трех каналов, а также опу-

Таблица 1. Длина зуба, высота коронки и длина корней первого и второго моляра верхней челюсти

Зубы	Статистические данные	Длина зуба	Высота коронки	Длина небного корня	Длина щечно-мезиального корня	Длина щечно-дистального корня
Первый моляр (n=108)	Me	21,4	7	14,6	13,7	12,3
	min	16	5,7	11,1	9,5	8,2
	25-й процентиль	20	6,6	13,4	12,5	11,4
	75-й процентиль	22,4	7,43	15,5	14,7	13,3
	max	24,5	8,4	17,8	17,4	16,8
Второй моляр (n=80)	Me	20,2	6,9	13,7	13,2	12,2
	min	15	5	10	9	9,1
	25-й процентиль	19	6,4	12,7	12,2	11,1
	75-й процентиль	21,4	7,3	14,3	14	13,1
	max	25,2	7,8	18	19,7	17,6

Таблица 2. Срастание корней у верхних маляров, %

Вариант строения корневой системы	Первый моляр (n=108)	Второй моляр (n=80)
Все корни раздельные	84,3	41,3
Щечно-мезиальный и щечно-дистальный корни срослись	3,7	18,7
Небный и щечно-мезиальный корни срослись	0,9	6,3
Небный и щечно-дистальный корни срослись	10,2	3,7
Все корни срослись	0	26,3
Другие	0,9	3,7

Таблица 3. Типы изогнутости корней первого и второго моляра верхней челюсти

Направление изогнутости корня (%)	Небный корень		Щечно-мезиальный корень		Щечно-дистальный корень	
	Первый моляр	Второй моляр	Первый моляр	Второй моляр	Первый моляр	Второй моляр
Нет изогнутости (прямой корень)	35,2	46,7	9,4	26	40,6	48,7
Изогнут дистально	3,7	6,9	88,8	71	20,8	19,7
Изогнут мезиально	4,6	2,7	0,9	1,5	31,1	22,4
Изогнут в щечную сторону	54,6	41	0,9	0	6,6	6,6
Изогнут в небную сторону	1,9	2,7	0	1,5	0,9	2,6

бликован случай наличия первого верхнего моляра с 8 корневыми каналами Joю Katoог и соавт. (6). При этом два корневых канала было обнаружено в небном корне, три в щечно-мезиальном корне и три – в щечно-дистальном. Такая необычная морфология корневой системы была обнаружена при использовании дентального операционного микроскопа и уточнена с помощью конусно-лучевой компьютерной томографии. Рис. 1.

Отличительной особенностью морфологии вторых верхних моляров является наличие близко расположенных и иногда сросшихся трех корней. Корни обычно короче, чем у первого моляра и не так изогнуты. В щечно-дистальном и небном корне так же как и в соответствующих корнях первого моляра отмечено наличие одного канала.

В 54% исследованных вторых моляров в щечно-мезиальном корне обнаружено 2 канала. Корневая система с тремя отдельными корнями отмечена в 41,3% случаев (рис. 2А). Среди различных вариантов срастания корней в настоящем исследовании преобладали зубы с двумя сросшимися щечными корнями и зубы с тремя сросшимися корнями (рис. 2Б,В).

Срастание может быть полным либо ограничиваться средней третью корня с отдельными корнями в апикальной трети. Встречались также варианты срастания корней только в верхушечной трети либо в верхушечной и средней трети с отдельными корнями в щечной трети.

В настоящем исследовании срастание корней отмечено у 58,2% вторых верхних моляров, что значительно отличается от данных J.D. Resoga, который обнаружил срастание корней этих зубов только в 24% случаев (8).

В исследованной выборке зубов встречались атипичные варианты строения корневой системы, в том числе вторые верхние моляры с четырьмя корнями (рис. 2Г,Д). Подобный вариант строения не является редким, но не уникальным явлением, в литературе он описан. Причем четырехкорневые вторые верхние моляры были выявлены *in vivo* с двух сторон (3). Konstantinos Ioannidis и соавт. (5) описали случаи наличия однокорневых первых и вторых моляров верхней челю-

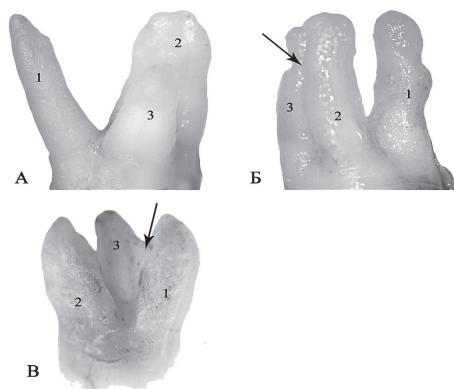


Рис. 1 Варианты строения корневой системы первого моляра верхней челюсти  
А – первый верхний моляр с тремя отдельными корнями;  
Б – первый верхний моляр со сросшимися щечными корнями (область срастания корней указана стрелкой);  
В – первый верхний моляр со сросшимися небным и щечно-дистальным корнями (область срастания корней указана стрелкой).  
1 – небный корень; 2 – щечно-мезиальный корень; 3 – щечно-дистальный корень.

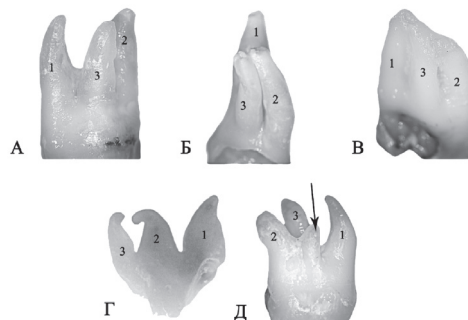


Рис. 2 Варианты строения корневой системы второго моляра верхней челюсти  
А – второй верхний моляр с тремя отдельными корнями;  
Б – второй верхний моляр с тремя сросшимися щечными корнями;  
В – второй верхний моляр с тремя сросшимися корнями;  
Г – второй верхний моляр с тремя корнями, расположенными в одной плоскости  
Д – второй верхний моляр с добавочным корнем (добавочный щечно-мезиальный корень указан стрелкой).  
1 – небный корень; 2 – щечно-мезиальный корень; 3 – щечно-дистальный корень.

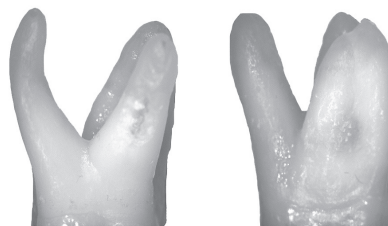

Рис. 3 Первый верхний моляр с прямым небным корнем (справа) и с корнем, изогнутым в щечном направлении (слева)

сти с одним корневым каналом. В настоящем исследовании такой вариант строения обнаружен не был. Рис. 2

Основные одонтометрические параметры первого и второго моляра верхней челюсти приведены в табл. 1. Частота встречаемости различных вариантов срастания корней представлена в табл. 2., а типы изогнутости корней первого и второго моляра верхней челюсти – в табл. 3.

В литературе небный корень описывается как имеющий конусовидную форму, с достаточно широким основанием и верхушкой, чаще направленной в дистальную сторону (2). Вероятно, это связано с тем, что на дентальных рентгенограммах, дающих плоскостное изображение, обычно сложно точно определить направление изгиба небного корня.

Например, на снимках зубов, фото которых представлено на рис. 3, небный корень (указан стрелкой) будет выглядеть одинаково (как прямой корень). Рис. 3

На изученном материале прямой небный корень был обнаружен у 35,2% первых моляров и у 46,6% вторых моляров. В остальных случаях он был изогнутым в щечном или небном направлении.

В щечную сторону верхушка небного корня изгибается у 54,6% верхних первых моляров и 41% верхних вторых моляров. Высокая распространенность щечной изогнутости небного корня предопределяет высокую вероятность перфорации стенки, расположенного в нем корневого канала, при его инструментальной обработке. Сходные данные в отношении изогнутости небного корня приводит и J.D. Resoga (8), который обнаружил изгиб этого корня в щечную сторону у 54,6% первых моляров верхней челюсти и у 52,3% вторых верхних моляров.

В настоящем исследовании во всех исследованных зубах был обнаружен один корневой канал как в небном, так и в щечно-дистальном корне верхних моляров. По данным С. Singh и соавт. (9) наличие двух каналов в щечно-дистальном корне имеется только в 4% зубов.

В изученной выборке зубов наличие в щечно-мезиальном корне верхних моляров допол-

нительного корневого канала является не исключением, а правилом, т.к. встречается более, чем в половине всех случаев (86% первых и 54% вторых моляров).

По данным литературы частота встречаемости двухканальных щечно-мезиальных корней *in vivo* варьирует и находится в прямой зависимости от информативности методов идентификации корневой системы.

При использовании эндодонтического микроскопа устье второго канала в щечно-мезиальном корне выявляется в 95% зубов. В случае же отсутствия микроскопа, второй канал в этом корне определяется в процессе лечения только в 18-33% зубов (4). На денальных снимках в мезиодистальной проекции С. Singh и соавт. (9) обнаружили 2 канала в щечно-мезиальном корне верхних вторых моляров в 78% зубов.

При выполнении снимка в щечноязычной проекции два канала визуализировались только в 20% случаев. При исследовании зубов после их декальцинации двухканальный щечно-мезиальный корень был выявлен авторами в 66% вторых верхних моляров. N. Pattanshetti и соавт. (7) исследовали частоту встречаемости дополнительного канала в щечно-мезиальном корне у жителей Кувейта во время эндодонтического лечения первых верхних моляров и на рентгенограммах этих зубов.

Среди 110 исследованных зубов такой вариант строения обнаружен авторами в 42% случаев, причем отмечено значительное снижение частоты встречаемости двух каналов в этом корне у лиц старшего возраста. Авторам не удалось обнаружить существенных половых различий в частоте встречаемости дополнительного канала в этом корне.

В изученной выборке обнаружено преобладание дистальной изогнутости мезиально-щечного корня (88,8% первых и 71% вторых моляров). В исследовании J.D. Pecora (8) также отмечено преобладание дистальной изогнутости этого корня среди первых и вторых моляров верхней челюсти (87%).

Верхние большие коренные зубы характеризуются большой вариабельностью анатомического строения. Для них характерны разное количество и длина корней, различная степень и направление изогнутости корней, а также различные варианты их срастания.

У подавляющего большинства первых и вторых верхних моляров в щечно-мезиальном корне встречаются два канала (чаще всего удвоение канала происходит у первого моляра). В щечно-дистальном и небном корнях обнаружено по одному корневному каналу, как у первого, так и второго верхнего моляра.

Для небного корня первого и второго моляра верхней челюсти характерна изогнутость в щечном направлении.

Щечно-мезиальный корень чаще изгибается в дистальном направлении. Наибольшее разнообразие вариантов изогнутости обнаружено у щечно-дистального корня. Чаще всего встречаются зубы с изгибом этого корня в мезиальную сторону.

Выявлено, что срастание корней чаще происходит у второго моляра верхней челюсти. При этом преобладают зубы со сросшимися щечно-мезиальным и щечно-дистальным корнем, а также зубы с тремя сросшимися корнями. Количество корневых каналов в таких зубах не было уменьшено по сравнению с зубами, имеющими отдельные корни.

#### Литература

1. Овсепян, А.П. Современная эндодонтия – компромисс безопасности и эффективности / А.П. Овсепян // Эндодонтия Today [Электронный ресурс] – 2002 – Т. 2, № 3-4. – Режим доступа: <http://www.endodont.ru/free/4/>.
2. Самусев, Р.П. Основы клинической морфологии зубов / Р.П. Самусев, С.В. Дмитриенко, А.И. Краюшкин; под ред. М.Р. Сапина. – М., 2002. – С. 20–22.
3. Alani, A.H. Endodontic treatment of bilaterally occurring 4-rooted maxillary second molars: case report / A.H. Alani // J. Can. Dent. Assoc. – 2003. – Vol. 69, № 11. – P. 733–735.
4. Baumann, M.A. Endodontology / M.A. Baumann, R. Beer. – Stuttgart [etc]: Thieme, 2000. – 424 p.
5. Endodontic Management and Cone-beam Computed Tomography Evaluation of Seven Maxillary and Mandibular Molars with Single Roots and Single Canals in a Patient / K. Ioannidis [et al.] // J. Endod. – 2011. – Vol. 37, № 1. – P. 103–109.
6. Kottoor, J. Endodontic Management of a Maxillary First Molar with Eight Root Canal Systems Evaluated Using Cone-beam Computed Tomography Scanning: A Case Report / J. Kottoor, N. Velmurugan, S. Surendran // J. Endod. – 2011. – Vol. 37, № 5. – P. 715–719.
7. Pattanshetti, N. Root and canal morphology of the mesiobuccal and distal roots of permanent first molars in a Kuwait population – a clinical study / N. Pattanshetti, M. Gaidhane, A.M. Al Kandari // Int. Endod. J. – 2008. – Vol. 41, № 9. – P. 755–762. doi: 10.1111/j.1365-2591.2008.01427.x. Epub 2008 Jul 14.
8. Pecora, J.D. Morphologic study of the maxillary molars. Part 1: external anatomy / J.D. Pecora, J.B. Woelfel, M.D. Souza Neto // Braz. Dent. J. – 1991. – Vol. 2, № 1. – P. 45–50.
9. Singh, C. Study of root canals and their configuration in maxillary second permanent molar / C. Singh, V.K. Sikri, R. Arora // Indian Dent. Res. – 1994. – Vol. 5, № 1. – P. 3–8.