

Результаты лечения внутримозговых опухолей с применением лазерного излучения

Белорусский государственный медицинский университет, 9-я ГКБ г. Минска

Внутримозговые, или глиальные, опухоли поражают преимущественно лиц трудоспособного возраста и составляют 50-65% от всех опухолей центральной нервной системы [23, 24, 25]. На детский возраст (до 14 лет) приходится от 12 до 17.5 % нейроэктодермальных опухолей, на наиболее трудоспособный средний возраст 40-45%, на пожилой возраст (старше 60 лет)-5-7% [20, 28, 30]. Соотношение мужчин и женщин приблизительно одинаковое, однако некоторыми исследователями отмечено, что у мужчин глиальные опухоли встречаются в 1,5-2 раза чаще [10, 21]. Необходимо отметить нарастание степени анаплазии, частоты встречаемости злокачественных форм с увеличением возраста пациента [18]. Если астроцитомы у детей отмечены в 30% случаев и в 1-7% у пожилых больных, то глиобластомы встречаются в 4% у детей и в 30% у пожилых [26, 27]. Наибольший удельный вес среди глиальных опухолей (50%-65%) составляют злокачественные [4, 12, 19, 29]. Глиомы с признаками анаплазии (в основном анапластические астроцитомы-АА) составляют 30-35 %, GBM 40-45%, а анапластические олигодендроглиомы 5-15% [5].

Средний срок жизни с глиобластомами (GBM) для лиц старше 65 лет около 3,5 месяцев, а младше – около 10 месяцев. Продолжительность жизни без лечения не превышает 3-4 мес. [9].

Современные принципы лечения глиальных опухолей включают хирургическое лечение, лучевую и лекарственную терапию, симптоматическое лечение [7, 13, 15]. По мнению многих авторов даже комплексное лечение не способно полностью избавить пациентов от опухолевого процесса, что ставит проблему лечения нейроэктодермальных опухолей в ряд наиболее сложных нейрохирургических проблем [1, 3, 16].

Комплексное лечение злокачественных опухолей мозга, включающее хирургические вмешательства, химио-, гормоно-, иммунотерапию, а также рентгено-, радио-и лазеротерапию, за последние 10 лет достигло определенных успехов. Однако при злокачественных глиомах мозга прогноз заболевания остается неудовлетворительным, из-за, в большинстве случаев, сложности тотального удаления опухоли [6, 11, 17]. Обусловлено это, прежде всего, инвазивным ростом и отсутствием четких границ между опухолью и нормальной мозговой тканью (в видимо неизменных тканях головного мозга опухолевые клетки распространяются на 2-4 см вокруг основного узла опухоли), близким расположением жизненноважных центров головного мозга, а также высокой степенью рецидивирования [29].

Используемые в настоящий момент методы лечения, в лучшем случае, увеличивают продолжительность жизни до возникновения рецидива, остается высокой послеоперационная летальность [2,14]. Эффективность предпринимаемого лечения и выживаемость пациентов во многом зависят от гистологической природы опухоли, возраста пациента, состояния больного, локализации опухоли и комплекса лечебных мер, таких как степень радикальности хирургического лечения, своевременная и адекватная лучевая и химиотерапия [8, 22]. Проведенные

оперативные вмешательства не должны приводить к ухудшению состояния больных, усугублению неврологической симптоматики.

Материал и методы

Все пациенты были разделены на две группы в зависимости от проведенного лечения. В основной группе (41 больной) производилось оперативное лечение с применением углекислотного или диодного лазеров. В контрольной группе (83 больных) проведено хирургическое удаление опухоли традиционными методами. В соответствии с исследованиями, внутримозговые опухоли наиболее часто встречались у больных возрастной группы от 41 до 50 лет, как для мужчин, так и для женщин. Средний возраст в основной группе 46,6; в контрольной 49,1 года. В основной группе количество мужчин составило 26 и 41 человек, женщин – 15 и 42, в основной и контрольной группах соответственно. Соотношение по возрасту и полу исследуемой группы в процентном отношении сопоставимо с контрольной. В таблице 1 приведено распределение больных в зависимости от гистологического строения опухоли.

Таблица 1. Распределение больных в зависимости от гистоструктуры

Гистоструктура и степень злокачественности опухоли		Основная группа	Контрольная группа
		%, (абс.)	%, (абс.)
Гемистоцитарная астроцитома	G _I	0	4,8(4)
Протоплазматическая астроцитома	G _I	4,9 (2)	8,4(7)
Фибриллярная астроцитома	G _I	7,3 (3)	6,0(5)
Олигодендроглиома	G _I	4,9 (2)	2,4(2)
Олигоастроцитома	G _I	7,3 (3)	6,0(5)
Анапластическая олигодендроглиома	G _{II}	4,9 (2)	1,2(1)
Анапластическая олигоастроцитома	G _{II}	2,4 (1)	3,6(3)
Анапластическая астроцитома	G _{II}	17,1 (7)	6,0(5)
Глиобластома	G _{III}	39,2 (16)	49,4(41)
Метастатические		12,2 (5)	12(10)
Всего		(100)41	100(83)

Согласно классификации ВОЗ от 1993 г. для каждого гистологического типа опухоли определена степень злокачественности. К низкоквалифицированным опухолям (Low Grade-Gr I-II) отнесены астроцитомы и олигодендроглиомы. В основной группе было 24,4 % (10) пациентов с низкоквалифицированными опухолями и 27,7 % (23) в контрольной группе. К высококвалифицированным (High Grade-Gr III-IV) относят анапластические астроцитомы и олигодендроглиомы, глиобластомы. В исследуемой и контрольной группах преобладали больные с глиобластомами. В основной группе 63,4 % (26) больных с высококвалифицированными опухолями, а в контрольной – 60,2% (50) пациентов. Метастатические опухоли встречались в 12,2 % (5) случаев основной группы и 12,1 % (10)-соответственно в контрольной.

Анализ данных о распределении больных в зависимости от степени злокачественности и возраста позволяет сделать вывод о нарастании степени злокачественности опухоли с увеличением возраста. Наибольшее число низкоквалифицированных опухолей приходится на возрастную группу 31-40 лет, после 60 лет отмечены единичные случаи заболевания. Высококвалифицированные наиболее часто отмечаются в возрастной группе 41-50 лет и 61-70 лет. Метастатические опухоли чаще встречаются в возрасте старше 50 лет. Данные представлены в таблице 2.

Таблица 2. Распределение больных в зависимости от возраста и степени злокачественности опухоли

Возраст, лет	Gr I-II		Gr III-IV		метастатические	
	Основная группа	Контрольная группа	Основная группа	Контр группа	Основная группа	Контрольная группа
	%, (абс.)	%, (абс.)	%, (абс.)	%, (абс.)	%, (абс.)	%, (абс.)
До 20	10(1)	0	0(0)	2(1)	-	0
21-30	20(2)	13(3)	11,5(3)	12(6)	-	10(1)
31-40	60(6)	26,1(6)	11,5(3)	12(6)	-	10(1)
41-50	0(0)	34,8(8)	26,9(7)	22(11)	20(1)	20(2)
51-60	10(1)	17,4(4)	23,1(6)	20(10)	40(2)	20(2)
61-70	0(0)	8,7(2)	19,2(5)	28(14)	40(2)	40(4)
> 70	0(0)	0	7,7(2)	4(2)	-	-
Всего	100(10)	100(23)	100(26)	100(50)	100(5)	100(10)

Как показывают результаты исследования, низкоккачественные опухоли чаще были локализованы в одной доли мозга (преимущественно в лобной). Глиобластомы и анапластические астроцитомы более часто распространялись на две-три смежные доли.

Таблица 3. Распределение больных в зависимости от анатомо-топографической локализации внутримозговых опухолей

Локализация	Основная группа	Контрольная группа
	%, (абс.)	%, (абс.)
Конвекситальная	61(25)	55,4(46)
Медиобазальная	14,6(6)	8,4(7)
Паравентрикулярная	19,5(8)	31(25)
Задняя черепная ямка	4,9(2)	6(5)
Всего	(100)41	100(83)

В таблице 3 выделены 4 области локализации внутримозговых опухолей в зависимости от прорастания опухоли стенки желудочка, подкорковых ядер и мозолистого тела и переходом на противоположное полушарие.

В соответствии с данными таблицы 4, наиболее часто встречалась конвекситальная (субкортикальная) локализация опухоли. Медиобазальная локализация с прорастанием подкорковых узлов и мозолистого тела отмечается у 10,5 % больных. Частота паравентрикулярной локализации с прорастанием стенки желудочка составила 26,6 %. В задней черепной ямке опухоль диагностирована в 5,7 % случаев.

Таблица 4. Частота основных неврологических симптомов у больных с внутримозговыми опухолями в зависимости от злокачественности опухоли (P±m)

Неврологические симптомы	Low Grade (I-II)		High Grade (III-IV)		метастатические	
	1	2	1	2	1	2
	Афазия	0±28,57	17,39±8,08	30,8±9	38±6,79	20±17,86
Гемипарезы	30±14,46	39,1±10,13	57,7±9,64	56±6,95	60±21,89	30±14,46
Головная боль, головокружение	60±15,46	69,6±9,54	80,8±7,66	74±6,12	100±44,44	60±16,33
Нарушение зрения	10±9,43	4,3±4,13	15,4±7	14±4,8	0±44,44	10±10
Координаторные нарушения	20±12,61	8,7±5,79	3,8±3,64	8±3,7	0±44,44	20±13,33
Психические нарушения	10±9,43	8,7±5,79	30,8±9	28±6,27	20±17,86	20±12,61
Анизорфлексия	60±15,46	65,2±9,88	73,1±8,64	74±6,12	60±21,89	70±14,46
Эпилептики	70±14,46	30,4±9,54	26,9±8,64	16±5,09	0±44,44	10±10
Тошнота, рвота	20±12,61	8,7±5,79	26,9±8,64	12±4,4	40±21,89	10±9,43

Примечание: 1-основная группа; 2-контрольная группа.

Для низкоккачественных опухолей более характерно проградентное течение заболелание. Для больных с высококкачественными и метастатическими опухолями – острое и подострое течение заболелания. Метастатические опухоли часто имели инсультоподобное течение. Продолженный рост чаще отмечался в группе больных с высококкачественными опухолями. В таблице 4 представлены частота наблюдения основных неврологических симптомов больных с внутримозговыми опухолями в зависимости от степени злокачественности опухоли.

Для больных с низкоккачественными опухолями, как видно из таблицы 6, характерна общемозговая симптоматика. Нередко заболелание начиналось с появления эпилептиформных припадков. У больных с высококкачественными опухолями, наряду с общемозговой симптоматикой, отмечались проявление очаговой симптоматики (анизорефлексия, двигательные выпадения, афатические нарушения). Часто отмечались психические нарушения.

Таблица 6. Частота встречаемости осложнений у больных в раннем послеоперационном периоде

Вид осложнений	Основная группа %(абс.)	Контрольная группа %(абс.)
Ликворея	0	2,4(2)
Гематома ложа опухоли	0	2,4(2)
Менингоэнцефалит	2,4(1)	0
Тромбозмболия легочной артерии	0	2,4(2)
Всего	2,4(1)	7,2(6)

Результаты и обсуждение

Результаты осмотра нейроофтальмолога показали, что для больных основной и контрольной групп более характерны застойные явления дисков зрительного нерва и выпадения полей зрения.

Больные были разделены на 3 группы в зависимости от степени тяжести состояния (компенсированное, субкомпенсированное и декомпенсированное). Анализ данных показал, что 36,6 % и 38,6 % больных с внутримозговыми опухолями основной и контрольной групп, соответственно, находились в компенсированном состоянии (80-90 % по шкале качества жизни Карновского); 43,9 % и 45,8 % больных соответственно-в субкомпенсированном (60-70 % по шкале) и 19,5 % и 15,7 % соответственно-в декомпенсированном (40-50% по шкале) Достоверных различий в указанных группах не выявлено.

Техника проведения операций

Для доступа использовалась костно-пластическая трепанация, локализация и размер которой определялись расположением и величиной опухоли. Лазерное излучение может быть использовано для коагуляции сосудов на ТМО (мощность для СО2 лазера 5-6 Вт, Диолаз-3-4 Вт).

На рисунке 1 (а) демонстрируется использование диодного лазера «Диолаз-810» для коагуляции сосудов на ТМО. На рисунке 1 (б) демонстрируется использование углекислотного лазера для коагуляции сосудов на ТМО.

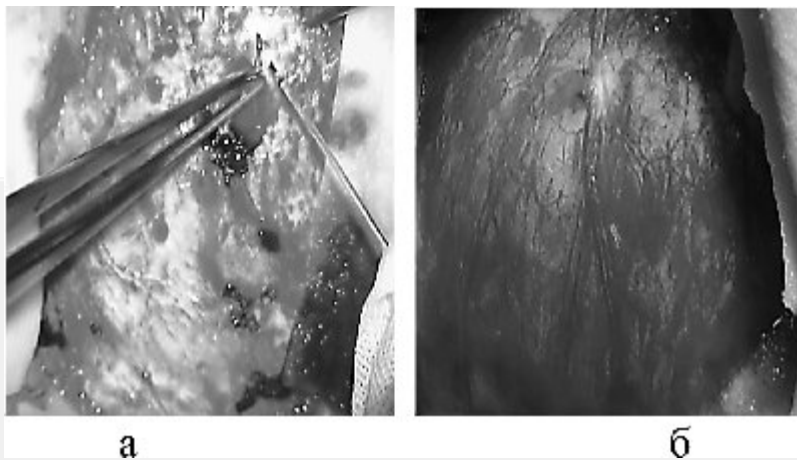


Рис. 1. Использование лазеров для коагуляции сосудов на ТМО
 а-диодного лазера «Диолаз-810»; б-углекислотного лазера

Для вскрытия ТМО возможно использование сфокусированного лазерного луча мощностью 15-20 Вт для CO₂ лазера и 8-10 Вт для диодного. По нашим наблюдениям применение лазера для вскрытия ТМО при внутримозговых опухолях не имеет значительных преимуществ перед традиционным.

Рассечение коры головного мозга можно проводить в один или два этапа. При кортикотомии в один этап сразу используется сфокусированный луч мощностью 9-12 Вт для CO₂ лазера и 6-7 для «Диолаз».

При двухэтапном рассечении коры сначала частично дефокусированным лазерным лучом мощностью 5-7 Вт производят предварительную обработку по линии предполагаемого разреза для получения герметичного соединения мягкой мозговой оболочки с прилежащим мозговым веществом, что предотвращает распространение крови под мягкую мозговую оболочку при возникновении кровотечения. На втором этапе, непосредственно для рассечения коры, использовался сфокусированный луч лазера при мощности излучения 12-15 Вт. Для защиты смежных участков мозга использовались увлажненные изотоническим раствором натрия хлорида ватные полоски. Кортикотомия с применением лазерного излучения позволяет значительно уменьшить кровотечение из ткани мозга. Макроскопически рассеченная мозговая ткань имеет гладкую поверхность серовато-белого цвета. Нами, как правило, использовался одноэтапный метод рассечения коры головного мозга (рис. 2).

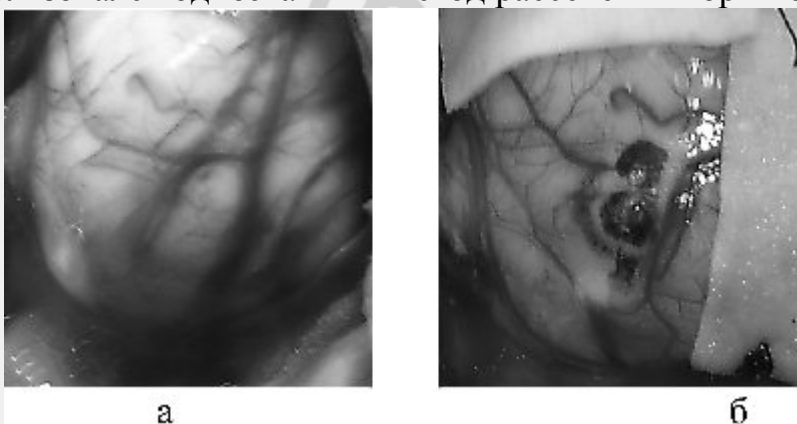


Рис. 2. Кортикотомия с применением углекислотного лазера
 а-наведение лазера на участок коры; б – кортикотомия

Следующим этапом применения лазера может стать выделение опухоли по перифокальной зоне. Опухоли с небольшими размерами и достаточно отграниченные от ткани мозга, последовательно отделялись по перифокальной зоне, при этом использовался дефокусированный лазерный луч (мощностью 10-15 Вт).

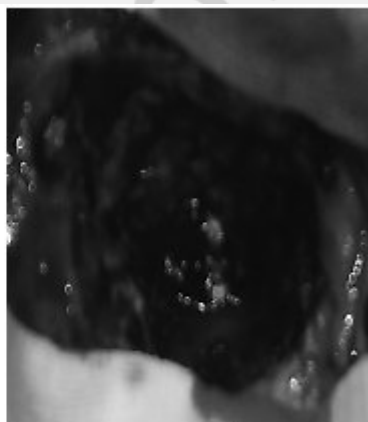
Одновременно производится вапоризация перифокальной зоны и коагуляция поверхности опухолевого узла. При лазерной вапоризации хорошо визуализируются новообразованные сосуды, кровоснабжающие опухоль, на границе мозгового вещества и опухолевого узла. Использование лазерного выделения опухолей по перифокальной зоне значительно снижает интраоперационную кровопотерю. После удаления опухоли, расфокусированным лазерным лучом обрабатывают ложе опухоли с целью создания окончательного гемостаза и более абластичного удаления опухоли.

При опухолях больших размеров опухолевая ткань удалялась в направлении от центра к периферии. После лазерного рассечения коры методом лазерной вапоризации, используя дефокусированный луч, удаляли центральные отделы опухоли, что обеспечивало тщательный гемостаз в результате коагуляции новообразованных сосудов опухоли. В наших исследованиях методом лазерной вапоризации полностью удалены 2 опухоли. Для вапоризации использовался углекислотный лазер мощностью 8-9 Вт. Основным преимуществом лазерной вапоризации является отсутствие механического воздействия на мозг, т.к. удаление производится бесконтактным способом. Необходимо отметить, что применение вапоризации для удаления всей опухоли значительно удлиняет время операции. Во время следующих операций опухоль удаляли традиционными методами и использовали лазер для облучения ложа удаленной опухоли и проведения интерстициальной термотерапии при парциальном удалении опухоли (мощность 5-9 Вт для СО 2 лазера и 3-5 Вт для диодного).

При кистозных опухолях дефокусированным лазерным лучом обрабатывали стенки кистозной полости для удаления макроскопических невидимых остатков опухоли и создания окончательного гемостаза.



а



б

Рис. 3. Обработка ложа опухоли

а – диодный лазер; б – углекислотный

В случае продолженного роста опухоли применение лазера начиналось с отделения твердой мозговой оболочки от рубцово-измененного мозгового вещества. В дальнейшем опухоль удаляли традиционными методами и использовали лазер для обработки ложа опухоли. В таблице 5 приведены данные по объему удаления опухолевой ткани в зависимости от локализации.

Таблица 5. Приведен объем удаления внутримозговых опухолей в зависимости от локализации

Локализация опухоли	Тотальное удаление (R ₀)		Субтотальное удаление (R ₁)		Частичное удаление (R ₂)	
	основн.	контрол.	основн.	контрол.	основн.	контр.
	%, (абс.)	%, (абс.)	%, (абс.)	%, (абс.)	%, (абс.)	%, (абс.)
Конвекситальная	34,1(14)	62,5(15)	14,6(6)	69(20)	12,2(5)	36,7(11)
Медиобазальная	0	0	14,6(6)	6,9(2)	0	16,7(5)
Паравентрикулярная	9,8(4)	25(6)	4,9(2)	12,4(7)	4,9(2)	40(12)
Задняя черепная ямка	2,4(1)	12(5)	2,4(1)	0	0	6,7(2)
Всего	46,3(19)	100(24)	36,6(29)	100(24)	17,1(7)	100(24)

Степень радикальности удаления оценивалась хирургом визуально во время операции. При тотальном удалении опухоль резецировалась в пределах неизменной мозговой ткани. Чаще тотальное удаление было выполнено у больных с конвекситальной локализацией опухоли.

Средняя продолжительность операции при применении лазерного излучения ($M \pm m$) составила $125,85 \pm 3,641$ минут; в контрольной группе $143,01 \pm 4,876$ минут. Выявлены достоверные различия ($P < 0,05$) продолжительности операции, что может быть связано с проведением более надежного гемостаза при внутримозговых опухолях.

Применение лазерного излучения возможно на всех этапах операции. Лазер можно использовать для рассечения кожи, подкожной клетчатки, твердой мозговой оболочки, коры головного мозга. В то же время преимуществ при рассечении кожи, подкожной клетчатки, твердой мозговой оболочки не отмечено. По результатам наших исследований можно рекомендовать лазер для выделения небольших отграниченных опухолей по перифокальной зоне и обработки ложа удаленной опухоли, с целью окончательного гемостаза и увеличения абластичности операции.

При сравнении послеоперационной динамики в наших исследованиях учитывались объем оперативного лечения, локализация и степень злокачественности опухоли. В раннем послеоперационном периоде улучшение (положительная динамика) отмечено у 33,3 % основной и 30,8% контрольной групп. При этом отмечалось улучшение уровня сознания, регресс гемипарезов, уменьшение общемозговой симптоматики. Без положительной динамики количество больных составило 47,6 % для основной и 39,7% – для контрольной групп. Отрицательная динамика отмечена у 19 % основной группы и 29,5 % у больных контрольной группы. Это проявлялось в нарушении уровня сознания, психическими нарушениями и усугублением неврологического дефицита.

В наших исследованиях положительная динамика чаще отмечалась при тотальном удалении опухоли и конвекситальной локализации. Ухудшение чаще отмечено при частичном удалении и паравентрикулярной локализации.

По контрольным КТ – исследованиям оценивалась радикальность удаления опухоли, послеоперационные изменения в области интервенции и наличие послеоперационного отека. На рис.4 КТ больного после субтотального удаления рецидива анапластической астроцитомы (на 4 сутки после операции). Имеется пролабирование кистозного компонента в послеоперационный костный дефект. Послеоперационная пневмоцефалия.

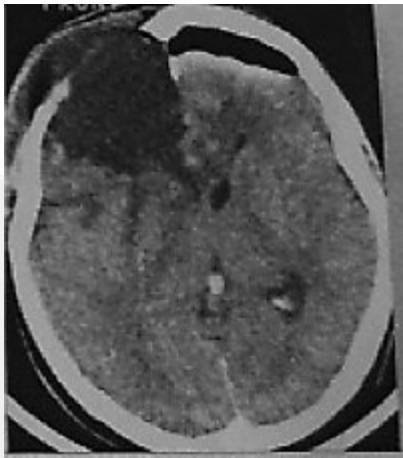


Рис. 4. КТ больного после субтотального удаления рецидива анапластической астроцитомы

На рисунке 5 продемонстрированы КТ больного после тотального удаления глиобластомы правой лобной доли (на 4 сутки после операции). В правой лобной доле послеоперационные изменения. Стояние костного лоскута удовлетворительное.

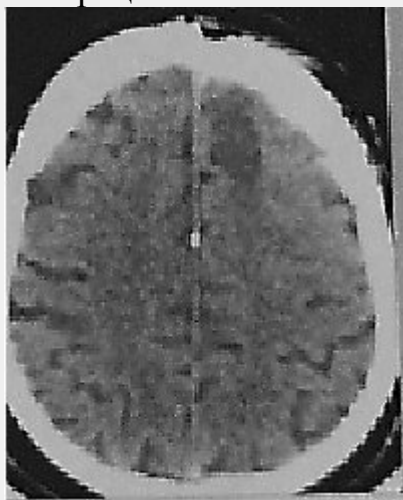


Рис. 5. КТ больного после тотального удаления глиобластомы правой лобной доли

На рисунке 6 представлены КТ больной после субтотального удаления парасагиттальной олигоастроцитомы левой лобной доли (на 2 сутки после операции). Имеется небольшой очаг геморрагического пропитывания до 1 см в диаметре. Костный лоскут стоит удовлетворительно.

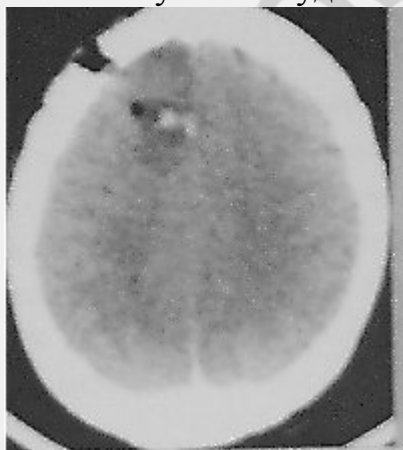


Рис. 6. КТ больной после субтотального удаления парасагиттальной олигоастроцитомы левой лобной доли

На рисунке 7 представлены КТ больного после субтотального удаления анапластической олигодендроглиомы (на 3 сутки после операции). На месте удаленной опухоли послеоперационная киста.

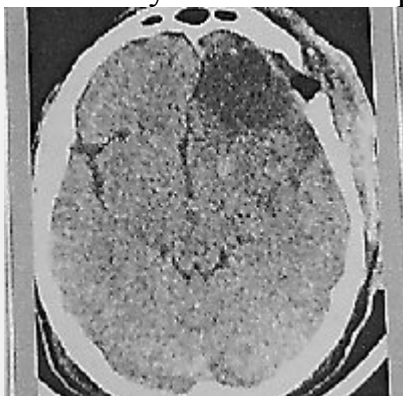


Рис. 7. КТ больного после субтотального удаления анапластической олигодендроглиомы

На рисунке 8 представлены КТ больного после субтотального удаления рецидива анапластической олигодендроглиомы (на 3 сутки после операции).

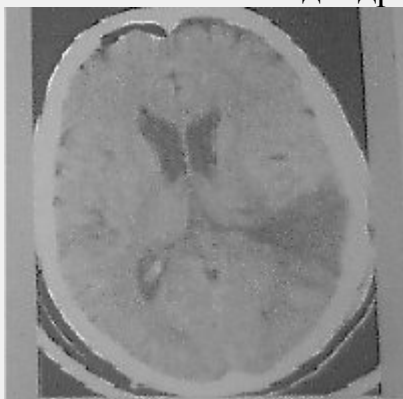


Рис. 8. КТ больного после субтотального удаления рецидива анапластической олигодендроглиомы

В таблице 6 представлены осложнения у больных в раннем послеоперационном периоде.

Достоверных различий в возникновении послеоперационных осложнений в основной и контрольной группах не выявлено. Послеоперационные гематомы отмечены при частичном удалении опухоли и паравентрикулярной локализации.

В послеоперационном периоде умер один больной основной группы. Причиной смерти явился отек и дислокация головного мозга. В таблице 7 представлены причины смерти больных в раннем послеоперационном периоде.

Таблица 7. Причины и частота летальных исходов у больных в раннем послеоперационном периоде

Причина летального исхода	Основная группа %, (абс.)	Контрольная группа %, (абс.)
Отек и дислокация с вклинением ствола головного мозга	2,4(1)	2,4(2)
Послеоперационные гематомы: ложа удаленной опухоли	0	2,4(2)
Тромбоэмболия легочной артерии	0	1,2(1)
Всего	2,4(1)	6(5)

В послеоперационном периоде смерть наступала от отека и дислокации головного мозга с вклинением ствола мозга и послеоперационных гематом.

Оценка качества жизни больных по шкале Карновского на момент выписки показала, что большинство больных на момент выписки находилось в компенсированном состоянии 67,5 и 57,7 % соответственно для основной и контрольной групп (80-90% по шкале Карновского). В субкомпенсированном состоянии были 20 и 20,5 % соответственно (по шкале Карновского 60-70%). У больных в декомпенсированном состоянии (12,5 и 21,8 % соответственно, по шкале Карновского – (40-50) %) отмечались грубые двигательные нарушения (грубый гемипарез, гемиплегия) и нарушения уровня сознания. Большинство больных этой группы переведены в неврологические отделения.

Средняя длительность пребывания больного после операции при применении лазера ($M \pm m$) составила $14,4 \pm 0,640$ дней; в контрольной группе $25,03 \pm 1,549$. Выявлены достоверные различия ($P < 0,05$), что может быть связано с меньшим числом послеоперационных осложнений при применении лазерного излучения.

Изучен катамнез 115 больных с внутримозговыми опухолями (37 больных основной группы и 78 больных контрольной группы). На момент сбора информации в основной группе в живых остались 51,4 % (19 человек), умерло 48,6% (18 человек). В контрольной группе соответственно-20,5% (16 человек) и 79,5(62 больных). Результаты представлены в виде диаграммы на рисунке 8.

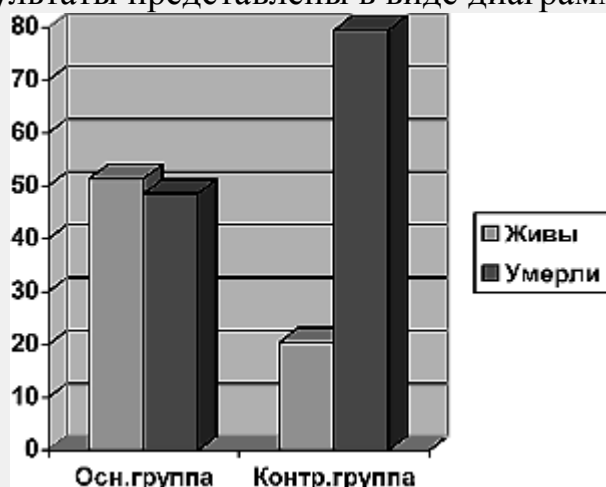

Рис. 8. Катамнез больных с внутримозговыми опухолями

Жалобы больных на контрольном осмотре представлены в таблице 8.

Таблица 8. Жалобы больных, прооперированных с внутримозговыми опухолями на контрольном осмотре

Неврологические симптомы	Основная группа	Контрольная группа
	$P \pm m$	$P \pm m$
Головная боль, головокружение	$36,8 \pm 11,02$	$25 \pm 10,78$
Тошнота, рвота	$5,3 \pm 5,02$	$6,3 \pm 5,97$
Гемипарезы	$21,1 \pm 9,30$	$43,8 \pm 12,36$
Афатические нарушения	$15,8 \pm 8,31$	$12,5 \pm 8,21$
Эпилепсии	$10,5 \pm 6,97$	$12,5 \pm 8,21$
Нет жалоб	$47,4 \pm 11,41$	$43,8 \pm 12,36$

Больные с низкоквалифицированными опухолями в большинстве случаев жалоб не предъявляли. Двигательные и афатические нарушения наблюдались у больных с высококвалифицированными опухолями.

Анализ состояния больных на момент контрольного осмотра показал, что в компенсированном состоянии находились больные с низкоквалифицированными

опухолями. Декомпенсированное состояние было у больных с продолженным ростом опухоли. В таблице 9 представлены данные по инвалидизации больных основной и контрольной групп.

Таблица 9. Инвалидизация больных с внутримозговыми опухолями

Группа инвалидности	Основная группа, % (абс.)	Контрольная группа, % (абс.)
Первая	26,3(5)	31,3(5)
Вторая	31,6(6)	43,7(7)
Третья	26,3(5)	0
Без инвалидности	15,8(3)	25(4)
Всего	100(19)	100(16)

Достоверных различий между основной и контрольной группой не выявлено.

Длительность безрецидивного периода считалась до появления первых жалоб больного после проведенной операции или при подтверждении продолженного роста по данным нейровизуализации.

Получены достоверные различия ($p < 0,05$) в длительности безрецидивного периода. В основной группе безрецидивный период составил $58,97 \pm 13,087$ недель, в контрольной соответственно $26,46 \pm 4,172$ недель.

Продолжительность жизни в основной группе достоверно больше ($70,30 \pm 12,843$ недель), чем в контрольной ($35,81 \pm 4,345$).

Выводы

1. Применение лазерного излучения при удалении внутримозговых опухолей целесообразно.
2. Эффективность применения лазера обеспечивается выбором оптимальных режимов лазерного излучения, которые позволяют при радикальном удалении опухоли избежать серьезных послеоперационных осложнений за счет минимального воздействия на смежные мозговые структуры, уменьшения интраоперационного кровотечения и создания тщательного гемостаза.
3. Облучение ложа удаленной опухоли лазерным излучением приводит к увеличению безрецидивного периода и продолжительности жизни больных.

Литература

1. Галанов, А. В. Современные аспекты диагностики и лечения глиом больших полушарий головного мозга / А. В. Галанов, А. Г. Коршунов, В. А. Лошанков // материалы II съезда нейрохирургов РФ, Нижний Новгород, 16-19 июня 1998 г. / РНХИ. СПб, 1998. С. 107.
2. Галанов, А. В. Результаты комбинированного лечения глиобластом больших полушарий головного мозга / А. В. Галанов, А. Г. Коршунов // материалы III съезда нейрохирургов России, СПб., 4-8 июня 2002 г. / Военно-медицинская академия; редкол.: А. Н. Коновалов [и др.]. СПб, 2002. С. 88 – 89.
3. Земская, А. Г. Опухоли головного мозга астроцитарного ряда / А. Г. Земская, Б. И. Лещинский. Л.: Медицина, 1985. 216 с.
4. Зозуля, Ю. А. Эпидемиологические исследования в нейроонкологии: современное состояние в Украине и за рубежом / Ю. А. Зозуля, Я. В. Пацко, А. Н. Никифорова // Вопросы нейрохирургии. 1998. № 2. С. 50 – 54.
5. Зорін, М. Щ. Лікування метастатичних пухлин головного мозку та прогнозування його результатів (огляд літератури) / М. Щ. Зорін, А. Г. Сірко // Український нейрохірургічний журнал. 2004. № 2. С. 10 – 18.

6. Итоги и перспективы комплексной терапии больных глиомами больших полушарий мозга / Олюшин, В. Е [и др.] // мат. III съезда нейрохир. России; 4-8 июня 2002 г. / Военно-медицинская академия; редкол.: А. Н. Коновалов [и др.]; Спб.: Изд. РНХИ им. А. Л. Поленова, 2002. С. 136.
7. Кобяков, Г. Л. Химиотерапия в комплексном лечении больных с супратенториальными злокачественными внутримозговыми опухолями: автореф. дисс. ... канд. мед. наук: 10.00.28. / Г. Л. Кобяков; РАМН. НИИ нейрохирургии им. акад. Н. Н. Бурденко. М., 1998. 24 с.
8. Коршунов, А. Г. Иммуногистохимическое изучение экспрессии эпителиального антигена ВЕР ER 4 и других тканеспецифических антигенов в первичных и метастатических опухолях головного мозга / А. Г. Коршунов, С. В. Лахтева // Арх. пат. 1998. № 6. С. 40 – 47.
9. Коршунов, А. Г. Иммуногистохимическое изучение экспрессии эпителиального антигена ВЕР ER 4 и других тканеспецифических антигенов в первичных и метастатических опухолях головного мозга / А. Г. Коршунов, С. В. Лахтева // Арх. пат. 1998. № 6. С. 40 – 47.
10. Лавров, А. Ю. Современные аспекты патогенеза, диагностики и лечения опухолей центральной нервной системы / А. Ю. Лавров // Неврологический журнал. 2004. Т. 9. № 6. С. 49 – 56.
11. Марченко, С. В. Комплексное лечение злокачественных глиом полушарий большого мозга: автореф. дисс. ... канд. мед. наук: 14.00.28 / С. В. Марченко. Российский науч.-исслед. нейрохирургический инс-т. СПб., 1997. 24 с.
12. Олюшин, В. Е. Глиальные опухоли головного мозга: краткий обзор литературы и протокол лечения больных / В. Е. Олюшин // Нейрохирургия. 2005. № 4. С. 41 – 47.
13. Радулеску, Г. Г. Темодал – новый противоопухолевый препарат для лечения злокачественных глиом / Г. Г. Радулеску // Онкология. 2002. № 3. С. 27 – 33.
14. Розуменко, В. Д. Нейроонкология: современное состояние проблемы / В. Д. Розуменко // Онкология, 2004. Т. 8. № 2. С. 188 – 91.
15. Фадеев, Б. П. Комбинированное лечение глиальных и метастатических опухолей головного мозга / Б. П. Фадеев, Р. М. Жабина // Вестник хирургии. 2005. № 2. С. 80 – 82.
16. Фадеев, Б. П. Хирургические аспекты лечения глиальных и метастатических опухолей головного мозга / Б. П. Фадеев // Вестник хирургии. 2004. № 2. С. 18 – 23.
17. Хонина, Н. А. Характеристика и механизмы иммунных нарушений у больных с злокачественными опухолями головного мозга / Н. А. Хонина [и др.] // Вопросы онкологии. 2002. Т. 48. № 2. С. 196 – 201.
18. Age and the risk of anaplasia in magnetic resonance-nonenhancing supratentorial cerebral tumors / F. Barker [et al.] // Cancer. 1997. Vol. 80, № 5. P. 936 – 941.
19. Behin, A. Primary brain tumours in adults / A. Behin // Lancet Seminar, 2003. P. 323-31.
20. Bognar, L. Brain tumors during the first year of life / L. Bognar // Ann. N. Y. Acad. Sci. 1997. Vol. 17, № 824. P. 148 – 155.
21. Bruce, D. A. Supra and infra tentorial gliomas in children / D. A. Bruce // Ann. N. Y. Acad. Sci. 1997. Vol. 17, № 824. P. 141 – 147.

22. Combined radiotherapy of high-grade gliomas with stereostatic implants of iodine-125 seeds and fractionated low-dose rate beam irradiation: Preliminary results / J. Voges [et al.] // *Adv.Neurosurg.* 1992. Vol. 20. P. 298 – 303.
23. Grant, R. Overview brain tumour diagnosis and management / R. Grant // *J.Neurol.Neurosurg.Psychiatry.* 2004. Vol. 75, suppl. 2. P. 18 – 23.
24. Laws, E. R. Brain tumors / E. R. Laws, K. Thapar // *Cancer J. Clin.* 1993. Vol. 43, № 5. P. 263 – 271.
25. Polednac, A. P. Brain, other central nervous system and eye cancer / A. P. Polednac, J. T. Flannery // *Cancer.* 1995. Vol. 75, № 1. P. 330 – 337.
26. Pollack, I. F. The role of surgery in pediatric gliomas / I. F. Pollack // *J.Neurooncol.* 1999. Vol. 42, № 3. P. 271 – 288.
27. Shaw, E. G. Supratentorial gliomas: a comparative study by grade and histologic type / E. G. Shaw, B. W. Scheithauer, J. R. Otallon // *J.Neurooncol.* 1997. Vol. 31, № 3. P. 273 – 278.
28. Whittle, I. R. Management of patients aged over 60 years with supratentorial glioma: lessons from an audit / I. R. Whittle, S. W. Denholm, A. Gregor // *Surg.Neurol.* 1991. Vol. 36, № 2. P. 106 – 111.
29. Wrensch, M. R. Epidemiology: in «Neuro-Oncology The Essentials» Edited by Marc Bernstein&Mitchel S.Berger / M. R. Wrensch, Y. Minn, M. L Bondy.-Thieme Medical Publishers, inc. New York. 2000. P. 2 – 17.
30. Yachnis, A. T. Neuropathology of pediatric brain tumors / A. T. Yachnis // *Semin.Pediatr.Neurol.* 1997. Vol. 4, № 4. P. 282 – 291