

¹Ромбальская А.Р., ²Захарко А.Ю., ¹Терещенко Я.А.
**СВЯЗЬ ОСОБЕННОСТЕЙ СТРОЕНИЯ ТАЗОВОЙ
БРЮШИНЫ С ВОЗНИКНОВЕНИЕМ ЭНДОМЕТРИОИДНЫХ
ОЧАГОВ В МАЛОМ ТАЗУ У ЖЕНЩИН РЕПРОДУКТИВНОГО
ВОЗРАСТА**

*¹УО «Белорусский государственный медицинский университет»,
г. Минск, Беларусь*

*²ГУ «Республиканский научно-практический центр радиационной
медицины и экологии человека», г. Гомель, Беларусь*

В статье описаны особенности строения и расположения брюшины в малом тазу у женщин репродуктивного возраста в норме и при патологии. Особенности расположения брюшины в малом тазу являются анатомическими предпосылками локализации эндометриодных очагов в области прямокишечно-маточного и пузырно-маточного углублений, яичниковой ямки, крестцово-маточных связок и прямокишечно-маточных складок.

***Ключевые слова:** тазовая брюшина, матка, эндометриоз.*

Rombalskaya A., Zakharko A., Tereshchenko Y.
**THE LINK OF THE SPECIFIC STRUCTURE OF THE PELVIC
PERITONEUM WITH THE OCCURRENCE OF ENDOMETRIOTIC
LESIONS IN THE PELVIS IN WOMEN OF REPRODUCTIVE AGE**

*Belarusian State Medical University, Minsk, Belarus
Republican Scientific and Practical Center for Radiation Medicine and
Human Ecology, Gomel, Belarus*

The article describes the features of the structure and location of the peritoneum in the small pelvis in women of reproductive age in normal and pathological conditions. The particular location of the peritoneum in the pelvis are anatomical prerequisites for localization of endometrial foci in the area of the recto-uterine and vesico-uterine pouches, the ovarian fossa, of the sacro-uterine ligaments, and rectouterine folds.

***Keywords:** pelvic peritoneum, uterus, endometriosis.*

Изучение особенностей топографии брюшины (складки, связки, ямки, углубления) в полости таза женщин имеет клиническое значение, так как эти образования являются не только анатомическими особенностями, но и могут быть предпосылками к возникновению каких-либо патологических очагов, например, спаек либо очагов эндометриоза.

В норме продольная ось матки ориентирована вдоль оси таза (антефлексия), а сама матка покрыта брюшиной, которая принимает участие в образовании различных складок, связок, ямок и углублений.

Эндометрий матки состоит из двух слоев — поверхностного, толстого слоя, называемого функциональным, и глубже расположенного — базального слоя. Именно функциональный слой разрушается в течение менструального цикла. Однако случается, что клетки эндометрия через

маточные трубы попадают на маточную брюшину или приживаются в маточных трубах, яичниках, в области мочевого пузыря, прямой кишки и т.д. При этом существует риск возникновения такого заболевания, как эндометриоз, поражающем примерно 5-10% женщин репродуктивного возраста [2].

Независимо от места локализации, эндометриоз – это не местное, а общее заболевание, вызывающее нарушения в работе почти всех систем организма, поэтому нередко у женщин с эндометриозом имеются сопутствующие заболевания. Довольно часто у пациенток проявляются генерализованные расстройства автономной нервной системы (АНС) в виде психоневротического синдрома, приводящие к снижению активности симпатического и парасимпатического отделов АНС и росту влияния церебральных и гуморально-метаболических факторов в модуляции сердечного ритма [1]. Помимо этого, любые нарушения функции щитовидной железы (гипотиреоз и гипертиреоз) могут приводить к нарушению менструальной функции, стать причиной бесплодия и невынашивания беременности [3].

Цель – выявить особенности строения и расположения брюшины в малом тазу у женщин в норме и при эндометриозе тазовой брюшины для выявления возможных анатомических предпосылок, приводящих к наиболее частой локализации эндометриозных очагов.

Материал и методы.

1. Для установления особенностей расположения брюшины в малом тазу было использовано 15 женских органокомплексов «мочевой пузырь – матка - прямая кишка» из препаратов кафедры нормальной анатомии УО «Белорусский государственный медицинский университет».

2. Для прижизненного макроанатомического исследования были использованы протоколы операций на малом тазу, выполненные женщинам репродуктивного возраста с диагностической либо лечебной целью лапароскопическим доступом, и видеозаписи данных оперативных вмешательств отделения гинекологии ГУ «Республиканский научно-практический центр радиационной медицины и экологии человека»:

а) для выявления особенностей расположения тазовой брюшины в норме было исследовано и описано 15 случаев, при которых патологии брюшины во время операции у женщин не выявлено;

б) для выявления особенностей локализации эндометриозных очагов и строения брюшины исследовано и описано 15 случаев, при которых тазовая брюшина была поражена эндометриозом.

Методы исследования: анатомический, лапароскопический.

Результаты и их обсуждение. При исследовании анатомических препаратов и видеофайлов с записями оперативного вмешательства у женщин без гинекологической патологии было установлено, что спереди брюшина покрывает матку до места соединения тела с шейкой, где серозная оболочка загибается на мочевой пузырь и образуется пузырно-маточное углубление. С задней поверхности матки брюшина переходит на

заднюю поверхность влагалища, откуда загибается на прямую кишку, образуя прямокишечно-маточное углубление (с прямокишечно-маточными складками).

По боковым краям матки брюшина с передней и задней поверхностей переходит на боковые стенки таза в виде широких связок матки, которые по отношению к матке являются ее брыжейкой. Позади широких связок матки на боковой стенке малого таза выделяют углубления париетальной брюшины, в которых расположены яичники, - яичниковые ямки. На изучаемых нами анатомических препаратах был выявлен случай, когда кроме собственной связки яичника, были обнаружены соединительнотканые тяжи между яичником и маткой, что можно рассматривать как дополнительную предпосылку к возникновению спаек либо патологических очагов (рисунок 1).

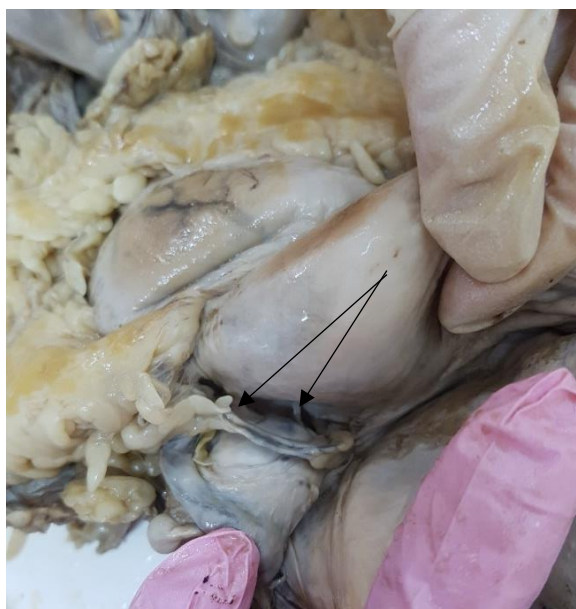

Рис.1. Органоконплекс «мочевой пузырь – матка - прямая кишка» со спайками между маткой и яичником

На снимках, полученных при видеозаписи гинекологических оперативных вмешательств у женщин с эндометриозом, нами установлены виды эндометриоидных образований: геморрагические везикулы – мелкие кисты, наполненные дегтеобразным содержимым (рисунок 2) и пятна желто-коричневого цвета, расположенные на тазовой брюшине (рисунок 3), что доказывает многообразие проявлений очагов эндометриоза. Наиболее часто эти очаги встречаются в тех местах, где есть особенности расположения брюшины: в прямокишечно-маточном и пузырьно-маточном углублениях, яичниковых ямках и на крестцово-маточных связках. По нашим данным в большинстве случаев очаги находились в прямокишечно-маточном углублении и яичниковых ямках. Таким образом, можно утверждать, что существует взаимосвязь расположения эндометриоидных

очагов и особенностей покрытия органов брюшиной в малом тазу, а именно, эндометриоидные очаги проявляются в местах образования связок, ямок, углублений, тяжей и т.д.

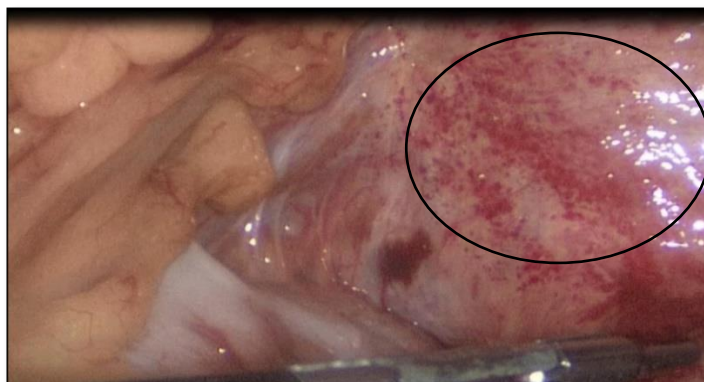


Рис.2. Очаги эндометриоза - геморрагические везикулы

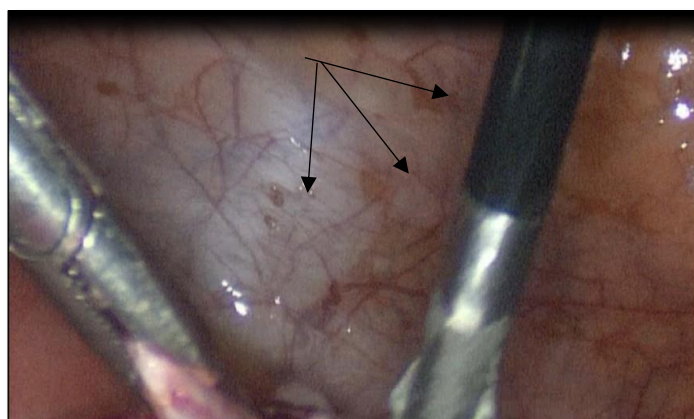


Рис.3. Очаги эндометриоза - пятна желто-коричневого цвета

Выводы. Таким образом, установлено, что некоторые особенности расположения брюшины в малом тазу, а именно наличие прямокишечно-маточного и пузырно-маточного углублений, яичниковой ямки и крестцово-маточных связок, являются анатомическими предпосылками, приводящими к наиболее частой локализации эндометриоидных очагов в этой области.

ЛИТЕРАТУРА

1. *Богатова, И.К.* Состояние вегетативной нервной системы у женщин с генитальным эндометриозом / И.К. Богатова, О.К. Семенова // Вестник новых медицинских технологий. – 2007. – Т.14, № 4. – С. 121-123.
2. *Коршикова, Р.Л.* Факторы риска развития бесплодия при эндометриозе / Р.Л. Коршикова, А.М. Камлюк // Репродуктивное здоровье Восточная Европа. – 2012. – № 6. – С. 113-115.
3. *Лабыгина, А.В.* Заболевания щитовидной железы и репродуктивное здоровье женского населения основных этнических групп Сибири / А.В. Лабыгина, Е.Ю. Загарских, З.Ю. Даржаев, Т.И. Шипхинева // Бюллетень ВСНЦ СО РАМН. – 2013. – С. 41-45.