

Т. А. Смирнова, А. Э. Пиланович

## СОВРЕМЕННЫЕ АСПЕКТЫ ДИСПЛАЗИИ ШЕЙКИ МАТКИ

УО «Белорусский государственный медицинский университет»

Последнее десятилетие дисплазия шейки матки является одной из самых распространённых патологий женской половой системы. Термин «дисплазия» объединяет группу эпителиальных поражений шейки матки. В связи с тем, что данное патологическое состояние не имеет клинической симптоматики на первых стадиях патологического и морфологического процесса, возросла актуальность современных методов диагностики и лечения. При правильной и своевременной диагностике можно остановить развитие патологического процесса без хирургического вмешательства, что позволит сохранить репродуктивные органы, а также предотвратит переход дисплазии в рак шейки матки.

**Ключевые слова:** дисплазия шейки матки, рак шейки матки, диагностика, лечение, профилактика.

T. A. Smirnova, A. E. Pilanovic

### MODERN ASPECTS OF CERVICAL DYSPLASIA

Over the past decade, cervical dysplasia has been one of the most common pathologies of the female reproductive system. The term «dysplasia» combines a group of epithelial lesions of the cervix. Due to the fact that this pathological condition has no clinical symptoms at the first stages of the pathological and morphological process, the relevance of modern methods of diagnosis and treatment has increased. With proper and timely diagnosis, it is possible to stop the development of the pathological process without surgical intervention, which will preserve the reproductive organs, as well as prevent the transition of dysplasia to cervical cancer.

**Key words:** cervical dysplasia, cervical cancer, diagnosis, treatment, prevention.

Дисплазия – это патологическое состояние, при котором происходит нарушение процесса развития клеток, проявляющееся стойким изменением их структуры и функции, что ведет к расстройству их жизнедеятельности. Следовательно, изменения многослойного плоского эпителия шейки матки происходит из-за различной степени атипии, которая выражается нарушением дифференцировки клеток и повреждением митотического аппарата. Плоскоклеточное

интраэпителиальное повреждение (ПИП) или цервикальная интраэпителиальная неоплазия (ЦИН), иными словами дисплазия, занимает пограничное состояние между нормальным эпителием и предраковым состоянием (рак in situ) [8].

Доказано, что плоскоклеточное интраэпителиальное повреждение (ПИП) наиболее часто встречается в зоне естественного стыка, зона трансформации (ЗТ) (рис. 1).

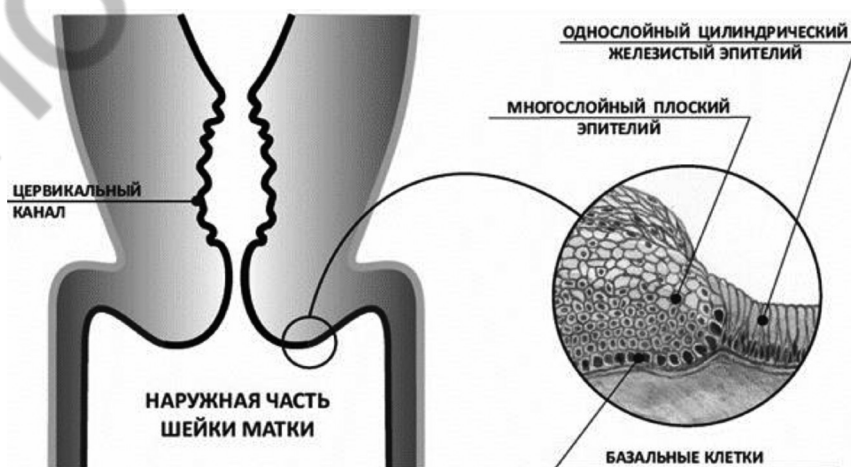


Рис. 1. Зона стыка шейки матки

Переходная зона, это область шейки матки, в которой соединяется цилиндрический эпителий эндоцервикса с плоским эпителием влагалищной части [4, 5].

В зависимости от возраста имеются особенности расположения зоны естественного стыка: у девочек 8–12 лет граница сдвинута внутрь цервикального канала; в период полового созревания граница располагается снаружи цервикального канала; у женщин репродуктивного возраста без патологии шейки матки граница находится на уровне наружного зева; у 80–90 % женщин в постменопаузальном периоде граница определяется внутри цервикального канала [3, 8].

### **Патогенез и этиология дисплазии шейки матки**

Наиболее важную роль в патологии шейки матки играют два фактора, экзогенный и эндогенный. К экзогенным факторам относятся: вирусная инфекция, травмы, воспаления, химические средства. К эндогенным факторам относятся гормональные изменения, связанные с абортми, заболеваниями эндокринных желез и старением организма. Важно помнить ещё о таких значимых факторах, как наследственная предрасположенность и состояние иммунной системы.

Исходя из этого можно сделать вывод, что в развитии предопухолевого состояния шейки матки имеет место сочетание нескольких факторов: барьерная (защитная) функция и наличие в органе циклических изменений. С одной стороны, слизистая оболочка шейки матки выполняет функцию защиты и постоянно находится под воздействием внешней среды, с другой – шейка матки является гормонально-зависимым органом и физиологические изменения в ней происходят под влиянием циклической секреции стероидных гормонов [2].

Главным шагом в развитии опухолевой трансформации является стадия интегративной инфекции. В данной стадии ДНК вируса встраивается в геном клеток переходного эпителия шейки матки и вызывает возможную постепенную (step by step) онкогенную мутацию. Вирус папилломы человека (ВПЧ) наиболее часто поражает слизистую шейки матки. За последние 10 лет число инфицированных больных в мире увеличилось более чем в 10 раз и не наблюдается тенденции к снижению числа инфицированных [8]. Среди ВПЧ, способных поражать половые органы, выделяют серотипы, ассоциированные с низким (3, 6, 11, 13, 32, 42, 43, 44, 72, 73) и с высоким (16, 18, 31, 33, 35, 39, 45, 51, 52, 56, 58) онкологическим риском. Серотипы 16 и 18 в странах Европы и в России обуславливают около 80 % рака шейки матки и тяжелой дисплазии, остальные серотипы ответственны примерно за 20 % предраковых и раковых процессов шейки матки. ВПЧ является ДНК-содержащим вирусом, его ДНК содержит 9 генов, 2 из которых кодируют структурные белки L1 и L2, E6 и E7- онкобелки, так как они непосредственно участвуют в процессе малигнизации. Они взаимодействуют и подавляют функцию клеточ-

ных белков p53 и pRB, участвующих в контроле пролиферации клеток [5, 6].

Вирус простого герпеса (ВПГ-2) также выступает в качестве фактора, способствующего возникновению фоновых и предраковых заболеваний шейки матки. Чаще всего вирус обнаруживается в нервных ганглиях. При неблагоприятных условиях ВПГ-2 реактивируется и происходит интеграция части вирусного генома с генетическим материалом клетки хозяина [2].

### **Классификации дисплазии шейки матки**

Существует гистологическая классификация для оценки материала, полученного при биопсии. По классификации R. M. Richart, в зависимости от глубины поражения поверхностного клеточного слоя шейки матки, выделяют 3 степени: CIN1 (легкая дисплазия), CIN2 (умеренная дисплазия), CIN3 (тяжелая дисплазия и преинвазивный рак, т. е. carcinoma in situ, CIS) [3].

В 1988 г. была создана новая терминология – «SIL» (squamous intraepithelial lesion), что означает «плоскоклеточное интраэпителиальное поражение». Специалисты отказались от некорректного при данной патологии слова «неоплазия» и заменили его на «поражение». В настоящее время для постановки цитологического диагноза чаще всего используют классификацию Bethesda с дополнением 2015 года [5, 13].

Выделяют 2 степени тяжести: легкую LSIL и тяжелую HSIL (рис. 2):

1) ASCUS; ASC – H (atypical squamous cells of undetermined significance; atypical squamous cells, cannot exclude HSIL)/CIN1 – при слабо выраженной дисплазии в гистологических препаратах базальные клетки с атипией занимают менее трети эпителиального пласта, способность их к дифференцировке нарушена незначительно. Для данной стадии характерна следующая морфология: клетки расположены правильно, границы между ними отчетливые. Ацинусы сохранены. Умеренная пролиферация (деление клеток), койлоцитоз (клетки с большими ядрами) и дискератоз (нарушение ороговения верхних слоев эпителия). Атипичные клетки выявляются с признаками неглубоких структурных изменений цитоплазмы и ядра [4, 9];

2) LSIL (low grade squamous intraepithelial lesion)/CIN2 – при слабой и умеренной дисплазии клетки с атипией занимают от одной до двух третей пласта. Клетки располагаются неравномерно. Обнаруживаются многослойные и сосочковые структуры. Изменяется форма клеток, так как они приобретают вытянутую или кубическую форму (клетки-паучки). Иногда встречаются крупные клетки с умеренно выраженными признаками атипии. В клетке можно наблюдать гиперхроматоз ядра, ненормальное соотношение между ядром и цитоплазмой, увеличение количества митозов с атипичными клетками, изменения формы и размеров ядра [4, 9];

3) HSIL (High grade squamous intraepithelial lesion)/CIN3 (carcinoma in situ) – умеренная и тяжелая дисплазия. Аномальные незрелые неопластические клетки рас-




Рис. 2. Схема изменения многослойного плоского эпителия в зависимости от степени

пространяются на верхнюю треть и часто полностью заменяют всю толщину эпителия, однако повреждение базальной мембраны не наблюдается. Цитологическая картина характеризуется выраженным дискариозом с резким полиморфизмом, грубым хроматином, гиперхроматозом. Койлоцитоз встречается редко [3, 4];

4) Carcinoma/рак – полная дисплазия клеток эпителия. Аномальные незрелые неопластические клетки полностью занимают всю толщину эпителия и повреждают базальную мембрану.

#### Клинические особенности папилломавирусной инфекции

Клиническое проявление рака шейки матки характеризуется классической триадой симптомов: бели, боли и кровотечения [10].

Дисплазия, в отличие от рака шейки матки, обычно не имеет симптомов. При бессимптомной форме инфекции происходит только репликация вируса в клетке. Несмотря на то, что вирус проходит полный инфекционный цикл с возможностью заражения другого человека при сексуальном контакте, морфологических изменений в гистологических и цитологических препаратах практически не отмечается. Гораздо чаще к дисплазии шейки матки присоединяется микробная инфекция, вызывающая патологические симптомы кольпита или цервицита: жжение или зуд, выделения из половых путей необычного цвета, консистенции или запаха, иногда с примесью крови (после использования тампонов, полового акта и т. д.). Дисплазия шейки матки может иметь длительное течение и самостоятельно регрессировать после соответствующего лечения воспалительных процессов. Обычно процесс дисплазии шейки матки носит прогрессирующее течение [11].

Комплексная профилактика рака шейки матки и борьба с ним состоит из нескольких этапов. Первичная профилактика, это устранение фактора риска и вакцинация от ВПЧ [1, 9].

Вторичная профилактика, это непосредственно лечение предраковых заболеваний и цервикальный скрининг, который направлен на тех женщин, у которых

наблюдаются патологические изменения. Третичная профилактика, это лечение рака шейки матки и паллиативная помощь [5, 12].

#### Диагностика

Для того чтобы правильно поставить диагноз, выделяют 2 этапа обследования: на первом этапе идет выявление – скрининг. На втором этапе – углубленная диагностика. «Золотым» стандартом скрининга, несмотря на недостаточно высокую чувствительность данного метода 55–74 %, является цитология. Цитологическое исследование мазков с экто- и из эндоцервикса может быть традиционное, это приготовление мазков для цитологического исследования с окраской по Папаниколу (ПАП-тест) и жидкостное [10].

Жидкостная цитология – альтернатива традиционному мазку, подразумевает размещение материала с шейки матки вместе со щеткой не на стекле, а в транспортной жидкости, предупреждая утрату части материала. Принцип автоцитологической системы Auto Cyte PREP System состоит в автоматизированной компьютерной дифференциальной диагностике Папмазков. Сканируемые клетки, прошедшие предварительную дисперсию и центрифугирование с целью отделения от них крови и других компонентов, сравниваются с заложенными в память компьютера эталонами по различным морфологическим признакам [7]. Это позволяет распределить клетки без нагромождения на небольшом участке диаметром 1,2 см в виде равномерного монослоя. В результате значительно повышается достоверность диагноза и также уменьшается доля ложноотрицательных результатов цитологического исследования [6]. При этом изучаются основные 4 цитоморфологические критерия:

1. Клеточный – форма, величина клеток, ядер, ядрышек, ядерно-цитоплазматический и ядрышково-ядерный индексы, структура хроматина, окрашиваемость и сохранность ядра и цитоплазмы.

2. Функциональный – наличие в цитоплазме кератогиалина, слизи, включений пигмента, жира, содержания нуклеиновых кислот.



3. Структурный – расположение клеток (разрозненное, в виде структур, пластов).

4. Фон цитологического препарата (детрит, белковый секрет, слизь, жировые вакуоли) [7].

Материал, полученный для цитологического исследования, используется для проведения теста на выявление генома ВПЧ – полимеразной цепной реакции (ПЦР).

Преимуществом ПЦР считают высокую чувствительность. RT (real-time) PCR – ПЦР в реальном времени – оценивается вирусная нагрузка в логарифмах, дифференцируются клинически значимые количества ВПЧ [9].

Тест двойного гибридного захвата (Hybrid Capture II – HC2) = ВПЧ Digene-тест. Тест основан на гибридизации участков ДНК ВПЧ ВКР с РНК-зондами, улавливаемых антителами с флуоресцентной меткой. При позитивном результате указывается клинически значимая концентрация 13 типов ВПЧ ВКР, в копиях ДНК ВПЧ на 1 мл образца. Отрицательный результат теста практически исключает присутствие CIN2–3 [2].

При углубленной диагностике прибегают к кольпоскопии и биопсии шейки матки. Кольпоскопия – это не метод скрининга. Показания для проведения кольпоскопии: аномальные результаты цитологического исследования, наличие подозрительных визуальных аномалий, выявление ВПЧ ВКР. Задачи кольпоскопии – это оценка состояния эпителия шейки матки и влагалища, а также выявления очага поражения. Важнейшим фактором визуализации неопластических изменений является определение зоны стыка между многослойным плоским и железистым эпителием – переходной зоны [4, 9].

Международная терминология кольпоскопических терминов, принятых на 7-м Всемирном съезде по патологии шейки матки и кольпоскопии (IFCPC) в Риме и пересмотренная в 2002 и 2014 г. [6, 13]. Классификация кольпоскопической картины представлена в таблице 1.

Проба с уксусной кислотой применяется при расширенной кольпоскопии. Уксусная кислота вызывает спазм нормальных подэпителиальных сосудов и набу-

хание клеток незрелого и аномального эпителия за счет временной денатурации белков цитоплазмы, отличных от стандартного состава нормальных клеток с подъемом и подъемом участков незрелого и аномального эпителия. Важен контроль за скоростью появления уксусно-белой реакции, временем ее удержания и продолжительности проявления очагов непрозрачного белого цвета на поверхности экзоцервикса (ацетобелого эпителия), его плотности. По яркости белого цвета можно оценить степень тяжести поражения. Проба является наиболее ценной при кольпоскопии, потому требует качественного проведения. Важно отметить, что достоверность кольпоскопии ограничена, так как степень «ацетобелости», визуально оцениваемая врачом, достаточно субъективна, часть самых тяжелых повреждений может быть скрыта в канале [2, 4].

Проба с раствором Люголя (проба Шиллера) – на эпителий влагалища и шейки матки воздействуют 3 % водным раствором Люголя (1 г йода, 2 г калия йодида и 100 г дистиллированной воды). Если клетки достаточно насыщены гликогеном – поверхность эпителия станет темного коричневого цвета. При патологических изменениях в клетках эпителия снижается содержание гликогена, поэтому окраска на пораженных участках будет бледнее общего окрашивания эпителия или вообще отсутствовать [2, 4].

Биопсия проводится из участков экзоцервикса (и других локусов) с наиболее измененным эпителием под контролем кольпоскопа с целью уточнения морфологических критериев поражения. Размер фокусного биоптата должен быть не менее 3 мм. Основные показания: выраженные аномальные кольпоскопические картины, аномальные картины при положительном ВПЧ-тесте на типы ВПЧ ВР, аномальная цитограмма, расхождение результатов цитологии и расширенной кольпоскопии. Однако следует помнить, что нельзя проводить биопсию при воспалительных процессах в нижних отделах гениталий. Существуют несколько

Таблица 1. Классификация кольпоскопической картины

I.	Нормальная кольпоскопическая картина: – оригинальный многослойный плоский эпителий; – цилиндрический эпителий; – нормальная зона трансформации (переходный эпителий различной степени зрелости; открытые и закрытые железы)	
	Адекватная: видна граница между плоским и цилиндрическим эпителием (внешняя и внутренняя) – тип 1	Неадекватная: видна внешняя граница – тип 2, стык не виден – тип 3
II.	Аномальные кольпоскопические результаты с локализацией изменений в пределах или вне зоны трансформации – 1 степени тяжести (LSIL): тонкий ацетобелый эпителий, тонкая мозаика, тонкая пункция, нерегулярные границы; – 2 степени тяжести (HSIL): плотный ацетобелый эпителий, быстрое появление ацетообразования, четкая граница, грубая мозаика, грубая пунктуация, возвышающиеся отверстия желез	
III.	Кольпоскопическая картина, подозрительная на инвазивную карциному	
IV.	Неудовлетворительная кольпоскопия: – граница эпителиев не визуализируется – сильное воспаление или атрофия – шейка матки не визуализируется	
V.	Другие результаты: – небелая микропапиллярная поверхность – экзофитная кондилома – воспаление	

методов: ножевая, специальными биопсийными щипцами, электрохирургическая биопсия петлей, радиоволновой петлей, ультразвуковым скальпелем. Гистологическое исследование завершает диагностику заболевания шейки матки [3, 12].

### Лечение

Тактика лечения и ведения пациенток с дисплазией зависит от гистологического заключения, кольпоскопической картины, типа зоны трансформации, возраста и планирования беременности. Тяжесть патологического процесса определяет метод лечения [10].

В настоящее время существует как медикаментозный, так и хирургический метод лечения. Перед лечением дисплазии шейки матки необходимо устранить все возможные причины (гормональные нарушения, инфекции или воспалительные процессы). Это должно остановить развитие дисплазии в незапущенных формах и способствовать рубцеванию тканей [2, 6].

При медикаментозном лечении дисплазии шейки матки часто прибегают к использованию противовирусной и иммуномодулирующей терапии, поскольку недостаточность Т-клеточного звена иммунитета играет ключевую роль в развитии персистирующей инфекции. Данная терапия позволяет восстановить клеточный дефект, снизить вероятность развития малигнизации, подавляет репликацию вируса [1, 11].

Целесообразно при ВПЧ инфицировании воздействовать именно на клеточный иммунитет, под действием которого активируются антигенпрезентирующие клетки. Не целесообразно использовать препараты, которые стимулируют гуморальный иммунитет, так как это стимулирует образование антител (АТ). АТ ингибируют рецепторы на антигенпрезентирующих клетках, тем самым делая их нечувствительными к ВПЧ [1, 11].

На сегодняшний день существуют препараты, которые могут быть применены в терапии ВПЧ-ассоциированных заболеваний шейки матки, влагалища и вульвы: инозин пранобекс, панавир.

Изопринозин включен в европейские и российские стандарты ведения больных папилломавирусной инфекцией. Противовирусное действие препарата заключается в том, что он ингибирует фермент, который участвует в репликации вируса. Данный препарат повышает синтез интерферонов, альфа и гамма лимфоцитов, которые обладают противовирусными свойствами. Инозин пранобекс снижает образование провоспалительных цитокинов, повышает образование ИЛ-1,2 [2, 5].

Изопринозин подавляет репликацию высокоонкогенных видов ВПЧ и способствует исчезновению койлоцитарной атипии у пациенток с поражением эпителия шейки матки.

При применении изопринозина важно соблюдение рекомендованных курсов лечения. При цервикальной интраэпителиальной неоплазии (CIN), ассоциированной с ВПЧ, препарат назначают по 1000 мг 3 раза в сутки в течение 10 дней 2–3 курсами с интервалом 10–14 дней.

Рядом авторов была отмечена эффективность панавира при комбинированном лечении ВПЧ-ассоциированных заболеваний. На первом этапе лечения больные подвергались деструктивным методам лечения (электрокоагуляция, криодеструкция, лазервапоризация, электроконизация). На втором этапе назначался панавир как противовирусный препарат с иммуномодулирующим эффектом. Пациенткам с положительным ВПЧ-тестом и изменениями эпителия шейки матки, характеризующимися как ASCUS и LSIL, назначался панавир внутривенно 5 мл 0,004 % раствора по схеме: 3 инъекции с интервалом 48 часов, 2 последующие с интервалом 72 часа [2, 8].

Хирургическое лечение применяется в тех случаях, когда не наблюдается регрессии патологического изменения шейки матки. Показаниями к удалению ЗТ является неудовлетворительная кольпоскопическая картина, неоднократно выявленные цитологические патологии [12].

В клинической практике используют различные термины. Термин «деструкция» (destruction) – разрушение, уничтожение патологически измененных тканей. Термин «абляция» (ablation) – ампутация, «эксцизия» (excision) – вырезание, или отрезание. Термин «конизация» (conization) – иссечение ШМ в форме конуса, осуществленное разными способами. Цервикальная конизация представляет собой как диагностический, так и лечебный инструмент [6].

Фотодинамическая терапия (ФДТ) – метод лечения предопухолевых заболеваний и злокачественных новообразований, основанный на использовании двух компонентов – специального лекарственного средства (фотосенсибилизатор) и лазера, генерирующего излучение с определенной длиной волны. Механизм действия основан на том, что после внутривенного или местного введения фотосенсибилизатора он избирательно накапливается в патологических клетках, а дополнительное лазерное излучение его активирует. Результатом такого взаимодействия являются фотохимические реакции, нарушающие кровоснабжение и жизнедеятельность клеток с последующей их гибелью [2].

«Холодная ножевая конизация» выполняется при помощи электрохирургической петли (loop), скальпеля или хирургического высокоэнергетического лазера.

При воздействии лазера на ткани приемлемо использовать термин «вапоризация» – испарение. Данный вариант позволяет выполнять как деструктивную лазерную конизацию, так и процедуру лазерной эксцизии. Петлевую электроэксцизионную процедуру принято называть «LEEP»/«LLETZ» (loop electrosurgical excision procedure – петлевая электрохирургическая эксцизионная процедура / large loop excision of the transformation zone – большая петлевая эксцизия зоны трансформации) [12].

Лазер – луч невидимого инфракрасного света, для которого мишенью становятся клетки, содержащие большое количество воды. В механизме дей-

ствия данной процедуры лежит выпаривание ткани [6]. При использовании данного метода имеется возможность контролировать глубину воздействия на патологический участок (0,3–1 см). Данный метод позволяет выполнять два химических воздействия:

1. Коагуляция (вапоризация) – как аблативный метод.

2. Конизация – как эксцизионный метод.

Петлевая эксцизия шейки матки (LEEP, loop electro-surgical excision procedure) – это метод иссечения аномальной ткани тонкими проволочными петлями различных размеров и форм с захватом части цервикального канала. Включает в себя большую петлевую эксцизию зоны трансформации и электрорадиохирургическую высокочастотную конизацию шейки матки. Во время проведения эксцизии или конизации происходит медленное рассечение ткани за счет локального разогрева в месте касания рабочего электрода. При определенной мощности происходит мгновенное вскипание биологической внутриклеточной жидкости, разрыв клеточных структур и коагуляция. После данной процедуры проводят гемостаз операционной раны с помощью шарикового электрода. В месте соприкосновения электрода происходит уже плавный нагрев и коагуляция тканей [2, 5].

Радиоволновая хирургия – это атравматичный метод разреза и коагуляции мягких тканей при помощи высокочастотных волн.

Радиоволновая конизация шейки матки электродом «ФОТЕК» – бесконтактный метод разреза мягких тканей с помощью радиоволн высокой частоты. Эффект рассечения мягких тканей достигается за счет тепла, выделяемого при сопротивлении тканей проникновению в них направленных высокочастотных волн. Радиохирургическая эксцизия шейки матки дает возможность не использовать хирургическое вмешательство в классическом его понимании и минимизировать время восстановления [6].

Данный аппарат имеет ряд различных приборов (электродов), которые позволяют выполнять деструктивное и режущее воздействие на ткани и слизистые в области шейки матки. Эффект воздействия тока на ткани зависит от формы тока (режима работы аппарата) и мощности. Существует два основных метода поведения медицинской манипуляции: монополярный и биполярный. Монополярный метод наиболее распространён при открытых операциях. Биполярный метод коагуляции более прогрессивен. Этот вид воздействия безопаснее, поскольку производится только местное действие и только в режиме коагуляции, электрический ток не идет через тело человека. Аппарат «Фотек» позволяет брать биопсию, производить конизацию, делать прижигание шейки матки и т. д. [3, 6].

Радиоволновая деструкция шейки матки – способ, при котором пораженные клетки ткани под воздействием теплового радиоизлучения уничтожаются за счет нагрева их внутреннего содержимого. Мани-

пуляция проводится при помощи тонкого электрода, излучающего высокочастотные волны, энергия которых и оказывает разрушающее действие [6].

В настоящее время часто применяют ультразвуковой нож. Хирургический ультразвуковой диссектор – это электрохирургический аппарат, основанный на принципе селективного разделения тканей. Действие возникает благодаря преобразованию электрических колебаний в пьезокерамическом датчике. Это приводит к образованию акустических колебаний на резонансной частоте звуковой системы. Использование ультразвуковой энергии позволяет производить атравматичную диссекцию тканей и осуществлять гемостаз, оказывая минимальное повреждающее воздействие на ткани [13].

Основное и главное преимущество эксцизионных методов в том, что они позволяют получить образец ткани для дальнейшего гистологического исследования.

Рекомендуется придерживаться следующего подхода к цервикальному скринингу:

- начало скрининга – 21 год;
- конец скрининга – 69 лет (при условии предыдущего адекватного скрининга и отсутствии в течение 20 лет – CIN II);
- 21–29 лет – цитология/жидкостная цитология не реже 1 раза в 3 года;
- 30–69 лет – цитология/жидкостная цитология не реже 1 раза в 5 лет [7].

Согласно мировым рекомендациям, ВПЧ-тестирование присутствует во всех вариантах скрининга при обнаружении аномальных результатов мазков. В некоторых странах скрининг начинают с ВПЧ-тестирования [1].

Тактика ведения женщин старше 25 лет с ASCUS и ВПЧ+ представлена в таблице (рис. 3).

Женщины 21–24 лет при ASCUS – необходимо проводить ежегодный цитологический анализ, при этом немедленная кольпоскопия не показана. При повторном проявлении ASCUS или положительном ВПЧ-тесте необходимо провести кольпоскопию, в соответствии с результатами кольпоскопии может быть назначена биопсия. Если ASCUS у женщин, наблюдающихся после лечения CIN, необходимо провести кольпоскопию. При беременности кольпоскопию можно отложить на послеродовой период (через 6 недель после родов) [10].

Ведение женщин с LSIL значительно чаще ассоциированы с ВПЧ-инфекцией, чем ASC-US (ВПЧ имеется у 77 % женщин с LSIL). Женщинам с LSIL и положительным ВПЧ показа кольпоскопия:

- при отрицательном ВПЧ – повторное ко-тестирование через 1 год.
- при положительном ВПЧ или патологии в мазках – кольпоскопия, биопсия по показаниям;
- при отрицательных результатах обоих тестов – повторный скрининг через 3 года.



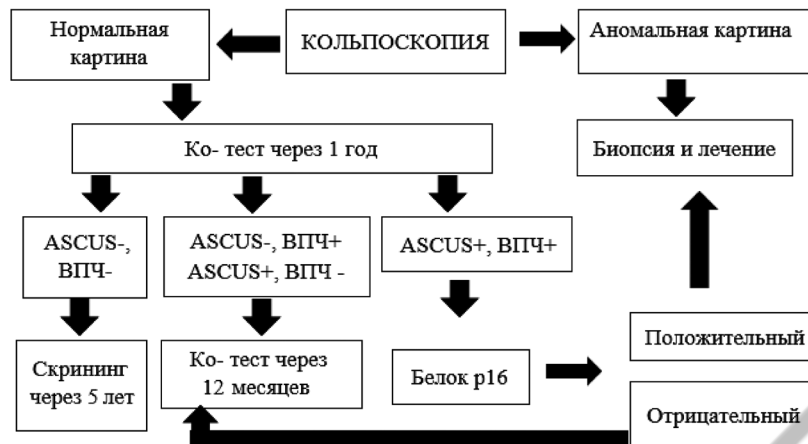


Рисунок 3. Тактика ведения женщин старше 25 лет с ASCUS и ВПЧ+

Беременным при LSIL – кольпоскопия. При отсутствии подозрения на тяжелые повреждения – повторное обследование после родов.

Женщины в постменопаузе показано ВПЧ-тестирование и кольпоскопия при любых результатах теста [9].

### Литература

1. *Вакцинопрофилактика заболеваний, вызванных вирусом папилломы человека: федеральные клинические рекомендации / Министерство здравоохранения Российской Федерации, Союз педиатров России.* – М.: ПедиатрЪ, 2016. – 40 с.
2. *Диагностика и лечение заболеваний шейки матки / под ред. Л. В. Боровковой.* – Н-Н.: изд. НижМА, 2017. – С. 34–36, 39–40.
3. *Заболевания шейки матки и генитальные инфекции / под ред. В. Н. Прилепской.* – М.: изд. группа «ГЭОТАР-Медиа», 2016. – С. 160–168, 244–245, 253–256.
4. *Кольпоскопия / под ред. А. Р. Хачатурян.* – СПб.: Экo-Ветор, 2017. – С. 70–75.
5. *Руководство по амбулаторно-поликлинической помощи в акушерстве и гинекологии / под ред. В. Н. Серова, Г. Т. Сухих, В. Н. Прилепской, В. Е. Радзинского.* – 2-е изд., перераб. и доп. – М.: ГЭОТАР-Медиа, 2016. – 1136 с.
6. *Цервикальная эктопия и зона трансформации с позиции профилактики шейки матки / П. С. Русакевич.* – Минск, 2020. – С. 425–464.
7. *Цитология жидкостная и традиционная при заболеваниях шейки матки / под ред. О. Ю. Шипулина, И. П. Шабалова, К. Т. Касоян.* – М.: Кафедра КЛД, 2018. – С. 7–10, 143–148.
8. *Шейка матки, влагалище, вульва. Физиология, патология, кольпоскопия, эстетическая коррекция: руководство для практикующих врачей / под ред. С. И. Роговской, Е. В. Липовой.* – М.: Редакция журнала Status Praesens, 2014. – 832 с.
9. *Сайт «Международная ассоциация по патологии шейки матки и кольпоскопии».* – Режим доступа: [www.IFCPC.info/com](http://www.IFCPC.info/com).
10. *Заболевания шейки матки, ассоциированные с ВПЧ дифференциальная диагностика и выбор лечения [Видеозапись] / Г. Б. Дикке.* – Режим доступа: <https://yandex.by/video/preview/?filmId>.
11. *ПВИ и патология шейки матки. Что необходимо знать сегодня? Тихомиров Александр Леонидович [Видеозапись] / А. Л. Тихомиров.* – Режим доступа: <https://www.youtube.com/watch?v>
12. *Комплексная борьба с раком шейки матки. Краткое практическое руководство. ВОЗ.* – 2016. – 278 с.
13. *An Advisory Committee Statement (ACS) National Advisory Committee on Immunization (NACI) «Updated Recommendations*

on Human Papillomavirus (HPV) vaccine and clarification of minimum intervals between doses in the HPV immunization schedule». July, 2016.

### References

1. *Vakcinoprofilaktika zabolevanij, vyzvannyh virusom papilomy cheloveka: federal'nye klinicheskie rekomendacii / Ministerstvo zdavoohraneniya Rossijskoj Federacii, Soyuz pediatrov Rossii.* – М.: Pediatr, 2016. – 40 s.
2. *Diagnostika i lechenie zabolevanij shejki matki / pod red. L. V. Borovkovej.* – N-N.: izd. NizhMA, 2017. – S. 34–36, 39–40.
3. *Zabolevaniya shejki matki i genital'nye infekcii / pod red. V. N. Prilepskoj.* – М.: izd. gruppy «GEOTAR-Media», 2016. – S. 160–168, 244–245, 253–256.
4. *Kol'poskopiya / pod red. A. R. Hachaturyan.* – SPb.: Eko-Vetor, 2017. – S. 70–75.
5. *Rukovodstvo po ambulatorno-poliklinicheskoj pomoshchi v akusherstve i ginekologii / pod red. V. N. Serova, G. T. Suhih, V. N. Prilepskoj, V. E. Radzinskogo.* – 2-e izd., pererab. i dop. – М.: GEOTAR-Media, 2016. – 1136 s.
6. *Cervikal'naya ektopiya i zona transformacii s pozicii profilaktiki shejki matki / P. S. Rusakevich.* – Minsk, 2020. – S. 425–464.
7. *Citologiya zhidkostnaya i tradicionnaya pri zabolevaniyah shejki matki / pod red. O. Yu. Shipulina, I. P. SHabalova, K. T. Kasoyan.* – М.: Kafedra KLD, 2018. – S. 7–10, 143–148.
8. *Shejka matki, vlagalishche, vul'va. Fiziologiya, patologiya, kol'poskopiya, esteticheskaya korrekciya: rukovodstvo dlya praktikuyushchih vrachej / pod red. S. I. Rogovskoj, E. V. Lipovoj.* – М.: Redakciya zhurnala Status Praesens, 2014. – 832 s.
9. *Sajt «Mezhdunarodnaya asociaciya po patologii shejki matki i kol'poskopii».* – Rezhim dostupa: [www.IFCPC.info/com](http://www.IFCPC.info/com).
10. *Zabolevaniya shejki matki, associirovannye s VPCH differencial'naya diagnostika i vybor lecheniya [Videozapis'] / G. B. Dikke.* – Access of mode: <https://yandex.by/video/preview/?filmId>.
11. *PVI i patologiya shejki matki. CHto neobhodimo znat' segodnya? Tihomirov Aleksandr Leonidovich [Videozapis'] / A. L. Tihomirov.* – Access of mode: <https://www.youtube.com/watch?v>
12. *Kompleksnaya bor'ba s rakom shejki matki. Kratkoe prakticheskoe rukovodstvo // VOZ.* – 2016. – 278 s.
13. *An Advisory Committee Statement (ACS) National Advisory Committee on Immunization (NACI) «Updated Recommendations on Human Papillomavirus (HPV) vaccine and clarification of minimum intervals between doses in the HPV immunization schedule».* – July, 2016.

Поступила 22.04.2021 г.