

DOI: <https://doi.org/10.51922/2074-5044.2021.4.73>Э. В. Могилевец¹, Л. Ф. Васильчук², Р. Э. Якубцевич¹, И. Н. Невген²

МОДИФИЦИРОВАННОЕ ТРАНСЪЮГУЛЯРНОЕ ВНУТРИПЕЧЕНОЧНОЕ ПОРТОСИСТЕМНОЕ ШУНТИРОВАНИЕ В СОЧЕТАНИИ С ПОСЛЕОПЕРАЦИОННОЙ АУТОГЕМОМАГНИТОТЕРАПИЕЙ

УО «Гродненский государственный медицинский университет»¹
Гродненская университетская клиника, Гродно, Беларусь²

Актуальность. Трансъюгулярный внутрипеченочный портосистемный шунт (TIPS) широко используется при лечении портальной гипертензии. Данная операция имеет несколько основных потенциальных осложнений, которые включают дисфункцию шунта, а также развитие печеночной энцефалопатии. В связи с этим разработка модификаций TIPS, направленных на снижение частоты осложнений после данной операции представляется актуальной.

Цель исследования: изучить результаты модифицированного способа пункции воротной вены, в зависимости от ее вариантной анатомии, а также сочетанного применения аутогемомангнитотерапии с целью профилактики тромбоза шунта и прогрессирования печеночной энцефалопатии при выполнении TIPS.

Материалы и методы. В ходе проспективного рандомизированного контролируемого исследования в период с 2014 по 2020 год были изучены результаты лечения 37 пациентов. В основной группе пациентов выполнялась модификация стандартной операции TIPS: с целью профилактики технических неудач и осложнений на этапе пункции воротной вены выбор оптимальной точки ее локализации осуществляли исходя из анатомического варианта отхождения правой передней ветви воротной вены. В этой же группе после выполнения операции трансъюгулярного интрапеченочного портосистемного шунтирования ежедневно в течение 5 суток выполнялась аутогемомангнитотерапия. На данный способ получен патент на изобретение.

Результаты и обсуждение. Отмечено, что анатомический вариант строения воротной вены влияет на успех выполнения TIPS (коэффициент корреляции вариантного анатомического типа ветвления воротной вены и возникновения технических трудностей в группе стандартной методики TIPS $R = 0,81$, $p = 0,000003$). Предложенный способ пункции воротной вены является эффективным для профилактики данного осложнения. При использовании модифицированного TIPS отмечено значительно меньшее прогрессирование ПЭ по сравнению со стандартной методикой. Предлагаемый способ позволяет проводить профилактику ранних тромбозов шунтов, прогрессирования печеночной энцефалопатии, рецидивов кровотечений из варикозно расширенных вен пищевода и желудка.

Выводы. Предложенный модифицированный способ трансъюгулярного портосистемного шунтирования эффективен, доступен и может найти широкое применение в клинической практике.

E. V. Mahiliavets, L. F. Vasilchuk, R. E. Yakubcevich, L. N. Nevgen

DIFFERENTIATED SELECTION OF PORTAL VEIN PUNCTURE POINT DURING TIPS IN COMBINATION WITH POSTOPERATIVE AUTOHEMOMAGNETOTHERAPY

Topicality. The transjugular intrahepatic portosystemic shunt (TIPS) is widely used in the treatment of portal hypertension. However, this procedure has several major potential complications, which include hepatic encephalopathy as well as shunt dysfunction. In this connection, the development of TIPS modifications aimed at reducing the incidence of complications after this procedure seems relevant.

Purpose of the study. To study the results of a modified portal vein puncture method, depending on its variant anatomy, as well as the combined use of autohemomagnetotherapy to prevent shunt thrombosis and progression of hepatic encephalopathy during TIPS.

Materials and methods. In the course of a prospective randomized controlled study in the period from 2014 to 2020, the results of treatment of 37 patients were studied. Modification of the standard TIPS procedure was performed in the main group of patients: the choice of the optimal puncture point of the portal vein was carried out on the basis

of the anatomical variant of the divergence of the right anterior branch of the failures and complications. Autohemomagneto therapy was performed in the same group after performing transjugular intrahepatic portosystemic shunting daily for 5 days.

Results and discussion. It was noted that the anatomical variant of the portal vein structure affects the success of TIPS (the correlation coefficient of the variant anatomical type of portal vein branching and the occurrence of technical difficulties in the group of the standard TIPS technique $R = 0.81$, $p = 0.000003$). The proposed method of puncture of the portal vein is quite effective for the prevention of this complication. When using the modified TIPS, significantly less progression of hepatic encephalopathy was noted compared to the standard technique. The proposed method allows for the prevention of early thrombosis of shunts and recurrent bleeding from varicose veins of the esophagus and stomach.

Conclusions. The proposed modified method of transjugular portosystemic shunting is effective, available and can be widely used in clinical practice.

Трансъюгулярный внутривенный портосистемный шунт (TIPS) широко используется при лечении портальной гипертензии и вытесняет использование хирургически созданных шунтов благодаря его эквивалентной эффективности, снижению стоимости и улучшению результатов при будущей ортотропной трансплантации печени [11, 13]. Хотя первоначально он использовался для лечения и профилактики кровотечений из варикозно расширенных вен пищевода [28, 38], показания для TIPS быстро расширились и теперь включают рефрактерный асцит [8, 36], синдром Бадда-Киари [34] и печеночный гидроторакс [12]. Данная операция имеет несколько основных потенциальных осложнений, которые включают печеночную энцефалопатию (ПЭ) (частота встречаемости 21–77% пациентов в год) [14, 37], а также дисфункцию шунта (14% до 82% пациентов в год) [18, 35].

Существует множество теоретически обоснованных причин дисфункции шунта после TIPS: ранний острый тромбоз, часто вызываемый техническими причинами (например, укорочением или миграцией стента); паренхиматозный стеноз, возникающий в результате фиброзной реакции на травму, возникающую в результате создания шунта; и поздняя «псевдоинтимальная» гиперплазия печеночной вены, возникающая через 3–12 месяцев после выполнения TIPS [29].

Выполнение TIPS может усилить проявления ПЭ. TIPS приводит к портосистемному шунтированию крови, что заметно снижает печеночный клиренс во время первого прохода нейротоксинов (в частности аммиака) из кишечника. Кроме того, также наблюдается повышение активности кишечной глутаминазы, что приводит к увеличению продукции аммиака в кишечнике [16, 24]. По данным ряда авторов, медиана совокупной заболеваемости ПЭ в течение 1 года составляет 10–50% [17]. У пациентов с эпизодами ПЭ после TIPS лечение направлено на выявление и коррекцию фактора, приводящего к обострению (лекарственные средства, дегидратация, электролитные и кислотно-щелочные нарушения, инфекции, желудочно-кишечное кровотечение, ухудшение функции печени), адекватного питания, наблюдения [16, 17].

Разработка модификаций TIPS, направленных на снижение частоты осложнений после данной операции представляется актуальной.

Цель исследования: изучить результаты модифицированного способа пункции воротной вены, в зависимости от ее вариантной анатомии, а также сочетанного применения аутогемомангнитотерапии с целью профилактики тромбоза шунта и прогрессирования печеночной энцефалопатии при выполнении TIPS.

Материалы и методы

Дизайн исследования. В ходе проспективного рандомизированного контролируемого исследования в период с 2014 по 2020 год были изучены результаты лечения 37 пациентов на базе УЗ «Гродненская университетская клиника». В исследование включались пациенты циррозом печени с наличием синдрома портальной гипертензии и рефрактерного асцита в возрасте от 18 до 79 лет. Диагноз цирроза был поставлен на основании клинических проявлений, анамнеза, лабораторных и ультразвуковых исследований и при необходимости биопсии печени (согласно клинического протокола «Диагностика и лечение пациентов с заболеваниями органов пищеварения» (утвержден Постановлением Министерства здравоохранения Республики Беларусь № 54 от 01.06.2017)). Всего в исследование было включено 37 пациентов. При поступлении пациентам выполнялись общеклинические исследования (общий анализ крови, биохимический анализ крови, коагулограмма), оценивался рост, вес пациентов с расчетом ИМТ, выполнялось УЗИ и МСКТ органов брюшной полости, сцинтиграфия печени, оценка печеночной энцефалопатии.

Для оценки печеночной энцефалопатии пациенты проходили психометрическое тестирование (тест Рейтана – тест связи чисел), ЭЭГ.

Пациенты методом простой рандомизации были разделены на 2 группы. В контрольной группе TIPS выполнялось стандартным способом [1].

Во второй группе с целью профилактики технических неудач и осложнений на этапе пункции ворот-

ной вены выбор оптимальной точки ее локализации осуществляли исходя из анатомического варианта отхождения правой передней ветви воротной вены. При ее отхождении от правой ветви воротной вены правее бифуркации основного ствола воротной вены (наиболее часто встречающийся «классический» вариант бифуркации воротной вены) местом пункции выбирали верхнюю часть правой ветви воротной вены на расстоянии 2–3 см от бифуркации воротной вены. При отхождении правой передней ветви воротной вены от места бифуркации основного ствола воротной вены либо от левой ветви воротной вены (вариантная сосудистая анатомия бифуркации воротной вены) местом пункции выбирали верхнюю часть правой задней ветви воротной вены на расстоянии 2–3 см от бифуркации воротной вены. На данный способ получен патент на изобретение [4].

В этой же группе после выполнения операции трансъюгулярного интрапеченочного портосистемного шунтирования ежедневно в течение 5 суток выполнялась аутогемоманнитотерапия (МОК). Перед началом проведения сеанса магнитотерапии катетеризировали периферическую вену. После этого забирали кровь из вены самотеком посредством инфузионно-трансфузионной системы во флакон с 2500 ЕД гепарина в объеме $5-6 \pm 0,2$ мл/кг массы тела больного, в два приема равными порциями. Кровь обрабатывали магнитным полем в момент ее введения обратно в венозное русло во время протекания по участку кровопроводящей магистрали, помещенной в затвор излучателя, генерирующего импульсное переменное магнитное поле. На индуктор подавался пульсирующий ток с частотой 10 Гц. Каждый импульс характеризуется тем, что ток изменяется по частоте от 60 до 200 Гц. Магнитная индукция составляет 140 ± 10 мТл. Сеанс продолжается 30 минут, 1 раз в сутки. Общее количество сеансов – 5. Воздействие магнитного поля (МП) на кровь больных осуществлялось аппаратом «Интерспок» (ООО «Медицинский центр «Магномед», Беларусь-Германия). На данный способ получен патент на изобретение [5].

Конечными точками для оценки результатов применяемого метода выбраны: наличие технических неудач, дисфункция шунта, длительность проходимости шунта, ПЭ, выживаемость пациентов, рецидив асцита.

Статистический анализ. Расчет объема выборки проводили на основании анализа литературных данных о частоте встречаемости осложнений при планируемых способах лечения. По данным различных исследователей частота ранней дисфункции шунта и технических неудач составляет 14–82% [18, 35], частота возникновения или прогрессирования печеночной энцефалопатии 21–77% [14, 37]. При планируемом снижении частоты осложнений до 10–15%, при уровне значимости менее 0,05 и мощности критерия 0,8 (является приемлемой и используется в большин-

стве исследований) [6] минимальный объем группы составляет 18 пациентов. Таким образом, количество пациентов включенных в исследование (37) является достаточным для достоверных выводов.

Статистическая обработка выполнена с использованием методов непараметрической статистики. Данные представлены в виде Me (25%; 75%) для непрерывных переменных, и в виде частот для категориальных. Категориальные переменные сравнивались с использованием критерия χ^2 , непрерывные переменные – с помощью критерия Манна-Уитни. Сравнение выживаемости, сроков возникновения рецидива асцита проводилось с использованием метода Каплана-Мейера. Уровень статистической значимости принят при значении $p < 0,05$.

Результаты и обсуждение

Статистически значимых различий между группами по основным показателям (возраст, пол, анамнез и этиология цирроза, ПЭ, класс цирроза по Чайлд-Пью, MELD, рост, вес, ИМТ) до выполнения TIPS между группами выявлено не было ($p > 0,05$).

При оценке анатомического варианта воротной вены использовали данные мультиспиральной компьютерной томографии с контрастированием.

Обычный тип ветвления воротной вены (воротная вена дихотомически делится на правую и левую ветви, после чего правая – на переднюю и заднюю ветви) выявлен у 10 (71,4%) пациентов в группе модифицированного TIPS, и у 15 (65,2%) в группе стандартного TIPS; вариантная анатомия – у 4 (28,6%) и 8 (34,8%) пациентов, соответственно. Данные согласуются с частотой встречаемости вариантной анатомии воротной вены, приведенной в литературных источниках [31]. Группы статистически значимо по данному критерию не различались ($p = 0,6955$).

Всего попытка выполнения TIPS предпринята у 37 пациентов, однако у 5 (21,7%) пациентов контрольной группы имелись технические сложности, в связи с чем установить шунт им не удалось ($p = 0,0607$), рисунок 1.

При анализе технических неудач в исследуемых группах в зависимости от анатомического варианта строения воротной вены следует отметить следующее. При стандартном способе выполнения TIPS в 4 (50%) случаях из 8 при вариантном строении воротной вены установка шунта закончилась неудачей. При этом у всех пациентов при использовании модифицированного способа даже в случае наличия вариантной анатомии воротной вены установка TIPS была успешной.

Длительность выполнения TIPS в группе с предложенной модификацией составила 120 (70; 135) минут, стандартным способом – 120 (110; 150) минут, $p = 0,4618$.

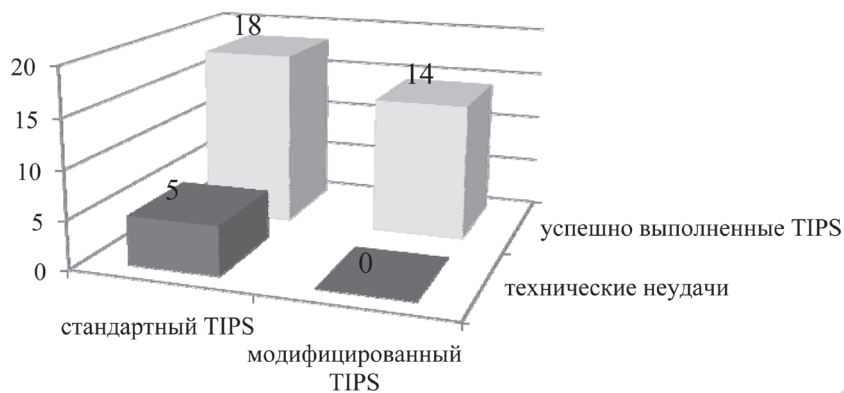


Рис. 1. Технические неудачи при выполнении TIPS

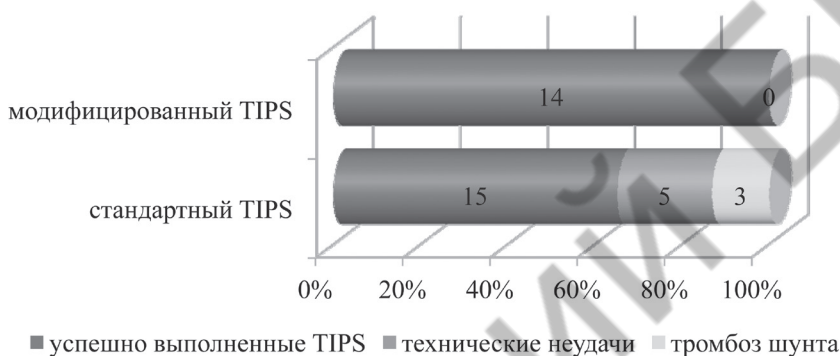


Рис. 2. Непосредственные осложнения TIPS

Непосредственные осложнения, связанные с самой операцией TIPS выявлены у 8 (34,8%) пациентов при выполнении стандартным способом: у 5 выполнение TIPS не удалось, у 2 пациентов тромбоз шунта возник на 1-е сутки, что явилось причиной рецидивирующего кровотечения из ВРВ пищевода и летального исхода, еще в 1 случае тромбоз шунта возник на 3 сутки, что к летальности не привело. В группе пациентов с модифицированным способом TIPS данных осложнений отмечено не было ($p = 0,0127$) (рисунок 2).

У пациентов с вариантной анатомией воротной вены осложнения, связанные с выполнением TIPS отмечены в 7 (87,5%) случаях из 8 в группе стандартного способа установки TIPS. Коэффициент корреляции между наличием анатомически вариантного типа ветвления воротной вены и возникновением технических в группе стандартной методики TIPS $R = 0,81$, $p = 0,000003$. При использовании предложенной модификации осложнений не было ($p = 0,0038$).

Таким образом, применение предложенного способа выбора оптимальной локализации точки пункции ветви воротной вены способствует профилактике технических неудач и осложнений данного этапа трансъюгулярного портосистемного шунтирования. Наиболее выраженный эффект от использования модифицированной методики TIPS отмечается при наличии вариантной анатомии ветвления воротной вены.

Дисфункция шунта (тромбоз, частичная окклюзия) отмечены у 6 пациентов со стандартным способом постновки TIPS, и у 1 при предложенной модификации (следует отметить, что частичная окклюзия в данном случае развилась более чем через 1,5 года наблюдения), $p = 0,0754$, из них в течение 1 года – у 5 и 0 пациентов, соответственно, $p = 0,0318$. Проходимость TIPS в течение года после выполнения вмешательства сравнивалась методом Каплана-Мейера (рисунок 3).

Выживаемость пациентов в обеих группах статистически значимо не различалась. За весь период наблюдения умерли 10 пациентов контрольной группы, и 8 пациентов из группы с модифицированным TIPS ($p = 0,9284$), 30-суточная летальность составила 2 и 0 пациентов, соответственно ($p = 0,1977$). Кривая выживаемости Каплана-Мейера в течение первого года наблюдения для обеих групп представлена на рисунке 4.

В течение первого года наблюдения рецидивов кровотечения из ВРВ пищевода у пациентов после выполнения TIPS модифицированным способом отмечено не было, тогда как у пациентов контрольной группы 5 из 7 рецидивов наступили уже в течение первого года ($p = 0,0318$). Всего рецидив кровотечения из ВРВ пищевода отмечен у 7 пациентов: 6 (33,3%) из группы со стандартным методом выполнения TIPS

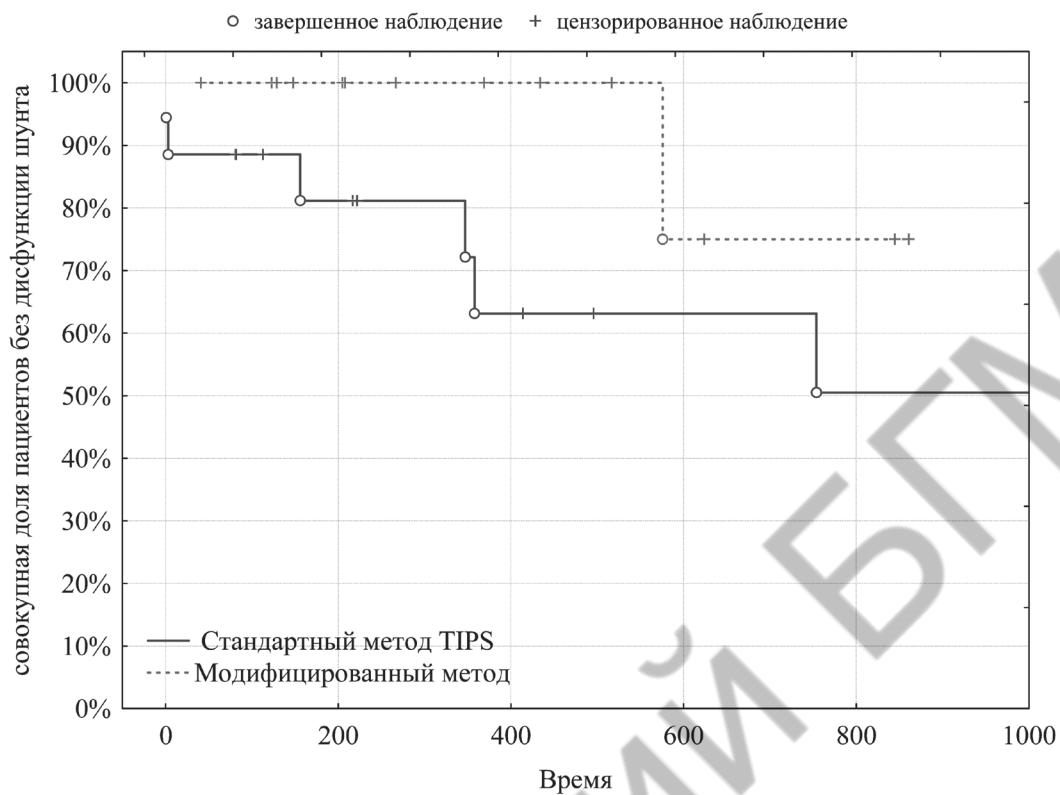


Рис. 3. Анализ Каплана-Мейера для сроков проходимости шунта после TIPS

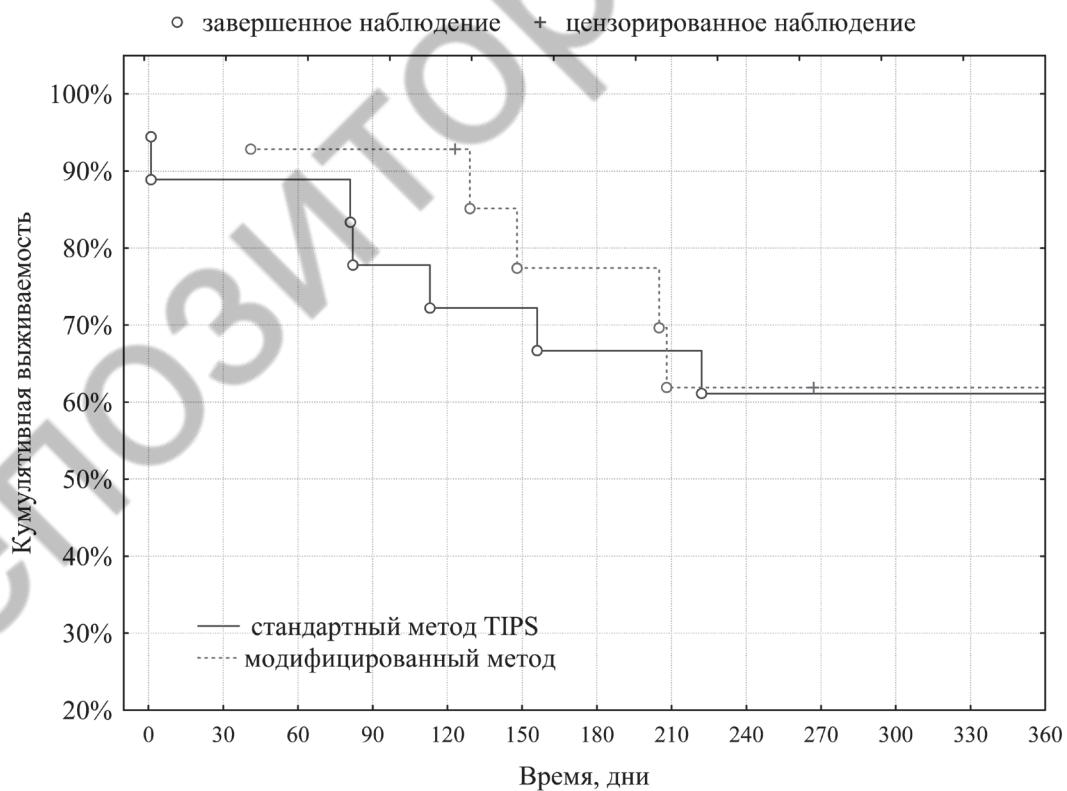


Рис. 4. Анализ Каплана-Мейера выживаемости после TIPS

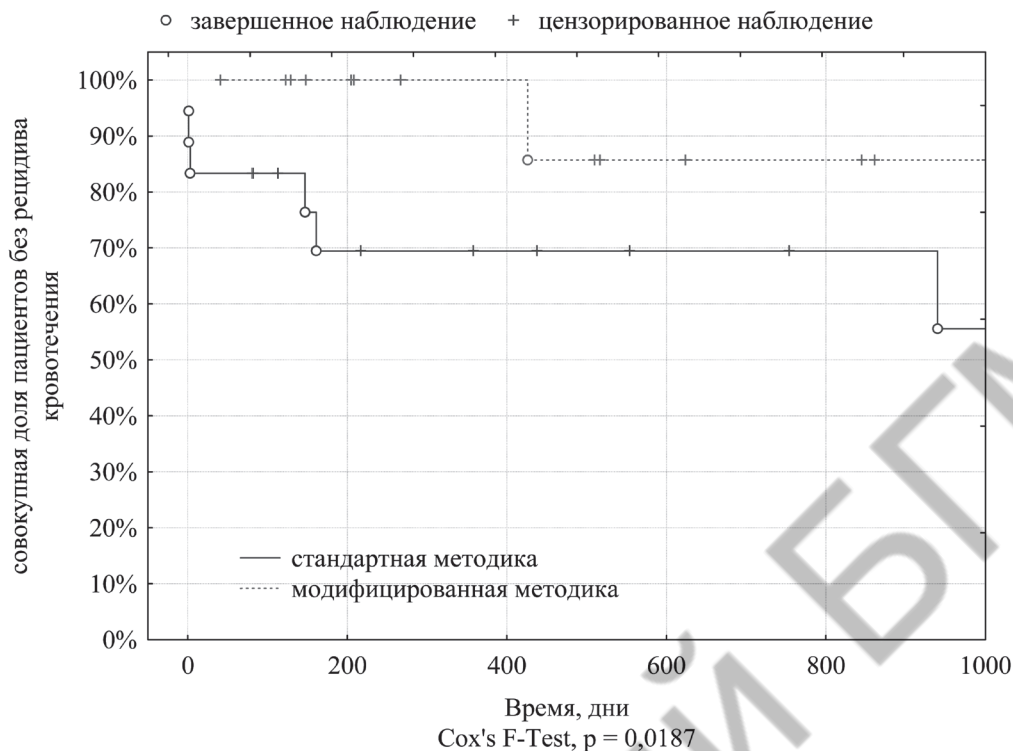


Рис. 5. Анализ Каплана-Мейера сроков возникновения рецидива кровотечения после TIPS

и у 1 (7,1%) пациента с модифицированным способом (p = 0,0754). Следует отметить, что у пациента в группе модифицированного TIPS рецидив кровотечения возник через 14 месяцев. Результаты анализа Каплана-Мейера возникновения рецидива кровотечения для обеих групп приведен на рисунке 5.

Оценивалась тяжесть течения печеночной энцефалопатии. Распределение по степеням до и после выполнения TIPS представлены в таблице 1. До выполнения TIPS частота распределения степени ПЭ в группах статистически достоверно не отличалась (p = 0,8969). После выполнения TIPS у пациентов,

которым вмешательство выполнялось по стандартной методике, выявлена более тяжелая степень ПЭ, чем у пациентов после модифицированного лечения (p = 0,0121). Следует также обратить внимание на внутригрупповые изменения до и после лечения. Так в контрольной группе пациентов со стандартным способом TIPS у 15 (83,3%) пациентов степень тяжести ПЭ усугубилась, у 3 (16,7%) – не изменилась. В то же время усугубление степени ПЭ при использовании модифицированной методики отмечено лишь у 2 (14,3%) пациентов, у большинства – 12 (85,7%) пациентов степень тяжести осталась прежней (p = 0,0005).

Таблица 1. Степень ПЭ до и после TIPS в исследуемых группах

| ПЭ | TIPS+MOK | | TIPS | |
|-------------------------|------------|------------|------------|--------------|
| | до TIPS | после TIPS | до TIPS* | после TIPS** |
| 0 | 4 (26,8%) | 2 (14,3%) | 8 (34,8%) | 0 |
| 1 | 9 (64,3%) | 11 (78,6%) | 13 (56,5%) | 7 (38,8%) |
| 2 | 1 (7,1%) | 1 (7,1%) | 2 (8,7%) | 10 (55,6%) |
| 3 | | 0 | | 1 (5,6%) |
| Изменение степени ПЭ*** | | | | |
| 0 | 12 (85,7%) | | 3 (16,7%) | |
| +1 | 2 (14,3%) | | 13 (72,2%) | |
| +2 | | | 2 (11,1%) | |

* p = 0,8969 при сравнении частоты степени ПЭ в группах до TIPS, с использованием критерия χ^2

** p = 0,0121 при сравнении частоты степени ПЭ в группах после TIPS, с использованием критерия χ^2

*** p = 0,0005 при сравнении изменения степени ПЭ в группах, с использованием критерия χ^2




Рис. 6. Изменение степени ПЭ у пациентов после TIPS различия между группами статистически достоверны с использованием критерия χ^2 ($p = 0,0005$)

Наглядно демонстрирует данный факт также изменение результатов теста связи чисел (Рейтана). Так исходно в контрольной группе значение данного теста составило 47,5 (39; 55) с, после выполнения TIPS – 65 (54; 73) с ($p = 0,0005$). В группе модифицированной TIPS в сочетании с МОК не отмечалось к статистически значимого ухудшению значений теста Рейтана с 54 (39; 58) с до 54,5 (43; 57) с ($p = 0,4446$). При этом, показатель разницы послеоперационных значений с исходными статистически достоверно отличался между группами: в контрольной группе 15 (9,5; 23,5) с, при модифицированной методике – 0 (-1; 1) с ($p = 0,0007$) (рисунок 7). Полученные результаты свидетельствуют о меньшем прогрессировании явлений печеночной энцефалопатии в группе с модифицированной методикой TIPS в сочетании с МОК.

Качество жизни оценивалось по шкале SF-36 (таблица 2). В отдаленном периоде качество жизни пациентов перенесших модифицированный способ выполнения TIPS статистически достоверно было выше в сравнении со стандартной методикой по следующим параметрам: ролевое функционирование, обусловленное физическим состоянием, жизненная активность, социальное функционирование, психическое здоровье, ролевое функционирование, обусловленное эмоциональным состоянием, психологический компонент здоровья (рисунок 8).

Пункция воротной вены является одним из наиболее важных этапов при выполнении TIPS [26]. Традиционно выполнение TIPS приводит к созданию шунта через печеночную паренхиму, который соединяет одну из ветвей воротной вены (чаще всего правую) с ветвью печеночной вены (правой или

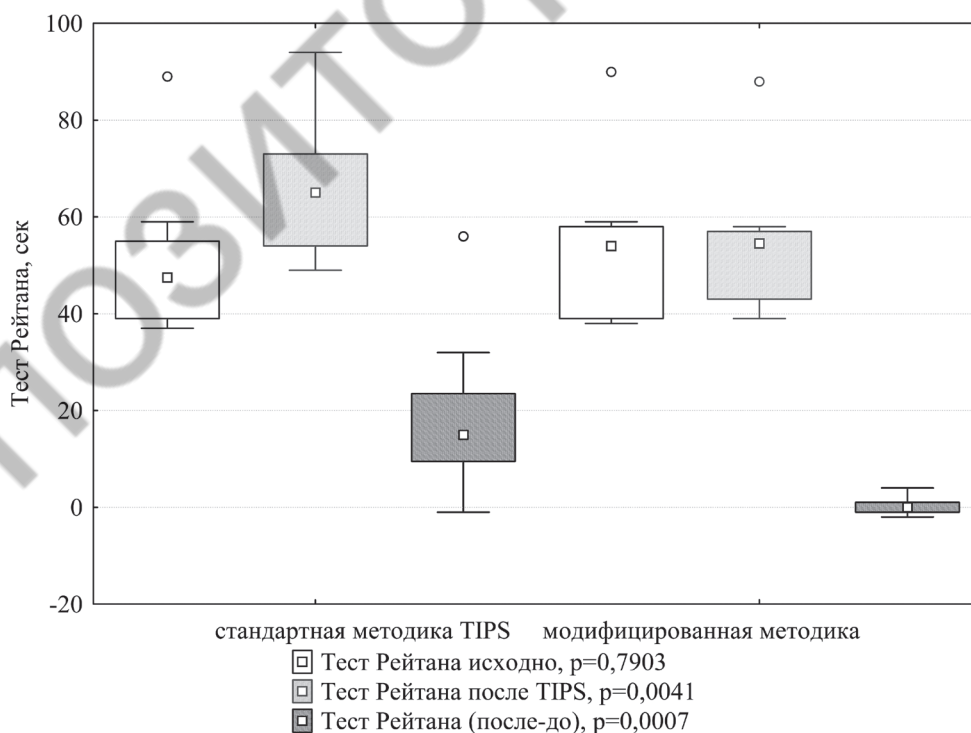


Рис. 7. Изменение показателей теста Рейтана у пациентов после TIPS (различия между группами с использованием критерия Манна-Уитни)

Таблица 2. Показатели качества жизни после TIPS у пациентов исследуемых групп

| | TIPS+МОК (n = 7) | TIPS (n = 9) | p |
|---|---------------------|-------------------|--------|
| PF (физическое функционирование) | 80 (75; 85) | 75 (70; 80) | 0,1384 |
| RP (ролевое функционирование, обусловленное физическим состоянием) | 75 (75; 100)* | 75 (50; 75) | 0,0229 |
| BP (интенсивность боли) | 74 (62; 74) | 74 (62; 74) | 0,7913 |
| GH (общее состояние здоровья) | 42 (40; 47) | 40 (35; 42) | 0,1384 |
| VT (жизненная активность) | 65 (65; 70)* | 50 (45; 50) | 0,0070 |
| SF (социальное функционирование) | 75 (62,5; 75)* | 62,5 (50; 62,5) | 0,0070 |
| RE (ролевое функционирование, обусловленное эмоциональным состоянием) | 100 (100; 100)* | 66,7 (66,7; 66,7) | 0,0009 |
| MH (психическое здоровье) | 72 (64; 76)* | 64 (60; 68) | 0,0390 |
| PHsum (физический компонент здоровья) | 52,3 (49,1; 54,9) | 51,9 (50,9; 52,6) | 0,8738 |
| MHsum (психологический компонент здоровья) | 50,8 (49,9; 53,1)* | 43,9 (41,8; 44,1) | 0,0009 |

Примечание: * – различия между группами статистически достоверны с использованием критерия Манна-Уитни

средней) [27]. По анатомическим причинам и из-за технических трудностей большинство TIPS выполняется путем выбора правой ветви или внутриворотной бифуркации воротной вены, поскольку их легко проколоть из печеночной вены. Ряд авторов полагает, что нет необходимости выбирать место пункции преднамеренно, если соблюдены все этапы установки шунта, в то же время как другие показывают, что пациенты с оптимальным положением стента имеют лучшие результаты в долгосрочной перспективе. Однако до сих пор не было единых клинических критериев на определение места пункции воротной вены.

В оптимальном варианте при выполнении TIPS пунктируется верхняя часть правой ветви воротной вены на расстоянии 2–3 см от бифуркации воротной вены [14]. В ряде случаев при выполнении данного вида вмешательства отмечаются технические неудачи, обусловленные неуспешными попытками пункции и катетеризации ветви воротной вены и связанные с тем, что пункция верхней части правой ветви воротной вены на расстоянии 2–3 см от бифуркации

воротной вены выполняется без учета вариантной анатомии воротной вены, а именно типа отхождения ее правой передней ветви. Так если при наиболее часто встречающемся анатомическом варианте правая передняя ветвь воротной вены отходит от правой ветви воротной вены правее бифуркации основного ствола воротной, то пункция верхней части правой ветви воротной вены на расстоянии 2–3 см от бифуркации воротной вены с определением данной точки по месту слияния правой передней и задней ветвей воротной вены будет иметь хорошие шансы на технический успех. Но если у пациента будет присутствовать анатомический вариант отхождения правой передней воротной вены непосредственно от места бифуркации воротной вены либо ее левой ветви, то вследствие отсутствия общего ствола правой ветви воротной вены ориентировка на данные точки для пункции и установки стента данной локализации будет способствовать техническим неудачам, ранним тромбозам, а также могут осложниться внутрибрюшным кровотечением при внепеченочной локализации бифуркации воротной вены.




Рис. 8. Показатели качества жизни после TIPS у пациентов исследуемых групп

Некоторые исследования показали, что при распространении стентов TIPS до гепато-кавального соединения, а не заканчивающихся в печеночной вене, имеют меньшую частоту дисфункции шунта [25, 32]. Однако в этих исследованиях не рассматривалось влияние положения стента на выживаемость пациента.

Показано, что TIPS связан с усилением активации свертывания, что может способствовать развитию острого тромбоза, наблюдаемого после этой операции [10]. Известны способы профилактики тромбозов TIPS назначением антикоагулянтов и антиагрегантов [30]. Недостатками описанных способов профилактики тромбозов является то, что у пациентов с циррозом печени, вследствие нарушения образования факторов свертывающей и противосвертывающей системы, наличия явления гиперспленизма с уменьшением содержания в крови тромбоцитов применение данных методик грозит нарушением хрупкого баланса свертывающей и противосвертывающей систем развитием неконтролируемых кровотечений различных локализаций.

Влияние магнитного поля имеет разнообразные эффекты [3]. Среди мишеней для его активности рассматривается мембрана клетки [9], изменяющая свое строение и функциональные возможности при воздействии магнитного поля [23]. Исследуются как непосредственные так и непрямые эффекты влияния на организм магнитного поля [15]. В моделях индуцированного тромбоза у крыс обработка магнитным полем показано, что данное воздействие может служить потенциальным средством лечения заболеваний, связанных с тромбозами [21].

Сообщается, что оба метода использования электромагнитного поля (ЭМП), которые в настоящее время используются в клинической практике, применяемые независимо друг от друга, увеличивают скорость деоксигенации человеческого гемоглобина в бесклеточной среде [22]. Использование стимуляции высокочастотным импульсным электромагнитным полем вызывает дилатацию церебральных артериол, что приводит к увеличению микрососудистого кровотока и оксигенации тканей, опосредованных NO [19]. Показано, что глубокая стимуляция мозга с помощью электромагнитных полей (ЭМП) модулирует нейрофизиологическую активность патологических цепей и дает клинические преимущества у пациентов с болезнью Альцгеймера. ЭМП применяются для регенерации тканей [20]. Клинико-неврологические, нейрофизиологические и церебродинамические данные свидетельствуют о максимальной эффективности нейрореабилитации, включающей комплексную магни-

толазерную терапию, при полушарном ишемическом и геморрагическом инсульте подкорковой локализации при отсутствии выраженных клинико-томографических признаков дисциркуляторной энцефалопатии. Комплексная магнитолазерная терапия сопровождается уменьшением гипертромбоцитемии и гиперфибриногенемии [2]. Многообещающим способом лечения является магнитная обработка крови [7]. Реоэнцефалографическое исследование показало, что аутотрансфузия крови, подвергнутой магнитотерапии, оказывает влияние на церебральную гемодинамику, выражающееся в основном в снижении напряжения артериального кровотока у пациентов с гипокинетическим типом гемодинамики [33]. Выявлено, что применение экстракорпоральной аутогемоманнитотерапии в лечении пациентов с сепсисом различной этиологии способствует уменьшению гиперкоагуляционных изменений крови, степени нарушения кислотно-основного состояния, снижает скорость клеточного апоптоза [7].

Использование разработанного нами метода выбора точки пункции воротной вены в сочетании с аутогемоманнитотерапией создавало предпосылки к снижению частоты развития ранних тромбозов шунта и способствовало более продолжительному его функционированию. Также с вышеописанными эффектами аутогемоманнитотерапии мы связываем меньшую частоту развития и усугубления явлений энцефалопатии в основной группе пациентов.

Согласно полученным нами данным, анатомический вариант ветвления воротной вены влияет на успех выполнения TIPS (коэффициент корреляции вариантного анатомического типа ветвления воротной вены и возникновения технических трудностей в группе стандартной методики TIPS $R = 0,81$, $p = 0,000003$). Предложенный способ пункции воротной вены является эффективным для профилактики данного осложнения.

При использовании модифицированного TIPS отмечено значительно меньшее прогрессирование ПЭ по сравнению со стандартной методикой.

Выводы

Предлагаемый модифицированный способ TIPS в сочетании с аутогемоманнитотерапией позволяет проводить профилактику ранних тромбозов шунтов, прогрессирования печеночной энцефалопатии, рецидивов кровотечений из варикозно расширенных вен пищевода и желудка. Данный способ эффективен, доступен и может найти широкое применение в клинической практике.

Литература

1. Могилевец, Э. В. Внедрение трансъюгулярного внутripеченочного портосистемного шунтирования / Э. В. Могилевец, Л. Ф. Васильчук // Журнал Гродненского государственного медицинского университета. – 2016. – № 3. – С. 152–156.

2. Оптимизация программы ранней реабилитации больных церебральным инсультом: применение различных методик магнито- и лазеротерапии / А. В. Кочетков [и др.] // Вопросы курортологии. – 2000. – № 3. – С. 17–21.

3. Применение омагниченной аутокрови в терапии больных с множественной миеломой / С. С. Бессмельцев [и др.] // Эфферентная терапия. – 1999. – Т. 5, № 1. – С. 34–40.

4. Способ выбора оптимальной локализации точки пункции ветви воротной вены при трансъюгулярном портосистемном шунтировании / Э. В. Могилевец, П. В. Гарелик, Л. Ф. Васильчук // пат. 23158 Респ. Беларусь, МПК А 61F 2/95 / №2018287; заявл. 25.06.2018; опубл. 30.08.2020 // Афіцыйны бюл. / Нац. цэнтр інтэлектуал. уласнасці. – 2020. – № 5. – С. 51.
5. Способ профилактики раннего тромбоза шунта и нарастания печеночной энцефалопатии после трансъюгулярного интрапеченочного портосистемного шунтирования / Э. В. Могилевец, П. В. Гарелик, Р. Э. Якубцевич, И. Н. Невгень // пат. 23122 Респ. Беларусь, МПК А 61M 1/36 А 61N / №2018282; заявл. 25.06.2018; опубл. 30.08.2020 // Афіцыйны бюл. / Нац. цэнтр інтэлектуал. уласнасці. – 2020. – № 4. – С. 54–55.
6. Тихова, Г. П. Планируем клиническое исследование. Вопрос № 1: Как определить необходимый объем выборки? / Г. П. Тихова. // Здравоохранение. – 2016. – № 9. – С.47–53.
7. Якубцевич Р. Э. Влияние магнитной обработки крови на некоторые механизмы коррекции анемии у пациентов с сепсисом при проведении экстракорпорального очищения крови / Р. Э. Якубцевич // Журнал Гродненского государственного медицинского университета. – 2019. – Т 17, № 2. – С. 147–152.
8. A meta-analysis of transjugular intrahepatic portosystemic shunt versus paracentesis for refractory ascites / Albillos A. [et al.] // J Hepatol. – 2005. – Vol. 43. – P. 990–996.
9. Clinical effectiveness of magnetic field therapy – a review of the literature / M. Quittan [et al.] // Acta Med. Austriae. – 2000. – Vol. 27, № 3. – P. 61–68.
10. Clotting activation after transjugular intrahepatic portosystemic stent shunt / S. Basili [et al.] // Thromb Haemost. – 1999. – Vol. 81, N 5. – P. 711–4.
11. D'Amico G. TIPS is a cost effective alternative to surgical shunt as a rescue therapy for prevention of recurrent bleeding from esophageal varices / D'Amico G, Luca A. // J Hepatol. – 2008. – Vol. 48. – P. 387–390.
12. Determinants of mortality in patients with advanced cirrhosis after transjugular intrahepatic portosystemic shunting / Chalasani N. [et al.] // Gastroenterology. – 2000. – Vol. 118. – P. 138–144.
13. Distal splenorenal shunt versus transjugular intrahepatic portal systematic shunt for variceal bleeding: a randomized trial / Henderson JM [et al.] // J. Gastroenterology. – 2006. – Vol. 130. – P. 1643–1651.
14. Early use of TIPS in patients with cirrhosis and variceal bleeding / García-Pagán J. C. [et al.] // N Engl J Med. – 2010. – Vol. 362. – P. 2370–2379.
15. Engstrom, S. Five hypotheses to examine the nature of magnetic field transduction in biological systems / S. Engstrom, R. Fitzsimmons // Bioelectromagnetics. – 1999. – Vol. 20, № 7. – P. 423–430.
16. Hepatic encephalopathy after transjugular intrahepatic portosystemic shunt / Riggio O. [et al.] // Clin Liver Dis. – 2012. – Vol. 16. – P. 133–46.
17. Hepatic encephalopathy in chronic liver disease: 2014 Practice Guideline by the American Association for the Study of Liver Diseases and the European Association for the Study of the Liver / Vilstrup H. [et al.] // Hepatology. – 2014. – Vol. 60. – P. 715–35.
18. Improved clinical outcome using polytetrafluoroethylene-coated stents for TIPS: results of a randomized study / Bureau C. [et al.] // Gastroenterology. – 2004. – Vol. 126. – P. 469–475.
19. Increases in microvascular perfusion and tissue oxygenation via pulsed electromagnetic fields in the healthy rat brain / D. E. Bragin [et al.] // J Neurosurg. – 2015. – Vol. 122, N 5. – P. 1239–47.
20. Low-Frequency Pulsed Electromagnetic Field Is Able to Modulate miRNAs in an Experimental Cell Model of Alzheimer's Disease / E. Capelli [et al.] // J Healthc Eng. – 2017. – Vol. 2017. – P. 2530270.
21. Moderate Intensity Static Magnetic Fields Prevent Thrombus Formation in Rats and Mice / Li Q. [et al.] // Bioelectromagnetics. – 2020. – Vol. 41, N 1. – P. 52–62.
22. Non-thermal radio frequency and static magnetic fields increase rate of hemoglobin deoxygenation in a cell-free preparation / D. Muehsam [et al.] // PLoS One. – 2013. – Vol. 8, N 4. – P. e61752.
23. Oschman, J. L. Recent developments in bioelectromagnetic Medicine / J. L. Oschman // Bioelectromagnetic Medicine / ed.: P. J. Rosch, M. S. Markov. – New York, 2004. – P. 71–86.
24. Phosphate activated glutaminase activity is enhanced in brain, intestine and kidneys of rats following portacaval anastomosis / Romero Gómez M. [et al.] // World J Gastroenterol. – 2006. – Vol. 12. – P. 2406.
25. Polytetrafluoroethylene-covered stent grafts for TIPS procedure: 1-year patency and clinical results / Angeloni S. [et al.] // Am J Gastroenterol. – 2004. – Vol. 99. – P. 280–285.
26. Quality improvement guidelines for transjugular intrahepatic portosystemic shunts. Journal of Vascular and Interventional Radiology / Dariushnia S. R. [et al.] // 2016. – Vol. 27 (1). – P. 1–7.
27. Quality improvement guidelines for transjugular intrahepatic portosystemic shunt (TIPS) / Krajina A. [et al.] // Cardiovascular and Interventional Radiology. – 2012. – Vol. 35, N 6. – P. 1295–1300.
28. Randomised trial of transjugular-intrahepatic-portosystemic shunt versus endoscopy plus propranolol for prevention of variceal rebleeding / Rössle M. [et al.] // Lancet. – 1997. – Vol. 349. – P. 1043–1049.
29. Recurrent TIPS failure associated with biliary fistulae: treatment with PTFE-covered stents / Sze D. Y. [et al.] // Cardiovasc Intervent Radiol. – 1999. – Vol. 22. – P. 298–304.
30. Rösch J. Transjugular intrahepatic portosystemic shunt: present status, comparison with endoscopic therapy and shunt surgery, and future perspectives / Rösch J, Keller FS. // World J Surg. – 2001. – Vol. 25. – P. 337–345.
31. Sutherland, F. Claude Couinaud: a passion for the liver / Sutherland F., Harris J. // Arch Surg. – 2002. – Vol. 137, N 11. – P. 1305–10.
32. The effect of initial shunt outflow position on patency of transjugular intrahepatic portosystemic shunts / Clark T. W. [et al.] // J Vasc Interv Radiol. – 2004. – Vol. 15. – P. 147–152.
33. The effect of magneto-treated blood autotransfusion on central hemodynamic values and cerebral circulation in patients with essential hypertension / I. G. Alizade, N. T. Karayeva / Saudi Med J. – 2002. – Vol. 23, N 5. – P. 517–20.
34. TIPS is a useful long-term derivative therapy for patients with Budd-Chiari syndrome uncontrolled by medical therapy / Perelló A. [et al.] // J. Hepatology. – 2002. – Vol. 35. – P. 132–139.
35. TIPS with expanded polytetrafluoroethylene-covered stent: results of an Italian multicenter study / Vignali C. [et al.] // AJR Am J Roentgenol. – 2005. – Vol. 185. – P. 472–480.
36. Transjugular intrahepatic portosystemic shunt in refractory ascites: a meta-analysis / Deltenre P. [et al.] // Liver Int. – 2005. – Vol. 25. – P. 349–356.
37. Transjugular intrahepatic portosystemic shunt versus endoscopic sclerotherapy for the prevention of variceal rebleeding after recent variceal hemorrhage / García-Villarreal L. [et al.] // Hepatology. – 1999. – Vol. 29. – P. 27–32.
38. Transjugular intrahepatic portosystemic shunts compared with endoscopic sclerotherapy for the prevention of recurrent variceal hemorrhage. A randomized, controlled trial / Sanyal A. J. [et al.] Ann Intern Med. – 1997. – Vol. 126. – P. 849–857.

Поступила 03.06.2021 г.