

Д. Ю. Ладутько¹, В. Н. Подгайский², Ю. Н. Ладутько²,
А. В. Пекарь¹, О. П. Кезля², А. В. Селицкий², А. В. Губичева²

МЕТОДИКИ ЗАМЕЩЕНИЯ КРУПНЫХ ДЕФЕКТОВ ОБЕИХ КОСТЕЙ ПРЕДПЛЕЧЬЯ

УЗ «Минская областная клиническая больница»,¹
ГУО «Белорусская медицинская академия последипломного образования»²

Развитие микрохирургической техники обеспечило возможность успешного восстановления крупных костных дефектов костей предплечья, однако существующие на данный момент методы имеют недостатки. Разработка новых оригинальных методов васкуляризированной пластики диафизарных дефектов обеих костей предплечья до сих пор остается актуальной.

Цель работы – разработать новый метод костной пластики крупных костных дефектов обеих костей предплечья с использованием одного васкуляризованного разделённого костного лоскута малоберцовой кости, позволяющий уменьшить длительность и травматичность операции с хорошими функциональными исходами.

Материалы и методы. В исследовании участвовало 5 пациентов (3 мужчины и 2 женщины) с крупным дефектом обеих костей предплечья. Средний возраст пациентов составил 40,6 лет (от 10 до 64 лет). Размеры дефектов обеих костей предплечья составляли от 6 см до 7 см (в среднем 7,2 см).

Результаты и обсуждение. С целью совершенствования методики нами разработан новый метод костной пластики крупных костных дефектов обеих костей предплечья с использованием одного васкуляризованного разделённого костного лоскута малоберцовой кости.

Заключение. Разработанный новый метод костной пластики крупных костных дефектов обеих костей предплечья с использованием одного васкуляризованного разделённого костного лоскута малоберцовой кости позволяет уменьшить длительность и травматичность операции с отличными и хорошими функциональными исходами, а также сохранить пронационные и супинационные движения в области поврежденного предплечья. Получен патент на изобретение (патент № а 20130741) и разработаны две инструкции на метод (инструкция по применению). Регистрационный номер 035-0515 и 036-0515.

Ключевые слова: крупные костные дефекты костей предплечья, васкуляризованный разделённый костный лоскут.

D. Y. Ladutko, V. N. Podhaisky, Y. N. Ladutko, A. V. Pekar,
O. P. Kezlya, A. V. Selitsky, A. V. Gubicheva

METHODS OF REPLACEMENT OF LARGE DEFECTS OF BOTH FOREARM BONES

Introduction. The development of microsurgical techniques has made it possible to successfully restore large bone defects of the forearm bones, but the methods currently available have disadvantages. The development of new original methods of vascularized plastic surgery of diaphyseal defects of both forearm bones is still relevant.

Purpose – develop a new method of bone grafting of large bone defects of both forearm bones using a single vascularized divided bone flap of the fibula, which allows to reduce the duration and traumatic nature of the operation with good functional outcomes.

Materials and methods. The study involved 5 patients (3 men and 2 women) with a major defect in both forearm bones. The average age of the patients was 40.6 years (from 10 to 64 years). The sizes of defects of both forearm bones ranged from 6 cm to 7 cm (on average, 7.2 cm).

Results and discussion. In order to improve the technique, we have developed a new method of bone grafting of large bone defects of both forearm bones using a single vascularized divided bone flap of the fibula.

Conclusion. *The developed new method of bone grafting of large bone defects of both forearm bones using a single vascularized divided fibular bone flap allows to reduce the duration and traumatic nature of the operation with excellent and good functional outcomes. A patent for the invention was obtained (patent No. a 20130741) and two instructions for the method were developed (instructions for use. The registration number is 035-0515 and 036-0515.*

Key words: *large bone defects of the forearm bones, vascularized divided bone flap.*

Развитие микрохирургической техники обеспечило возможность успешного восстановления крупных костных дефектов костей предплечья. Использование подвздошного и малоберцового костных лоскутов для замещения дефектов костей предплечья в различных его зонах дает хорошие результаты. Продолжительность лечения пациента в основном обусловлена сроками консолидации трансплантата с реципиентным ложем, так как практически отсутствует потеря объема костной массы при имплантации. Размеры малоберцового трансплантата позволяют заместить любой диафизарный дефект одной из костей предплечья. Однако сложности при восстановлении дефектов возникают при повреждении обеих костей предплечья [1]. Предлагаемые методы восстановления таких костных дефектов с использованием двух костных лоскутов из разных донорских зон ведут к увеличению длительности оперативного вмешательства и дополнительной травматизации. В конечном счете это может привести к росту количества случаев осложнений. Заболеваемость донорского участка при заборе малоберцового трансплантата может достигать от 1 % до 19 % [2–3]. Разработка новых оригинальных методов васкуляризированной пластики диафизарных дефектов обеих костей предплечья до сих пор остается актуальной.

Цель работы – разработать новый метод костной пластики крупных костных дефектов обеих костей предплечья с использованием одного васкуляризированного разделённого костного лоскута малоберцовой кости, позволяющий уменьшить длительность и травматичность операции с хорошими функциональными исходами.

Материалы и методы

В исследовании участвовало 5 пациентов (3 мужчины и 2 женщины) с крупным дефектом обеих костей предплечья. Все пациенты

проходили лечение в Учреждении Здравоохранения «Минская областная клиническая больница». Критерий включения пациентов в исследование: дефекты длинных трубчатых костей размерами 6 см и более. Критерии исключения: проводимая пациентам химио- или лучевая терапия, отсутствие анастомозирующих кровеносных сосудов и согласия пациента на оперативное лечение. Исследование проводилось в соответствии с Хельсинкской декларацией Всемирной медицинской ассоциации «Этические принципы проведения научных медицинских исследований с участием человека» с поправками 2000 г.

Причинами этих костных дефектов являлись: открытые (в 3 случаях) и закрытые переломы (в одном случае), у одного пациента – удаление злокачественной опухоли с последующей аллопластикой костей предплечья, осложнившейся лизисом и переломом трансплантата. В одном случае имелся посттравматический дефект обеих костей предплечья и мягких тканей на фоне хронического остеомиелита. Средний возраст пациентов составлял 40,6 лет (от 10 до 64 лет). Размеры дефектов обеих костей предплечья составляли от 6 см до 7 см (в среднем 7,2 см). В 4 случаях вследствие значительного укорочения предплечья (более 4 см) предварительно проводилась форсированная дистракция костных фрагментов в аппарате Илизарова с постоянным контролем нейроваскулярного статуса конечности. В двух случаях реконструкция костного дефекта проведена одним костным лоскутом. У пациента с субтотальным дефектом дистального метаэпифиза костей предплечья произведена трансплантация васкуляризированного подвздошного трансплантата и в другом случае, когда дефект костей предплечья составлял 10 см, замещение проведено одним малоберцовым трансплантатом с сочленением последнего проксимально с локтевой и дистально с лучевой костью.

Результаты и обсуждение

Недостатком существующих методик восстановления костных дефектов является отсутствие в дальнейшем пронационно-супинационных движений предплечья. Предлагаемые методы реконструкции подобных костных дефектов с использованием двух малоберцовых васкуляризированных трансплантатов ведут к увеличению травматичности и длительности операции. С целью совершенствования методики нами разработан новый метод костной пластики крупных костных дефектов обеих костей предплечья с использованием одного васкуляризованного разделённого костного лоскута малоберцовой кости. Суть метода заключается в следующем. Выделенный малоберцовый лоскут делят на 3 части. Дистальная часть соответствует расстоянию между дистальным и проксимальными концами локтевой кости, средняя часть соответствует расстоянию между дистальными концами локтевой и лучевой костей, проксимальная часть соответствует расстоянию между дистальным и проксимальным концами лучевой кости. В области средней части лоскута поднадкостнично выделяют и резецируют участок кости, сохраняя при этом сосудистую ножку лоскута. Сформированный трансплантат помещают в дефект обеих костей предплечья и фиксируют интрамедуллярно спицами Илизарова. Сосудистую ножку укладывают между дистальными концами локтевой и лучевой костей с формированием микрососудистого анастомоза с реципиентными сосудами.

Метод хирургического лечения включает следующие этапы:

1. *Доступ и создание условий в реципиентной области.* Разрезом, чаще с иссечением старого послеоперационного рубца, либо с резекцией краев дефекта мягких тканей, при его наличии, выделяют дистальные и проксимальные концы лучевой и локтевой костей, резецируют до жизнеспособной костной ткани либо удаляют опухоль до неизменённой костной ткани. Выделяют лучевую артерию и вены, а также головную вену, берут на держалки. Измеряют расстояние между дисталь-

ными и проксимальными концами лучевой и локтевой костей и расстояние между дистальными концами обеих костей.

2. *Выделение васкуляризованного малоберцового костного трансплантата.* Разрезом по наружной поверхности голени в проекции малоберцовой кости длиной 25–30 см фасциально выделяют наружную поверхность малоберцовой кости. Идентифицируют перфоранты для мониторингового лоскута в нижней трети голени. В верхней трети голени от малоберцовой кости отсекают *m. soleus* и *m. flexor hallucis longus*. Открывают глубокое пространство сгибателей и идентифицируют подколенную артерию, переднюю и заднюю большеберцовую и малоберцовую артерии вместе с венами. Берут на держалки подколенную артерию и малоберцовую артерию вместе с венами. Отступив от дистальной головки малоберцовой кости 4 см, выполняют дистальную остеотомию. Выделяют и перевязывают малоберцовые артерию и вены. Место проксимальной остеотомии определяют, сложив длину между дистальными и проксимальными концами лучевой и локтевой костями и между дистальными концами лучевой и локтевой костей и отступив получившееся расстояние от места дистальной остеотомии. Выполняют проксимальную остеотомию. Рассекают переднюю межмышечную перегородку и межкостную мембрану последовательно. Отсекают *m. tibialis posterior* и *m. flexor hallucis longus*. В нижней трети выкраивают мониторинговый лоскут. Последним этапом отсекают проксимально малоберцовые артерию и вены. Рану послойно ушивают с оставлением активного дренажа.

3. *Формирование разделённого васкуляризованного малоберцового лоскута.* Выделенный малоберцовый лоскут делят на 3 части. Дистальная часть соответствует расстоянию между дистальным и проксимальными концами локтевой кости, средняя часть соответствует расстоянию между дистальными концами локтевой и лучевой костей, проксимальная часть соответствует расстоянию между дистальным и проксимальным концами луче-

вой кости. В области средней части лоскута поднадкостнично выделяют и резецируют участки кости, сохраняя при этом сосудистую ножку лоскута.

4. *Остеосинтез.* Сформированный трансплантат помещают в область дефектов обеих костей и фиксируют интрамедулярно спицей Илизарова. Дистальный конец дистальной части ауто трансплантата фиксируют с проксимальным концом локтевой кости, а проксимальный конец дистальной части – с дис-

тальным концом локтевой кости. Сосудистую ножку укладывают между дистальными концами локтевой и лучевой костей. Дистальный конец проксимальной части ауто трансплантата фиксируют с дистальным концом лучевой кости, а проксимальный конец проксимальной части – с проксимальным концом лучевой кости.

5. *Микрососудистый этап.* Формируют микроанастомозы между артерией лоскута и лучевой артерией «конец в конец» нитью 9\0.

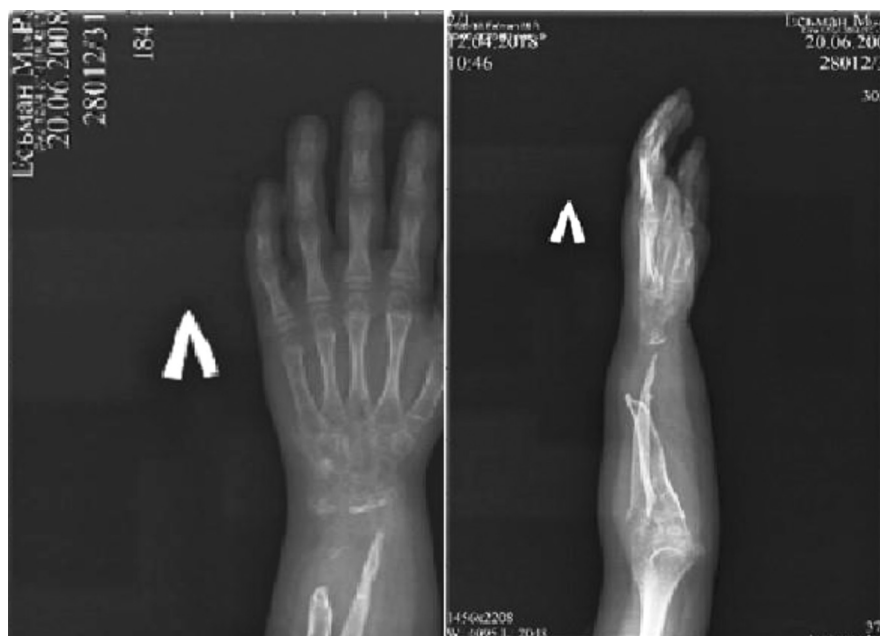

Рисунок 1. Рентгенологическая картина костей предплечья до операции

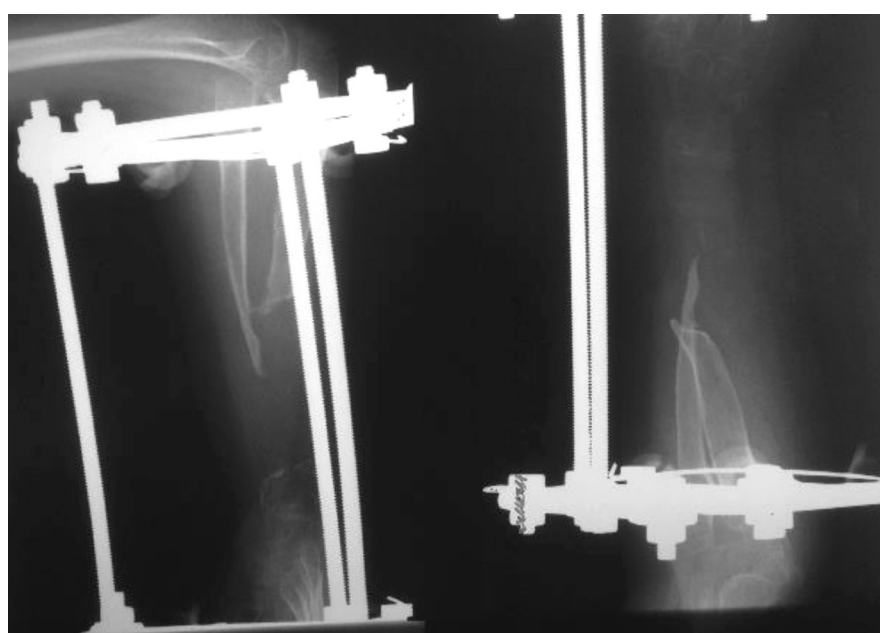


Рисунок 2. Рентгенологическая картина в процессе distraction костей предплечья

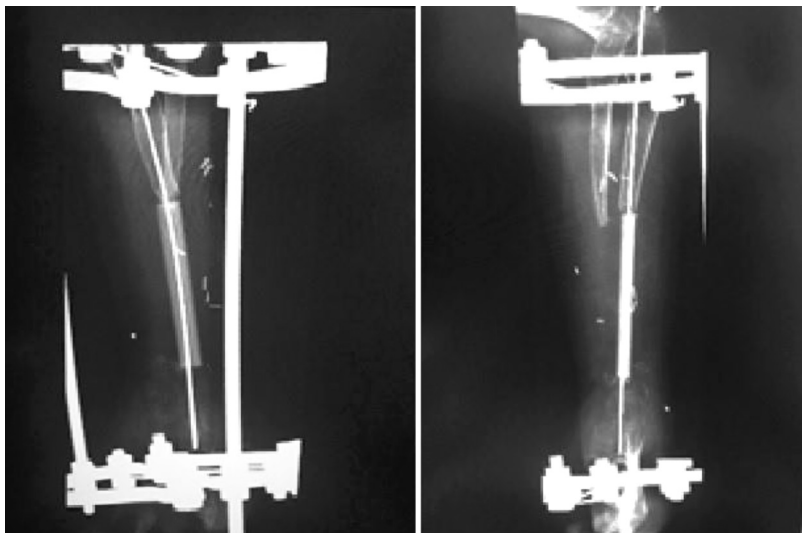


Рисунок 3. Рентгенологическая картина после васкуляризированной аутопластики костного дефекта

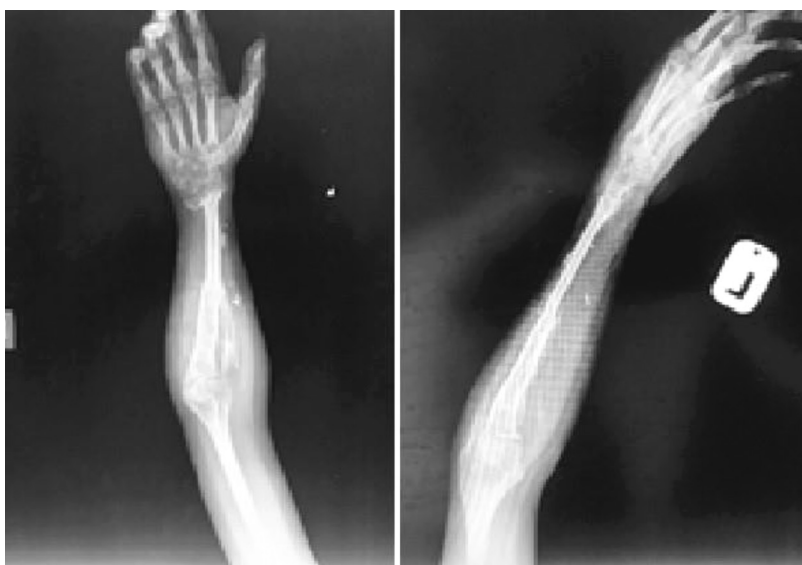

Рисунок 4. Рентгенологическая картина костей предплечья через 12 месяцев после операции



Рисунок 5. Внешний вид предплечья через 12 месяцев после операции

Одну вену лоскута анастомозируют с лучевой комитантной веней «конец в конец» нитью 9\0, вторую вену лоскута – с головной веней «конец в конец» нитью 8\0.

6. Шов раны с монтажем аппарата Илизарова. Послойный шов раны с оставлением резиновых выпускников. В шов раны включают мягкотканый лоскут комплексного васкуляризованного трансплантата с целью закрытия дефекта покровных тканей или использования его в качестве мониторингового лоскута. Выполняют остеосинтез костей предплечья аппаратом Илизарова.

Разработанный способ замещения дефектов костей предплечья успешно применен у трех пациентов. До проведения васкуляризованной костной пластики пациенты в течение 4–36 месяцев (в среднем 21,3 месяца) после травмы перенесли в среднем по 2 безуспешных операции. В послеоперационном периоде достигнуто сращение трансплантата с реципиентным ложем во всех случаях. В одном случае наблюдалась замедленная консолидация проксимального конца трансплантата с реципиентным ложем, что потребовало проведения свободной костной аутопластики и остеосинтеза пластинами. Средний срок сращения составил 6,6 месяцев. Средний срок восстановления функции конечности составил 9 месяцев. Во всех случаях получен отличный (2 случая) и хороший (1 случай) функциональные результаты лечения с сохранением пронационно-супинационных движений предплечья.

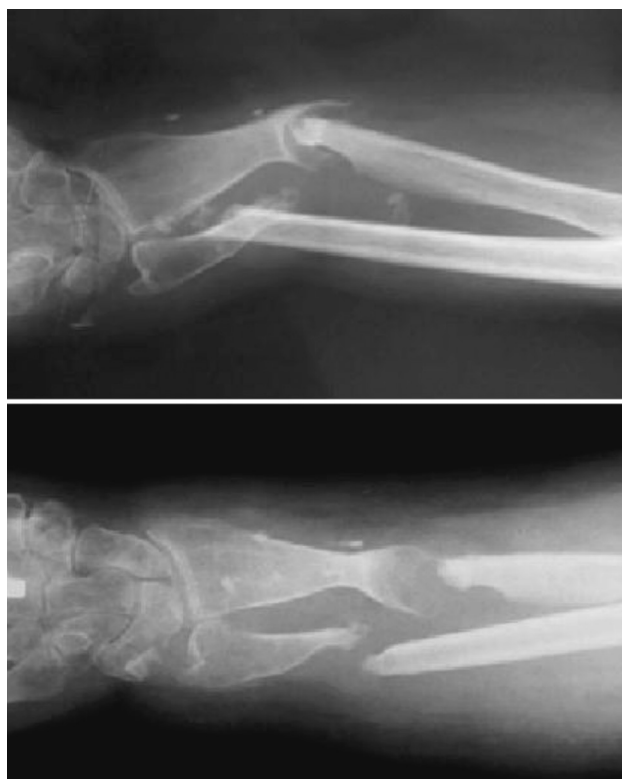

Рисунок 6. Ложный сустав нижней трети обеих костей предплечья с укорочением предплечья 7 см

Клиническое наблюдение 1. Пациентка 10 лет, вследствие злокачественного новообразования проведена резекция обеих костей предплечья с аллопластикой дефекта. В дальнейшем наступил лизис аллотрансплантата с образованием дефекта обеих костей предплечья 9 см (рисунок 1).

Хирургическое лечение проводилось в два этапа. На первом этапе выполнена форсированная дистракция костей предплечья при помощи аппарата Илизарова (рисунок 2).

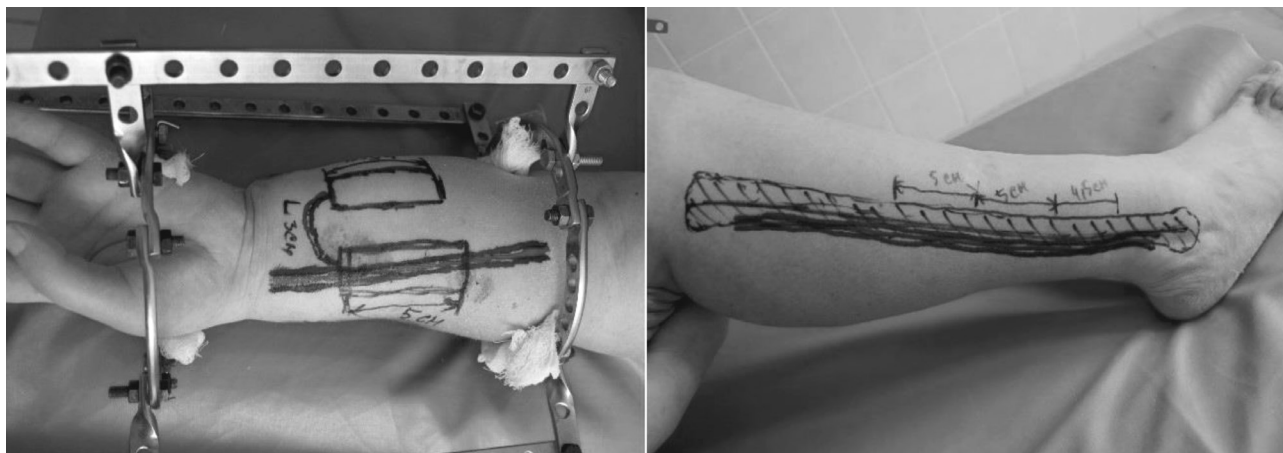


Рисунок 7. Планирование размеров малоберцового трансплантата после дистракции в аппарате Илизарова

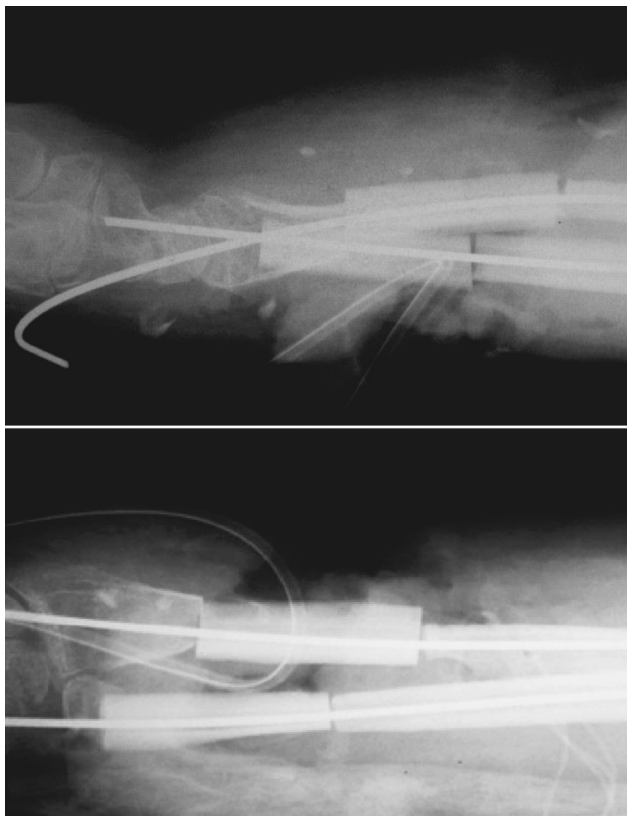


Рисунок 8. Интраоперационные рентгенограммы после замещения костного дефекта обеих костей предплечья разделенным малоберцовым трансплантатом

Вторым этапом проведена васкуляризированная аутопластика малоберцовым трансплантатом (рисунок 3).

Сроки сращения трансплантата и костного ложа костей предплечья 7 месяцев. Срок восстановления функции верхней конечности 9 месяцев (рисунки 4 и 5).

Клинический пример 2. Пациентка 43 года с посттравматическим ложным суставом

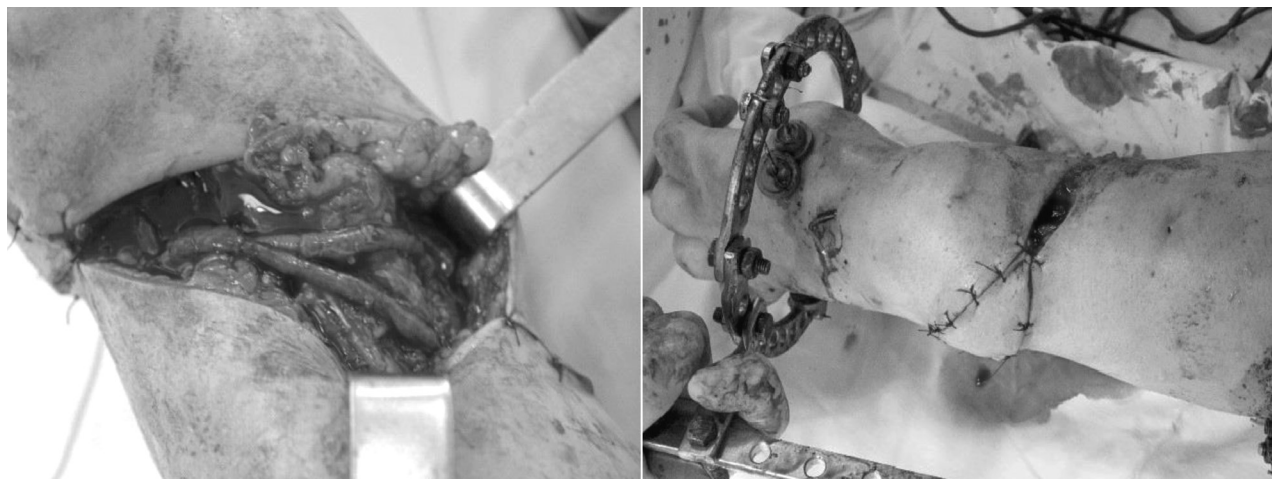

Рисунок 9. Внешний вид сформированного сосудистого анастомоза и послеоперационной раны

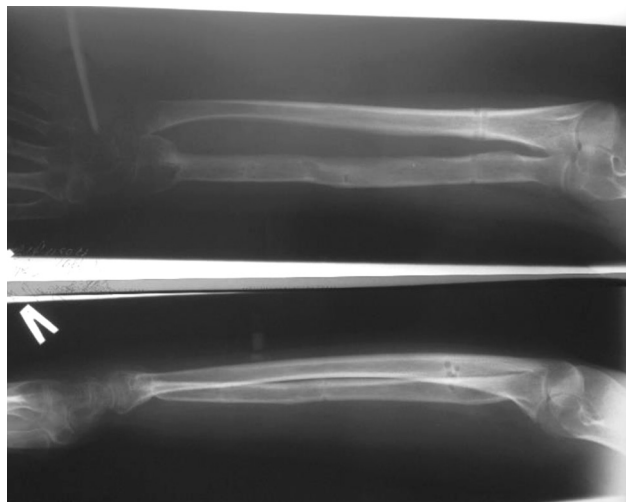

Рисунок 10. Рентгенограмма предплечья через 27 месяцев после операции

и истинным дефектом обеих костей предплечья 7 см (рисунок 6).

На первом этапе лечения произведена форсированная дистракция в аппарате Илизарова с целью компенсации укорочения предплечья.

По разработанной методике проведена костнопластическая васкуляризированная пластика дефекта обеих костей предплечья разделенным малоберцовым трансплантатом (рисунки 7–9).

В послеоперационном периоде осложнений не наблюдалось. Через 6 месяцев рентгенологически установлено сращение трансплантата с костным ложем и аппарат Илизарова снят. Проводились реабилитационные мероприятия до полного восстановления функции конечности к 9 месяцам со дня операции (рисунок 10).

Разработанный новый метод костной пластики крупных костных дефектов обеих костей предплечья с использованием одного васкуляризованного разделённого костного лоскута малоберцовой кости позволяет уменьшить длительность и травматичность операции с отличными и хорошими функциональными исходами, а также сохранить пронационные и супинационные движения в области поврежденного предплечья. Получен патент на изобретение (патент № а 20130741) и разработаны две инструкции на метод (инструкция по применению). Регистрационный номер 035-0515 и 036-0515.

Литература

1. Тихилов, Р. М. Возможности современных методов реконструктивно-пластической хирургии в лечении больных с обширными посттравматическими дефектами тканей конечностей (обзор литературы) / Р. М. Тихилов, А. Ю. Кочиш, Л. А. Родоманова [и др.] // Травматология и ортопедия России. – 2011. – № 2(60). – С. 164–170.

2. Ling, X. F. What is the price to pay for a free fibula flap? A systematic review of donor-site morbidity following free fibula flap surgery / X. F. Ling, X. Peng // *Plast. Reconstr. Surg.* – 2012. – № 129 (3). – С. 657–674.

3. Attia, S. Donor-site morbidity after fibula transplantation in head and neck tumor patients: a split-leg retrospective study with focus on leg stability and quality of life / S. Attia, J. Diefenbach, D. [et al.]. – *Cancers.* – 2020. – № 12. – С. 2217.

References

1. Tihilov, R. M. Vozmozhnosti sovremennykh metodov rekonstruktivno-plasticheskoy hirurgii v lechenii bol'nyh s obshirnymi posttravmaticheskimi defektami tkanej konechnostej (obzor literatury) / R. M. Tihilov, A. Yu. Kochish, L. A. Rodomanova [et al.] // *Travmatologiya i ortopediya Rossii.* – 2011. – № 2(60). – С. 164–170.

2. Ling, X. F. What is the price to pay for a free fibula flap? A systematic review of donor-site morbidity following free fibula flap surgery / X. F. Ling, X. Peng // *Plast. Reconstr. Surg.* – 2012. – № 129 (3). – С. 657–674.

3. Attia, S. Donor-site morbidity after fibula transplantation in head and neck tumor patients: a split-leg retrospective study with focus on leg stability and quality of life / S. Attia, J. Diefenbach [et al.]. – *Cancers.* – 2020. – № 12. – С. 2217.

Поступила 23.09.2021 г.