Е. Р. Михнович, А. И. Волотовский, Ф. М. Аль Магарбех

МОЛОТКООБРАЗНАЯ ДЕФОРМАЦИЯ ПАЛЬЦЕВ СТОПЫ

Минск БГМУ 2022

МИНИСТЕРСТВО ЗДРАВООХРАНЕНИЯ РЕСПУБЛИКИ БЕЛАРУСЬ
БЕЛОРУССКИЙ ГОСУДАРСТВЕННЫЙ МЕДИЦИНСКИЙ УНИВЕРСИТЕТ
КАФЕДРА ТРАВМАТОЛОГИИ И ОРТОПЕДИИ

Е. Р. Михнович, А. И. Волотовский, Ф. М. Аль Магарбех

МОЛОТКООБРАЗНАЯ ДЕФОРМАЦИЯ ПАЛЬЦЕВ СТОПЫ

Учебно-методическое пособие

Минск БГМУ 2022

УДК 617.587-007.24(075.8)
ББК 54.58я73
М69

Рекомендовано Научно-методическим советом университета в качестве учебно-методического пособия 18.05.2022 г., протокол № 5

Рецензенты: д-р мед. наук, проф., зав. каф. общей хирургии Белорусского государственного медицинского университета С. А. Алексеев; каф. травматологии и ортопедии Белорусской медицинской академии последипломного образования

Михнович, Е. Р.

М69 Молоткообразная деформация пальцев стопы : учебно-методическое пособие / Е. Р. Михнович, А. И. Волотовский, Ф. М. Аль Магарбех. – Минск : БГМУ, 2022. – 36 с.

ISBN 978-985-21-1118-8.

Посвящено диагностике и лечению молоткообразной деформации пальцев стопы. Представлен современный подход к клиническому осмотру пациентов, рассмотрены особенности обследования и лечения молоткообразной деформации пальцев стопы. Материал изложен в соответствии с современными представлениями о проблеме, отраженными в отечественной и зарубежной литературе.

Предназначено для студентов 5–6-го курсов лечебного, педиатрического факультетов и военно-медицинского института.

УДК 617.587-007.24(075.8)
ББК 54.58я73

Учебное издание

Михнович Евгений Ричардович
Волотовский Алексей Игоревич
Аль Магарбех Фуад Муса

МОЛОТКООБРАЗНАЯ ДЕФОРМАЦИЯ ПАЛЬЦЕВ СТОПЫ

Учебно-методическое пособие

Ответственный за выпуск Е. Р. Михнович
Компьютерная вёрстка С. Г. Михейчик

Подписано в печать 07.09.22. Формат 60×84/16. Бумага писчая «Xerox office».
Ризография. Гарнитура «Times».
Усл. печ. л. 2,09. Уч.-изд. л. 1,9. Тираж 70 экз. Заказ 420.

Издатель и полиграфическое исполнение: учреждение образования
«Белорусский государственный медицинский университет».
Свидетельство о государственной регистрации издателя, изготовителя,
распространителя печатных изданий № 1/187 от 18.02.2014.
Ул. Ленинградская, 6, 220006, Минск.

ISBN 978-985-21-1118-8

© Михнович Е. Р., Волотовский А. И., Аль Магарбех Ф. М., 2022
© УО «Белорусский государственный медицинский университет», 2022

МОТИВАЦИОННАЯ ХАРАКТЕРИСТИКА ТЕМЫ

Тема занятия: Статические деформации стоп.

Общее время занятий: 7 ч (6 курс для студентов по профилю субординатуры «Хирургия» и «Детская хирургия»); 2 ч (5 курс лечебного, педиатрического факультетов и военно-медицинского института).

Стопа является важным органом в опорно-двигательном аппарате человека, и нарушение ее функции, обусловленное наличием деформации, сопровождается болевым синдромом, а в тяжелых случаях приводит к снижению трудоспособности и даже к инвалидности.

Молоткообразная деформация пальцев (digiti mallei) является частой патологией переднего отдела стопы у взрослых и встречается как самостоятельно, так и при различных ортопедических заболеваниях и деформациях стопы. Основной причиной формирования молоткообразных пальцев является поперечное плоскостопие с вальгусным отклонением I пальца. Около одной трети пациентов с поперечным плоскостопием и hallux valgus страдают молоткообразной деформацией II, III, IV пальцев стопы.

Наряду с самой деформацией пальцев, почти у 50 % обследованных возникают выраженные болезненные ощущения под головками средних плюсневых костей — перегрузочная (первичная, центральная) метатарзалгия, часто сопровождающаяся образованием натоптышей на подошвенной поверхности стопы. При этом болевой синдром может достигать значительной интенсивности, заставляя пациентов незамедлительно обращаться за специализированной ортопедической помощью.

Так как молоткообразная деформация пальцев стопы является приобретенной и с течением времени прогрессирует, профилактические мероприятия при данной патологии должны проводиться как можно раньше. Поэтому углубленное изучение рассматриваемой проблемы студентами медицинских университетов позволит улучшить качество диагностики и результаты лечения данной категории пациентов и повысить качество их жизни.

Цель занятия: на основании данных клинического и рентгенологического обследования научиться распознавать типичные признаки молоткообразной деформации пальцев стопы, ознакомиться с современными методами их лечения и профилактики.

Задачи занятия:

1. В процессе изучения темы закрепить знания по анатомии костей и суставов переднего отдела стопы.

2. Рассмотреть клинические особенности и варианты молоткообразной деформации пальцев стопы.

3. Изучить рентгенологические признаки молоткообразных пальцев.

4. Усвоить основные принципы консервативного и оперативного лечения, изучить современные методы хирургического лечения патологии.

Требования к исходному уровню знаний. Для полноценного усвоения темы занятия студенту необходимо повторить:

– из нормальной и топографической анатомии: строение костей и суставов переднего отдела стопы, мышц и сухожилий, а также возрастные особенности стопы;

– из лучевой диагностики: рентгенологическое изображение костей и суставов стопы в норме.

Контрольные вопросы из смежных дисциплин:

1. Какие кости формируют скелет переднего отдела стопы.
2. Назовите суставы II–V пальцев стопы.
3. К каким типам относятся плюснефаланговые и межфаланговые суставы пальцев стопы?
4. Укажите точки прикрепления сухожилий сгибателей и разгибателей II–V пальцев стопы.
5. Дайте характеристику рентгенологической картине костного скелета переднего отдела стопы.
6. Опишите рентгенологические признаки подвывиха и вывиха пальца в плюснефаланговом суставе.

Контрольные вопросы по теме занятия:

1. Дайте определение молоткообразной деформации пальцев стопы.
2. Назовите пассивные и активные стабилизаторы плюснефалангового сустава.
3. Укажите причины развития молоткообразной деформации.
4. Сформулируйте основные жалобы пациентов.
5. Опишите клинические признаки молоткообразного пальца.
6. Какие клинические тесты проводят при обследовании?
7. Укажите основные рентгенологические признаки деформации.
8. Какие дополнительные методы обследования могут использоваться при молоткообразной деформации пальцев?
9. Опишите ортопедические приспособления для консервативного лечения рассматриваемой патологии.
10. Назовите основные группы оперативных вмешательств при молоткообразной деформации пальцев стопы.
11. Какие виды укорачивающих остеотомий средних плюсневых костей используются при хирургической коррекции?
12. Что собой представляют комбинированные вмешательства при молоткообразной деформации пальцев стопы?

ВВЕДЕНИЕ

В результате прямохождения стопа человека испытывает интенсивные нагрузки, при этом значительная их доля приходится на передний отдел стопы. Роль пальцев стопы была отмечена еще в 1782 году Л. Лафорестом

(L. Laforest), который являлся придворным «педикюристом» короля Франции Людовика XVI. Автор писал о том, что пальцы стопы во время ходьбы постоянно находятся в действии для поддержания тяжести тела в равновесии и, помимо этого, содействуют продвижению вперед. Русский хирург Ю. К. Шимановский в 1861 году также отмечал существенную роль пальцев при перекате стопы.

Основная функция пальцев стопы заключается в увеличении площади опоры переднего отдела для оптимального распределения веса тела на эту область стопы, что значительно снижает нагрузку в области головок плюсневых костей. При этом участие малых пальцев стопы (II, III, IV и V) в биомеханике шага напрямую зависит от времени их контакта с поверхностью опоры, которое в норме составляет $^{3}/_{4}$ цикла ходьбы, а давление, которое испытывают малые пальцы, сопоставимо с давлением, приходящимся на головки плюсневых костей.

Молоткообразная деформация — наиболее распространенная деформация малых пальцев стоп, составляющая 34,5 % всех заболеваний стопы и голеностопного сустава у пожилых людей. Термин «молоткообразная деформация» применяется для описания патологических положений II–IV (реже V) пальцев. Молоткообразный палец характеризуются сгибательной установкой в проксимальном межфаланговом суставе (ПМФС) и разгибательной — в плюснефаланговом суставе (ПФС). Иногда дополнительно присоединяется сгибательное или разгибательное положение в дистальном межфаланговом суставе (ДМФС) (рис. 1).

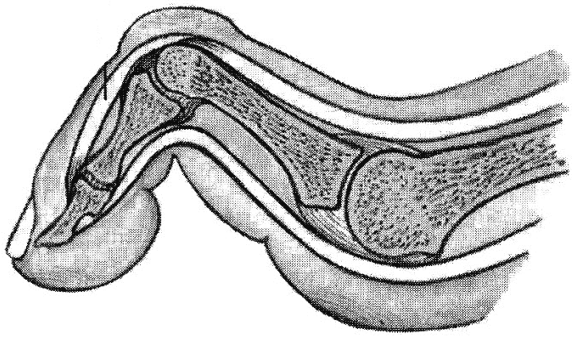

Рис. 1. Молоткообразная деформация пальца стопы

При молоткообразной деформации пациента беспокоят выраженный косметический дефект, боль в переднем отделе стопы, усиливающаяся при передвижении, болезненные омозолелости на подошвенной поверхности и гиперкератозы на тыле стопы, нарушение функции опоры и ходьбы, проблемы с подбором и ношением стандартной обуви. Все это и заставляет пациентов обращаться за медицинской помощью.

ОСОБЕННОСТИ АНАТОМИИ И ФУНКЦИИ МАЛЫХ ПАЛЬЦЕВ СТОПЫ

В клинической практике стопу принято делить на три отдела — передний, средний и задний. К переднему отделу относятся фаланги пальцев и плюсневые кости. При этом малые пальцы стопы, несмотря на кажущуюся небольшую величину, отличаются довольно сложной анатомией. Каждый палец имеет проксимальную (основную), среднюю и дистальную (ногтевую) фаланги. Проксимальная и средняя фаланги образуют проксимальный межфаланговый сустав, а средняя и дистальная — дистальный межфаланговый сустав. Межфаланговые суставы относятся к типу блоковидных. С боковых сторон суставы укрепляются коллатеральными связками, с подошвенной стороны — подошвенными связками.

Плюснефаланговые суставы относятся к шаровидным и образованы суставными поверхностями головок плюсневых костей и оснований проксимальных фаланг. Со стороны подошвы ПФС дополнительно укрепляются подошвенными связками, а по сторонам — коллатеральными связками. Суставные впадины основных фаланг II–V пальцев имеют значительно меньшую протяженность, чем соответствующие им головки плюсневых костей, поэтому они увеличены за счет ***фиброзно-хрящевых образований подошвенной части капсулы сустава*** (рис. 2).

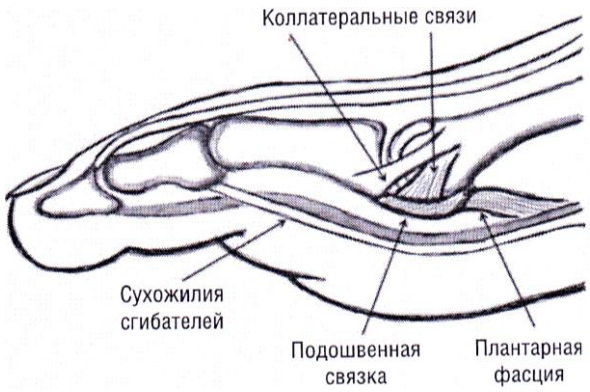

Рис. 2. Взаиморасположение структур, стабилизирующих ПФС при нагрузке

Эти ***фиброзно-хрящевые пластинки*** расположены непосредственно под головками II–V плюсневых костей, имеют толщину от 2 до 5 мм и длину от 16 до 23 мм и испытывают постоянные циклические нагрузки при ходьбе. Их структура и функция похожи, как у менисков коленного сустава или фиброзного кольца межпозвонкового диска. В месте прикрепления к проксимальной фаланге фиброзно-хрящевые пластинки более тонкие (до 2 мм), чем у своего основания или средней части (до 5 мм), поэтому имеется тенденция к их отрыву именно от дистальной точки фиксации к основной фаланге пальца. Коллатеральные связки состоят из двух порций: верхняя — истинная коллатеральная связка прикрепляется к проксимальной фаланге, а нижняя — добавочная коллатеральная связка вплетается в подошвенную связку ПФС и функционирует только при ее целостности. Таким образом,

главной пассивной структурой, стабилизирующей ПФС, является подошвенная связка, включающая фиброзно-хрящевую пластинку, и ее повреждение лежит в основе патогенеза тыльного смещения основной фаланги пальца с развитием его молоткообразной деформации, подвывиха и вывиха.

Особенностью биомеханики малых пальцев стопы является наличие дисбаланса между сгибателями и разгибателями в точках приложения тяги сухожилий на уровне суставов. Сухожилие длинного сгибателя пальцев стопы прикрепляется к основанию дистальной фаланги и осуществляет преимущественно сгибание в ДМФС. Сухожилие короткого сгибателя пальцев на уровне проксимальных фаланг разделяется на две ножки, которые прикрепляются к подошвенной поверхности основания средней фаланги и производят сгибание преимущественно в ПМФС. Так как на уровне основания проксимальной фаланги сухожилия сгибателей не прикрепляются, они практически не участвуют в сгибании в ПФС.

Разгибательный аппарат состоит из сухожилий длинного и короткого разгибателей пальцев, которые срастаясь на уровне ПФС формируют сухожильное растяжение разгибателей. Последнее образует над проксимальной фалангой 3 ножки (одну — центральную и две — боковых). Центральная ножка крепится к основанию средней фаланги, а два боковых пучка соединяются над средней фалангой и образуют общее сухожилие, прикрепляющееся к основанию дистальной фаланги пальца. От разгибательного апоневроза отходят вертикальные волокна капюшонной связки, которые окружают ПФС и вплетаются в глубокую поперечную межплюсневую связку и синовиальное влагалище сгибателей пальцев стопы, а также наклонные волокна крыловидной связки, распространяющиеся дистально в сторону головки проксимальной фаланги. ***Такое строение разгибательного аппарата обеспечивает работу стропового механизма с преимущественным разгибанием пальца в ПФС*** (рис. 3).

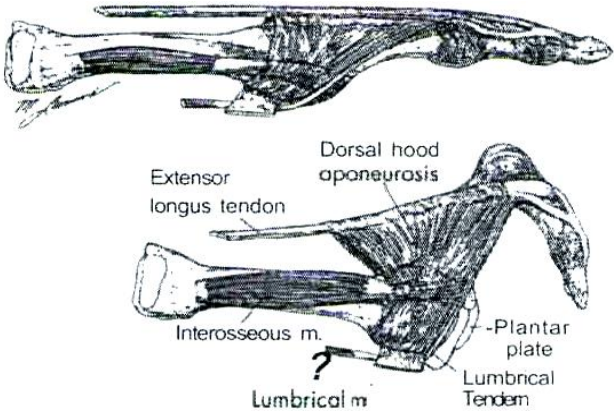

Рис. 3. Анатомия сухожильно-мышечного аппарата в области ПФС стопы в норме и при молоткообразной деформации пальца (по M. Myerson, 1993)

Внутренние мышцы, включающие 7 межкостных (3 — подошвенных, 4 — тыльных) и 4 червеобразные мышцы, являются важными ***активными стабилизаторами ПФС.*** Межкостные мышцы берут начало от диафизов

плюсневых костей и прикрепляются к подошвенным бугоркам основания проксимальных фаланг, осуществляя сгибание в ПФС. Червеобразные мышцы начинаются на сухожилиях длинного сгибателя пальцев стопы, проходят под поперечной межплюсневой связкой и вплетаются в медиальную ножку разгибательного апоневроза II–IV пальцев. Поэтому, помимо сгибания в ПФС, червеобразные мышцы осуществляют также и разгибание в ПМФС и ДМФС соответствующего пальца.

Таким образом, основную функцию сгибания в ПФС осуществляют межкостные и червеобразные мышцы. Длинный и короткий сгибатели пальцев обеспечивают сгибание в ДМФС и ПМФС и не способны осуществлять сгибание в ПФС.

Под влиянием совместной работы описанных выше структур в норме пальцы находятся в состоянии некоторого подошвенного сгибания, касаясь плоскости опоры, а короткие и длинные сгибатели пальцев добавляют стабильности и мощности такой установке стопы. Однако при длительном разгибании в ПФС, например, при продолжительном использовании обуви на высоком каблуке, длинный разгибатель пальцев становится мощной деформирующей силой для ПФС, так как не существует мышц-антагонистов, способных эффективно предотвратить избыточное разгибание проксимальной фаланги и прогрессирование молоткообразной деформации и тыльного подвывиха пальца.

Основной плоскостью движений в суставах малых пальцев является сагиттальная, при этом движения осуществляются в подошвенном и тыльном направлениях (рис. 4).

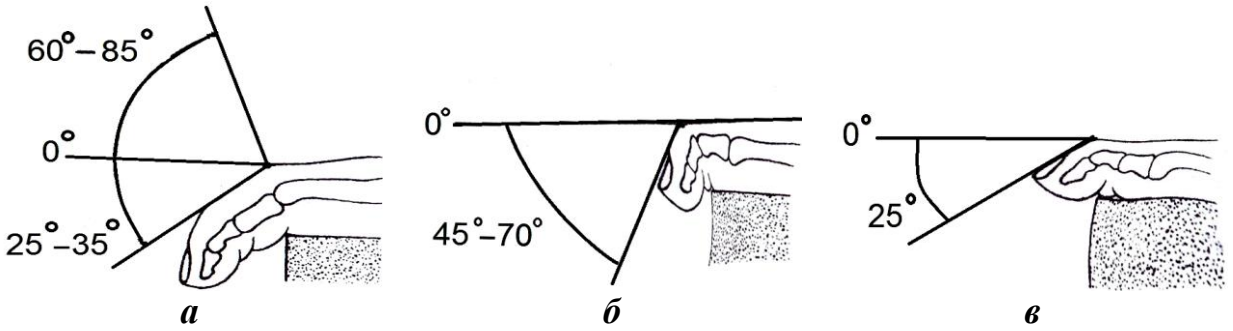

Рис. 4. Амплитуда движений в суставах II–V пальцев стопы:
а — в ПФС; *б* — в ПМФС; *в* — в ДМФС (по K. Buckup, 2015 (с изменениями и дополнениями))

Амплитуда подошвенного сгибания в ПФС возрастает от второго пальца к пятому: во II и III ПФС она равна 25°, в IV — 30°, в V — 35°. Обратная картина наблюдается при разгибании (тыльном сгибании): для II ПФС — это 85°, для III — 75°, для IV — 70° и для V — 60°. В межфаланговых суставах у большинства людей разгибание невозможно, подошвенная же флексия происходит до 25° в ДМФС, а в ПМФС — до 70°, 60°, 50° и 45° для II, III, IV и V пальцев соответственно.

ЭТИОЛОГИЯ И ПАТОГЕНЕЗ МОЛОТКООБРАЗНОЙ ДЕФОРМАЦИИ

Выделяют следующие причины, приводящие к формированию молоткообразной деформации пальцев:

1. Поперечное плоскостопие.
2. Вальгусное отклонение первого пальца.
3. Анатомические особенности строения стопы.
4. Дегенеративные и воспалительные заболевания суставов стопы.
5. Ятрогенные причины (предшествующие операции на переднем отделе стопы).
6. Травмы переднего отдела стопы.

Молоткообразная деформация тесно связана с опущением поперечного свода стопы. Вследствие отклонения I плюсневой кости кнутри при распластывании переднего отдела стопы, возникает подвывих, а затем и вывих в плюснесесамовидном сочленении I ПФС. Это значительно снижает опорную функцию головки I плюсневой кости и приводит к резкому увеличению нагрузки на головки средних плюсневых костей с образованием на подошвенной поверхности болезненных омозолелостей — так называемых натоптышей (рис. 5).

Рис. 5. Натоптыши на подошве под головками средних плюсневых костей

Увеличение нагрузки на головки средних плюсневых костей при поперечном плоскостопии создает постоянное чрезмерное давление на сухожилия сгибателей II, III, IV пальцев, что вызывает рефлекторное сокращение соответствующих мышц и приводит к формированию сгибательной установки в ПМФС, а иногда и в ДМФС. Вторая причина возникновения данной деформации — это вытеснение средних пальцев отклоняющимся кнаружи большим пальцем стопы, который приподнимает их, способствуя формированию разгибательной установки в ПФС. В итоге короткие разгибатели пальцев, идущие снаружи под острым углом к плюсневым костям, начинают преобладать над ослабленными сгибателями, что приводит к усилению разгибательной установки основных фаланг пальцев, а средние и дистальные

фаланги, удерживаемые напряженными сухожилиями длинных сгибателей, опускаются вниз, формируя сгибательную установку в ПМФС.

Кроме того, предрасполагающим фактором являются анатомические особенности строения стопы (так называемый, «греческий» тип стопы, при котором длина II и III пальцев превышает длину I пальца). При этом, как правило, I плюсневая кость значительно короче II, а, иногда, и III (т. е. формула параболы Лельевра (Lelievre) из оптимальной (I < = II > = III > IV > V) принимает следующий вид: I << II > = III > IV > V.

При греческом типе стопы молоткообразная деформация пальцев нередко встречается как самостоятельная нозология, без присутствия поперечного плоскостопия. Это объясняется тем, что длинные II–III пальцы (а иногда и IV) в процессе ношения стандартной обуви нередко вынуждены находиться в «поджатом» состоянии (т. е. в положении сгибания в межфаланговых суставах). При длительном нахождении пальцев в подобном состоянии происходит ретракция сухожилий сгибателей с формированием молоткообразной деформации.

На ранних стадиях деформация является нефиксированной и устраняется пассивно (при мануальной коррекции), но с течением времени становится фиксированной (ригидной) вследствие развития стойких артрогенных контрактур суставов молоткообразных пальцев, а на их тыльной поверхности от давления обуви формируются болезненные омозолелости, которые могут воспаляться. В дальнейшем нередко формируется подвывих или вывих пальца к тылу, а развитие остеоартроза в деформированных суставах усугубляет болевой синдром.

При дегенеративных заболеваниях головок средних плюсневых костей (остеоартрозе ПФС, асептическом некрозе головок плюсневых костей — болезни Фрейберга–Келлера II) также возможно формирование молоткообразной деформации, однако гораздо чаще она развивается на фоне воспалительных заболеваний суставов стоп и, прежде всего, ревматоидного артрита. При этом формируется типичная «ревматоидная стопа», характеризующаяся вальгусным отклонением I пальца, молоткообразной деформацией II–V пальцев с подвывихами и вывихами в ПФС, выраженной деструкцией суставных поверхностей, контрактурами суставов и образованием болезненных натоптышей под головками плюсневых костей.

Среди ятрогенных причин в патогенезе формирования молоткообразной деформации пальцев стоп основная роль принадлежит неадекватному хирургическому лечению вальгусного отклонения I пальца. При использовании нефизиологичных методик оперативной коррекции, значительно укорачивающих I плюсневую кость и нарушающих правильную метатарзальную параболу, происходит резкое перераспределение нагрузки на головки средних плюсневых костей и формирование молоткообразных пальцев.

Переломы фаланг пальцев стопы в большинстве случаев не сопровождаются выраженным смещением отломков, но иногда тяга сухожилий мышц разгибателей приводит к смещению под углом, открытым к тылу, что явля-

ется предпосылкой для формирования молоткообразной деформации пальца. Поэтому профилактикой вторичных деформаций при переломах фаланг пальцев и плюсневых костей является своевременное устранение углового смещения костных фрагментов и стабилизация их до полной консолидации.

КЛАССИФИКАЦИЯ

Одной из первых классификаций молоткообразной деформации пальцев стопы является классификация М. И. Куслика, описанная в 1958 году и на протяжении многих лет использовавшаяся многими отечественными ортопедами (табл. 1).

Таблица 1

Классификация молоткообразной деформации пальцев стоп по М. И. Куслику, 1958

Степень	Клиническая картина	Рентгенологическая картина
I	Искривление, при котором палец может быть пассивно выпрямлен (выведен в физиологичное положение)	Соотношения в плюснефаланговом суставе не нарушены
II	Палец пассивно не может быть полностью выпрямлен	Соотношения в плюснефаланговом суставе не нарушены
III	Фиксированное искривление пальца	Подвывих или вывих в плюснефаланговом суставе

Данная классификация учитывает как клиническую, так и рентгенологическую картину деформации пальцев в сагиттальной плоскости и выделяет 3 степени тяжести деформации. Первая степень характеризуется искривлением, при котором палец может быть пассивно полностью выпрямлен и рентгенологические соотношения в ПФС не нарушены. При второй степени палец пассивно не может быть полностью выведен в физиологичное положение, но соотношения в ПФС остаются еще правильными. Для третьей степени присуще фиксированное искривление пальца, при котором попытка коррекции деформации безуспешна, а в ПФС наблюдается подвывих или вывих деформированного пальца. Недостатком классификации М. И. Куслика является то, что она, характеризуя в полной мере соотношения в ПФС, абсолютно не учитывает изменения в ПМФС и ДМФС.

Большинство зарубежных авторов при выборе метода коррекции молоткообразной деформации пальцев стоп придерживаются классификации по степени выраженности деформации пальца (табл. 2).

Таблица 2

Классификация молоткообразных пальцев по Campbell's Operative Orthopaedics

Степень деформации	Контрактура в проксимальном межфаланговом суставе	Контрактура в плюснефаланговом суставе
Начальная	–	–
Умеренная	+	–
Выраженная	+	+

Однако, учитывая степень выраженности контрактуры в суставах пальца, данная классификация не может отобразить полную картину молоткообразной деформации, так как не отражает ее вариант (разгибательный, сгибательный или разгибательно-сгибательный).

Наиболее оптимальной, с нашей точки зрения, представляется модифицированная классификация А. М. Савинцева, 1992 (табл. 3).

Таблица 3

Классификация молоткообразной деформации пальцев стоп по А. М. Савинцеву, 1992 (с изменениями и дополнениями)

1.	**Локализация деформации пальцев**	II, III, IV, V
2.	**Вариант деформации**	Разгибательный
		Сгибательный
		Разгибательно-сгибательный
3.	**Форма деформации**	Нефиксированная
		Фиксированная
4.	**Локализация деформированных суставов**	Плюснефаланговый
		Проксимальный межфаланговый
		Дистальный межфаланговый
5.	**Характер нарушенных соотношений в плюснефаланговом суставе**	**В сагиттальной плоскости (**подвывих, вывих)
		Во фронтальной плоскости (девиация варусная, вальгусная)
		В аксиальной плоскости (ротация внутренняя, наружная)
6.	**Болевой синдром (метатарзалгия) на подошвенной поверхности стопы**	Метатарзалгия отсутствует
		Метатарзалгия присутствует (слабая, средняя, сильная)
7.	**Натоптыши на подошве стопы**	Натоптыш отсутствует
		Натоптыш присутствует (до 1 см, более 1 см, несколько натоптышей)

Представленная классификация в полной мере учитывает как вариант молоткообразной деформации с заинтересованностью всех суставов деформированного пальца и характером патологических изменений в ПФС, так и степень выраженности болевого синдрома (метатарзалгии) и распространенности натоптышей на подошвенной поверхности стопы.

Выделяют следующие варианты молоткообразной деформации пальцев стопы (рис. 6).

Разгибательный вариант (рис. 6, *а*) характеризуется разгибательной установкой основной фаланги в ПФС различной степени выраженности, при этом дистальный отдел деформированного пальца не касается поверхности опоры. Сгибательная установка в ПМФС, как правило, выражена незначительно. Этот вариант нередко сопровождается наличием подвывихов или вывихов деформированного пальца к тылу, а также его отклонением кнаружи (вальгусная деформация) либо кнутри (варусная деформация).

При сгибательном варианте основным элементом является сгибание в ПМФС (PIP flexion). Это и есть, собственно, молоткообразный

палец – hammer toe (рис. 6, *б*). При этом варианте формируется контрактура, а затем и анкилоз ПМФС, над которым в дальнейшем возникает выраженная болезненная омозолелость кожи вследствие постоянной травматизации при ходьбе в обуви. Характерно, что дистальный отдел пальца при ходьбе упирается в плоскость опоры. Разгибание в ПФС выражено незначительно. Нередко присутствует переразгибание в ДМФС.

Для сгибательного варианта в ДМФС (DIP flexion) характерно выраженное сгибание дистальной фаланги с формированием так называемого крючковидного пальца – mallet toe (рис. 6, *в*). При этом кончик пальца сильно упирается в плоскость опоры при ходьбе, что приводит к образованию на его торце болезненной омозолелости кожи.

Разгибательно-сгибательная деформация (рис. 6, *г*) характеризуется переразгибанием в ПФС (MTP hyperextension) и сгибанием в ПМФС (реже — и в ДМФС) — так называемый когтистый палец – claw toe. При этом дистальный отдел деформированного пальца не касается плоскости опоры. В большинстве случаев имеет место подвывих или вывих пальца в ПФС к тылу. Встречается разновидность с выраженным дополнительным сгибанием и в ДМФС.

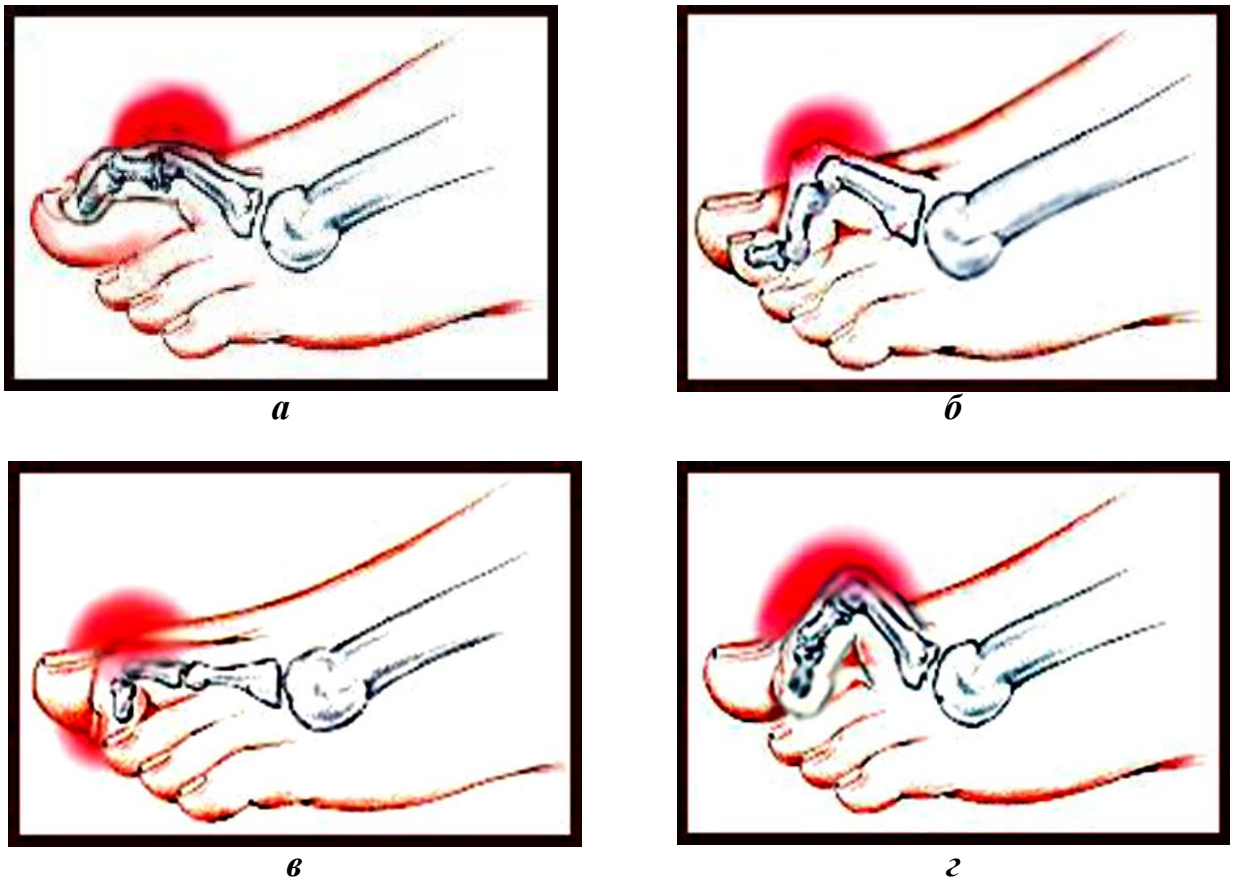

Рис. 6. Варианты молоткообразной деформации пальцев стопы:
а — разгибательный; *б* — сгибательный в ПМФС; *в* — сгибательный в ДМФС; *г* — разгибательно-сгибательный

Также выделяют 2 формы деформации молоткообразного пальца:

– ***нефиксированную форму,*** которая формируется за счет тендогенной (сухожильной) контрактуры, и компоненты деформации легко поддаются ручной (мануальной) коррекции, а палец полностью выводится в правильное положение;

– ***фиксированную форму,*** формирующуюся в результате развития артрогенной контрактуры из-за длительного патологического положения пальца. При данной форме попытка ручной коррекции не приводит к устранению молоткообразной деформации пальца.

КЛИНИЧЕСКАЯ ХАРАКТЕРИСТИКА

Диагноз молоткообразной деформации пальцев устанавливают на основании **клинических и рентгенологических данных.**

При клиническом обследовании выясняют жалобы пациентов, определяют вид, степень и форму деформации пальцев стопы.

Основные ***жалобы*** пациентов:

– боли;
– деформация пальцев;
– трудности в подборе и ношении стандартной обуви;
– косметический дефект.

Типичным участком локализации болевых ощущений при молоткообразной деформации пальцев стопы является тыльная поверхность ПМФС. Вместе с тем, около 50 % пациентов предъявляют жалобы на боли под головками средних плюсневых костей — так называемая перегрузочная (первичная, центральная) метатарзалгия (рис. 7). Боли носят преимущественно периодический характер и возникают при стоянии и ходьбе, с увеличением степени деформации интенсивность и продолжительность болевого синдрома, как правило, увеличивается. Пальпация тыльной поверхности ПМФС или головок плюсневых костей со стороны подошвы также может вызывать дискомфорт или болезненность.

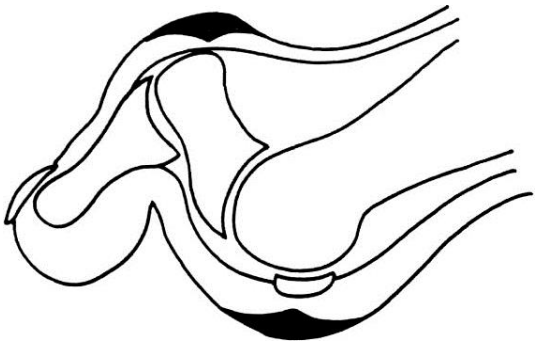

Рис. 7. Типичные участки локализации болевых ощущений при молоткообразном пальце

Степень выраженности болевого синдрома при молоткообразной деформации пальцев стопы оценивают с помощью 10-бальной Визуальной аналоговой шкалы (ВАШ) (прил. 1).

Молоткообразная деформация пальца развивается в сагиттальной плоскости и характеризуется разгибательным положением основной фаланги в ПФС и сгибательным — средней фаланги в ПМФС (рис. 8). Иногда возникает разгибание (или сгибание) ногтевой фаланги и в ДМФС.

Рис. 8. Молоткообразная деформация II пальца в сагиттальной плоскости

Кроме описанных изменений в сагиттальной плоскости, возможно развитие деформации во фронтальной плоскости (вальгусное или варусное отклонение пальца) и аксиальной плоскости (внутренняя или наружная его ротация). Если имеет место варусная деформация молоткообразного пальца, то он, как правило, перекрещивает I палец сверху (так называемая деформация «внахлест» или «перекрестный палец») (рис. 9, *а*), если вальгусная, то деформированный палец располагается над остальными малыми пальцами стопы (рис. 9, *б*).

а ***б***

Рис. 9. Деформация молоткообразного пальца во фронтальной плоскости:
а — варусная; *б* — вальгусная

Сухожилие длинного разгибателя пальца напряжено и хорошо контурируется под кожей. На тыльной поверхности ПМФС часто образуется болезненная омозолелость, а на подошвенной поверхности стопы — выраженные

натоптыши. Наличие натоптышей под головками средних плюсневых костей является абсолютно достоверным признаком поперечного плоскостопия, свидетельствующим о патологическом перераспределении нагрузки в области переднего отдела стопы.

В запущенных случаях деформация сопровождается гиперэкстензией основной фаланги с полным вывихом ее основания, ригидностью ПМФС, грубыми болезненными гиперкератозами на подошвенной и тыльной поверхностях стопы. Фаланги пальцев при этом приподняты и не касаются плоскости опоры при ходьбе. Периодически может возникать отек и воспаление мягких тканей по подошвенной и тыльной поверхности молоткообразного пальца.

Проблемы в подборе и ношении стандартной обуви массового производства вынуждают пациентов использовать обувь большего размера со свободным носком, а женщин — практически полностью отказаться от модельной обуви на каблуке.

Косметический дефект, по мнению пациентов, состоит в наличии деформации пальца в виде «крыши домика».

При клинической оценке деформаций малых пальцев стопы важно проводить осмотр стопы не только в положении пациента сидя или лежа, но и стоя.

Проводят измерение величины разгибательной установки молоткообразного пальца в ПФС (рис. 10, *а*) и сгибательной установки — в ПМФС (рис. 10, *б*), а также определяют амплитуду пассивных движений в ПФС.

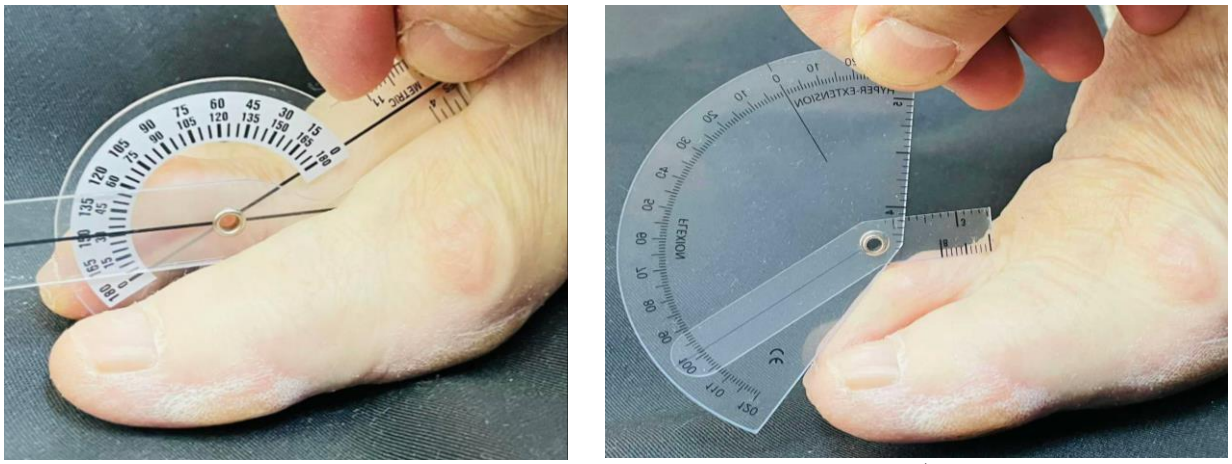

а ***б***

Рис. 10. Методики измерения величины углов установки фаланг молоткообразного пальца с помощью специальных гониометров:
а — в ПФС; *б* — в ПМФС

Для оценки стабильности ПФС используют ***тест «выдвижного ящика» Лахмана (Lachman).*** При проведении теста врач левой рукой фиксирует головку плюсневой кости, а правой рукой производит вертикальное смещение пальца в ПФС в тыльном направлении (рис. 11). Данный тест позволяет оценить повреждение подошвенной связки ПФС и степень стабильности в суставе. Чем больше смещение при выполнении теста «выдвижного ящика», тем выше степень нестабильности в суставе.

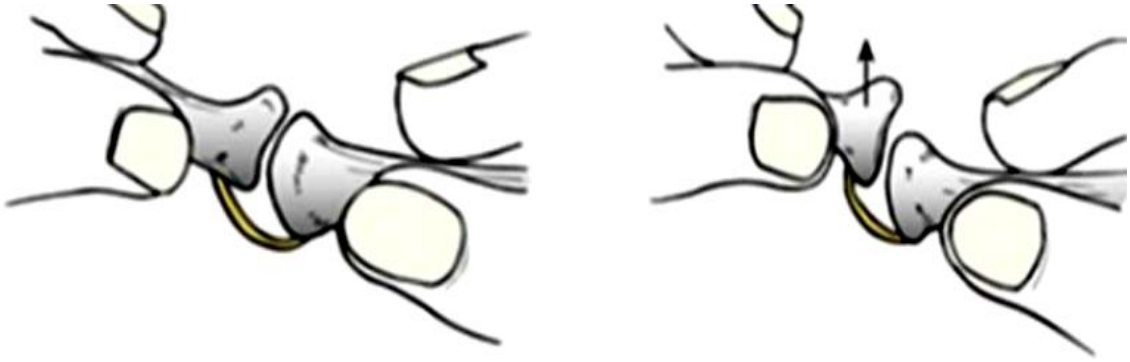

а ***б***

Рис. 11. Схема проведения теста Лахмана:
а — исходное положение; *б* — после смещения пальца к тылу

Тест считается положительным при тыльном смещении основания проксимальной фаланги относительно головки плюсневой кости на 50 % и более. На основании результатов этого теста, ***согласно классификации Hamilton–Thompson, выделяют 4 степени нестабильности малых ПФС*** (рис. 12).

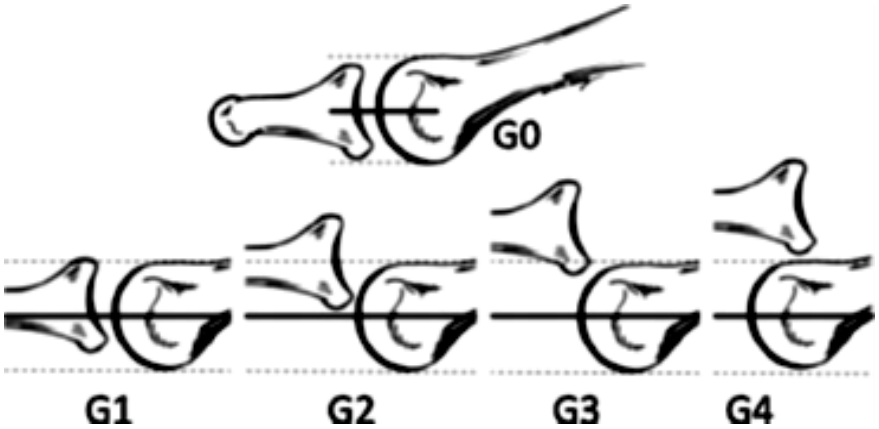

Рис. 12. Схема определения степени нестабильности малого ПФС при проведении теста Лахмана (по Thompson and Hamilton, 1987): G0 — стабильный сустав; G1 — легкая нестабильность (подвывих до 50 %); G2 — умеренная нестабильность (подвывих 50 % и более); G3 — тяжелая нестабильность; G4 — вывих в суставе

Для оценки силы опорной функции молоткообразного пальца проводят ***тест удержания бумажной полоски*** (размером 1,0 х 5,0 см, вырезанной из стандартного листа бумаги А4). Пациент максимально прижимает полоску к плоскости опоры подушечкой ногтевой фаланги пальца, а исследователь пытается вытянуть ее из-под пальца. Тест считался положительным, если бумажная полоска вырывается без повреждения, что свидетельствует о недостаточной силе опорной функции пальца. Если происходит разрыв бумажной полоски при вытягивании, тест считается отрицательным (рис. 13).

Сжатие стопы в поперечном направлении в области плюсны при одновременной пальпации в межплюсневых промежутках, вызывающее жгучую стреляющую боль или гипоэстезию, характерно для сопутствующей невромы Мортона (***положительный тест Малдера (Mulder)***).

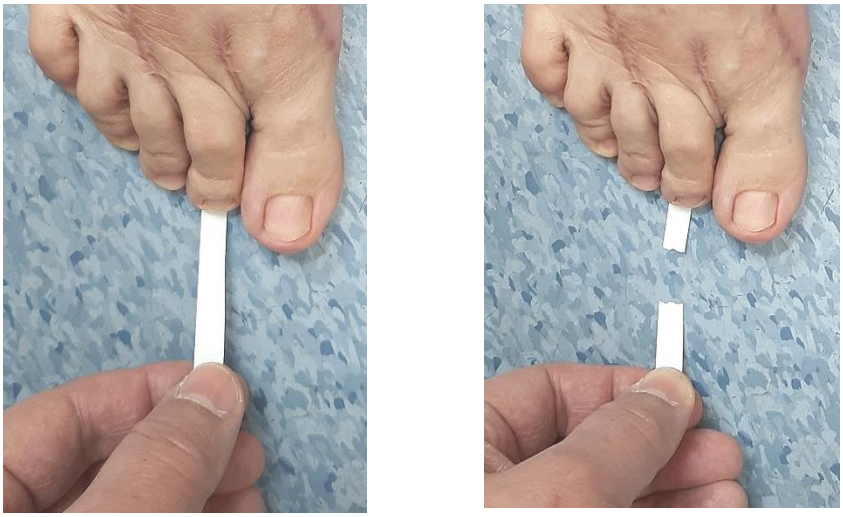

а ***б***

Рис. 13. Отрицательный тест удержания бумажной полоски: а — вытягивание полоски из-под пальца; б — разрыв бумажной полоски

Комплексную функциональную клиническую оценку состояния переднего отдела стопы производят с использованием шкалы Американской ассоциации ортопедов стопы и голеностопного сустава для II–V пальцев (AOFAS–II–V — American Orthopaedic Foot and Ankle Society Lesser Toe Scale) (прил. 2).

РЕНТГЕНОЛОГИЧЕСКАЯ ХАРАКТЕРИСТИКА

Рентгенография — один из широко используемых методов диагностики деформаций переднего отдела стопы. Для правильной интерпретации результатов и планирования хирургического лечения необходимо выполнять рентгенограммы в прямой подошвенной, внутренней косой и боковой проекциях (рис. 14, *а, б, в*). Причем большинство ортопедов рекомендует выполнять рентгенографию под нагрузкой весом в положении пациента стоя, что позволяет визуализировать максимальные параметры деформации.

На прямой рентгенограмме (рис. 14, *а*) зачастую можно отметить утолщение (склерозирование) диафизов II, III плюсневых костей, свидетельствующее о функциональной перегрузке данной области. Утолщению диафиза всегда сопутствует гиперкератоз под головкой соответствующей плюсневой кости и, с большой долей вероятности, метатарзалгия.

На рентгенограмме в прямой проекции (рис. 15, *а*) определяют угол вальгусного отклонения I пальца (HVA), первый межплюсневый угол (1–2–IMA) и углы вальгусного (или варусного) отклонения II, III, IV, V пальцев (2VA, 3VA, 4VA, 5VA). Косая рентгенограмма (рис. 14, *б*) позволяет оценить положение фаланг молоткообразного пальца в сагиттальной плоскости, а также определить вид нарушения взаимоотношений в ПФС (подвывих, вывих). На рентгенограмме в боковой проекции (рис. 14, *в*) пальцы стопы наслаиваются друг на друга, поэтому доскональная интерпритация затруднительна, однако

если имеет место молоткообразная деформация только одного малого пальца, анализ возможен с высокой степенью достоверности.

а *б* *в*

Рис. 14. Рентгенологическая оценка молоткообразной деформации (вывих II пальца у пациентки А, 67 лет):
а — прямая проекция; *б* — внутренняя косая; *в* — боковая проекция

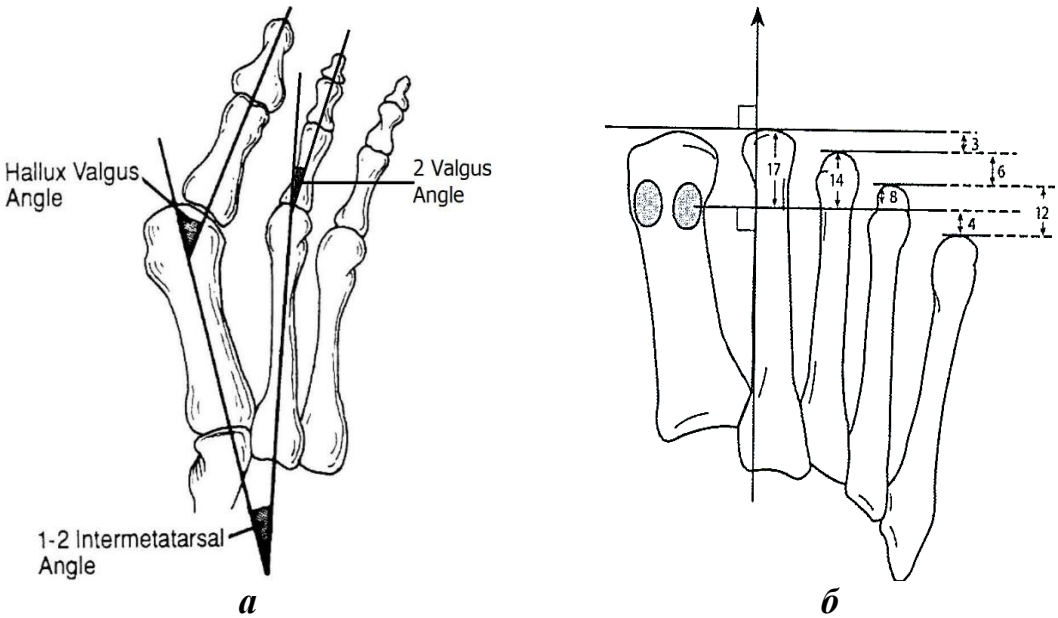

а *б*

Рис. 15. Схемы определения основных рентгенометрических параметров в прямой проекции:
а — измерение угловых показателей; *б* — измерение длины плюсневых костей с определением критериев Маэстро параболы Лельевра

Как известно, линия, проведенная по касательной к верхушкам головок плюсневых костей в горизонтальной плоскости, имеет форму арки — так

называемая метатарзальная дуга или «парабола Лельевра (Lelievre)». В норме головки I и II плюсневых костей находятся на одном уровне или головка II плюсневой кости на 2–3 мм длиннее. Наиболее оптимальной с точки зрения распределения нагрузки на передний отдел стопы считается следующая форма метатарзальной дуги: I < = II > = III > IV > V. При нарушении данной формулы происходит перераспределение нагрузки на головки плюсневых костей, что, в свою очередь, способствует формированию деформации переднего отдела стопы. В соответствии с теорией Лельевра, Маэстро (Maestro) предложил схему вычисления оптимальной длины плюсневых костей по рентгенограмме переднего отдела стопы в прямой проекции (рис. 15, *б*).

Проводят сагиттальную ось стопы, соединяющую центр головки II плюсневой кости и середину суставной поверхности головки таранной кости. Затем проводят поперечную ось через центр латеральной сесамовидной кости, являющуюся перпендикуляром к сагиттальной оси. Длину плюсневых костей М1, М2, М3, М4, М5 измеряют от суставной поверхности соответствующей головки до поперечной оси стопы, после чего определяют разницу длины рядом расположенных головок. Для идеальной стопы разница длин М2–М3, М3–М4 и М4–М5 отличается друг от друга в 2 раза, составляя в норме 3, 6 и 12 мм соответственно (рис. 15, *б*). При более длинных II и III плюсневых костях приведенная выше геометрическая прогрессия нарушается, и это способствует формированию молоткообразной деформации II и III пальцев. Поэтому учет величины избыточной длины плюсневых костей необходим при выборе адекватного способа хирургической коррекции молоткообразных пальцев стопы.

ДОПОЛНИТЕЛЬНЫЕ МЕТОДЫ ОБСЛЕДОВАНИЯ

Плантография (получение отпечатка подошвенной поверхности стопы) позволяет оценить величину ее опорной поверхности. При поперечном плоскостопии с молоткообразной деформацией пальцев метод плантографии дает возможность выявить зоны перегрузки в области переднего отдела стопы, а также выявить отсутствие контакта молоткообразно деформированного пальца с плоскостью опоры.

Подобарография и подобарометрия позволяют изучить распределение нагрузки на подошвенной поверхности стопы с помощью современных компьютерных технологий и количественно определить величину давления в различных точках опорной поверхности стопы. Данное исследование выполняют устройством с датчиком давления для ***локальной подобарометрии,*** так как при использование больших платформ возникают затруднения при оценке давления в одной определенной точке. Прибор с одним датчиком позволяет фиксировать показатель давления непосредственно в исследуемой зоне (под головкой плюсневой кости или под ногтевой фалангой пальца) и, тем самым, оценить степень перегрузки головки плюсневой кости и опороспособность

исследуемого пальца (рис. 16). При вывихе пальца в ПФС значительно повышается давление под головкой соответствующей плюсневой кости, особенно, при вставании на носки. А после проведенного оперативного лечения, включающего укорачивающую остеотомию плюсневой кости и вправление вывиха, происходит нормализация распределения давления между головкой плюсневой кости и дистальной фалангой пальца.



Рис. 16. Применение локальной подобарометрии

Артрография в настоящее время используется редко, но она незаменима для оценки повреждения капсулы ПФС. Выход контрастного вещества во влагалище сухожилия длинного сгибателя пальцев — отличительный признак, указывающий на разрыв подошвенной связки. По данным артрографии при выраженной метатарзалгии разрывы подошвенной части капсулы второго ПФС встречаются в 95 % случаев, а третьего — в 50 %.

Ультразвуковая диагностика является наиболее полезной диагностической процедурой благодаря своей доступности, неинвазивности, низкой стоимости и возможности применения при выполнении активных движений в ПФС. Точность обнаружения повреждений подошвенной пластинки при УЗИ достигает 96 %.

Магнитно-резонансная томография в нужном разрешении позволяет достоверно оценить повреждения мягкотканных структур ПФС. На МРТ прекрасно видны суставная капсула, подошвенная связка и коллатеральный связочный комплекс, однако вследствие своей высокой стоимости исследование не нашло широкого распространения при данной патологии.

КОНСЕРВАТИВНОЕ ЛЕЧЕНИЕ

Консервативное лечение рекомендуется при начальных проявлениях деформации, у детей и подростков, в пожилом возрасте, в случаях наличия противопоказаний к хирургическому лечению, а также в послеоперационном периоде.

Рассчитывать на устранение молоткообразной деформации с помощью консервативного лечения не приходится. Лечение преследует 2 основные цели:

– снятие болевого синдрома;
– профилактика дальнейшего прогрессирования деформации.

Консервативное лечение включает следующие основные направления:

– Корригирующая гимнастика.
– Тейпирование.
– Физиотерапевтическое лечение.
– Использование ортопедических приспособлений (корректоры молоткообразной деформации, защитники мозолей, стельки, ортопедическая обувь).

Для уменьшения болевого синдрома при поперечном плоскостопии с молоткообразной деформацией пальцев рекомендуют ограничение нагрузки, подбор и ношение рациональной обуви (с широким носком и каблуком не выше 4 см).

Важное значение при нефиксированной деформации занимает корригирующая гимнастика. Рекомендуют пассивно производимые редрессирующие движения, направленные на устранение молоткообразной деформации пальцев. Назначают упражнения лечебной гимнастики, укрепляющие короткие мышцы стопы: применяют катание мяча и скалочки, подтягивание полотенца пальцами ног, стояние и ходьба по специальному коврику с резиновыми шипами. Лечебная гимнастика должна стать повседневным и привычным занятием, и выполнять ее следует 2 раза в день.

Сеансы редрессаций нужно сочетать с массажем и физиотерапевтическим лечением, улучшающим трофику тканей, направленным на размягчение кератозов, снижение воспалительных процессов и болевого синдрома. Местное использование разнообразных мазей, гелей, кремов способствует уменьшению воспаления, размягчению гиперкератозов, увлажнению и питанию кожи.

Большое распространение при нефиксированной деформации получил метод тейпирования поврежденных пальцев в правильном положении. Кроме того, существует огромный выбор разнообразных корректоров молоткообразной деформации пальцев стопы (рис. 17).

Рис. 17. Корректоры молоткообразной деформации пальцев

При фиксированной деформации консервативные методы лечения направлены в основном на снижение симптомов заболевания, а не на коррекцию деформации. Защита болезненных мозолей путем использования разделителей пальцев, колпачков, колец (рис. 18) может значительно облегчить страдания пациентов, особенно пожилого и старческого возраста. Периодическая обрезка, механическая или химическая обработка болезненных гиперкератозов также способствуют уменьшению болевого синдрома. Особая роль при лечении принадлежит назначению ортопедических стелек (кожаных, войлочных или силиконовых). Ортопедическая стелька с выкладкой поперечного свода стопы обеспечивает частичную разгрузку болезненных натоптышей на подошве стопы. При выраженной деформации пальцев используют ортопедическую обувь.

Рис. 18. Защитные приспособления при молоткообразной деформации

Однако консервативные методы лечения, как правило, обладают низкой эффективностью и не дают стойкого положительного эффекта, особенно при фиксированной форме деформации, так как не устраняют саму причину развития патологии. Поэтому основным методом лечения молоткообразной деформации пальцев стопы на сегодняшний день является оперативный.

ОПЕРАТИВНОЕ ЛЕЧЕНИЕ

К настоящему времени предложено около 100 методов хирургической коррекции молоткообразной деформации пальцев стопы. Некоторые из них получили достаточно широкое распространение, другие применяются только предложившими их авторами. Однако, несмотря на такое разнообразие оперативных приемов, количество неудовлетворительных результатов достигает 28–32 %. Поэтому продолжаются поиски новых малотравматичных и эффективных методик.

Все оперативные вмешательства можно разделить на 2 группы: ***паллиативные и радикальные.*** Изолированная коррекция только молоткообразной деформации пальца является вмешательством, временно улучшающим

функцию стопы, так как не устраняется ***основная причина деформации — поперечное плоскостопие*** и вальгусное отклонение первого пальца. Поэтому любая операция по поводу молоткообразной деформации должна начинаться с реконструкции поперечного свода стопы, а при наличии hallux valgus – и с устранения патологии I луча стопы. Только в таком случае ***вмешательство будет радикальным***, и можно рассчитывать на стабильную коррекцию молоткообразной деформации пальцев стопы.

Все хирургические вмешательства по поводу молоткообразных пальцев можно разделить на 3 группы:

– операции на мягких тканях;

– операции на костях;

– комбинированные вмешательства.

Мягкотканные операции применяются при нефиксированной форме деформации и включают различные виды капсулотомий, а также вмешательства на сухожилиях разгибателей и сгибателей молоткообразных пальцев.

Одним из распространенных вариантов коррекции является тыльная капсулотомия ПФС, Z-образное удлинение длинного и тенотомия короткого разгибателей пальца с последующей фиксацией спицами в корригированном положении. Широкое распространение получила операция Гердлстоун–Тейлора (Girglestone–Taylor). Суть методики состоит в транспозиции длинного сгибателя пальца на сухожилие его разгибателя. При этом сухожилие длинного сгибателя отсекается от места прикрепления к основанию дистальной фаланги, расщепляется на 2 части, а затем обе части проводятся по бокам проксимальной фаланги и сшиваются под сухожилиями разгибателя (рис. 19).

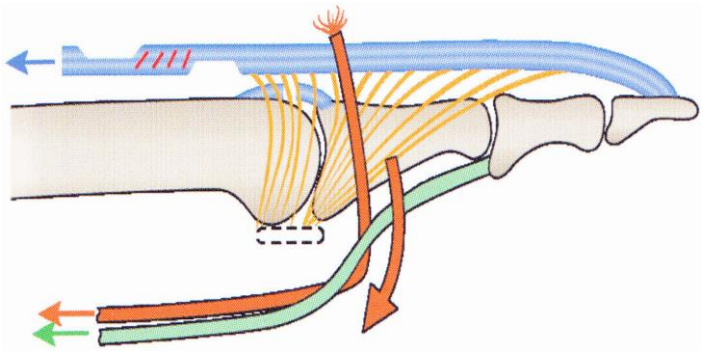

Рис. 19. Схема мягкотканной операции Гердлстоун–Тейлора (Girglestone–Taylor)

Операции на костях можно разделить на 3 подгруппы: ***операции на фалангах пальцев, операции на плюсневых костях и их сочетания.***

Среди ***вмешательств на фалангах пальцев*** наибольшую популярность получила резекция головки основной фаланги деформированного пальца по Гоману (Hohmann) (рис. 20) без фиксации или с последующей фиксацией пальца в правильном положении спицей Киршнера или инъекционной иглой. Вместо фиксации возможно применение скелетного вытяжения оперированного пальца в течение 3–4 недель.

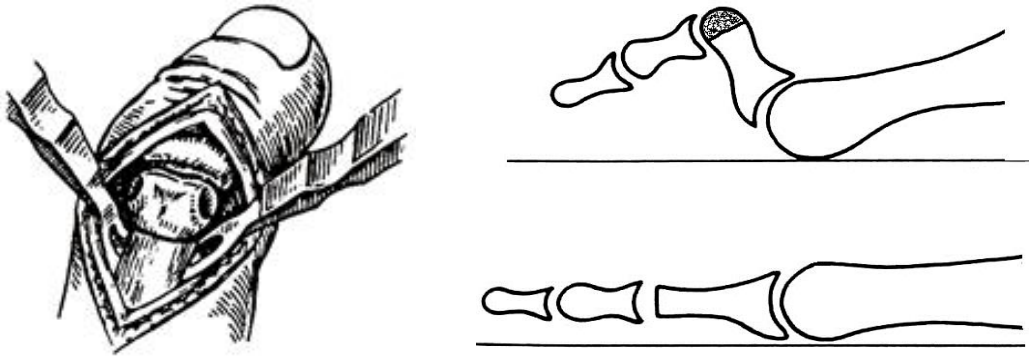

а *б*

Рис. 20. Резекция головки основной фаланги молоткообразного пальца по Гоману (Hohmann):
а — линия остеотомии; *б* — схема коррекции

Вмешательство позволяет эффективно устранить сгибательную контрактуру в ПМФС при фиксированном сгибательном варианте молоткообразной деформации. При сочетании с тыльным подвывихом пальца в ПФС операция дополняется тыльной капсулотомией этого сустава, тенотомией короткого и удлинением сухожилия длинного разгибателя соответствующего пальца.

На кафедре травматологии и ортопедии БГМУ разработан способ оперативного лечения молоткообразной деформации, включающий, наряду с резекцией головки основной фаланги, интерпозицию центральной порции сухожильного растяжения разгибателя между опилом основной фаланги и основанием средней фаланги пальца. Интерпозиция порции сухожилия между суставными поверхностями предотвращает формирование тугоподвижности и сохраняет возможность движений в суставе.

Резекция основания проксимальной фаланги пальца по Гохту (Goght) (рис. 21) может применяться в случаях подвывиха или вывиха молоткообразного пальца в ПФС, однако такое вмешательство нарушает конгруэнтность суставных поверхностей ПФС, в результате чего вывих может рецидивировать либо сформироваться «болтающийся» палец. Поэтому большинство ортопедов не рекомендует выполнение данного вмешательства.

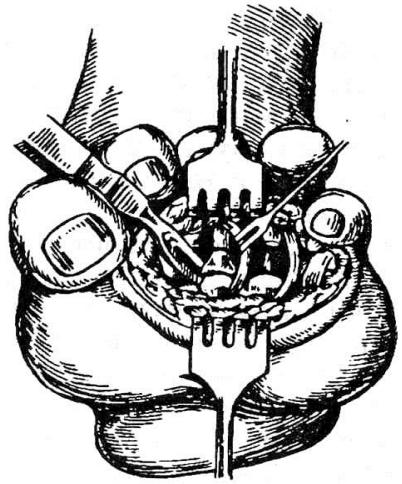

Рис. 21. Резекция основания проксимальной фаланги молоткообразного пальца по Гохту (Goght)

С целью коррекции нефиксированной молоткообразной деформации применяется суставосберегающая хирургическая методика, состоящая в резекции средней части диафиза основной фаланги пальца, оставляя интактными суставные поверхности — операция Рахман–Заде (Rahman–Zade).

При стойких контрактурах в межфаланговых суставах известна операция Руис–Мора (Ruiz–Mora), при которой производится полное удаление средней фаланги деформированного пальца. На сегодняшний день такое вмешательство может выполняться при коррекции молоткообразной деформации V пальца стопы.

В последние годы с целью предотвращения рецидива молоткообразной деформации ряд ортопедов предлагают выполнять артродез ПМФС с применением спиц или специального интрамедуллярного фиксатора (рис. 22).

а ***б***

Рис. 22. Артродез ПМФС с помощью интрамедуллярного фиксатора:
а — рентгенограмма после операции; *б* — вид фиксатора

Экзартикуляция (удаление) молоткообразного пальца является ошибкой, так как это вмешательство ведет впоследствии к усилению деформации соседних пальцев стопы.

Среди ***операций на плюсневых костях используют резекцию их головок, а также укорачивающие остеотомии.***

При разгибательном и разгибательно-сгибательном вариантах молоткообразной деформации средних пальцев с вывихом или подвывихом в ПФС ***применяют частичную (торцово-подошвенную) либо полную (тотальную) резекцию головок плюсневых костей*** (рис. 23, *а, б*). После укорачивающей резекции плюсневой кости вывих пальца к тылу легко устраняется, затем выполняется его трансартикулярная фиксация спицей в положении коррекции либо осуществляется вытяжение за ногтевую фалангу.

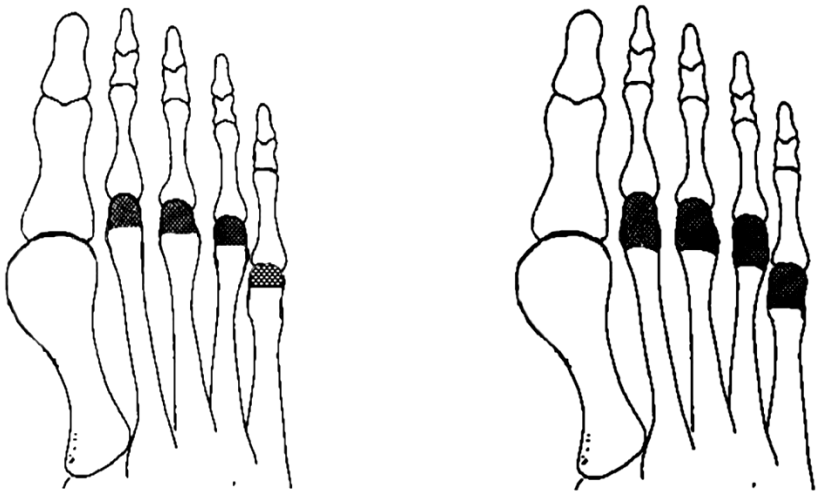

а ***б***

Схемы частичной и тотальной резекции головок II–V плюсневых костей:
а — частичная резекция; *б* — тотальная (полная) резекция

В случаях выраженной деформации можно сочетать резекцию головки плюсневой кости с резекцией головки основной фаланги деформированного пальца (рис. 24).

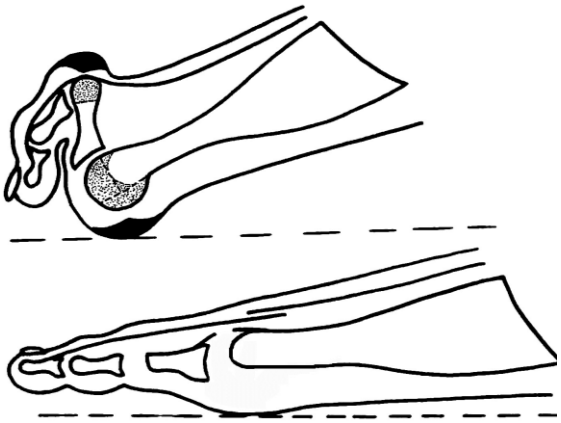

Рис. 24. Схема частичной резекции головки плюсневой кости в сочетании с резекцией головки основной фаланги пальца

На кафедре травматологии и ортопедии БГМУ разработаны специальные устройства для инструментальной обработки опилов плюсневых костей после укорачивающей (частичной или полной) резекции их головок (рис. 25). Устройство состоит из торцевой сферической фрезы, фиксированной к цилиндрическому штоку, на конце которого под углом 90° прикреплена рукоятка цилиндрической формы (рис. 25, *а*). Торцевая фреза имеет форму полусферы с нанесенными внутри режущими кромками, проходящими в продольном направлении (рис. 25, *б*). Во время операции фреза одевается на культю головки плюсневой кости, за рукоятку устройства осуществляются вращательные движения по часовой стрелке, в результате чего внутренняя поверхность полусферы, несущая режущие кромки, удаляет остатки мягких тканей и придает культе головки правильную сферическую форму, соответствующую форме основания проксимальной фаланги соответствующего пальца (рис. 26).



а ***б***

Рис. 25. Устройства для выполнения резекционной артропластики ПФС стопы: *а* — внешний вид устройств; *б* — торцевые фрезы

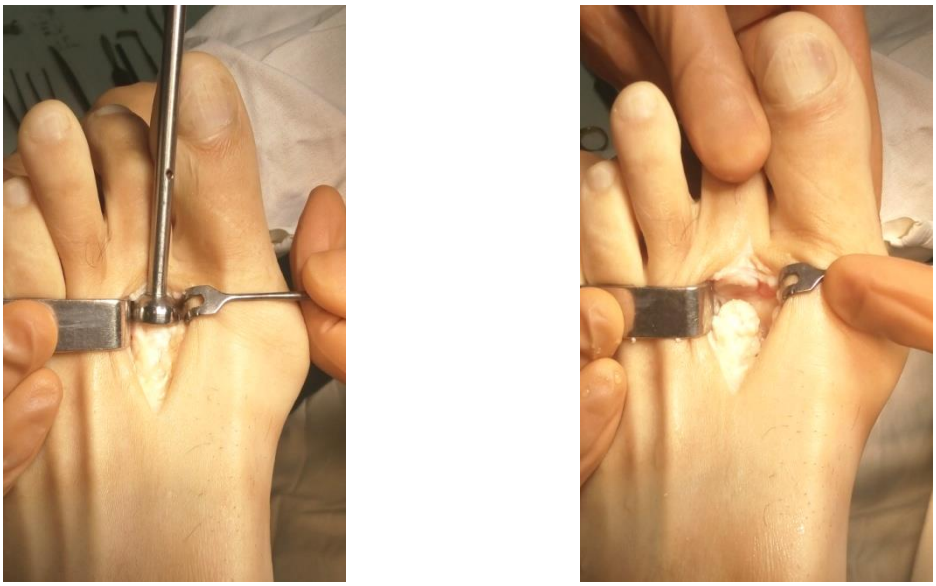

а ***б***

Рис. 26. Обработка культи плюсневой кости с помощью разработанного устройства: *а* — обработка фрезой опила головки плюсневой кости; *б* — вид вновь сформированной «головки» плюсневой кости

Наряду с резекцией головок, в молодом возрасте (25–40 лет) при наличии молоткообразной деформации, осложненной выраженной метатарзалгией и натоптышами на подошве, применяют ***укорачивающие остеотомии средних плюсневых костей в дистальном или проксимальном отделе***, позволяющие уменьшить нагрузку на их головки и устранить подвывихи или вывихи соответствующих пальцев (рис. 27).

Наиболее популярными вариантами укорачивающих остеотомий средних плюсневых костей являются дистальные остеотомии по Вейлу (Weil), Хелалу (Helal) и проксимальная остеотомия BRT (аббревиатура по именам авторов — Barouk, Rippstein, Tuellec). Суть операции Вейла состоит в косой остеотомии дистальной части плюсневой кости параллельно плоскости опоры и смещении ее головки в проксимальном направлении, что позволяет укоротить соответствующую плюсневую кость (рис. 27, *а*). При методике

Хелала линия остеотомии проходит сверху вниз и сзади наперед, а головка смещается проксимально и к тылу. Техника BRT предполагает клиновидную резекционную остеотомию на уровне проксимального метадиафиза плюсневых костей со смещением их головок к тылу после удаления образовавшегося клина (рис. 27, *б*).

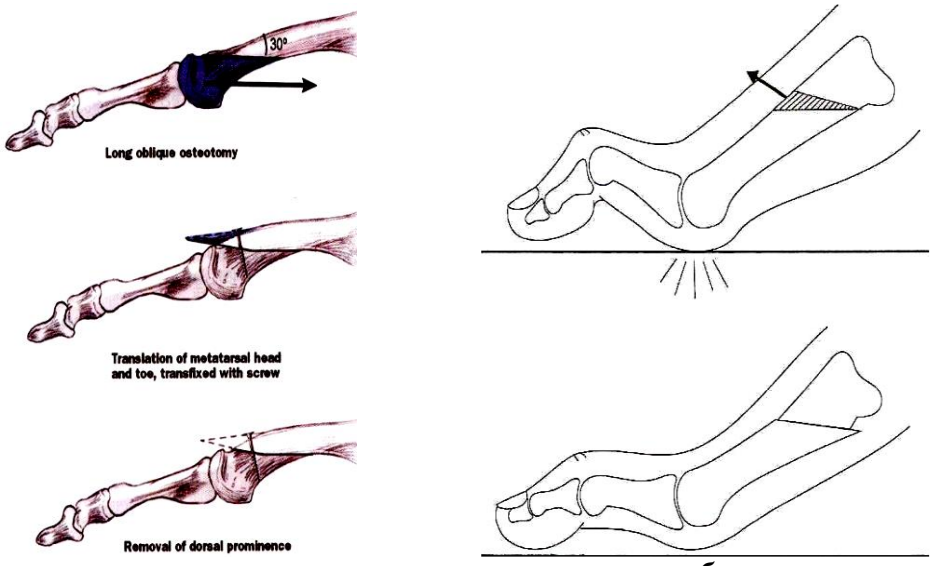

а ***б***

Рис. 27. Схемы укорачивающих остеотомий средних плюсневых костей:
а — косая дистальная остеотомия по Вейлу (Weil); *б* — проксимальная клиновидная остеотомия BRT

Если после выполнения укорачивающей остеотомии, сгибательная деформация на уровне ПМФС не устраняется путем ручной (мануальной) редрессации, требуется дополнительно произвести резекцию головки основной фаланги пальца по Гоману (Hohmann) (рис. 28).

а ***б***

Рис. 28. Укорачивающие остеотомии II, III, IV плюсневых костей по Вейлу (Weil) в сочетании с резекцией головки основной фаланги II пальца по Гоману (Hohmann):
а — прямая проекция; *б* — косая проекция

Комбинированные вмешательства включают различные сочетания операций на мягких тканях, суставах и костях молоткообразно деформированных пальцев стопы. Их преимущественно предлагают при фиксированных деформациях, а также в случаях нестабильности в ПФС. Так, при фиксированной разгибательно-сгибательной деформации рекомендуют сочетание операции Weil и Girdlestone–Taylor, а при наличии варусной нестабильности — Weil и медиальный релиз ПФС с транспозицией сухожилия короткого разгибателя пальца.

Учитывая роль повреждения подошвенной связки ПФС в развитии молоткообразной деформации пальцев стопы, обоснованным является восстановление ее целостности. Существуют способы открытого восстановления плантарной пластинки из тыльного или подошвенного доступа. Операция из подошвенного доступа является более доступной, но, в то же время, и более травматичной. Мягкотканное вмешательство по восстановлению подошвенной пластинки, как правило, сочетается с укорачивающей остеотомией плюсневой кости по Weil. Существует и артроскопический способ тенодеза плантарной пластинки, однако он требует наличия дорогостоящего специализированного инструментария.

ЗАКЛЮЧЕНИЕ

Таким образом, молоткообразная деформация пальцев стопы является довольно распространенным заболеванием, особенно в пожилом и старческом возрасте. Основной причиной, приводящей к возникновению молоткообразных пальцев, является поперечное плоскостопие и вальгусное отклонение I пальца. Существуют различные варианты молоткообразной деформации, характеризующиеся разной степенью выраженности патологических изменений на уровне суставов деформированного пальца. В каждом втором случае молоткообразная деформация пальца сопровождается выраженным болевым синдромом на подошвенной поверхности стопы — перегрузочной метатарзалгией.

Консервативные методы лечения не способны исправить деформацию и приносят лишь кратковременный эффект, поэтому основным методом лечения патологии является оперативный. Выбор вида хирургического пособия должен определяться вариантом имеющейся деформации, степенью ее выраженности и фиксированности. Стабильная коррекция молоткообразной деформации пальцев возможна только при одновременной реконструкции поперечного свода стопы.

САМОКОНТРОЛЬ УСВОЕНИЯ ТЕМЫ

1. Что такое подошвенная пластинка ПФС?
2. Какие мышцы осуществляют активные движения в ПФС и ПМФС?
3. Контрактуры в каких суставах характерны для молоткообразной деформации пальца?
4. Что такое парабола Лельевра?
5. Какие варианты молоткообразной деформации пальцев стопы выделяют при клиническом осмотре?
6. Какие формы молоткообразной деформации существуют?
7. Каким образом производят измерение патологической установки фаланг деформированного пальца в сагиттальной плоскости?
8. Что такое тест Лахмана?
9. Охарактеризуйте тест «бумажной полоски».
10. Назовите типичные участки локализации болевых ощущений при молоткообразной деформации пальцев стопы.
11. Что такое локальная подобарометрия?
12. Перечислите основные направления консервативной терапии.
13. Назовите оперативные методики, применяющиеся на фалангах молоткообразных пальцев.
14. В чем суть укорачивающих остеотомий средних плюсневых костей?
15. Какие существуют способы восстановления подошвенной пластинки ПФС?

СПИСОК ИСПОЛЬЗОВАННОЙ ЛИТЕРАТУРЫ

1. *Бобров, Д. С.* Хирургическое лечение молоткообразной деформации пальцев стоп (обзор литературы) / Д. С. Бобров, А. А. Шубкина, А. В. Лычагин, Л. Ю. Слиняков, Л. Я. Якимов // Вестник РАМН. 2019; Т. 74 (4). С. 272–282.

2. *Карданов, А. А.* Хирургия переднего отдела стопы в схемах и рисунках / А. А. Карданов. Москва : МЕДПРАКТИКА-М, 2012. 144 с.

3. *Михнович, Е. Р.* Статические деформации стоп : метод. рекомендации / Е. Р. Михнович, А. И. Волотовский. Минск : БГМУ, 2003. 28 с.

4. *Савинцев, А. М.* Реконструктивно-пластическая хирургия поперечного плоскостопия / А. М. Савинцев. Санкт-Петербург : ФОЛИАНТ, 2006. 200 с.

5. *Травматология* и ортопедия : учеб. / под ред. Н. В. Корнилова, А. К. Дулаева. 4-е изд., перераб. и доп. Москва : ГЭОТАР-Медиа, 2020. 656 с.

Приложение 1

Визуальная аналоговая шкала боли (ВАШ)

Приложение 2

Шкала Американской ассоциации ортопедов стопы и голеностопного сустава для II–V пальцев (AOFAS–II–V – American Orthopaedic Foot and Ankle Society Lesser Toe Scale)

	Количество баллов	Левая стопа		Правая стопа	
		До операции	После операции	До операции	После операции
БОЛЬ (40 баллов)					
Боль отсутствует	**40**				
Боль слабая, возникает изредка	**30**				
Боль средняя, возникает ежедневно	**20**				
Боль сильная, возникает почти постоянно	**0**				
ФУНКЦИЯ: Ограничение активности, движения в суставах оперированных пальцев, использование опоры (45 баллов)					
Не ограничена активность, не использует опору	**10**				
Не ограничена повседневная активность, ограничена спортивная активность, не использует опору	**7**				
Ограничена повседневная и спортивная активность, использует трость	**4**				
Значительно ограничена повседневная и спортивная активность и ходьба, использует костыли	**0**				
Требования к обуви					
Обычная или модельная обувь без определенных требований	**10**				
Комфортная обувь, использование ортопедических стелек	**5**				
Специальная или ортопедическая обувь	**0**				
Движения в плюснефаланговом суставе оперированного (-ых) пальца (-ев) (суставе у основания пальца): суммарная амплитуда сгибания и разгибания					
Нормальные или незначительно ограничены **(движения 75° и более)**	**10**				
Умеренное ограничение **(движения от 30° до 74°)**	**5**				
Выраженное ограничение **(движения менее 30°)**	**0**				
Движения в межфаланговом суставе (суставе в области середины пальца): амплитуда сгибания					
Не ограничены или незначительно ограничены **(движения более 10°)**	**5**				
Значительно ограничены **(движения менее 10°)**	**0**				
Стабильность плюснефалангового и межфалангового суставов оперированного пальца (во всех направлениях)					
Суставы стабильны	**5**				
Выраженная нестабильность или возможность вывиха в суставах пальца	**0**				
Натоптыши на подошве стопы и омозолелости по тыльной поверхности оперированного(-ых) пальца (-ев)					
Нет натоптышей и омозолелостей или они есть, но без клинических проявлений	**5**				

Окончание прил. 2

	Количество баллов	**Левая стопа**		**Правая стопа**	
		До операции	**После операции**	**До операции**	**После операции**
Болезненные натоптыши и омозолелости	**0**				
АДАПТАЦИЯ СТОПЫ К ПОВЕРХНОСТИ ОПОРЫ (15 баллов)					
Хорошая: опороспособные пальцы, хорошо адаптированны к плоской поверхности	**15**				
Удовлетворительная: некоторое нарушение адаптации пальцев стопы к плоской поверхности, но без клинических проявлений	**8**				
Плохая: грубое снижение опороспособности с наличием выраженной клинической симптоматики	**0**				
СУММАРНОЕ КОЛИЧЕСТВО БАЛЛОВ	**100**				

ОГЛАВЛЕНИЕ

Мотивационная характеристика темы 3
Введение 4
Особенности анатомии и функции малых пальцев стопы 6
Этиология и патогенез молоткообразной деформации 9
Классификация 11
Клиническая характеристика 14
Рентгенологическая характеристика 18
Дополнительные методы обследования 20
Консервативное лечение 21
Оперативное лечение 23
Заключение 30
Самоконтроль усвоения темы 31
Список использованной литературы 32
Приложение 1 33
Приложение 2 34

ISBN 978-985-21-1118-8