

МИНИСТЕРСТВО ЗДРАВООХРАНЕНИЯ РЕСПУБЛИКИ БЕЛАРУСЬ
БЕЛОРУССКИЙ ГОСУДАРСТВЕННЫЙ МЕДИЦИНСКИЙ УНИВЕРСИТЕТ
КАФЕДРА ЭНДОДОНТИИ

ЗАБОЛЕВАНИЯ СЛИЗИСТОЙ ОБОЛОЧКИ ПОЛОСТИ РТА

Рекомендовано Учебно-методическим объединением по высшему
медицинскому, фармацевтическому образованию Республики Беларусь
в качестве учебно-методического пособия для студентов учреждений
высшего образования, обучающихся по специальности
1-79 01 07 «Стоматология»



Минск БГМУ 2022

УДК 616.311(075.8)

ББК 56.6я73

3-12

Авторы: д-р мед. наук, проф. Т. Н. Манак; канд. мед. наук, доц. Л. Г. Борисенко; канд. мед. наук, доц. И. М. Семченко; ассист. О. В. Макарова; ассист. О. Н. Пронорович

Рецензенты: д-р мед. наук, проф., зав. каф. общей стоматологии Белорусской медицинской академии последипломного образования Н. А. Юдина; каф. терапевтической стоматологии с курсом факультета повышения квалификации и переподготовки кадров Витебского государственного ордена Дружбы народов медицинского университета

Заболевания слизистой оболочки полости рта : учебно-методическое пособие / Т. Н. Манак [и др.]. – Минск : БГМУ, 2022. – 144 с.

ISBN 978-985-21-1151-5.

Изложены причины возникновения, классификация, клинические проявления заболеваний слизистой оболочки полости рта согласно классификации МКБ-10.

Предназначено для студентов 3–5-го курсов стоматологического факультета.

УДК 616.311(075.8)

ББК 56.6я73

Учебное издание

Манак Татьяна Николаевна

Борисенко Людмила Григорьевна

Семченко Ирина Михайловна и др.

ЗАБОЛЕВАНИЯ СЛИЗИСТОЙ ОБОЛОЧКИ ПОЛОСТИ РТА

Учебно-методическое пособие

Ответственная за выпуск В. А. Андреева

Редактор Н. В. Оношко

Компьютерная вёрстка А. В. Янушкевич

Подписано в печать 04.11.22. Формат 60×84/16. Бумага писчая «Xeros office».

Ризография. Гарнитура «Times».

Усл. печ. л. 8,37. Уч.-изд. л. 7,55. Тираж 80 экз. Заказ 483.

Издатель и полиграфическое исполнение: учреждение образования «Белорусский государственный медицинский университет».

Свидетельство о государственной регистрации издателя, изготовителя, распространителя печатных изданий № 1/187 от 18.02.2014.

Ул. Ленинградская, 6, 220006, Минск.

ISBN 978-985-21-1151-5

© УО «Белорусский государственный медицинский университет», 2022

МОТИВАЦИОННАЯ ХАРАКТЕРИСТИКА ТЕМЫ

Стоматологические заболевания — наиболее распространенные нарушения здоровья человека. Особое место среди них занимают процессы, связанные с поражением слизистой оболочки полости рта (СОПР). Большой интерес к этой патологии объясняется частым возникновением, большим разнообразием форм, широким спектром этиологических факторов, довольно сложным, а во многих случаях недостаточно ясным механизмом патогенеза заболеваний. Но, несмотря на то, что причины возникновения, механизмы развития и клиническое течение заболеваний СОПР достаточно разнообразны, для многих из них характерны некоторые общие признаки, что дает возможность объединить их в отдельные родственные группы.

Вопросы диагностики, дифференциальной диагностики и лечения патологии СОПР представляют сложности и для стоматологов, и для врачей других специальностей. Это обусловлено прежде всего тесной анатомо-физиологической взаимосвязью ротовой полости с различными системами организма, схожестью клинической картины и быстрым динамическим ее изменением за короткий промежуток времени, сочетанием поражений слизистой рта с другими заболеваниями. Самостоятельные поражения СОПР и проявления на слизистой оболочке рта системных заболеваний часто имеют схожие симптомы, поэтому на врача-стоматолога ложится ответственность за своевременную диагностику заболеваний и направление пациента к соответствующему специалисту. Диагностика, и особенно дифференциальная диагностика, заболеваний СОПР должна основываться на глубоких знаниях анатомии, фармакологии, терапии и на использовании широкого спектра дополнительных методов диагностики.

Данное учебно-методическое пособие освещает вопросы этиологии, клинических проявлений, диагностики и дифференциальной диагностики, а также лечения заболеваний непосредственно СОПР и общих заболеваний, проявляющихся на ней. Характеристика различных нозологических форм изложена последовательно, согласно схеме проведения обследования и диагностики, при этом указано, на какие признаки обратить внимание для верификации заболевания.

Представленное в данном учебно-методическом пособии разделение заболеваний по симптомам их проявлений на слизистой оболочке (белые, пузырьные, эрозивно-язвенные) является относительным и связано с тематикой семинарских занятий, проводимых со студентами 5-го курса стоматологического факультета БГМУ. Такое разделение позволяет студентам лучше усваивать учебный материал и ориентироваться в современных литературных источниках.

Требования к исходному уровню знаний. Для успешного усвоения темы студентам необходимо повторить:

- из морфологии человека: анатомия и гистология губ и языка;
- нормальной физиологии: функции СОПР, слизистой оболочки и красной каймы губ;
- патологической физиологии: патоморфологические процессы (воспаление, дистрофия, неоплазия);
- дерматовенерологии: элементы поражения СОПР и кожи;
- фармакологии: антисептические, антибактериальные, противогрибковые, противовоспалительные и кератопластические средства.

Контрольные вопросы из смежных дисциплин:

1. Анатомическое строение СОПР.
2. Кровоснабжение и иннервация челюстно-лицевой области.
3. Дополнительные методы исследования и лабораторная диагностика заболеваний СОПР.
4. Показания и противопоказания к использованию антисептических, антибактериальных, противогрибковых, противовоспалительных и кератопластических средств.

Контрольные вопросы по теме занятия:

1. Классификация болезней СОПР (МКБ-10).
2. Методы обследования при заболеваниях СОПР.
3. Клиника и дифференциальная диагностика «белых», пузырных, эрозивно-язвенных поражений СОПР.
4. Клиника и дифференциальная диагностика заболеваний губ и языка.
5. Динамика элементов поражения при различных заболеваниях СОПР.
6. Современные принципы лечения пациентов с заболеваниями, имеющими клинические проявления на СОПР.

СТРОЕНИЕ И ФУНКЦИИ СЛИЗИСТОЙ ОБОЛОЧКИ ПОЛОСТИ РТА

Как и все отделы желудочно-кишечного тракта, ротовая полость выстлана слизистой оболочкой, которая подвержена действию различных механических, химических и термических факторов при разжевывании пищи, питье и т. д. Она характеризуется высокой регенераторной способностью и относительной устойчивостью к внедрению инфекции. Эти свойства тесно связаны с особенностями строения слизистой оболочки.

Строение. СОПР состоит из 3 слоев: эпителиального, собственной (соединительно-тканной) пластинки и подслизистой основы.

Слизистая оболочка на всем протяжении покрыта **многослойным плоским эпителием**, толщина которого в разных отделах полости рта варьирует. Пласт эпителия состоит из нескольких слоев клеток, связанных между собой десмосомами.

Многослойный плоский неороговевающий эпителий состоит из 3 слоев: базального, шиповатого и поверхностного. Не подвергается ороговению слизистая оболочка в области щеки (за исключением линии смыкания зубов), губ, мягкого неба, переходных складок преддверия полости рта, дна полости рта и нижней поверхности языка. В полости рта пласт неороговевающего эпителия часто значительно толще, чем пласт ороговевающего эпителия.

Многослойный плоский ороговевающий эпителий полости рта состоит из 4 слоев: базального, шиповатого, зернистого и рогового. Блестящий слой, характерный для эпидермиса кожи, в эпителии полости рта отсутствует.

Процессы пролиферации и кератинизации происходят в ороговевающем эпителии постоянно. Тип ороговения именуется ортокератозом (от греч. orthos — истинный). В некоторых участках эпителия, испытывающих наибольшее давление при жевании (твердое небо, десна), встречается тип ороговения, именуемый паракератозом (от греч. para — около). При паракератозе на поверхности пласта находятся клетки, содержащие кератин, однако в них сохраняются пикнотизированные ядра, остатки органелл, зернистый слой выражен плохо. В полости рта паракератоз считается физиологическим. Склонность к ороговению обнаруживается в области твердого неба, десен, щек по линии смыкания зубов («белая линия»), верхней поверхности языка (на нитевидных сосочках).

Важным компонентом эпителиального пласта является *базальная мембрана*, расположенная между эпителием и подлежащей соединительной тканью. Эта пограничная структура имеет сложное строение и обеспечивает прикрепление эпителиальных клеток. Базальная мембрана выполняет также трофическую и морфогенетическую функции.

Собственная (соединительнотканная) пластинка СОПР, на которой лежит пласт эпителия, состоит из волокнистой соединительной ткани. Она может подразделяться на 2 слоя: сосочковый, образованный рыхлой волокнистой соединительной тканью, и сетчатый, представленный плотной неоформленной соединительной тканью. Высота сосочков и степень выраженности указанных слоев варьируют, иногда слои не выражены.

В тех участках, где слизистая оболочка подвижна и может собираться в складки, собственная пластинка расположена на *подслизистой основе*. СОПР, в отличие от других слизистых оболочек, не имеет мышечной пластинки, отделяющей собственный слой от подслизистой основы. Последняя состоит из более рыхлой соединительной ткани, в которой содержатся ско-

пления жировых клеток или концевые (секреторные) отделы мелких слюнных желез, сосуды и нервные элементы.

Функции. СОПР выполняет ряд функций. *Защитная функция* состоит в том, что эпителий предохраняет подлежащие ткани от влияния вредоносных факторов. В неповрежденном виде он непроницаем для большинства микроорганизмов. Кроме того, эпителиоциты, слущивающиеся с поверхностных слоев эпителия слизистой оболочки, обладают бактерицидными свойствами. *Всасывательная функция* осуществляется благодаря проницаемости слизистой оболочки для ряда веществ (йод, калий, натрий и др.) и некоторых лекарственных препаратов. *Сенсорная функция* связана с многочисленными и разнообразными рецепторами, воспринимающими тактильные, температурные, болевые и вкусовые раздражения.

СОПР представляет собой мощное рефлексогенное поле, оказывающее влияние на деятельность желез и мышц кишечного тракта и других систем организма.

ПАТОЛОГИЧЕСКИЕ ПРОЦЕССЫ В СЛИЗИСТОЙ ОБОЛОЧКЕ ПОЛОСТИ РТА

Вследствие воздействия экзогенных или эндогенных поражающих факторов в слизистой оболочке возникают различные патологические процессы.

В результате нервно-сосудистых расстройств в соединительнотканых структурах слизистой часто появляются очаговые некрозы. Поверхностные дефекты — эрозии — образуются при нарушении целостности только поверхностных слоев эпителия. Если повреждается соединительнотканый слой, то в результате заживления образуется рубец.

Патологические процессы приводят к изменениям слизистой оболочки полости рта, в частности к нарушениям процессов ороговения.

Воспаление — защитная сосудисто-тканевая реакция организма на воздействие раздражителя. По морфологии различают 3 формы воспаления: альтеративную, экссудативную и пролиферативную. При *альтеративном воспалении* преобладают дистрофические и некротические процессы в клетках, волокнистых структурах и межучточном веществе слизистой. *Экссудативная форма* воспаления характеризуется гиперемией, отеком и инфильтрацией. *Пролиферативное воспаление* выражено процессами деления клеток, образования грануляционной ткани, склероза и фиброза.

Акантоз — утолщение эпителиального слоя слизистой оболочки за счет пролиферации базальных и шиповатых клеток. Результатом акантоза является появление узелка, узла, лихенизации. К заболеваниям, которым сопутствует данный патологический процесс, относятся: плоский лишай, лей-

коплакия, мягкая лейкоплакия, гипо- и авитаминозы, красная волчанка, сухая форма эксфолиативного хейлита, атопический хейлит и др.

Паракератоз — нарушение процесса ороговения, связанное с потерей клетками эпителия способности вырабатывать кератогиалин. Гистологически при паракератозе отмечается разрыхление рогового слоя, частичное или полное исчезновение зернистого слоя. Клетки рогового слоя имеют палочковидные ядра. Связь между отдельными клетками этого слоя теряется. Результатом паракератоза является появление пятен, лихенизации, вегетации, узла, узелка. Участки паракератоза имеют беловатую окраску, не соскабливаются. К заболеваниям, которым сопутствует данный патологический процесс, относятся: лейкоплакия, плоский лишай, красная волчанка, сухая форма эксфолиативного хейлита, атопический хейлит и др.

Дискератоз — форма неправильного ороговения, характеризующаяся патологической кератинизацией отдельных эпителиальных клеток. Клетки становятся более крупными, округлыми, с зернистостью в цитоплазме (тельца Дарье), затем превращаются в гомогенные ацидофильные образования с мелкими пикнотическими ядрами, называемыми зернами и располагающимися в роговом слое. Дискератоз наблюдается при старении.

Гиперкератоз — чрезмерное утолщение рогового слоя эпителия. Процесс может развиваться в результате избыточного образования кератина или задержки слущивания эпителия. В основе гиперкератоза лежит интенсивный синтез кератина вследствие повышения функциональной активности клеток эпителия (хроническое раздражение или нарушение обменного характера). Этот процесс сопровождается следующими заболеваниями: лейкоплакию, плоский лишай, красную волчанку, сухую форму эксфолиативного хейлита и др.

Папилломатоз — разрастание сосочкового слоя собственной пластинки слизистой оболочки и его врастание в эпителий.

Вакуольная дистрофия — внутриклеточный отек эпителиальных клеток с появлением в цитоплазме вакуолей, разрушающих клетки. Иногда вакуоль занимает почти всю клетку, оттесняя ядро к периферии. При этом ядро принимает седловидную форму.

Спонгиоз — скопление жидкости между клетками шиповидного слоя. Межклеточные промежутки при этом расширены, заполнены жидкостью, цитоплазматические выступы вытянуты. Процесс начинается с расширения межклеточных канальцев, которые заполняются поступающим из соединительной ткани экссудатом. Этот экссудат растягивает, а затем и разрывает межклеточные связи, образуя полость. В ней обнаруживаются серозное содержимое и эпителиальные клетки, потерявшие связь с эпителием. Результатом этого процесса может быть волдырь, пузырек, пузырь.

Баллонизирующая дистрофия — нарушение связей между клетками шиповатого слоя, что приводит к свободному расположению отдельных клеток

или их групп в экссудате образующихся пузырьков в виде шаров-баллонов. Этому предшествует некоторое утолщение эпителия, появление гигантских эпителиальных клеток в результате амитотического деления ядер, однако сама клетка не делится. Клетка увеличивается в размере (шар, баллон) и плавает в жидкости. Этот патологический процесс проявляется при простом герпесе, многоформной эритеме, плоском лишае.

Акантолиз — расплавление межклеточных мостиков в шиповатом слое, что приводит к потере связей между эпителиальными клетками. В эпителии образуются щели и внутриэпителиальные пузыри, пузырьки. В основе этого процесса лежат иммунные механизмы. При этом клетки шиповатого слоя округляются, немного уменьшаются в размере, ядро становится более крупным. Клетки свободно плавают в содержимом пузыря, а также выстилают его дно. Этот процесс встречается при вульгарной пузырчатке, простом герпесе.

Опухоли (бластомы) — патологическое разрастание тканей в результате потенциально беспредельного деления клеток. Опухоли делят на доброкачественные (из дифференцированных клеток) и злокачественные (из недифференцированных клеток). По происхождению их классифицируют на опухоли из эпителиальной, соединительной, сосудистой, железистой, мышечной и нервной тканей, а также смешанные опухоли.

Развитие каждого заболевания характеризуется возникновением своеобразных элементов поражения. Элементы поражения делят на первичные (возникают на неизменной слизистой оболочке или коже) и вторичные (развиваются в результате трансформации или повреждения уже существующих элементов). К первичным относятся пятно, узелок, узел, бугорок, пузырек, пузырь, гнойничок, киста, волдырь, абсцесс. Вторичными элементами являются эрозия, афта, язва, трещина, рубец, налет, чешуйка, корка.

Пятно — ограниченный участок измененного цвета на слизистой оболочке, никогда не выступающий над ее уровнем. Различают воспалительные и невоспалительные пятна. Первые имеют разные оттенки, чаще красного, реже синеватого цвета. К невоспалительным пятнам относят геморрагические пятна: петехии и экхимозы.

Узелок — бесполое образование, выступающее над поверхностью слизистой оболочки и отличающееся от нее по цвету.

Узел — плотное образование, берущее начало в подслизистом слое. Обнаруживается при пальпации как плотный малоболлезненный округлой формы инфильтрат.

Бугорок — инфильтративное бесполое образование, захватывающее все слои слизистой оболочки и возвышающееся над ее поверхностью.

Пузырек — полостной элемент размером до 5 мм в диаметре, наполненный жидкостью. Пузырек формируется в шиповатом слое эпителия, чаще

имеет серозное, иногда геморрагическое содержимое. Высыпания пузырьков могут быть как на неизменной, так и на гиперемизированной и отечной основе. Его покрывка быстро разрывается, образуя эрозию, по краям которой остаются обрывки пузырька. При обратном развитии пузырьки не оставляют следа. Нередко они располагаются группами. Формируются пузырьки, как правило, при вирусных заболеваниях.

Пузырь — полостной элемент значительных размеров (от 5–6 мм до нескольких сантиметров), заполненный жидкостью. Формируется пузырь внутри- или субэпителиально. В нем различают покрывку, дно и содержимое. Экссудат может быть серозным или геморрагическим. Покрывка субэпителиального пузыря толстая, поэтому он существует на слизистой больше времени, чем внутриэпителиальный пузырь, тонкая покрывка которого быстро разрывается.

Гнойничок — полостное образование, выполненное гнойным экссудатом.

Киста — полостное образование, имеющее соединительнотканную капсулу с эпителиальной выстилкой.

Волдырь — бесполостное образование, возникающее вследствие остро ограниченного отека сосочкового слоя и представляющее собой плоское возвышение над уровнем слизистой оболочки размером от 0,2 до 2 см.

Абсцесс — полостное образование различных размеров, заполненное гноем.

Эрозия — дефект поверхностного слоя эпителия. Эрозия заживает без рубцевания. Она возникает от разрыва пузыря, пузырька, разрушения папул, травматического повреждения. При разрыве пузыря эрозия повторяет его контуры. При слиянии эрозий образуются большие эрозивные поверхности с разнообразными контурами.

Афта — элемент поражения, локализующийся в пределах эпителия или вовлекающий в процесс и соединительную ткань. Это образование округлой (овальной) формы, покрытое белесоватым налетом и окруженное красным воспалительным венчиком. Обычно афта болезненна. Заживление протекает без образования рубца, если не вовлечена соединительная ткань. В противном случае возможны рубцовые изменения.

Язва — дефект слизистой оболочки в пределах соединительнотканного слоя. В язве различают дно и края. Края могут быть подрывными и нависающими над дном, отвесными и блюдцеобразными, мягкими и твердыми. Кроме того, дно язвы может быть покрыто гнойным налетом, некротическими массами, сосочковыми разрастаниями, оно может легко кровоточить при травматизации. Часто по краям язвы сохраняются элементы поражения основного патологического процесса. Заживление язвы сопровождается образованием рубца.

Трещина — линейный дефект в пределах только эпителия или включая и слой собственно слизистой оболочки, возникающий в результате потери тканью эластичности.

Рубец — образование на месте заживления дефекта собственно слизистой оболочки и подслизистого слоя.

Корка — ссохшийся экссудат.

Чешуйка — пластинка, состоящая из десквамированных ороговевших клеток эпителия. Чешуйки возникают в результате гипер- и паракератоза.

Налет — образование, состоящее из микроорганизмов, фибринозной пленки или слоев отторгшегося эпителия.

ДИАГНОСТИКА

Диагностика болезней, проявляющихся на СОПР, не имеет принципиальных отличий от диагностики других болезней полости рта. Тщательное клиническое обследование пациента позволяет поставить предварительный диагноз и мотивированно применить дополнительные методы исследования для верификации нозологической формы.

Обследование пациентов с заболеваниями СОПР — это комплекс целенаправленных субъективных и объективных обследований, дополненных данными необходимых вспомогательных методов, цель которых — постановка окончательного диагноза, прогнозирование исхода болезни, оценка течения заболевания и выбор рационального метода лечения.

Обследование пациентов с заболеванием СОПР проводят по определенной схеме:

I. Опрос.

1. Жалобы.
2. Анамнез жизни (условия работы и быта, профессиональные вредности, перенесенные и сопутствующие болезни, вредные привычки).
3. Анамнез заболевания.
4. Аллергологический анамнез.

II. Осмотр:

1. Внешний осмотр.

2. Осмотр полости рта:

1) общее обследование полости рта:

- запах изо рта;
- слюна;
- гигиена полости рта;

2) детальное обследование полости рта:

- красная кайма губ, углы рта, слизистая оболочка губ;

- преддверье полости рта и слизистая оболочка щек;
- язык, подъязычная область, дно полости рта;
- мягкое и твердое небо, глотка;
- десны;
- зубы.

Опрос пациента. Сбор жалоб и анамнеза — начальный этап обследования. Во время опроса выясняются данные паспортной части истории болезни: возраст, профессия пациента и социальные условия его жизни. Расспрашивая о развитии заболевания, необходимо определить: как давно оно началось, каковы были его первые симптомы, какие признаки добавились со временем; возникали ли подобные проявления раньше; проводилось ли лечение, какие были его результаты; как организм переносит лекарственные препараты или некоторые продукты питания. Необходимо помнить, что опрос следует вести в активной форме, направляя дополнительными вопросами рассказ пациента в нужное русло.

При жалобах на боль врач должен уточнить, как она возникла: самостоятельно или по какой-либо причине. Необходимо выяснить время возникновения боли, ее локализацию, распространение и продолжительность. Кроме того, следует определить характер течения заболевания (острое, хроническое, рецидивирующее).

Осмотр. Тщательный осмотр является первым этапом объективного обследования пациента, позволяющим выявить макроскопически видимые изменения челюстно-лицевой области, а также элементы поражения СОПР. Он состоит из внешнего осмотра и обследования полости рта. Врач обращает внимание на общий вид пациента, его конституцию, двигательную активность, выражение лица, особенности артикуляции, цвет склер и видимой поверхности кожи.

Осмотр СОПР начинают с красной каймы губ. Необходимо обратить внимание на состояние уголков губ. После этого последовательно и тщательно осматривают слизистую оболочку всей полости рта, а не только области, на которую пациент предъявляет жалобы.

Важно учитывать, что при наличии на СОПР изъязвлений или иных элементов поражения, сопровождающихся болезненностью, осмотр необходимо проводить очень осторожно. Не следует также вынуждать пациента чрезмерно открывать рот.

Последовательно осматривая СОПР, врачу необходимо определить признаки нарушения состояния слизистой оболочки. Осмотр дает возможность выявить изменения окраски, рельефа, увлажненности слизистой оболочки, наличие напластований или ограниченных скоплений экссудата, разрастания или дефекты СОПР.

Выявленные изменения цвета, блеска, характера поверхности слизистой оболочки следует дополнить данными о расположении элементов поражения и их протяженности. Правильное описание элемента поражения помогает в постановке диагноза.

Описание элемента поражения проводят в определенной последовательности:

1. Локализация.
2. Вид (папула, эрозия и т. п.).
3. Размер.
4. Форма.
5. Окраска.
6. Рельеф (гладкий, шероховатый, зернистый).
7. Границы (четкие, нерезко выраженные, ровные, фестончатые, зубчатые).
8. Отношение к окружающим тканям (плюс-минус ткань).
9. Налет, его вид (можно ли снять налет, если снимается — характер открявшейся поверхности).
10. При описании эрозии, язвы — дно и края (покатые, подрытые и др.).
11. Фоновые изменения (гиперемия, гиперкератоз и др.).
12. Консистенция краев и основания (инфильтрат в основании).
13. Болезненность.

Кроме того, для дифференциальной диагностики заболевания необходимо учитывать распространенность элементов поражения, их количество, симметричность, моно- или полиморфизм, расположение по отношению друг к другу, склонность к слиянию.

Выбор дополнительных методов обследования, их направленности и объема определяется предполагаемым видом патологии, стадией заболевания и общим состоянием здоровья пациента. К дополнительным методам исследования поражений СОПР относятся:

- цитологическое;
- гистологическое;
- микробиологическое;
- биохимическое (кровь, слюна);
- аллергологические пробы.

Под цитологическим исследованием подразумевается оценка изменения клеток. Основой исследования является их сравнение с интактными клетками, находящимися рядом. Забор материала для исследования может проводиться различными способами: взятием смывов, мазков, мазков-отпечатков, соскобов и пункцией. Полученный материал помещают на предметное стекло и исследуют нативно или в окрашенном препарате. Преимуществами ци-

тологического исследования являются атравматическое взятие материала и довольно короткие сроки получения результатов.

При гистологическом исследовании под микроскопом изучаются удаленные части ткани. Забор ткани осуществляется путем биопсии. Материал для исследования следует брать с пограничного участка между здоровой и патологической тканью: в этом случае лучше виден переход здоровой ткани в патологическую.

Метод микробиологического исследования является достоверным источником информации о морфологических изменениях слизистой оболочки.

При аллергических заболеваниях проводятся исследования *in vivo* и *in vitro*: кожные пробы, подсчет клеток крови, тесты со стандартным набором аллергенов.

По показаниям пациентам назначается анализ крови, слюны, мочи.

ОБЩИЕ ПРИНЦИПЫ В ПОДХОДАХ К ЛЕЧЕНИЮ ЗАБОЛЕВАНИЙ СЛИЗИСТОЙ ОБОЛОЧКИ ПОЛОСТИ РТА

Принципы терапии любого заболевания СОПР базируются на всестороннем представлении о биологических и патофизиологических процессах, происходящих в ней. Успех лечения заболеваний СОПР обеспечивается проведением комплексной терапии, предусматривающей сочетанное воздействие на причинный фактор заболевания, патогенетические механизмы его развития и устранение симптоматики. Значительная часть этих заболеваний возникает на фоне общей патологии, в связи с чем, кроме этиотропного, патогенетического и симптоматического лечения, необходимо оздоровление организма в целом. Врач-стоматолог должен принимать во внимание результаты целого ряда клинических и лабораторных исследований и привлекать для постановки диагноза врачей других специальностей (в зависимости от выявленной патологии), например терапевта, эндокринолога, невролога, дерматолога, аллерголога, оториноларинголога и др.

При патологии СОПР с тяжелым течением или в случае даже легкой формы патологии, но при присоединении и нарастании новой нежелательной симптоматики необходимо прибегать к коллегиальному обсуждению развития болезни и лечебной тактики. При выявлении прямых связей изменений в ротовой полости с общей патологией (эндокринной, болезнями крови и др.) в случае тяжелого общего состояния пациента врач-стоматолог должен добиться его срочной госпитализации для дальнейшего обследования и лечения в стационарных условиях.

В связи с тем, что в подавляющем большинстве пациенты с заболеваниями слизистой рта — люди зрелого возраста, важна коррекция психоэмоцио-

нального статуса, вегетососудистых нарушений, расстройства сна, необходимо привлечение психологов и психоневрологов.

Питание пациентов с болезнями СОПР должно быть полноценным, сбалансированным и в то же время — щадящим в плане химического, механического и термического воздействия на слизистую. Иногда необходимы ограничения в определенном виде пищи: например, исключение углеводистой пищи при кандидозе. Несмотря на вышесказанное, стоматологу отводится ведущая роль в проведении именно местного лечения заболеваний СОПР.

Местное лечение включает:

- 1) обезболивание;
- 2) антисептическую обработку;
- 3) очистку элементов поражения от налета (механическую, ферментную);
- 4) воздействие на этиологические факторы (применение антибиотиков, противовирусных средств);
- 5) восстановление нарушенной функции СОПР (противовоспалительное лечение);
- 6) восстановление целостности поврежденной СОПР (эпителизирующие, обволакивающие препараты).

Для местного лечения используется огромный арсенал фармакологических препаратов в зависимости от нозологической формы заболевания:

- местноанестезирующие препараты;
- нестероидные противовоспалительные препараты;
- антисептики;
- антибиотики, сульфаниламидные, противопротозойные препараты, производные нитрофурана и гидрохинолина;
- специфические средства местной терапии сифилитических и туберкулезных поражений полости рта;
- противовирусные препараты;
- противогрибковые препараты;
- кортикостероидные мази;
- ферментные препараты;
- кератопластические средства и др.

Для общего лечения используются следующие группы препаратов (выписывает врач общей практики): антибиотики, антипротозойные, сульфаниламидные, противовирусные, противогрибковые, нестероидные и стероидные противовоспалительные средства, гипосенсибилизирующие, дезинтоксикационные и сорбционные препараты, средства стимулирующей терапии и биогенные стимуляторы, транквилизаторы и седативные средства, иммуномодуляторы, витамины и т. д.

При лечении СОПР необходимо учитывать этиологию и патогенез заболевания, целесообразность назначения лекарственных препаратов. Часто

наблюдается связь патологических процессов на слизистой оболочке рта и коже при их одновременном развитии, что необходимо иметь в виду при назначении лечения.

В дополнение ко всему сказанному следует подчеркнуть важность регулярных профилактических осмотров пациентов с заболеваниями СОПР, целью которых является поддержание гигиенических навыков, устранение вредных привычек, лечение зубов и тканей периодонта, что способствует снижению как частоты рецидивов, так и тяжести течения заболевания СОПР, а также профилактике онкологических заболеваний.

КЛАССИФИКАЦИЯ ЗАБОЛЕВАНИЙ СЛИЗИСТОЙ ОБОЛОЧКИ ПОЛОСТИ РТА

Классификация заболеваний СОПР имеет большое значение в практической работе врача-стоматолога, так как позволяет хорошо ориентироваться в многообразии нозологических форм болезней. Это способствует правильной диагностике, выбору обоснованной терапии и проведению профилактических мероприятий. Трудности в создании классификации заболеваний СОПР и губ объясняются тем, что многие заболевания этой группы не могут быть систематизированы по одному общему для всех признаку (этиология, патогенез, клинко-морфологические и патоморфологические признаки, характер течения).

В основе классификации заболеваний СОПР и красной каймы губ, предложенной Е. В. Боровским, А. Л. Машкиллейсоном в 1984 г., лежит этиопатогенетический признак. Принцип систематизации с учетом этиологии и патогенеза позволяет разработать тактику лечения и профилактики различных заболеваний СОПР и губ. Несвершенство такой систематизации заключается в том, что этиология и патогенез большинства заболеваний до конца не выяснены. По мере накопления знаний будут меняться взгляды на причины и механизм развития этих заболеваний и совершенствоваться классификация.

Основная цель создания международной номенклатуры стоматологических заболеваний и синдромов в полости рта заключается в стандартизации подходов к выявлению стоматологической патологии с последующей регистрацией и определением уровня стоматологических заболеваний. Полученные данные позволяют определить корреляции общего состояния организма с уровнем стоматологического здоровья. К каждому разделу международной номенклатуры заболеваний есть перечень стоматологических заболеваний и синдромов, проявляющихся в полости рта, характерных для данной системной патологии или состояния. Систематизация стоматологических заболеваний внутри группы проводится по клинко-морфологическим, патоморфологическим признакам, характеру микроорганизмов.

«БЕЛЫЕ» ПОРАЖЕНИЯ СЛИЗИСТОЙ ОБОЛОЧКИ ПОЛОСТИ РТА

Фрагмент Международной классификации стоматологических болезней на основе МКБ-10, касающийся непосредственно заболеваний СОПР и общих заболеваний, проявляющихся на ней «белыми» поражениями:

I. Некоторые инфекционные и паразитарные болезни

V35–V48 Микозы

V37.0 Кандидозный стоматит

V37.00 Острый псевдомембранозный кандидозный стоматит

V37.01 Острый эритематозный (атрофический) кандидозный стоматит

V37.02 Хронический гиперпластический кандидозный стоматит

V37.03 Хронический эритематозный (атрофический) кандидозный стоматит (протезный стоматит в результате кандидозной инфекции)

V37.06 Ангулярный хейлит

XI. Болезни органов пищеварения

K00–K14 Болезни полости рта, слюнных желез и челюстей

K13.1 Прикусывание щеки и губ

K13.2 Лейкоплакия и другие изменения полости рта, включая язык

K13.20 Лейкоплакия идиопатическая

K13.21 Лейкоплакия, связанная с употреблением табака

K13.22 Эритроплакия

K13.23 Лейкедема

K13.24 Небо курильщика (никотиновый лейкокератоз неба)

K13.3 Волосатая лейкоплакия

XII. Болезни кожи и подкожной клетчатки

L40–L45 Папулосквамозные нарушения

L43 Лишай красный плоский

L43.8 Другой красный плоский лишай

L43.80 Папулезные проявления красного плоского лишая в полости рта

L43.81 Ретикулярные проявления красного плоского лишая в полости рта

L43.82 Атрофические и эрозивные проявления красного плоского лишая в полости рта

L43.83 Типичные бляшки

L43.88 Проявления красного плоского лишая в полости рта уточненные

L43.89 Проявления красного плоского лишая в полости рта неуточненные.

ПРИКУСЫВАНИЕ ЩЕКИ И ГУБ

Жалобы и анамнез. Жалоб обычно нет. В анамнезе может выявляться вредная привычка — прикусывание щек и губ. Но чаще заболевание связано с особенностями прикуса и обнаруживается случайно при осмотре.

Внешний осмотр. Какие-либо специфические признаки отсутствуют.

Проявления в полости рта. По линии смыкания зубов или в доступном для прикусывания месте губы наблюдается слегка отечная, гиперемизированная слизистая оболочка с неровной мацерированной поверхностью (рис.1). Эпителий сохраняет блеск, при поскабливании легко снимается. Могут быть поверхностные эрозии.



Рис. 1. Прикусывание губ

Дополнительные методы исследования. Возможно проведение гистологического исследования.

Дифференциальная диагностика. Важно различать хроническое прикусывание слизистой оболочки щек и идиопатическую лейкоплакию. Для этого необходимо учитывать форму элементов поражения, их возвышение над уровнем слизистой оболочки, сохранность блеска очага поражения, отделение фрагментов слизистой оболочки при поскабливании, фоновые изменения.

Лечение. Специального лечения не требуется. Рекомендован отказ от вредных привычек.

Лейкоплакия

Лейкоплакия — хроническое заболевание СОПР или красной каймы губ, сопровождающееся повышенным ороговением эпителия и воспалением собственной пластинки слизистой оболочки. Заболевание возникает, как правило, в ответ на хроническое экзогенное раздражение и наблюдается пре-

имущественно у людей среднего и старшего возраста, чаще у мужчин после 40 лет.

Ведущее значение в развитии заболевания имеют:

– механические раздражители, воздействующие постоянно (грубая пища, плохо припасованные съемные протезы, недоброкачественные пломбы, края разрушенных зубов, аномально расположенные отдельные зубы, патологический прикус, отсутствие зубов, вредные привычки);

– химические раздражители: бытовые (курение, жевание табака, бегеда, употребление спиртных напитков, острого и пряной пищи), производственные (смола, бром, йод, деготь, кислоты, щелочи, минеральные удобрения, пары бензина);

– гальванизм (наличие металлических пломб, коронок);

– термические факторы (горячая пища, курение);

– метеорологические факторы (инсоляция, холодный ветер, низкая влажность воздуха).

Определенное значение в возникновении лейкоплакии имеют и эндогенные факторы, создающие фон для лейкоплакической реакции СОПР:

– патология желудочно-кишечного тракта (хронические гастриты, колиты, энтериты), холециститы, сахарный диабет, гормональные дисбалансы, недостаток или нарушение обмена витаминов А, В;

– наследственная предрасположенность.

По клиническим проявлениям выделяют следующие формы лейкоплакии:

– плоскую (простую);

– веррукозную;

– эрозивно-язвенную.

Внешний осмотр. Какие-либо особые признаки отсутствуют.

Проявления в полости рта. Главным клиническим признаком лейкоплакии является бляшка — перламутрово-белый или мелоподобный элемент, который имеет четкие зазубренные или размытые границы и шероховатую поверхность.

Плоская форма лейкоплакии встречается наиболее часто. Она не вызывает субъективных ощущений и обнаруживается случайно. Выявляется ограниченное белесоватое пятно с четкими границами. Иногда имеется несколько бляшек различной формы, которые не возвышаются над уровнем слизистой оболочки и не снимаются даже при интенсивном поскабливании.

Чаще всего плоская лейкоплакия локализуется на слизистой оболочке щек в углах рта и по линии смыкания зубов, на красной кайме нижней губы, реже — на языке, дне полости рта и небе. При локализации на слизистой оболочке в углах рта в 85 % случаев наблюдается симметричность поражения. Форма всего очага напоминает треугольник, основание которого обращено к углу рта, а вершина — в ретромолярное пространство (рис. 2).

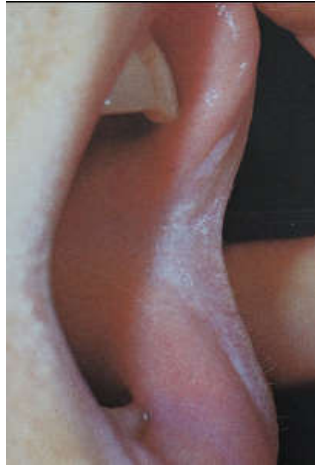

Рис. 2. Плоская форма лейкоплакии

В ретромолярном пространстве участки ороговения имеют неровные контуры, как правило, они располагаются ближе к переходным складкам преддверия рта. На слизистой оболочке боковой поверхности языка бляшки имеют вытянутую форму, на твердом небе — подковообразную. На слизистой оболочке альвеолярного отростка, дна полости рта образуются преимущественно ограниченные участки поражения, напоминающие иногда широкие полосы или сплошные пятна. На слизистой оболочке губ участки гиперкератоза представлены напоминающими папиросную бумагу ограниченными бляшками или отдельными полосками.

Веррукозная форма обычно является дальнейшей стадией развития плоской лейкоплакии. К этому приводят местные факторы: травма острыми краями зубов и протезов, прикусывание участков лейкоплакии, курение, употребление горячей и острой пищи, микротокси.

Для веррукозной формы характерно более выраженное ороговение, при котором наблюдается значительное возвышение участков поражения над уровнем неизмененного окружающего эпителия. Пациенты обычно жалуются на чувство шероховатости и стянутости слизистой оболочки, дискомфорт при жевании и разговоре.

Различают бляшечную и бородавчатую формы веррукозной лейкоплакии.

Бляшечная форма лейкоплакии (рис. 3) представлена молочно-белыми, иногда соломенно-желтоватыми бляшками, равномерно возвышающимися над окружающей слизистой оболочкой и имеющими четкие края. Усиление помутнения пораженного участка и потеря специфического перламутрового

блеска свидетельствует о прогрессирующем кератозе. Последующее изменение цвета элементов поражения и приобретение ими коричневого оттенка указывает на возможную злокачественность.

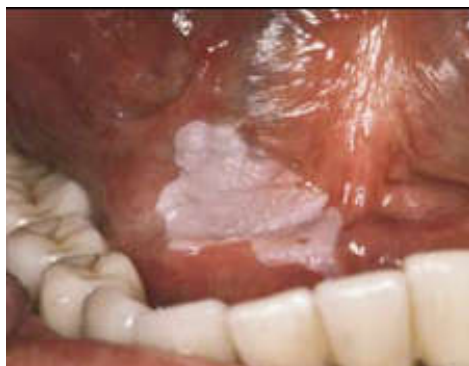

Рис. 3. Бляшечная форма веррукозной лейкоплакии

Толщина возвышающихся участков кератоза неодинакова, она колеблется от едва заметного при обычном осмотре до значительного напластования. При выраженной толщине лейкоплакического очага он становится плотным на ощупь и взять его в складку невозможно.

Бородавчатая форма веррукозной лейкоплакии (рис. 4) имеет вид плотных бугристых образований. Окружающая пораженный участок оболочка шероховата. Чаще бородавчатая лейкоплакия локализуется в передних отделах щеки, губы, иногда языка, реже — твердого неба.

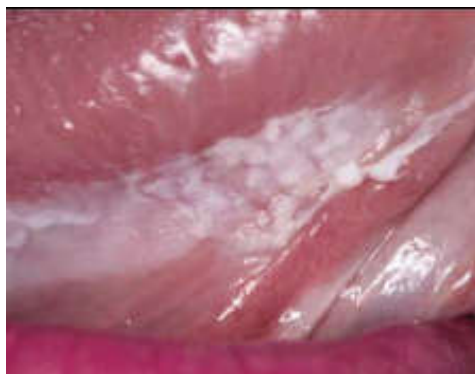


Рис. 4. Бородавчатая форма веррукозной лейкоплакии

Клинически участки кератоза в одном или нескольких местах образуют на слизистой оболочке плотные возвышения типа бородавок с широким основанием в количестве от 1–2 до 5–6 штук. Они располагаются одиночно на небольшом расстоянии друг от друга или кучно. При пальпации элементы поражения плотные, безболезненные, они не спаяны с окружающими тканями.

Эрозивно-язвенная форма (рис. 5) является осложнением простой или веррукозной лейкоплакии. Кроме кератоза, характерно наличие эрозий, язв, трещин, которые под действием раздражителей увеличиваются в размерах, трудно эпителизируются, часто рецидивируют и всегда сопровождаются возникновением болевых реакций.

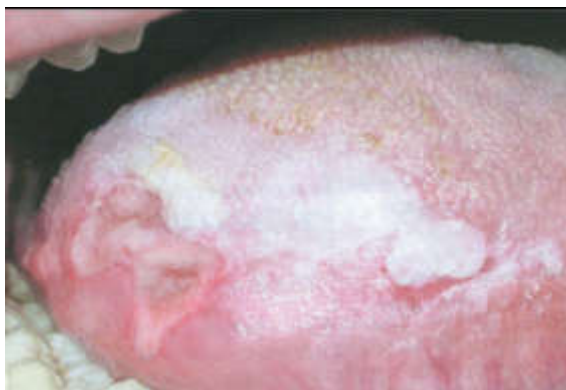

Рис. 5. Эрозивно-язвенная форма лейкоплакии

Вообще-то, все формы лейкоплакии потенциально способны озлокачествляться, при этом наибольший риск малигнизации представляют собой поражения, локализующиеся на языке. Длительность течения лейкоплакии до ее возможной малигнизации весьма индивидуальна и зависит от формы заболевания. Наиболее потенциально опасны веррукозная и эрозивно-язвенная формы. Их рассматривают как факультативный предрак. Признаками злокачественности являются: уплотнение основания эрозии или язвы, разрастание ткани по периферии очага, быстрое увеличение в размерах элемента поражения, усиление ороговения веррукозных элементов, отсутствие тенденции к заживлению эрозий, изменение в цвете (побурение). Вероятность озлокачествления составляет 20–30 %. Таким образом, у одних пациентов лейкоплакия может существовать десятилетиями и не малигнизироваться, у других она быстро трансформируется в рак. По данным Е. В. Боровского, А. Л. Машкиллейсона, лейкоплакия наиболее часто озлокачествляется в сроки 1–5 лет от начала заболевания.

Дополнительные методы исследования. Из дополнительных методов обследования применяют стоматоскопию. При плоской форме лейкоплакии выявляется утолщение слоя эпителия с хроническим воспалительным процессом подлежащей ткани, при веррукозной форме — возвышающееся наслоение эпителия с сосочковыми разрастаниями, которые чередуются с обычным кератозом.

Люминесцентное исследование позволяет выявить беловато-голубое свечение при плоской форме. Малоинтенсивное свечение с желтоватым оттенком, переходящим в фиолетовый, характерно для некоторых форм лейкоплакии: фиолетовое — для веррукозной, коричневое — для эрозивно-язвенной.

При цитологическом исследовании очага поражения отмечается обильное количество эпителиальных клеток по сравнению со здоровым участком. Повышена десквамация ороговетших эпителиальных безъядерных и ядродержащих клеток.

Для подтверждения диагноза необходимо провести гистологическое исследование. Выявляется утолщение эпителиального покрова без выраженного акантоза. Слой поверхностных клеток состоит из 6–8 рядов. Поверхностные клетки тесно прилегают друг к другу, ядра в них гиперхромные, вытянутые, протоплазма плотная, однородная, эозинофильная.

Дифференциальная диагностика (табл. 1). Диагностика лейкоплакии, связанной с употреблением табака (К13.21), основывается на наличии курения в анамнезе. В отличие от идиопатической лейкоплакии данная форма заболевания имеет более высокий риск малигнизации.

Плоскую форму лейкоплакии необходимо отличать от типичной формы красного плоского лишая и красной волчанки.

При красном плоском лишае различают характерный морфологический элемент — полигональные папулы, которые объединяются, создают так называемый кружевной рисунок и располагаются симметрично в полости рта. Кроме того, при красном плоском лишае присутствуют поражения кожи (на сгибательных поверхностях предплечий, передней поверхности голени, поясице) в виде зудящих синюшно-розовых папул с вдавлением в центре. Важное диагностическое значение при красном плоском лишае имеет наличие изоморфной реакции (положительный симптом Кебнера). Характерная локализация красного плоского лишая — ретромолярная область, красная кайма губ.

Типичным для красной волчанки является поражение кожи лица и ушных раковин, наличие значительной эритемы и очагов атрофии. В лучах Вуда типичная форма красной волчанки опалесцирует снежно-белым или снежно-голубым свечением.

Таблица 1

Дифференциальная диагностика гиперкератотических изменений СОПР

Критерий	Лейкоплакия	Красный плоский лишай	Красная волчанка	Вторичный сифилис
Элементы поражения	Белесые бляшки неправильной формы с шероховатой поверхностью, возвышающиеся над уровнем слизистой оболочки	Полигональные небольшие папулы беловато-перламутрового цвета, сливающиеся между собой	Ярко красные эритематозные пятна с участками ороговения и атрофическим центром	Большие папулы округлой или овальной формы, эрозирующиеся при соскабливании
Локализация	Слизистая оболочка щек ближе к углам рта по линии смыкания зубов, спинка языка, красная кайма чаще нижней губы	Задние отделы слизистой оболочки щек, боковые поверхности и спинка языка, красная кайма губ	Красная кайма губ, слизистая оболочка губ, щек по линии смыкания зубов, реже небо, язык	Миндалины, небные дужки, мягкое небо, язык, слизистая оболочка губ, щек, десен
Границы очага поражения	Неровные, четкие	Четкие	Четкие	Резко очерченные
Пальпация	При плоской и веррукозной формах — безболезненная, при эрозивно-язвенной — болезненная; очаги плотные	При типичной форме — безболезненная, при остальных — болезненная; очаги средней плотности	Болезненная, очаг поражения уплотнен	Мало болезненная, очаги плотные
Реакция окружающих тканей	При простой и веррукозной формах — отсутствует, при эрозивно-язвенной форме отмечается слабое воспаление	При экссудативно-гиперемической, эрозивно-язвенной и буллезной формах выражена гиперемия и отечность	По периферии очага гиперкератоза имеется яркий ободок гиперемии	Папулы окружены узким гиперемированным, резко ограниченным венчиком, основание инфильтрировано
Патогистология	Гиперкератоз, паракератоз, акантоз, гранулез; в строме — инфильтрат, отек, расширение кровеносных и лимфатических сосудов	Гиперкератоз, паракератоз, гранулез, неравномерный акантоз, в строме — диффузный инфильтрат	Очаговый гипер- и паракератоз, чередующийся с атрофией эпителия; в строме — диффузный и лимфоцитарный инфильтрат	В сосудах стромы — выраженный эндо-, мезо-, периваскулит, диффузный инфильтрат стромы

Простую форму лейкоплакии при локализации на нижней губе следует дифференцировать с ограниченным гиперкератозом красной каймы губ, который встречается у людей молодого и среднего возраста. При лейкоплакии ороговение распространяется на зону Клейна и красную кайму губ. При ограниченном гиперкератозе красной каймы губы выявляется невогвышающийся участок уплотненного эпителия, поверхность которого покрыта плотными чешуйками. Этот участок окружен тонким белым валиком.

Веррукозную форму лейкоплакии следует отличать от гиперпластической формы кандидоза, который представляет собой беловато-серые пленки, плотно спаянные с подлежащей слизистой оболочкой. Однако такие пленки возможно снять механически, после чего обнажается яркая, эрозивная, кровоточащая поверхность. Также в диагностике помогает цитологическое исследование, при котором выявляется большое количество псевдомицелия грибов и почкующиеся клетки.

Веррукозная лейкоплакия отличается от волосатой лейкоплакии характером и размером разрастаний слизистой оболочки и цветом очагов поражения.

Эрозивно-язвенную форму лейкоплакии следует дифференцировать с эрозивно-язвенной формой красного плоского лишая, при котором вокруг эрозии или язвы имеются узелковые высыпания, присутствующие и на кожных покровах.

Эрозивно-язвенную форму также необходимо отличать от папулезных высыпаний при вторичном сифилисе. Тщательно собранный анамнез и возраст пациентов имеют диагностическое значение. От эрозированных папул лейкоплакия отличается отсутствием воспалительного венчика по периферии. Кроме того, при поскабливании сифилитических папул покрывающий их серо-белый налет удаляется и образуется мясо-красная эрозия, в отделяемом которой обнаруживаются бледные трепонемы.

Наибольшую трудность для диагностики представляет эрозивно-язвенная форма лейкоплакии при локализации на красной кайме губ. Ее нужно дифференцировать с эрозивно-язвенной формой красной волчанки, при которой на фоне обычно ярко выраженного воспаления возникают трещины, эрозии, язвы, покрытые серозно-кровянистыми корками. Эрозии, как и при лейкоплакии, окружены гиперкератозом, но по периферии очага отмечается выраженная атрофия. Характерная триада симптомов для красной волчанки — кератоз, эритема и атрофия.

Также эрозивно-язвенную форму лейкоплакии следует отличать от преанцерозного хейлита Манганотти, при котором эрозия располагается только в пределах красной каймы губ, а именно на нижней губе. Воспалительная реакция и гиперкератоз отсутствуют. Эрозия окружена плотно прилегающими к ней корками темно-красного цвета, при удалении которых образуется кровоточащая поверхность.

Важно дифференцировать лейкоплакию с хроническим прикусыванием слизистой оболочки щек. Для различения этих заболеваний необходимо учитывать форму элементов поражения, их возвышение над уровнем слизистой оболочки, сохранность блеска очага поражения, отделение фрагментов слизистой при поскабливании, фоновые изменения.

Эритроплакия

Эритроплакия является разновидностью лейкоплакии и относится к облигатным предракам. Болеют чаще мужчины в возрасте 40–70 лет.

Жалобы и анамнез. Заболевание имеет хроническое бессимптомное течение и характеризуется высоким риском малигнизации. Жалоб нет. В анамнезе обычно выявляется курение и алкогольная зависимость.

Внешний осмотр. Какие-либо специфические признаки отсутствуют.

Проявления в полости рта. Эритроплакия чаще наблюдается в ретромолярной области, на слизистой оболочке языка и дна полости рта. Элемент поражения — ограниченное пятно, медленно увеличивающееся в размерах, чаще застойно-красного цвета, с бархатистой, веллоровой поверхностью (рис. 6). Иногда над уровнем слизистой оболочки выступают узелки ярко-красного цвета с бархатистой поверхностью, мягкие при пальпации, безболезненные. Очаг имеет размеры от 1 см в диаметре и более.

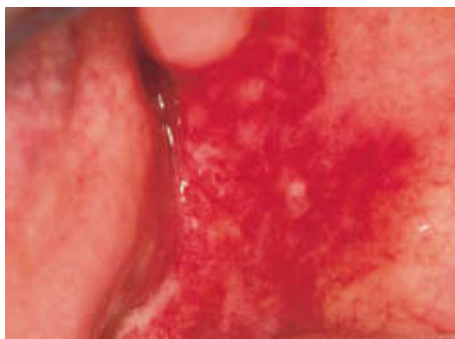

Рис. 6. Эритроплакия

Если одновременно на слизистой оболочке полости рта выявляются элементы эритроплакии и лейкоплакии, необходимо ставить диагноз эритролейкоплакии (заболевание, имеющее самый высокий риск малигнизации среди болезней этой группы).

Дополнительные методы исследования. Для уточнения диагноза необходимо провести гистологическое исследование (биопсию), при кото-

ром выявляется очаг резко ограниченной пролиферации эпителия с явлениями дискератоза, выраженным полиморфизмом и атипичными митозами. Гистологически заболевание соответствует картине внутриэпителиального предрака.

Дифференциальная диагностика. Проводится дифференциация с эритматозным кандидозом, саркомой Капоши, экхимозом, контактным стоматитом, гемангиомой, плоскоклеточной карциномой, десквамативным глосситом (на основании данных биопсии). Эритроплакию необходимо различать с идиопатической лейкоплакией, плоским лишаем.

Лечение. Методом лечения эритроплакии является хирургическое иссечение.

ЛЕЙКЕДЕМА

Лейкедема наблюдается преимущественно в молодом и среднем возрасте, возникает, как правило, в 16–20 лет, чаще у женщин. Заболевание имеет расовые различия по частоте, чаще встречается у афроамериканцев. Предполагается наследственный характер заболевания.

Жалобы и анамнез. Обычно лейкедема протекает без выраженных субъективных ощущений. Иногда пациенты предъявляют жалобы на шероховатость слизистой оболочки, ее шелушение, чувство утолщенной, мешающей ткани, понижение температурной и вкусовой чувствительности.

Внешний осмотр. Какие-либо особые признаки отсутствуют.

Проявления в полости рта. Как правило, лейкедема проявляется на слизистой оболочке щек в виде опалесцирующего участка молочно-белого или серого цвета (рис. 7). Реже встречается на слизистой оболочке губы, мягкого неба, языка. Обычно имеет двустороннюю локализацию. Выявляются шелушащиеся, слегка отечные мягкие элементы поражения. При поскабливании часть чешуек легко снимается без образования эрозий. Воспалительная реакция отсутствует. При диффузной форме слизистая оболочка разрыхленная, пористая, губчатая, складчатая, покрытая множеством чешуек. Границы измененного участка слизистой оболочки неровные и размытые.

Характерный признак лейкедемы — выраженное уменьшение или исчезновение белизны пораженного участка при растягивании слизистой оболочки.

Причина лейкедемы окончательно не выяснена. Чаще всего она наблюдается у курильщиков, и отказ от курения приводит к обратному развитию заболевания.

В случаях, когда наблюдается скусывание возвышающихся участков, что превращается в привычку, в местах хронической травмы (частое прикусывание, жевание) щек, языка, губ выявляется своеобразное слушивание

слизистой оболочки бархатно-белого цвета, напоминающее ожог или мацерированную поверхность. При осмотре наблюдаются отечные симметричные участки шелушения с мягким гиперплазированным эпителием, напоминающим мочалку. Иногда в процесс вовлекаются обширные участки слизистой оболочки щек и губ, поверхность которых становится мозаичной, разрыхленной, пористой. Поверхностные слои кератинизированного участка слизистой оболочки удается частично снять шпателем.

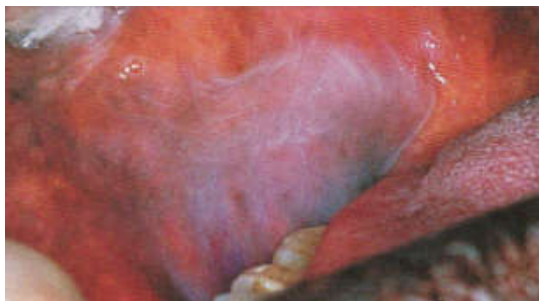

Рис. 7. Лейкедема

Дополнительные методы исследования. Для верификации заболевания проводят гистологическое исследование, при котором выявляется утолщение эпителия, выраженное набухание клеток шиповатого слоя без признаков воспаления.

Дифференциальная диагностика. Лейкедему дифференцируют с идиопатической лейкоплакией, плоским лишаем. Ее следует отличать от прикусывания слизистой оболочки щек и губ. Жевание щеки чаще встречается у психически неуравновешенных лиц. Хроническая травматизация слизистой оболочки приводит к гиперпластической реакции с образованием белых бляшек неправильной формы, иногда линий или полос. При продолжающейся травматизации отмечается увеличение бляшки, появление эритемы и изъязвления. Данное состояние наблюдается в любом возрасте, независимо от пола и расовой принадлежности пациентов. Лица с этой вредной привычкой прикусывают обычно слизистую оболочку переднего отдела щеки, режут губы. Диагноз основывается на клинической картине и данных анамнеза.

Дифференциальная диагностика проводится с эритролейкоплакией и кандидозом. При гистологическом исследовании выявляются участки нормального и слущенного эпителия, признаки паракератоза и нерезко выраженного субэпителиального воспаления.

Лечение. Лейкедема не представляет опасности для здоровья, лечение не требуется.

НЕБО КУРИЛЬЩИКА

Небо курильщика (син.: никотиновый стоамтит, никотиновый лейкокератоз неба) — это особая форма лейкоплакии. Причиной заболевания считают термическое поражение слизистой оболочки горячим дымом, который затягивают при курении. В отличие от других форм лейкоплакии никотиновый стоматит довольно быстро проходит после прекращения курения. Болеют чаще мужчины 40–50 лет, заядлые курильщики.

Жалобы и анамнез. Болезнь имеет хроническое бессимптомное течение. Иногда пациенты предъявляют жалобы на сухость во рту, ощущение шероховатости слизистой оболочки неба. Риск малигнизации очень низкий.

Внешний осмотр. Какие-либо особые признаки отсутствуют.

Проявления в полости рта. На фоне слабо гиперемированной слизистой оболочки мягкого и твердого неба имеются незначительно выступающие очаги гиперкератоза белесоватого цвета (могут темнеть под влиянием табака), в центре которых — мягкие красноватые бугорки с точечными отверстиями выводных протоков слюнных желез (рис. 8). В зависимости от степени кератинизации эпителия на слизистой оболочке часто выявляются трещины, бороздки, бляшки. Бляшка не поддается соскабливанию и не вызывает каких-либо неприятных ощущений.

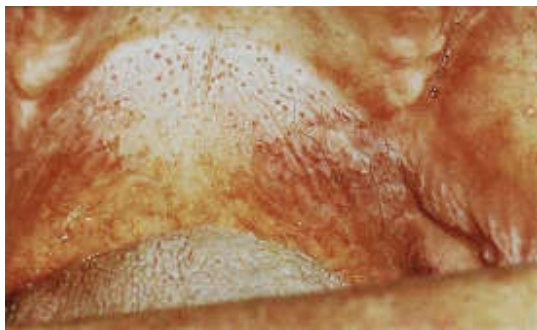


Рис. 8. Никотиновый стоматит

Дополнительные методы исследования. При гистологическом исследовании выявляются изменения в выводных протоках малых слюнных желез и диффузное хроническое воспаление слизистой оболочки с ороговением поверхностных клеток эпителия и явлениями акантоза, паракератоза.

Дифференциальная диагностика. Диагностика никотинового стоматита трудностей не представляет.

Лечение. После прекращения курения признаки никотинового стоматита обычно проходят в течение 2–6 недель. Любое поражение белого цвета на слизистой оболочке неба, не исчезающее в течение 1 месяца после прекращения курения, подлежит биопсии для исключения лейкоплакии.

ВОЛОСАТАЯ ЛЕЙКОПЛАКИЯ

Предполагается вирусная природа волосатой лейкоплакии (возможный возбудитель — вирус Эпштейна–Барр). Заболевание возникает при иммунодефицитных состояниях (подробно оно рассматривается на занятии «ВИЧ-инфекция и ее стоматологические аспекты»).

Жалобы и анамнез. Заболевание имеет хроническое бессимптомное течение. Возможны жалобы на дискомфорт в полости рта.

Внешний осмотр. Какие-либо специфические признаки отсутствуют. Могут выявляться признаки сопутствующих болезней (иммунодефицит).

Проявления в полости рта. Элементы поражения чаще локализируются на боковых поверхностях, спинке и корне языка, реже — на дне полости рта, слизистой оболочке щек, в ретромолярной области. Выявляется ограниченный участок утолщенной слизистой оболочки опалово-белого цвета, с нечеткими границами, размером от нескольких миллиметров до 3 см и более (вся боковая поверхность языка). В очаге поражения видны белые тонкие полосы, располагающиеся параллельно друг другу, образованные мелкими волосатыми папилломами (рис. 9). Элементы поражения не удаляются при поскабливании.

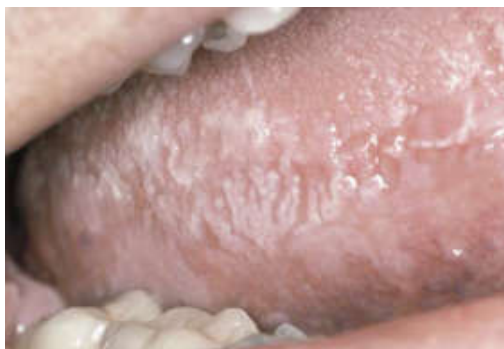

Рис. 9. Волосатая лейкоплакия

Дополнительные методы исследования. Для уточнения диагноза используются различные дополнительные методы:

– электронная микроскопия или метод гибридизации (обнаружение вирусных частиц);

- методы диагностики иммунодефицитных состояний (ВИЧ);
- микробиологический метод (для исключения кандидозного стоматита);
- гистологическое исследование.

Дифференциальная диагностика. Дифференцировать волосатую лейкоплакию необходимо с классической лейкоплакией, кандидозным стоматитом (хроническим гиперпластическим), гипертрофией сосочков языка.

Волосатая лейкоплакия отличается от веррукозной формы лейкоплакии характером и размером разрастаний слизистой оболочки и цветом очагов поражения.

При гиперпластическом кандидозе, как и при волосатой лейкоплакии, наблюдается плотный налет, который возможно удалить при поскабливании.

В отличие от гипертрофии сосочков языка при волосатой лейкоплакии (локализация на спинке языка) увеличивается слизистая оболочка, тогда как нитевидные сосочки сохраняют нормальное строение даже в области очага лейкоплакии.

Лечение. Волосатая лейкоплакия — доброкачественное бессимптомное поражение. Лечение обычно не требуется. Иногда его проводят из эстетических соображений, а также у пациентов, у которых поражение вызывает тревогу. Методом выбора является назначение ацикловира в дозе 400–800 мг 4 раза в сутки в течение 1 месяца или более. С успехом применяют также валацикловир в дозе 500–1000 мг 2 раза в сутки в течение 1–2 месяцев или фамцикловир в дозе 250 мг 3 раза в сутки в течение 1 месяца. Волосатая лейкоплакия при лечении высокоактивными антиретровирусными препаратами обычно подвергается обратному развитию.

ОБЩИЕ ПРИНЦИПЫ ЛЕЧЕНИЯ ЛЕЙКОПЛАКИИ

Прежде всего необходима тщательная санация ротовой полости. Следует выявить и устранить все раздражающие факторы, залечить кариес и его осложнения, удалить зубной налет и камень, провести рациональное протезирование (использование цельнолитых конструкций протезов, благородных металлов, съемных пластиночных протезов из бесцветной пластмассы и др.). Очень важно своевременно устранить гальваноз ротовой полости, обусловленный пломбами из амальгамы и разноименными металлами зубных протезов. Необходимо отказаться от курения, перестать увлекаться горячей и острой пищей (соблюдать диету). Общее обследование должно быть направлено на выявление и устранение патологии желудочно-кишечного тракта, эндокринной патологии, метаболических расстройств.

Объем *местного лечения* зависит от формы лейкоплакии. Патогенетическое лечение предусматривает устранение гиперкератоза, а также нормализа-

цию процесса кератинизации эпителия. Возможно применение медикаментозных, физиотерапевтических и хирургических методов лечения.

При эрозивно-язвенной форме лейкоплакии первоочередной задачей является восстановление целостности эпителия. При необходимости проводят обработку язвенных поверхностей с целью их очищения протеолитическими ферментами. Используют противовоспалительные (кортикостероидные мази Синалар, Лоринден, Фторокорт, Преднизолон и др.) и кератопластические (витамины А, Е; препараты растительного происхождения: масло облепихи, мазь календулы; прополис; Солкосерил и др.) средства.

При эрозивно-язвенной и веррукозной формах лейкоплакии, если консервативного лечения недостаточно (в течение 10–14 дней не наблюдается тенденции к заживлению очагов), применяют хирургические методы лечения: криообдувание или криодеструкцию, традиционное хирургическое удаление очага. При подтверждении подозрений на малигнизацию сразу же проводят обследование и делают радикальную операцию в условиях онкодиспансера.

В последние годы накоплены наблюдения по достаточно широкому использованию криотерапии: криообдувания парожидкостной струей азота при начальных стадиях лейкоплакии, криодеструкции. Криовоздействие длительностью 10 с вызывает некроз эпителиального слоя, а при экспозиции 60 с некроз распространяется на подслизистую основу. После оттаивания сначала возникает отек слизистой оболочки, затем элементы поражения превращаются в некротическую ткань, после отторжения которой (6–8 суток) наступает эпителизация слизистой оболочки.

Общее лечение предусматривает назначение значительных доз витаминов группы А, В, С (5–10 капель ретинола ацетата 3 раза в день, 0,05 г никотиновой кислоты 3 раза в день или 20–30 мг бромистого тиамин в сутки на протяжении 1–2 месяцев).

Прогноз наиболее благоприятный при плоской форме лейкоплакии.

Все пациенты с лейкоплакией должны находиться под постоянным диспансерным наблюдением и делать профилактику 2 раза в год при плоской форме лейкоплакии, 4–6 раз — при веррукозной и эрозивно-язвенной формах.

Профилактика. Включает санацию полости рта, отказ от вредных привычек, своевременное лечение соматической патологии, применение средств индивидуальной защиты СОПР от воздействия вредных производственных факторов.

Красный плоский лишай

Красный плоский лишай представляет собой узелковое хроническое заболевание, которое возникает на коже и видимых слизистых оболочках и сопровождается высыпанием мелких ороговевших папул. Кожа, красная кай-

ма губ, СОПР и слизистая гениталий поражаются в различном сочетании. Изолированное поражение СОПР и красной каймы губ среди всех пациентов с красным плоским лишаем варьирует в пределах 17–78 %.

Красный плоский лишай — распространенное заболевание, поражающее приблизительно 0,5–2,5 % всего населения. Чаще болеют женщины в возрасте 40–60 лет, хотя плоский лишай может встречаться и у лиц молодого возраста, и среди мужчин (по данным мировой литературы, это люди творческих профессий).

Этиология заболевания точно не известна. Существуют нейрогенная, вирусная, аутоиммунная ее концепции. Одной из важных теорий возникновения красного плоского лишая является нейрогенная. Провоцирующими факторами могут быть соматические заболевания, стрессовые ситуации, прием тетрациклинов, салицилатов и других лекарственных средств, факторы окружающей среды. Усугубляют течение красного плоского лишая в полости рта курение, алкоголь, острые края зубов, неполноценные протезы, явление гальванизма, контактные аллергические реакции на протезные (пластмасса, металл) или пломбирочные (амальгама, пластмасса, композиты) материалы.

Значительное место в этиологии заболевания принадлежит клеточному иммунитету. Возникновение плоского лишая на СОПР, длительность его течения, устойчивость к терапевтическим воздействиям в определенной степени зависят от хронических заболеваний, ослабляющих защитные свойства организма и резистентность слизистой оболочки рта. Основная роль среди фоновых заболеваний принадлежит патологии желудочно-кишечного тракта, печени, сосудистой и эндокринной систем.

Выделяют следующие клинические формы красного плоского лишая: типичную (папулезную, или сетчатую), экссудативно-гиперемическую, эрозивно-язвенную, буллезную, гиперкератотическую, атрофическую (атипичную) (Т. Г. Мак-Кольмоит, 1997; Е. В. Боровский, 1984; А. Л. Машкиллейсон, 1995). Остается открытым вопрос о существовании инфильтративной (инфильтративно-перигландулярной) формы (А. Л. Машкиллейсон, Е. И. Абрамова, 1995). Крайне редко встречается пигментная форма (Mc Carthy, Shklar, 1964; Laskaris et al., 1981). В зарубежной литературе описаны 7 клинических форм поражения полости рта при красном плоском лишае: папулезная, ретикулярная, эрозивная, буллезная, гипертрофическая, атрофическая, пигментная.

Жалобы и анамнез. Возможны жалобы на дискомфорт в полости рта, иногда ощущение шероховатости и стянутости слизистой оболочки. При эрозивных поражениях отмечается боль, жжение. Течение заболевания хроническое, торпидное, с периодами обострений.

Внешний осмотр. На коже красный плоский лишай проявляется в виде папул красно-бурого или розово-фиолетового цвета, плотной консистенции,

с восковидно блестящей поверхностью, полигональными контурами и пупкообразным вдавлением в центре. Элементы поражения располагаются на сгибательных поверхностях предплечий и запястий, спине, пояснице, чаще симметрично, сопровождаются зудом.

Являясь хроническим заболеванием, красный плоский лишай имеет различную активность течения. Выделяют острую и хроническую стадии заболевания. Для острой характерно наличие свежих элементов поражения, вовлечение в процесс новых участков, появление изоморфной реакции — феномена Кебнера. В хронической стадии симптом Кебнера отрицательный.

Поражения наблюдаются чаще на СОПР, чем на коже. Необходимо помнить, что плоский лишай может проявляться изолированно в полости рта без элементов поражения на коже.

Проявления в полости рта. Поражения обычно симметричны, они располагаются чаще в дистальных отделах щек, ретромолярной области, на дорсальной и латеральной поверхности языка, на красной кайме нижней губы. Реже в процесс вовлекается небо, дно полости рта и слизистая оболочка альвеолярного отростка. Поражение десен проявляется в виде десквамативного гингивита.

Красный плоский лишай СОПР имеет специфические особенности. Чаще всего наблюдается типичная (45 %), в 2 раза реже — экссудативно-гиперемическая (25 %), эрозивно-язвенная (23 %) и крайне редко — буллезная (3 %), атипичные (4 %), гиперкератотическая формы поражений. Экссудативно-гиперемическая и эрозивно-язвенная формы не только имеют торпидное течение, характеризуются частыми длительными рецидивами, которые чередуются с короткими ремиссиями, сопровождаются выраженными субъективными ощущениями, но и крайне трудно поддаются лечению.

Типичная (папулезная) форма красного плоского лишая характеризуется образованием мелких (1–2 мм в диаметре) голубовато-перламутровых папул, расположенных на неизменной слизистой оболочке (рис. 10). Эти элементы склонны к слиянию, в результате чего образуются различные узоры в виде кружев, сетки, дуг. Высыпания чаще располагаются в дистальных отделах щек и по линии смыкания зубов, но могут быть в любом отделе полости рта. На дорсальной поверхности языка очаги поражения представляют собой крупные одиночные папулы белого цвета диаметром до 1 см. На красной кайме губ слившиеся папулы имеют вид звезды или сплошной шелушащейся полосы. Поражается нижняя губа. Эта форма протекает бессимптомно, либо может беспокоить чувство стянутости, сухости, шероховатости, незначительная болезненность при приеме горячей пищи. При исследовании в лучах Вуда папулезные высыпания на губах имеют голубовато-белое или голубое свечение, на слизистой — беловато-голубое.

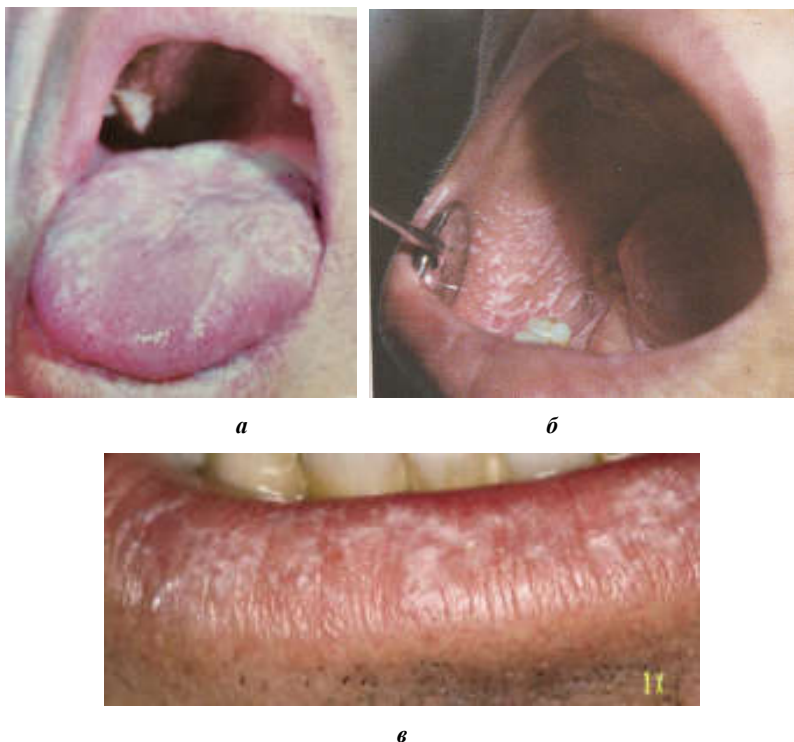


Рис. 10. Типичная форма красного плоского лишая:
a — на языке; *б* — на слизистой оболочке щеки; *в* — на нижней губе

При **гиперкератотической форме** на фоне типичных для красного плоского лишая высыпаний образуются сплошные, сильно выраженные очаги ороговения с резкими границами. Локализуются эти элементы поражения на спинке языка, щеках. Данная форма чаще встречается у курящих женщин и напоминает лейкоплакию.

При **экссудативно-гиперемической (ретикулярной) форме** (ретикулярные проявления в полости рта) папулы располагаются на отечной и гиперемированной слизистой оболочке. Высыпания теряют четкость своих очертаний в зависимости от степени воспаления. В процессе обратного развития рисунок вновь появляется (рис. 11). При этой форме выражены болевые ощущения, особенно при приеме пищи.

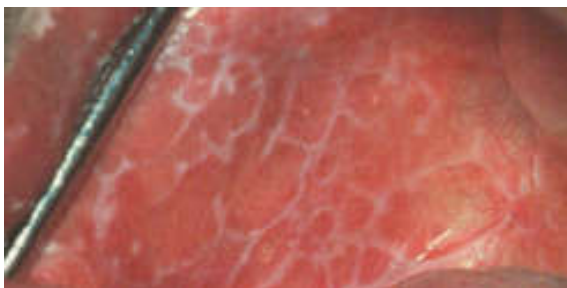

Рис. 11. Экссудативно-гиперемическая форма красного плоского лишая

При **эрозивно-язвенной форме** (атрофические и эрозивные проявления в полости рта) на гиперемизированной и отечной слизистой оболочке выявляются различных размеров эрозии, реже язвы, вокруг которых располагаются типичные для красного плоского лишая папулы (рис. 12). Эрозии имеют неправильную форму, они покрыты фибринозным налетом, легко кровоточат, чрезвычайно болезненны. Также очаги поражения могут быть единичными, небольшими, малобользненными.

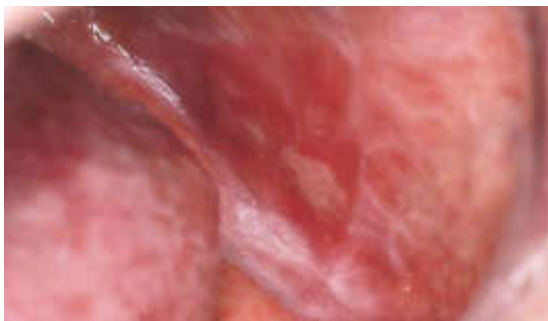

Рис. 12. Эрозивно-язвенная форма красного плоского лишая

Эрозивно-язвенная форма является самой тяжелой из всех форм, она трудно поддается лечению, может быть злокачественной (1 %). Вместе с гиперкератотической формой красного плоского лишая она отнесена в группу факультативных предраков. Признаками злокачественного красного плоского лишая являются уплотнение в основании поражения и внезапное усиление ороговения. Должны настораживать врача длительно незаживающие и неподдающиеся лечению эрозии с выраженным гиперкератозом вокруг.

Особой разновидностью эрозивно-язвенной формы красного плоского лишая на СОПР является синдром Гриншпана (1963), представляющий собой

сочетание эрозивно-язвенной формы с сахарным диабетом и гипертонией. При этом течение заболевания зависит от выраженности гипертонии и уровня сахара в крови.

Буллезная форма (буллезный плоский лишай) наряду с типичными узелковыми высыпаниями сопровождается появлением пузырей с плотной покрывкой размером от булавочной головки до фасоли. Пузыри сохраняются на слизистой оболочке от нескольких часов до нескольких суток. Эрозии на их месте довольно быстро эпителизируются.

Атипичная форма (атрофические и эрозивные проявления в полости рта) возникает на слизистой оболочке верхней губы и соприкасающейся с ней слизистой оболочке верхней десны. Обычно появляются симметрично расположенные очаги ограниченной гиперемии, на поверхности которых определяется слабо выраженное помутнение эпителия. Верхняя губа слегка отечна. Данная форма характеризуется атрофией нитевидных сосочков языка.

Описанные формы красного плоского лишая могут трансформироваться одна в другую, а также прогрессировать или поддаваться обратному развитию по мере нарастания или уменьшения тяжести фоновых заболеваний и воздействия раздражающих местных факторов.

Дополнительные методы исследования. Диагностика обычно основывается на клинической картине. В сомнительных случаях для подтверждения диагноза выполняют биопсию и гистологическое исследование. Патогистологическая картина эпителия СОПР при красном плоском лишае разнообразна: может наблюдаться гипер- и паракератоз, часто очаговый гранулез, акантоз, вакуольная дистрофия клеток базального слоя. При эрозивно-язвенной форме определяется некроз эпителия, при буллезной — субэпителиальные полости.

Кроме того, могут потребоваться:

- люминесцентная диагностика, при которой папулы красного плоского лишая дают голубое свечение на красной кайме губ и беловато-голубое на СОПР;
- цитологическое исследование (соскоб с длительно существующих эрозий, участков гиперкератоза), при котором в случае озлокачествления обнаруживаются атипичные клетки;
- бактериоскопия (соскоб), выявляющая патогенную бактериальную и грибковую флору;
- биохимический анализ крови;
- аллергологическое исследование для выявления сенсibilизации к лекарственным, химическим веществам, зубопротезным материалам, пищевым продуктам, бактериальным антигенам;
- определение микротокков (гальваноз);
- консультации специалистов: терапевта, эндокринолога, невропатолога, аллерголога.

Дифференциальная диагностика. Дифференциальная диагностика красного плоского лишая проводится с лихеноидной реакцией (после устранения причины исчезает), лейкоплакией, сифилитическими папулами, пузырчаткой, красной волчанкой, многоформной эритемой, кандидозом (табл. 2).

Таблица 2

Дифференциальная диагностика заболеваний СОПР

Критерий	Красный плоский лишай (типичная форма)	Лейкоплакия (плоская)	Кандидозный стоматит	Сифилис вторичный
Пол	Чаще у женщин	Чаще у мужчин	Одинаково часто у обоих полов	Одинаково часто у обоих полов
Поражения кожи	Есть	Нет	Могут быть (углы рта, ногти)	Есть
Локализация в полости рта	Слизистая оболочка щек, ретромолярная область, дистальные отделы полости рта, язык, губы	Слизистая оболочка щек (линия смыкания зубов), нижняя губа, язык	Язык, небо, слизистая оболочка губ и щек	Любой участок слизистой оболочки
Элементы поражения в полости рта	Мелкие полигональные папулы	Пятно, бляшки	Бляшки, эрозии, налет	Крупные папулы, розеолы
Границы очага поражения	Четкие, зазубренные	Ровные	Неровные, «бульжная мостовая»	Ровные, четкие

Для дифференциальной диагностики с лейкоплакией имеет значение поражение кожи, размер, форма и цвет элементов поражения, их возвышение над уровнем слизистой оболочки, наличие воспаления. Плоская лейкоплакия отличается от типичной формы красного плоского лишая отсутствием папулезного рисунка, элементов поражения на коже. При лейкоплакии поражается слизистая оболочка передних отделов щеки и углов рта, гистологически преобладает гиперкератоз, акантоза нет. При веррукозной лейкоплакии имеется одиночный очаг в области травмы, папулы отсутствуют.

Экссудативно-гиперемическая форма красного плоского лишая отличается от кандидоза СОПР отсутствием спорообразующих клеток гриба *Candida* в соскобе со слизистой оболочки при микроскопическом исследовании. Налет при плоском лишае при поскабливании не снимается, при кандидозе — снимается, в результате чего обнажается гиперемированная или эрозивная поверхность.

Эрозивно-язвенная форма отличается от пузырчатки отсутствием пузырей и симметрично расположенных папул.

Поражению СОПР при красной волчанке, как правило, предшествуют характерные эритемные пятна на коже (чаще лица, красной каймы губ). У пациентов резко повышена чувствительность к солнечному свету, нет папул, на месте эрозий остаются атрофические рубцы. Наибольшую трудность в дифференциальной диагностике представляют эрозивно-язвенные формы красного плоского лишая и красной волчанки при локализации их на красной кайме губ. Исследование очагов поражения в лучах лампы Вуда помогает различить эти заболевания. При плоском лишае ороговение имеет беловато-желтый оттенок, при красной волчанке — снежно-голубое свечение.

При многоформной эритеме, в отличие от красного плоского лишая, отмечается значительный отек и гиперемия слизистой оболочки полости рта, острое начало. Эрозии имеют неправильную форму, покрыты фибринозным налетом, резко болезненны. Папулезные высыпания вокруг эрозий отсутствуют.

Буллезную форму плоского лишая дифференцируют с сосудисто-пузырным синдромом, при котором пузыри с геморрагическим содержимым образуются в результате травмы. В анамнезе пациентов с указанным синдромом имеются сердечно-сосудистые заболевания, гипертоническая болезнь.

Для дифференциальной диагностики красного плоского лишая с вторичным сифилисом имеет значение характер поражения кожи, размер папул, их плотность при пальпации, снимающийся налет, регионарный лимфаденит, серологическая диагностика.

Лечение. Полиэтиологичность красного плоского лишая полости рта, множество патогенетических факторов, разнообразие клинических форм создают определенные трудности в лечении этого порой весьма тяжелого заболевания. Основным направлением лечения является патогенетическая терапия и коррекция патологических состояний организма. Лечение должно быть комплексным. Установив диагноз, необходимо обследовать пациента для выявления заболеваний желудочно-кишечного тракта, эндокринной патологии, в первую очередь сахарного диабета, сосудистых заболеваний (гипертоническая болезнь) и др. Адекватная терапия сопутствующей патологии значительно повышает эффективность комплексного лечения, особенно эрозивно-язвенной формы.

У всех пациентов необходимо провести тщательную санацию полости рта. Нужно сошлифовать острые края зубов и протезов, провести рациональное протезирование для обеспечения полноценного жевания. Недопустимо наличие во рту разнородных металлов. Не всегда целесообразно протезирование с использованием золота, наличие которого также может вызывать плоский лишай слизистой оболочки («золотой» лишай). Рекомендуется щадящая диета с исключением горячей, грубой, острой и пряной пищи, отказ от курения и алкоголя.

Медикаментозная терапия зависит от формы заболевания и делится на местную и общую. Общее лечение проводится совместно с врачами общего профиля. Поскольку стресс участвует в патогенезе плоского лишая, при всех формах рекомендуется седативная терапия.

При *типичной форме* назначают аппликации масляного 3,4%-ного раствора ретинола ацетата (витамин А) 2–3 раза в день по 15–20 мин на участки поражения с целью нормализации функции эпителиальных клеток, предотвращения прогрессирования явлений гиперкератоза. Для ослабления влияния вторичной микрофлоры назначают ротовые ванночки настоем шалфея, ромашки. Можно применять ретинола пальмитат по 200 000 ЕД в сутки циклами по 2–3 месяца с перерывами 1–2 месяца. Показан длительный прием никотиновой кислоты, тиамина, пиридоксина.

При *экссудативно-гиперемической* и *эрозивно-язвенной формах* для устранения болезненных ощущений используют 2%-ный раствор лидокаина, 2%-ный раствор пиромекаина в виде ротовых ванночек и аппликации 5%-ной взвеси анестезина в масле (оливковом, персиковом) на 3–5 мин. Для ослабления влияния вторичной микрофлоры на поврежденную слизистую оболочку рта применяют 0,05%-ный раствор хлоргексидина, 0,5–1%-ный раствор перекиси водорода (ротовые ванночки), аппликации лизоцима, оказывающего бактериолитическое и противовоспалительное действие. Хороший результат дают аппликации кортикостероидов (0,5%-ная преднизолоновая мазь) и лечение никотиновой кислотой: инъекции 1%-ного раствора никотиновой кислоты под элементы поражения по 1 мл (10 инъекций на курс) или по 0,5 г никотинамида 3 раза в день в течение 1,5 месяца.

К эпителизирующим средствам относятся: масляный раствор витамина А, Картолин, Солкосерил (желе, мазь, дентальная паста) (аппликации по 15–20 мин); аэрозольные препараты (Олазол, Левовинизоль, Пропосол). Последние, кроме эпителизирующего, оказывают и обезболивающее действие. Мазь Ируксол ускоряет эпителизацию, очищает рану от налета, нормализует обменные процессы в слизистой оболочке. Особое место в ряду эпителизирующих средств занимает адгезивная дентальная паста Солкосерил, которую накладывают тонким слоем на эрозию за 15–20 мин до еды. Паста формирует пленку на поверхности эрозии. Пленка держится 4–5 ч, давая полный анальгезирующий эффект, под ней быстрее заживают эрозии.

При положительных результатах исследования на дисбактериоз назначают противогрибковые препараты общего и местного действия.

При лазеротерапии на элементы поражения воздействуют гелий-неоновым лазером, что способствует заживлению эрозий, уменьшает влияние вторичной микрофлоры на поврежденную слизистую оболочку.

С целью удаления очага поражения применяют криодеструкцию, при которой на длительно незаживающие эрозии воздействуют жидким азотом.

При *гиперкератотической* форме очаг гиперкератоза иссекают с помощью лазерного скальпеля или проводят криодеструкцию.

При всех формах заболевания проводят общеукрепляющую и десенсибилизирующую терапию.

Профилактика. В первую очередь необходимы диета и отказ от вредных привычек. Для предупреждения рецидивов и повышения защитных сил организма рекомендуются повторные курсы витаминотерапии, введение гистоглобулина. Хороший результат дают препараты Мукоза композитум и Коэнзим композитум в инъекциях. Препарат Мукоза композитум можно использовать для поддерживающей терапии, он стимулирует иммунитет, улучшает эпителизацию слизистой оболочки. Особое внимание следует уделять дентальной патологии. Решающее значение имеет успешное лечение соматической патологии и функциональных нарушений деятельности нервной системы.

Кандидоз

Кандидоз — инфекционно-воспалительное заболевание, как понятие объединяет группу слизистых и кожных поражений, вызываемых грибами рода *Candida*. Кандидозный стоматит ассоциируется с некератотическими и кератотическими белыми поражениями слизистой оболочки и является наиболее частой грибковой инфекцией полости рта, которая имеет различные клинические проявления и взаимосвязана с местными и общими факторами организма хозяина. Грибы рода *Candida* — оппортунистическая инфекция, но, несмотря на слабый потенциал протеаз, способны к внедрению и разрушению тканей, быстрому размножению. Продемонстрирована взаимосвязь некоторых штаммов *Candida* с преинвазивными красными и белыми поражениями (лейкоплакия), плоскоклеточной карциномой, также исследования *in vitro* указывают на способность вызывать гиперплазию тканей. Именно поэтому некоторые исследователи считают кандидоз канцерогенным процессом, а не безобидным дисбактериозом. Как правило, проявления кандидоза — результат системных нарушений в организме. В норме грибы *Candida* присутствуют в полости рта в концентрации 200–500 клеток в 1 мл слюны. В первую очередь колонизируются сосочки задней части спинки языка, и в дальнейшем инфекция распространяется из этой области. Кандидоз СОПР может быть самостоятельным проявлением, но иногда процесс является более генерализованным и вовлекает другие слизистые и кожу. Системная инфекция обычно вторична и может иметь серьезные осложнения.

Возбудитель — дрожжеподобный условно-патогенный грибок *Candida albicans*, аэроб, широко распространенный в окружающей среде. Он обнаруживается на поверхности здоровой кожи и слизистых оболочек, в выделениях

человеческого организма. *Candida albicans* входит в состав резидентной флоры полости рта человека и в норме обнаруживается в незначительном количестве и неактивном состоянии в 50–70 % случаев. Другие виды — *Candida tropicalis*, *Candida krusei*, *Candida pseudotropicalis* и пр. — составляют от 10 до 20 % всех случаев орального кандидоза.

Видовая структура дрожжей по числу идентифицированных культур следующая: 84 % приходится на вид *C. albicans* (1-е место), 9 % — на *C. parapsilosis* (2-е место); по 2 % — на *C. tropicalis* и *C. krusei* (3-е место), 1 % — на *C. glabrata* (4-е место). Таким образом, лидирующая триада чувствительных видов (*C. albicans*, *C. parapsilosis* и *C. tropicalis*) составляет более 95 % этиологии кандидоза всех локализаций.

Морфологически грибы *Candida* полиморфны и могут существовать в виде молодых клеток круглой или яйцевидной формы размером 2–5 мкм (бластоспоры) и в виде почкующихся форм, образуя псевдомицелий.

Патогенность *Candida albicans* обусловлена его способностью расщеплять секреторный иммуноглобулин А, а также он обладает фосфолипазной, плазмокоагулязной, лизоцимной и дерматонекротической активностью, цитотоксичностью по отношению к мононуклеарам и способностью адгезии к тканям. Уже с первых минут взаимодействия организма с грибом происходит адгезия последнего к эпителию, что и определяет начало колонизации и инвазии гриба в макроорганизм.

Адгезивные свойства грибов возрастают при воздействии на организм человека большинства антибиотиков, глюкокортикоидных гормонов, цитостатиков, а также зависят от температуры окружающей среды, влажности, рН, длительности контакта и степени массивности обсеменения. Оптимальная среда существования при рН = 5,8–6,5 и температуре 30–37°. Индекс адгезии и токсичность *Candida albicans* увеличиваются при взаимодействии грибов с грамотрицательными микроорганизмами.

Грибы рода *Candida* обладают тропизмом к тканям, богатым гликогеном, и тканям, переживающим метаболический ацидоз. К кандидозной колонизации предрасположены пациенты с кариесом, заболеваниями периодонта. Процент колонизации повышается у пожилых пациентов, использующих зубные протезы, особенно у тех, кто не соблюдает правила личной гигиены и оставляет протезы во рту на ночь.

Предрасполагающие факторы кандидоза:

- незрелость иммунной системы в младенческом возрасте;
- эндокринные нарушения (сахарный диабет, гипопаратиреоз, беременность, системная стероидная терапия);
- местная кортикостероидная терапия;
- злокачественные новообразования;
- ксеростомия;

- плохая гигиена полости рта;
- недоедание или нарушение всасывания питательных веществ;
- системная антибиотикотерапия;
- химиотерапия или лучевая терапия;
- другие формы иммуносупрессии (ВИЧ).

Для возникновения кандидоза важную роль играют местные факторы: увлажненность ротовой полости, нарушение рН среды в кислую сторону, плохая гигиена полости рта и протезов, преимущественно углеводистый характер пищи, сосание сахаристых продуктов, наличие кариозных полостей, заболевания периодонта, различные стоматиты. К кандидозу приводит хроническая травма СОПР острыми краями зубов, некачественными протезами, разрушенными коронками зубов. Установлено алергизирующее действие протезов из акриловых пластмасс при длительном их контакте с СОПР. Кроме того, грибы рода *Candida* хорошо растут на поверхности съемных протезов из акриловых пластмасс, поддерживая хроническое воспаление слизистой оболочки под протезом.

В последние годы отмечена явная тенденция к росту заболеваемости кандидозом как в нашей стране, так и за рубежом. Такому распространению кандидоза способствует длительное и нерациональное использование антибиотиков, цитостатиков, оральных контрацептивов, ослабление защитных сил организма, новорожденный и старческий возраст, беременность, нарушение функции эндокринной, пищеварительной и кроветворной системы, кровообращения, обмена веществ, онкологические болезни, СПИД и др.

При проведении эпидемиологических исследований в Республике Беларусь было выявлено, что среди 57,2 % обследованных людей, у которых были обнаружены заболевания СОПР, кандидоз составил 17,8 %.

Жалобы и анамнез. Проявления кандидоза СОПР разнообразны и зависят от возраста пациента, состояния его иммунной системы, наличия сопутствующих заболеваний, приема лекарственных препаратов и др. В анамнезе выявляются заболевания желудочно-кишечного тракта, сахарный диабет, длительный прием антибиотиков, кортикостероидов, цитостатиков, иммунодефицитные состояния. Заболевание может иметь острое или хроническое течение. Пациенты обычно предъявляют жалобы на боль (при острых процессах), жжение слизистой оболочки, сухость в полости рта, извращение вкуса, неприятный «сладкий» запах изо рта.

Асимптомными носителями кандидоза являются пациенты:

- часто контактирующие с другими пациентами или медработниками стационарных учреждений здравоохранения;
- курильщики;
- принимавшие в недавнем времени антибиотики широкого спектра;
- с неконтролируемым сахарным диабетом;
- пользующиеся съемными протезами.

Внешний осмотр. Часто, кроме СОПР, при кандидозе поражаются углы рта и кожа околоушной области. Отмечается гиперемия красной каймы и кожи, трещины с серо-белым налетом.

Проявления в полости рта. Кандидоз различают:

1. По клиническому течению:
 - острый кандидоз: псевдомембранозный (молочница) и атрофический.
 - хронический кандидоз: гиперпластический, гранулематозный, псевдомембранозный, атрофический.
2. По степени поражения: поверхностный и глубокий.
3. По распространенности: генерализованный и очаговый.
4. По локализации: стоматиты, гингивиты, глоситы, хейлиты.

Острый псевдомембранозный кандидоз (candidosis acuta) — одна из наиболее часто встречающихся форм стоматита (рис. 13).

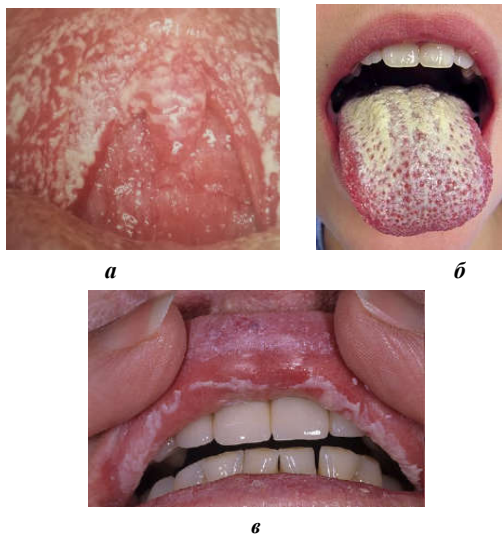


Рис. 13. Острый псевдомембранозный кандидоз:
а — на небе; *б* — на спинке языка; *в* — на слизистой оболочке губ

Болеют кандидозным стоматитом, или молочницей, грудные дети и ослабленные взрослые либо люди пожилого возраста (сопутствует общесоматическим заболеваниям — сахарному диабету, заболеваниям крови, гиповитаминозам, злокачественным новообразованиям и др.). Возбудитель — *Candida albicans*. Это поверхностная инфекция верхних слоев эпителия, которая приводит к формированию неоднородных очагов белого налета, состоящего из десквамированных клеток, фибрина, кератина, некротизированных тканей,

мицелия грибов, остатков пищи и воспалительных клеток. *Candida* — нормальный компонент оральной микрофлоры, передается ребенку от матери непосредственно во время родов, заражение может также происходить через сосок матери, загрязненную соску и посуду. Проявления молочницы встречаются, когда пропорция *Candida* значительно возрастает, чему способствует окружающая ситуация в полости рта или изменение общего состояния организма. При остром псевдомембранозном кандидозе на фоне слегка гиперемированной слизистой оболочки появляется белый налет, напоминающий творожистую массу, скопление которого на разных участках неодинаково, болезненность отсутствует. Налет легко снимается, обнажая гладкую, слегка отечную, гиперемированную поверхность. В тяжелых случаях обнаруживается плотный налет, который соскабливается с трудом, обнажая эрозивную кровоточащую поверхность. Поражаться могут все участки слизистой оболочки, чаще щеки, глотка, латеральные части спинки языка. Может проявляться только в труднодоступных для самоочищения областях — ретромолярная область, небо, крылочелюстная складка. При отсутствии лечения процесс переходит в острую атрофическую форму.

Острый псевдомембранозный кандидоз может проходить незаметно и устраняться без соответствующего лечения (у младенцев и детей младшего возраста). Иногда у взрослых пациентов (как правило, это люди, принимающие или недавно прошедшие курс лечения антибиотиками широкого спектра действия) выявляются субъективные симптомы: неприятный запах, извращение вкусовой чувствительности.

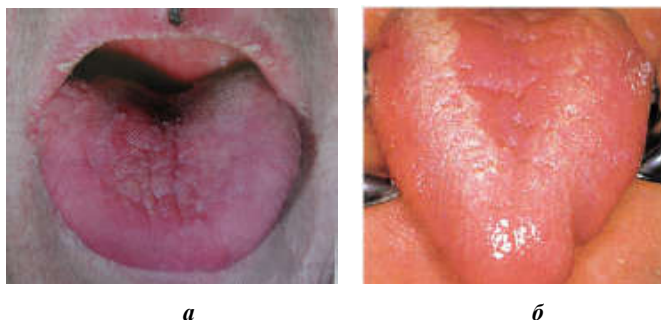
Предрасполагающие факторы кандидозного стоматита:

- изменения в микробиоценозе полости рта вследствие приема антибиотиков широкого спектра действия;
- частое и длительное использование ополаскивателей с антибактериальными компонентами;
- местные раздражающие факторы (съёмные и несъёмные протезы, ортодонтические аппараты, курение);
- применение кортикостероидов (местно, аэрозоли, системно);
- врожденная эпителиальная дисплазия;
- иммунодефицитные состояния (диабет, лейкемия, ВИЧ, трансплантация органов, хронический семейный слизисто-кожный кандидоз).

Практически всегда какое-либо из вышеперечисленных состояний выявляется у пациентов с молочницей. Случаи острого псевдомембранозного кандидоза у практически здоровых людей казуистичны. Поэтому при диагностике молочницы следует искать возможные скрытые, ранее невыявленные проблемы с общим состоянием организма.

Острый атрофический кандидоз (*candidosis acuta atrophica*). Пациенты предъявляют жалобы на сухость в полости рта, болезненность при приеме

пищи и разговоре, жжение и извращение вкуса. Как правило, в анамнезе выявляется применение антибиотиков широкого спектра, а также лечение иммуносупрессорами, цитостатиками, ВИЧ-инфекция. Слизистая оболочка резко гиперемирована, огненно-красного цвета, сухая, резко болезненна. Слизистая оболочка языка атрофична, сосочки сглажены, может наблюдаться полная десквамация сосочков языка. Язык ярко-красного цвета, гладкий, на боковых поверхностях — отпечатки зубов. Налет на языке и СОПР отсутствует, но может сохраняться в глубине складок языка. Красная кайма губ гиперемирована, отечна, покрыта тонкими серыми чешуйками, местами слизистая мацерирована, могут появиться трещины и эрозии (рис. 14).



а

б

Рис. 14. Острый атрофический кандидоз:

а — проявления в углах рта и на спинке языка; *б* — на слизистой оболочке языка

Хронический гиперпластический кандидоз (*candidosis chronica hyperplastica*) — состояние, обусловленное внедрением мицелия в глубокие слои эпителия и ответом организма, проявляющееся паракератозом, акантозом, гиперплазией, формированием микроабсцессов и интенсивной инфильтрацией воспалительными клетками. Протекает у людей с иммунной или эндокринной патологией и часто сочетается с инфекцией ногтей и других участков кожи. В 4–5 раз чаще выявляется эпителиальная дисплазия, чем при лейкоплакии. Предрасполагающие факторы: длительное ношение съемного протеза у людей старше 50 лет, курение, ангулярный хейлит.

Пациенты предъявляют жалобы на боль при приеме кислой, острой пищи, на сухость в полости рта, извращение вкуса.

На гиперемированной СОПР появляются плотно спаянные бляшки, образующие неровную поверхность («бульжная мостовая»). Бляшки толстые, серо-белого цвета, плотно спаяны с подлежащими тканями, при поскобливании не снимаются (рис. 15), при насильственном удалении обнажают кровоточащие эрозии. Бляшки чаще располагаются на слизистой щек за комиссурами губ (некоторые клиницисты называют данное состояние кандидозной

лейкоплакией и относят его к преканцерозным процессам), на спинке языка обычно выявляются случайно при осмотре, поскольку не вызывают субъективных симптомов (ромбовидная ямка), поверхность поражения может быть гладкой, узелковой или бороздчатой. Наличие бляшек на СОПР и языке, их спаянность с подлежащими тканями свидетельствуют о фиксации гриба и вращении мицелия (рис. 15). При лечении микостатическими препаратами может трансформироваться в типичную форму лейкоплакии.

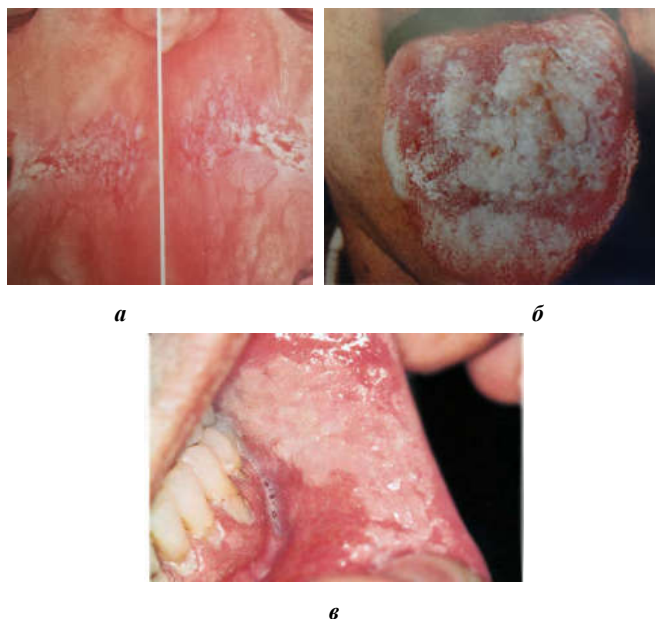


Рис. 15. Хронический гиперпластический кандидоз:

а — на слизистой оболочке щек билатерально; *б* — на спинке языка, *в* — на слизистой оболочке нижней губы

Хронический атрофический кандидоз (candidosis chronica atrophica). При данной патологии пациенты предъявляют жалобы на боль и жжение в полости рта при приеме пищи, сухость в полости рта. Поражение чаще возникает на слизистой оболочке протезного ложа. В 80 % случаев пациенты с хроническим атрофическим кандидозом являются носителями протезов. Как правило, протез плохо припасован. Может быть ксеростомия. На нижней челюсти хронический атрофический кандидоз проявляется редко. Факторы риска: снижение высоты прикуса, дефицит Fe, витаминов группы В, фолиевой кислоты, диабет, нейтропения, ВИЧ, стафилококковая или стрептококковая инфекция.

Слизистая оболочка ярко-красного цвета, гиперемирована, отечна. Имеется незначительное количество легко снимающегося налета на слизистой оболочке протезного ложа, под ним — гиперемированный участок. В полости рта — ярко выраженная сухость. В углах рта — эрозии, покрытые белым, легко снимающимся налетом в виде тонких и мягких чешуек перламутрового цвета. Эрозия сухая, слабомокнущая, корочки нежные. Язык гладкий, сосочки атрофированы, видны отпечатки зубов. Эта триада (воспаление неба, языка и углов рта) характерна для атрофического кандидозного стоматита. Следует помнить, что хронический атрофический кандидоз у ВИЧ-инфицированных пациентов встречается и при отсутствии протезов.

Некоторые авторы выделяют следующие формы хронического атрофического кандидоза: протезный стоматит, ангулярный хейлит, срединный ромбовидный глоссит.

Различают 3 клинических варианта протезного стоматита:

1. Локальное воспаление, проявляющееся гиперемией в некоторых участках контакта с протезом или единичными участками гиперемии вокруг выводных протоков малых слюнных желез.
2. Диффузное воспаление всей поверхности слизистой под протезом.
3. Папиллярная гиперплазия, проявляющаяся по центру неба и на альвеолярном гребне (рис. 16).

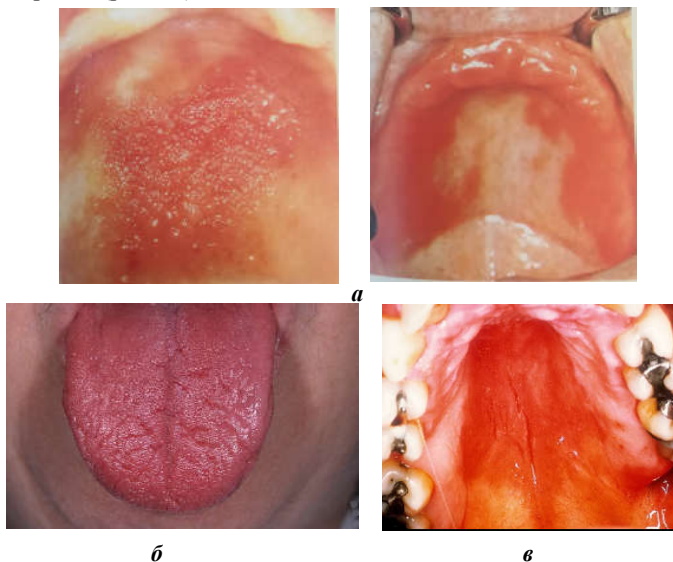


Рис. 16. Хронический атрофический кандидоз:

a — проявления на небе у носителей пластинчатых протезов; *б* — проявления на слизистой оболочке языка; *в* — проявления на твердом небе

При лабораторной диагностике количество дрожжевых клеток и мицелия меньше, чем при острых формах кандидоза, но высокий титр антител к *Candida* в слюне и сыворотке крови.

Хронический псевдомембранозный кандидоз встречается у больных ВИЧ-инфекцией, СПИДом и другими формами иммунодефицита. Характерно длительное персистирующее течение, устойчивость к терапии. Клиническими особенностями является частое вовлечение всех отделов рта, иногда более трудно отделяемые пленки с эрозивным, кровоточащим основанием (рис. 17).

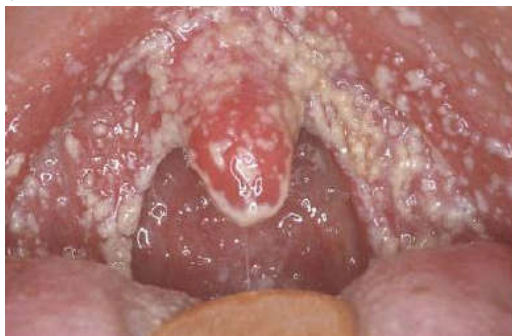
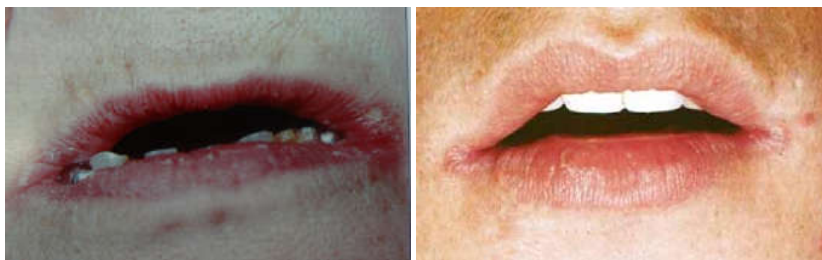
Рис. 17. Хронический псевдомембранозный кандидоз

Ангулярный хейлит может сопутствовать любой из перечисленных выше форм кандидоза полости рта или развиваться самостоятельно. Заболевание встречается у лиц, имеющих глубокие складки в углах рта, у пожилых людей, теряющих зубы. В 80 % случаев ангулярный хейлит встречается у носителей съемных протезов. Обычно углы рта поражаются вторично, когда инфекция распространяется из интраоральных очагов при протезном стоматите. Предрасполагающие факторы: снижение высоты прикуса и недостаток витаминов. У детей с ангулярным хейлитом нередко отмечают привычку сосать большой палец, частое облизывание и покусывание губ, страсти к жевательной резинке. Другими причинами ангулярного хейлита могут быть бактерии, авитаминоз, железодефицитная анемия.

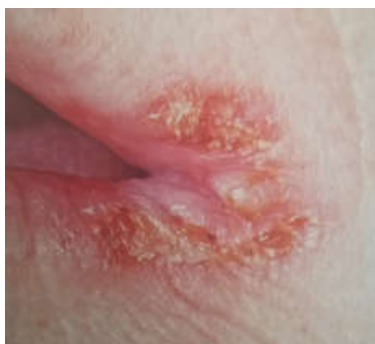Проявляется заболевание либо одной, либо несколькими болезненными, радиально расположенными трещинами на гиперемизированном основании в углах рта, а постоянное увлажнение вытекающей слюной приводит к формированию там светлого налета (рис. 18).

Заболевание склонно к хроническому рецидивирующему или персистирующему течению. Со временем вокруг трещин развивается инфильтрация, сама трещина углубляется, ее края утолщаются. Желтые корки появляются при вторичном инфицировании бактериями.



a

б



в

Рис. 18. Ангулярный хейлит:

a — проявления при снижении высоты прикуса; *б* — трещины и белесоватые чешуйки в углах рта; *в* — желтые корки при вторичном инфицировании

Диагностика. Диагноз кандидоза СОПР устанавливают по данным анамнеза, клиническому течению болезни и результатам лабораторных исследований: микроскопического исследования соскоба с поверхности слизистой рта (позволяет обнаружить типичные грибковые гифы), микробиологического, культурального исследований (выделение грибов > 500–1000 КОЕ при норме до 100 КОЕ), анализа крови, определения содержания глюкозы в сыворотке крови. Иммунофлюоресцентное исследование позволяет обнаружить инфекцию, когда клинически не проявляется колонизация, например при хроническом атрофическом кандидозе.

Забор материала для исследования необходимо проводить натощак до чистки зубов и полоскания рта либо через 4–5 ч после приема пищи или полоскания рта. В норме грибы рода *Candida* в препарате-соскобе обнаруживаются в виде единичных дрожжеподобных клеток. При кандидозе выявляют скопление почкующихся и непочкующихся клеток и тонкие ветвящиеся нити

псевдомицелия. Нити образуются за счет удлинения клеток и их расположения в длинные цепочки, которые называют псевдомицелием. Острое течение заболевания сопровождается преобладанием клеточных форм, округлых, частично почкующихся. При хроническом течении выявляются преимущественно нити псевдомицелия и цепочки из округлых удлинённых почкующихся клеток.

С целью экспресс-диагностики кандидоза проводят инкубацию грибов *Candida* с эпителиальными клетками в соотношении 1 : 100 в течение 1,5–2 ч в термостате. При адгезии 16 и больше клеток гриба на одной эпителиальной клетке диагностируют кандидоз. Также при кандидозе внутрикожная аллергологическая проба с полисахаридным антигеном разных грибов положительная.

Гистопатология: при поверхностной инфекции клетки грибка располагаются на поверхности эпителия, при более тяжелых случаях гифы грибка проникают внутрь эпителия. Обнаруживается нейтрофильная инфильтрация и формирование поверхностных микроабсцессов. Псевдогифы могут проникать в кератиоциты и существовать как внутриклеточные паразиты. При хронических формах кандидоза выявляется эпителиальная гиперплазия. Эпителиальная инвазия микроорганизмов и сопутствующая пролиферация эпителия могут приводить к неопластическим процессам.

Дифференциальная диагностика. Острый псевдомембранозный кандидоз следует дифференцировать с десквамативным глосситом, при котором на спинке языка появляются участки десквамации эпителия, постоянно мигрирующие по спинке языка и окруженные венчиком слущивающегося эпителия, а также с лейкоплакией, сифилисом и красным плоским лишаем. При последних белесоватые пленки и узелки на поверхности слизистой оболочки образуются вследствие гиперкератоза, и поэтому снять их при поскабливании невозможно.

Дифференциальная диагностика проводится также с медикаментозным стоматитом, остатками пищи, химическим ожогом, привычным кусанием щек и губ, генетически обусловленным состоянием (белый губчатый некус), похожие проявления могут вызывать *Klebsiella* и *Escherichia*.

Проводят дифференциальную диагностику кандидоза и мягкой лейкоплакии, или белого губчатого некуса. В последнем случае поражение локализуется преимущественно по линии смыкания зубов и на слизистой оболочке губ, цвет которой в области поражения беловато-серый, ее поверхность шероховатая, неровная, имеются множественные мелкие поверхностные эрозии (ссадины). Окончательный диагноз ставят на основании данных бактериоскопического исследования.

Острый атрофический кандидоз следует отличать от аллергической реакции на пластмассу съемных протезов. Важную роль в этом случае играет кли-

ническое наблюдение за динамикой изменения слизистой оболочки рта после элиминации протеза и проведения бактериоскопического исследования.

При дифференциальной диагностике с лейкоплакией и плоским красным лишаем необходимо учитывать жалобы, анамнез, наличие и характер поражения кожи, характер элементов поражения в полости рта (при кандидозе белые элементы представляют собой налет, который можно удалить при поскабливании).

Хронический атрофический кандидоз дифференцируют от медикаментозного стоматита и термического ожога СОПР, дискоидной эритематозной волчанки.

Следует обратить внимание, что кандидоз полости рта часто сопутствует другим заболеваниям (плоский красный лишай, складчатый язык, красная волчанка). При атипичном течении установленного поражения СОПР необходимы дополнительные методы исследования с целью выявления или исключения сопутствующего кандидоза.

Лечение. Комплекс лечебно-профилактических мероприятий планируется после бактериологических тестов, подтверждающих наличие грибов рода *Candida* в количестве колоний более 500. Для нормализации состояния полости рта у пациента необходимо провести следующие мероприятия:

- профессиональная гигиена полости рта;
- устранение всех выявленных местных факторов риска в полости рта: реставрации зубов, коррекции съемных и несъемных протезов;
- отмена (если позволяет состояние пациента) принимаемых антибиотиков, кортикостероидов, цитостатиков или замена их другими;
- лечение сопутствующих заболеваний, в частности эндокринных, желудочно-кишечного тракта, как основного очага размножения грибка и постоянного источника инфекции;
- воздействие на этиологический фактор, назначение противогрибковых препаратов (Орунгал, Дифлюкан, Ламизил, Низорал, Амфотерицин В, Нистатин, Леворин);
- диета с исключением из пищи продуктов, содержащих крахмал, сладостей и ограничение углеводов (белый хлеб, картофель, каши, сахар, варенье, кондитерские изделия) и богатая витаминами и белками;
- витаминотерапия (назначение в первую очередь витаминов В₁, В₂, В₆, С, РР);
- антигистаминная терапия, уменьшение состояния аллергии и аутоаллергии (гипосульфит натрия, препараты кальция, антигистаминные средства — Димедрол 0,05 г, Диазолин 0,05 г, Супрастин 0,025 г и др.).

Медикаментозная терапия кандидоза полости рта может быть местная (прил. 1) и общая (прил. 2). В большинстве случаев назначают местную терапию. Препараты для данной терапии делят на антисептики и антимикотики.

Необходимо объяснить пациенту, что любой препарат для местного лечения должен как можно дольше оставаться в полости рта. Таблетки следует разжевывать и долго держать кашицу во рту, но лучше приготовить из них суспензию. Растворы и суспензии дольше задерживаются в полости рта, если назначать не орошения, а компрессы с пропитанной ими ватой. Рекомендуется использовать любые противогрибковые мази с предпочтением 2%-ного содержания активного вещества, нанесенные между двумя слоями ваты и помещенные за щеку (сэндвич-апликация по Ю. В. Сергееву).

При ангулярных хейлитах средством выбора являются препараты, содержащие противогрибковое, антибактериальное средство и одновременно кортикостероидные гормоны: Тридерм, Лоринден С, Пимафукорт, Микозолон, Кандид Б.

Продолжительность лечения острых форм местными антимикотиками составляет обычно 2–3 недели, антисептиками — несколько дольше. Общей рекомендацией является лечение до исчезновения жалоб и клинических проявлений, а затем еще в течение 1 недели.

К недостаткам местной терапии относится неравномерное распределение препарата по поверхности слизистой, что создает условия для сохранения резервуара инфекции.

Общее лечение кандидоза полости рта проводится по определенным показаниям (табл. 3) совместно с врачами общего профиля.

Таблица 3

Показания к системной терапии кандидоза слизистой полости рта

Критерий	Показания
Клиническая форма	Хронический гиперпластический кандидоз
Предрасполагающие состояния	Сахарный диабет, иммунодефицит (ВИЧ-инфекция, опухоли)
Особенности течения	Хроническое многолетнее течение любой локализации, сочетание с кандидозом кожи и ногтей
Предшествующая терапия	Неэффективность местной терапии, частые рецидивы после местной терапии, предшествующее рациональное назначение системных препаратов

Внутрь назначают противогрибковые препараты — Нистатин или Леворин по 500 000 ЕД 4 раза в день после еды в течение 10 дней. Таблетки рекомендуется размельчить и, положив под язык, сосать, так как они плохо всасываются в желудочно-кишечном тракте. Леворин лучше назначать в виде трансбуккальных (защечных) таблеток.

Амфоглюкамин назначают внутрь по 200 000 ЕД 2 раза в день после еды. При тяжелых и упорно протекающих формах кандидоза СОПР используют Амфотерицин В из расчета 250 ЕД на 1 кг массы тела (на курс до 2 000 000 ЕД).

Из всех системных антимикотиков при кандидозе предпочтение отдается флуконазолу ввиду его большей эффективности и безопасности.

Механизм действия флуконазола основан на специфическом угнетении системы цитохрома P450 грибов, в результате чего нарушается синтез эргостерола, повышается проницаемость клеточной мембраны и клетка гриба гибнет. Флуконазол обладает активностью против большинства видов грибов рода *Candida*, за исключением *C. krusei* и *C. glabrata*. После приема внутрь он хорошо абсорбируется в желудочно-кишечном тракте. Прием пищи не влияет на всасываемость. Флуконазол хорошо проникает во все биологические среды и ткани организма. Может применяться в качестве монотерапии или в сочетании с амфотерицином. Взрослым назначают 100 мг в сутки 10 дней или 150 мг 1 раз в 3 дня в течение 7–10 дней. При частых рецидивах возможна пульс-терапия флуконазолом по 150 мг в неделю.

Профилактика. Существенная роль в профилактике кандидоза СОПР принадлежит соблюдению хорошей гигиены полости рта и протезов, своевременному выявлению дефектов протезирования съёмными и несъёмными протезами, лечению кариозных поражений.

Профилактика должна проводиться в нескольких направлениях:

1. Отказ от нерациональной и массивной антибактериальной терапии, осторожное применение гормонов под контролем и по назначению лечащего врача. При длительной антибактериальной терапии необходимо одновременно назначать полиеновые антибиотики внутрь курсом, адекватным антибактериальному, а после противомикробной терапии назначать препараты, нормализующие микрофлору кишечника (Колибактерин, Бифидумбактерин, Лактобактерин, Бактисубтил). Тяжелые общие соматические заболевания должны сопровождаться комплексным лечением: необходимо назначать большие дозы витаминов, повышать сопротивляемость организма, общую иммунологическую реактивность.

2. Своевременное выявление и лечение дисбактериоза.

3. В медицинских учреждениях соблюдение эпидемиологического режима при выполнении различных манипуляций, соблюдение ОСТов при стерилизации инструментария: пинцетов, зондов, зеркал и пр.

4. Широкая санитарно-просветительная работа среди медицинского персонала, работников пищевых предприятий, населения, будущих мам и пап. Дети и взрослые должны знать, что самолечение не безвредно, а самостоятельный бесконтрольный прием антибиотиков и других лекарственных препаратов может привести к развитию дисбактериоза и кандидоза.

5. Санация полости рта, лечение тонзиллита, щелочные полоскания полости рта.

ЗАБОЛЕВАНИЯ ГУБ

Хейлит — это поражение красной каймы губ, которое может переходить на близлежащую область кожных покровов и слизистую оболочку. Сам по себе хейлит — это собирательный термин, который включает в себя множество заболеваний с разной этиологией и различными клиническими проявлениями.

Классификация хейлитов. Существует множество форм данного заболевания, которые делятся на 2 группы:

1. Собственно хейлиты, которые являются самостоятельными заболеваниями губ различного происхождения:

- эксфолиативный;
- glandулярный;
- метеорологический;
- актинический;
- контактный (аллергический).

2. Симптоматические хейлиты, которые являются симптомами кожных заболеваний или других общесоматических болезней:

- экзематозный;
- атопический;
- макрохейлит при синдроме Мелькерссона–Розенталя;
- хейлит при ихтиозе;
- плазмноклеточный;
- гиповитаминозный.

В данном учебно-методическом пособии рассматриваются только самостоятельные заболевания губ. Вне зависимости от формы болезни по МКБ-10 они имеют только один код — K13.0.

K13.0 Болезни губ: хейлит (ангулярный, эксфолиативный, glandулярный без дополнительных уточнений), хейлодиния, хейлоз, трещина спайки губ (заеда) без дополнительных уточнений. Исключены: арибофлавиноз (E53.0); хейлит, связанный с излучением (L55–L59); трещина спайки губ (заеда) вследствие кандидоза (B37.8) и недостаточности рибофлавина (E53.0).

Строение губы. Губы состоят из мышечного слоя, кожи, покрывающей его снаружи, и слизистой оболочки, выстилающей мышцу изнутри. По линии смыкания губ покрывающая их кожа переходит в слизистую оболочку.

Мышечный слой губ представлен круговой мышцей рта, а также мышцами, входящими в губы радиально (мышца, поднимающая верхнюю губу, опускающая нижнюю губу, мышцы, поднимающие и опускающие угол рта, мышца смеха).

Кожа губ тонкая и сращена с подлежащим мышечным слоем. Подкожная клетчатка имеется в небольшом количестве лишь в области углов рта.

Различают 3 части губы: кожную, промежуточную и слизистую.

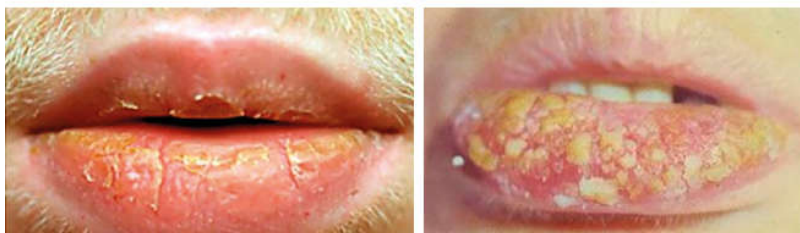Кожная часть имеет строение кожи. Она покрыта многослойным плоским ороговевающим эпителием и содержит сальные и потовые железы, а также волосы (у мужчин — это сильно выраженные усы, борода).

В промежуточной части сохраняется многослойный ороговевающий эпителий, но он здесь значительно тоньше. В этой зоне исчезают волосы и потовые железы, но сохраняются сальные. Их больше в верхней губе и вблизи углов рта. В эпителии довольно поверхностно залегают кровеносные капилляры, вследствие чего эта зона имеет красный цвет.

Слизистая часть губы покрыта многослойным плоским неороговевающим эпителием.

ЭКСФОЛИАТИВНЫЙ ХЕЙЛИТ

Эксфолиативный хейлит — хроническое заболевание только красной каймы губ, сопровождающееся шелушением. По клиническому течению выделяют сухую и экссудативную форму эксфолиативного хейлита (рис. 19).



а

б

Рис. 19. Эксфолиативный хейлит:
а — сухая форма; *б* — экссудативная форма

Этиология в полной мере не изучена. Предполагают несколько факторов развития:

- нейрогенные (психоэмоциональные нарушения, тревожно-депрессивный синдром);
- эндокринные (заболевания щитовидной железы, тиреотоксикоз, гиперфункция щитовидной железы);
- наследственные (семейная предрасположенность);
- иммунологические (аллергические).

Осложняет течение заболевания наличие устойчивых вредных привычек (облизывание, кусание губ).

Жалобы и анамнез. Жалобы при сухой форме: на сухость и жжение губ, чувство стянутости, шелушение губ, косметический дефект. Наблюдается вредная привычка постоянно скусывать и отрывать чешуйки. Жалобы при экссудативной форме: на чувство жжения и болезненность губ, особенно при смыкании, увеличение в размере губ (отек), затруднения при разговоре, приеме пищи, смыкании губ, наличие обильных корок на губе.

Клиническая картина. Болеют чаще женщины в возрасте 20–40 лет. Заболевание не склонно к самоизлечению. Течение заболевания при сухой форме хроническое, монотонное, без периода ремиссии. Может обостряться, переходить в экссудативную форму, а под действием терапии вновь переходить в сухую форму. Процесс локализован на красной кайме губ: от зоны Клейна (место перехода красной каймы в СОПР) до середины красной каймы губ, в виде ленты (от угла рта до угла рта, комиссуры не поражаются). Могут поражаться обе губы, а может быть локализация только на одной, чаще нижней, губе. Симптомы не переходят на кожу и слизистую оболочку (табл. 4).

Таблица 4

Клиническая картина экссудативного хейлита

Критерии оценки	Признаки	
	Сухая форма	Экссудативная форма
Объективно	Отсутствуют	Рот полуоткрыт в результате выделения беловатого клейкого экссудата, смыкание губ болезненно
Состояние лимфатических узлов	Региональные лимфатические узлы не пальпируются	
Красная кайма губ	На сухой и шелушащейся поверхности красной каймы губ возникает застойная гиперемия. Образуются сухие чешуйки серого цвета, которые напоминают слюду. Чешуйки плотно прикреплены в центре, края чешуек несколько приподняты. Незначительный отек и гиперемия слизистой оболочки зоны Клейна. Пальпация слегка болезненна	Отечность и гиперемия губ. Красная кайма ярко-красного цвета. Большое количество влажных корок и чешуек желтовато-серого цвета. Корки могут достигать больших размеров, свисать с губы на подбородок в виде «фартука». Слизистая оболочка зоны Клейна слегка отечна и гиперемирована. Пальпация болезненна
Подлежащие ткани	Чешуйки легко снять с поверхности. После снятия — ярко-красная, сухая, неповрежденная поверхность (гиперемированное пятно)	Когда корочки отваливаются, обнаруживается ярко-красная, влажная, гладкая неповрежденная поверхность. Эрозий нет

Критерии оценки	Признаки	
	Сухая форма	Экссудативная форма
Динамика процесса	После снятия чешуек они вновь образуются через 5–7 дней	Корки на красной кайме губ достигают максимального развития каждые 3–6 дней
Гистология	Акантоз, «пустые» (светлые) клетки в шиповатом слое. Пара- и гиперкератоз, увеличение РНК в клетках базального слоя. Фиброз соединительнотканного слоя	
	В собственно слизистом слое — утолщение коллагеновых волокон; круглоклеточная инфильтрация (плазматические клетки, лимфоциты)	Разрыхление эпителиального слоя, образование в нем щелей вследствие внутриклеточного лизиса, резкая проницаемость капилляров красной каймы губ. Экссудат поднимается по щелям на поверхность красной каймы губ, образуя массивные корки
Прогноз	Благоприятный. Малигнизация не наблюдается	

Дифференциальная диагностика. Сухую форму эксфолиативного хейлита дифференцируют:

- с метеорологическим хейлитом, который чаще проявляется у мужчин в 20–60 лет. Метеорологическая форма напрямую зависит от метеорологических факторов, в то время как сухая форма присутствует при любых погодных условиях. При метеорологическом хейлите поражается вся поверхность красной каймы губ, а не только зона Клейна;

- атопическим хейлитом, который чаще проявляется у детей и подростков обоих полов в возрасте от 4–6 до 15–18 лет, к периоду полового созревания (19–20 лет) процесс стихает. Атопический хейлит поражает те зоны губ, которые остаются нетронутыми при сухой форме: красная кайма, прилегающая к коже, и углы рта. Кроме того, атопический хейлит склонен к сезонным обострениям или ремиссиям;

- контактным аллергическим хейлитом, который возникает от контакта с аллергеном и характеризуется наличием эритемы в области поражения. После устранения причины заболевания аллергическая форма исчезает сама по себе.

Экссудативную форму эксфолиативного хейлита дифференцируют:

- с экссудативным актиническим хейлитом, появление которого связано с различными временами года (характерно обострение в весенне-летний период в связи с повышением солнечной активности). Чаще проявляется у мужчин 20–60 лет. В отличие от экссудативной формы эксфолиативного хейлита он поражает всю поверхность губы, вызывая отечность и появление эрозий в местах поражения;

- экзематозным хейлитом, характеризующимся появлением эрозий, корок, пузырьков и трещин, чего не наблюдается при экссудативной форме. Элементы поражения часто сменяют друг друга, и заболевание склонно

к постоянным ремиссиям и обострениям. Патологический процесс, в отличие от экссудативной формы, может переходить на кожные покровы лица. Встречается одинаково часто у мужчин и женщин 30–60 лет;

– эрозивно-язвенной формой красной волчанки, которая, в отличие от экссудативной формы эксфолиативного хейлита, протекает с образованием выраженной эритемы, язв, эрозий, атрофических рубцов и гиперкератозом (чрезмерное ороговение верхних слоев слизистой оболочки или кожи);

– пузырчаткой, которая проявляется не только на губах, но и одновременно на коже, СОПР, слизистой оболочке зева. Для пузырчатки характерно острое прогрессирующее течение с периодами ремиссии, наступающими под влиянием лечения. Поражение при пузырчатке: внутриэпителиальный пузырь → корка → кровотокающая эрозия (после снятия корки). Пузыри и эрозии могут появляться в углах рта, на подбородке.

Лечение. Необходимы профессиональная гигиена полости рта, санация, рациональное протезирование, при сухой форме используются кератопластические средства (витамины А, Е в масле, каротолин, облепиховое масло, Солкосерил и др.). Обязательно использовать индифферентные бальзамы и защитные кремы, гигиеническую помаду, при экссудативной форме — кератопластики, кортикостероидные мази 3–4 раза в день, физиотерапия лучами Букки. Общее лечение предусматривает применение седативных средств, поливитаминов, психотерапию и повышение резистентности организма (гаммаглобулин, гистаглобулин, пирогенал). Без комплексного и квалифицированного лечения выздоровление наблюдается крайне редко.

Гландулярный хейлит

Гландулярный хейлит — заболевание губы, преимущественно нижней, развивается вследствие гиперфункции, гиперплазии или гетеротопии слюнных желез, располагающихся в зоне красной каймы губ, зоне Клейна (рис. 20).

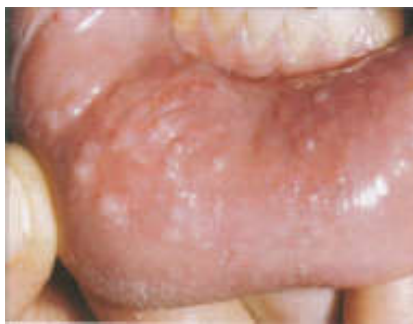

Рис. 20. Гландулярный хейлит

Клиническая картина. Различают простой и гнойный glandулярный хейлит. Заболевание может быть первичным или вторичным: развитие первичного связано с врожденными дефектами слюнных желез, вторичный развивается на почве других заболеваний, например, при красной волчанке, лейкоплакии, красном плоском лишае (табл. 5).

Таблица 5

Клиническая картина glandулярного хейлита

Критерии	Признаки заболевания	
	Первичное	Вторичное
Пол	У мужчин встречается гораздо чаще, чем у женщин	
Возраст	Подвержены люди старше 50 лет, не проявляется у лиц моложе 20 лет	Зависит от начала проявления, фоновой патологии
Течение	Хроническое, относится к фоновым состояниям, способствующим развитию предраковых изменений на красной кайме губ	
Осложнения	Присоединение пиогенной инфекции, развитие гнойного glandулярного хейлита	
Жалобы	На сухость губ или наличие чешуек, трещин на губе (шелушение). Может протекать бессимптомно	Жалобы, характерные для местного сопутствующего заболевания
Состояние региональных лимфатических узлов	Не пальпируются	

При осмотре glandулярный хейлит можно узнать по расширенным протокам слюнных желез. Из зияющих выводных протоков желез обильно выделяется секрет в виде капель росы. Вследствие инфицирования и длительного раздражения выделениями из гипертрофированных слюнных желез развиваются мацерация и воспаление красной каймы губ. Вокруг расширенных отверстий выводных протоков могут появиться участки гиперкератоза, сливающиеся в очаги лейкоплакии.

Гнойный glandулярный хейлит встречается редко и развивается в результате проникновения в расширенные протоки слюнных желез патогенной микрофлоры. Характеризуется болезненностью, отеком губы, из протоков выделяется слюна с примесью крови. Губа покрыта плотно сидящими толстыми корками желто-зеленого или буро-черного цвета. Иногда устья выводных протоков желез могут быть закупорены уплотнившимся гнойным экссудатом. Пальпация болезненна.

Лечение. Зависит от формы заболевания. Первичный glandулярный хейлит при отсутствии жалоб и воспалительных изменений слизистой оболочки губы в специальном лечении не нуждается. Лечение вторичного glandулярного хейлита сводится к лечению основного заболевания. Лечение гнойного glandулярного хейлита включает: местную противовоспалительную терапию (преднизолоновая мазь, Синалар, Локакортен 3–4 раза в день),

профессиональную гигиену полости рта, санацию, рациональное протезирование, устранение общих заболеваний, орошение губ аэрозолями (Пантенол, Олазол, Гипозоль, Левовинизоль) 3–4 раза в день, электрокоагуляцию или хирургическое иссечение гипертрофированных слюнных желез, физиотерапию лучами Букки. Общее лечение предусматривает применение седативных средств, поливитаминов (обязательно B_5 и А) и сосудистых препаратов (Танакан, Кавинтон) в течение 1–2 месяцев.

МЕТЕОРОЛОГИЧЕСКИЙ ХЕЙЛИТ

Метеорологический хейлит — заболевание губ с присутствием признаков воспаления, причиной которого являются неблагоприятные метеорологические факторы (рис. 21).

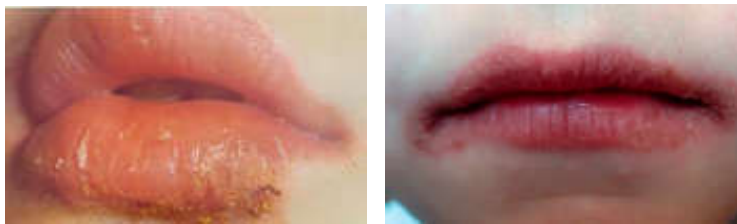

Рис. 21. Метеорологический хейлит

Раздражающее действие на красную кайму губ оказывают метеорологические факторы: ветер, повышенная или пониженная температура, влажность и запыленность воздуха. Имеют значение:

- конституционные особенности кожных покровов (белая сухая и нежная кожа);
- фоновые заболевания кожи (себорея, себорейная экзема, диффузный нейродермит, ихтиоз и т. д.);
- длительность пребывания в неблагоприятных метеорологических условиях — возникает у лиц, работающих на открытом воздухе.

Жалобы и анамнез. Пациенты предъявляют жалобы на сухость губ, чувство стянутости, шелушение губ, эстетический недостаток. Они облизывают губы, скусывают чешуйки, что еще больше усугубляет течение заболевания.

Клиническая картина. Болеют чаще мужчины в возрасте 20–60 лет. Течение заболевания хроническое. Одинаково болеют и зимой, и летом (не зависит от времени года). Клинические проявления ослабевают и могут исчезать при ослаблении действия причинного фактора. Локализация — на красной кайме губы (чаще нижней) на всем протяжении.

При осмотре выявляются гиперемия и отечность губы, которая, в свою очередь, сухая, слегка инфильтрирована, покрыта плотно сидящими мелкими чешуйками. Чешуйки прикреплены всей поверхностью к красной кайме, трудно снимаются. После удаления чешуек возникает кровотокающая болезненная эрозия. Возможно появление эрозий и трещин из-за обветривания и шелушения.

Гистология: диффузная гиперплазия всего эпителия, местами с ороговением; строма подвергается инфильтрации, сопровождается сгущением и гомогенизацией эластических волокон.

Дифференциальная диагностика. Метеорологический хейлит дифференцируют:

- с сухой формой актинического хейлита, в этиологии которого аллергическая реакция замедленного типа к УФ-лучам, сезонность обострения (в весенне-летний период), возможное сочетание с поражением кожи лица;
- сухой формой эксфолиативного хейлита, в этиологии которого нейрогенные эндокринные и наследственные факторы;
- аллергическим контактным хейлитом — им чаще болеют женщины; в этиологии — аллергическая реакция замедленного типа.

Лечение. Прежде всего необходимо прекращение неблагоприятного воздействия инсоляции либо других метеорологических факторов. Местно используют масляные растворы витаминов А и Е, масло шиповника, каротолин. Применяют защитные кремы от УФ-излучения. Внутрь назначают витамины группы В, РР, седативные препараты.

Прогноз. Хроническое течение создает фон для развития предраковых заболеваний.

АКТИНИЧЕСКИЙ ХЕЙЛИТ

Актинический хейлит — хроническое заболевание, которое обусловлено повышенной чувствительностью красной каймы губ к солнечному свету (рис. 22).

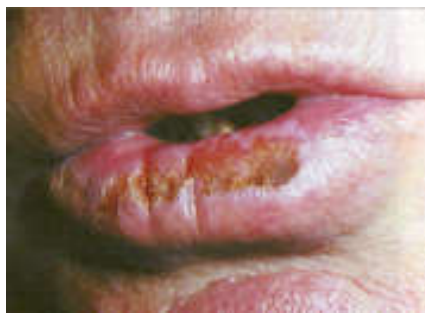

Рис. 22. Актинический хейлит

Длительное и интенсивное солнечное облучение приводит к стойкому воспалительному процессу на красной кайме губ. Актинический хейлит может являться симптомом фотодерматоза или рассматриваться как аллергическая реакция замедленного типа к УФ-лучам.

Болеют чаще мужчины в возрасте 20–60 лет. Течение заболевания хроническое, волнообразное, связанное с активностью солнечных лучей. Обострение наблюдается в весенний период, уменьшение или исчезновение проявлений хейлита — в осенне-зимний период.

Жалобы и анамнез. При сухой форме — на жжение, боль и зуд губ, сухость, стянутость, шероховатость губ; при экссудативной форме — на болезненность, зуд или жжение в пораженном месте, эстетический недостаток.

Клиническая картина. При сухой форме развивается сухость нижней губы, кожа лица и верхняя губа поражаются крайне редко. Вся поверхность нижней губы становится ярко-красного цвета и покрывается мелкими серебристо-белыми чешуйками. При дальнейшем развитии заболевания образуются эрозии и ссадины. Не исключено возникновение участков гиперкератоза и веррукозных разрастаний. Углы рта не вовлекаются в патологический процесс. При экссудативной форме преобладают островоспалительные процессы. Характерно появление эритем, мокнущих эрозий, покрытых корками, и мелких пузырьков на отечной и покрасневшей поверхности нижней губы.

Гистология: гиперплазия эпителия с явлениями паракератоза, периваскулярная воспалительная инфильтрация, скопление эластических волокон, соединительнотканый слой отечен.

Дифференциальная диагностика. Актинический хейлит следует различать:

- с сухой формой эксфолиативного хейлита;
- аллергическим контактным хейлитом;
- метеорологическим хейлитом;
- красной волчанкой.

Лечение. Начинают лечение с устранения неблагоприятных профессиональных факторов и факторов окружающей среды, местно применяются кортикостероидные мази, кератопластики (метилурациловая мазь, витамины А и Е, Актовегин) 3–4 раза в день. Общее лечение: витамины группы В внутрь.

Прогноз. В целом прогноз благоприятный при лечении. Актинический хейлит может служить фоном для развития предраковых заболеваний.

КОНТАКТНЫЙ (АЛЛЕРГИЧЕСКИЙ) ХЕЙЛИТ

Контактный (аллергический) хейлит развивается в результате сенсibilизации красной каймы губ при контакте с различными аллергенами (рис. 23).

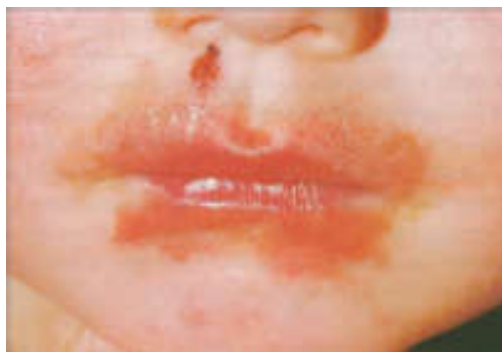

Рис. 23. Контактный аллергический хейлит

В основе развития этого заболевания лежит аллергическая реакция замедленного типа к различным химическим веществам. Встречается преимущественно у женщин в возрасте 20–60 лет. Может иметь профессиональный характер. Течение заболевания бывает островоспалительным, а возможно и длительное хроническое течение. Рецидив наступает при повторном контакте с аллергеном. Локализуется в месте контакта с аллергеном на красной кайме губ. При длительном течении может переходить на кожу губ, слизистую оболочку губ, углы рта не вовлекаются в процесс.

Жалобы и анамнез. Пациенты жалуются на эстетический недостаток, покраснение, сухость, стянутость, жжение и зуд губ, отечность, болезненность при еде и широком открывании рта.

Клиническая картина. Заболевание проявляется в виде сильного жжения, зуда, покраснения и отека как части, так и всей губы, а также сопровождается появлением шелушения и иногда пузырьков, преобразующихся в трещины и эрозии. Характерна размытость границы красной каймы губ. Диагностика основывается на тщательно собранном анамнезе.

Дифференциальная диагностика. Контактный (аллергический) хейлит дифференцируют:

- с сухой формой актинического хейлита;
- эксфолиативным хейлитом;
- атопическим хейлитом;
- метеорологическим хейлитом.

Лечение. Прежде всего устраняют причину, вызвавшую заболевание. Местно назначают кортикостероидные мази (Преднизолон, Гидрокортизон, Фторокорт, Флуцинар, Синалар, Локакортен), аппликации Солкосерил 3–4 раза в день, физиотерапия лучами Букки. Общее лечение: десенсибилизирующая терапия, поливитамины, сосудистые препараты, седативные средства.

Прогноз. При условии устранения аллергена прогноз благоприятный.

ЗАБОЛЕВАНИЯ ЯЗЫКА

Поражения языка составляют большую группу среди заболеваний СОПР. Изменения на языке наблюдаются при инфекционных, травматических, аллергических поражениях полости рта, при системных заболеваниях организма (желудочно-кишечного тракта, органов кроветворения), гипо- и авитаминозах. Большой группой представлены заболевания, которые развиваются только на языке. К ним относятся «географический» глоссит, «волосатый» язык, ромбовидный глоссит, складчатый язык, ограниченные острые и хронические воспаления языка, глоссодиния и аномалии развития. Понять особенности патологических процессов в языке невозможно без знаний о его строении.

Строение языка. Язык представляет собой мышечный орган, покрытый слизистой оболочкой, которая на дорсальной и боковых поверхностях плотно сращена с межмышечной соединительной тканью. На верхней, дорсальной поверхности спинки языка, а также на боковых поверхностях подслизистая основа не выражена. Слизистая оболочка в этой части языка неподвижна и не собирается в складки. С дорсальной поверхности слизистая оболочка языка покрыта многослойным плоским эпителием, на спинке языка образует выступы, которые носят название сосочков языка. Различают 4 вида сосочков языка: нитевидные, грибовидные, листовидные и желобоватые. На нижней поверхности языка эти сосочки отсутствуют, поэтому слизистая оболочка ровная, гладкая, эпителий многослойный, плоский, неороговевающий, имеется подслизистая основа. В этом участке располагается густое сплетение кровеносных сосудов, а тонкие эпителий и собственная пластинка обладают высокой проницаемостью. Поэтому сублингвальное введение лекарственных препаратов приводит к быстрому поступлению их в кровь. В многослойном плоском неороговевающем эпителии сосочков располагаются вкусовые луковицы. Их нет только в многослойном ороговевающем эпителии нитевидных сосочков.

Наиболее многочисленны *нитевидные сосочки*, которые имеются на всем протяжении спинки языка. Эпителий, покрывающий вершины нитевидных сосочков, ороговевает. Ороговшие чешуйки имеют характерный белесоватый оттенок. Орогование на нитевидных сосочках усиливается при повышении температуры тела (обложенный язык). Такие изменения наблюдаются и при нарушениях пищеварения (гастриты), заболеваниях печени. Возможен и обратный процесс — атрофия нитевидных сосочков на отдельных участках языка.

Грибовидные сосочки имеют узкое основание и более широкую округлую вершину. Эпителий, покрывающий грибовидные сосочки, не ороговевает, и через него просвечивают кровеносные сосуды. Макроскопически грибовидные сосочки имеют вид красных точек, рассеянных среди нитевидных, преимуще-

ственно на кончике языка и по его бокам. По размерам они более крупные. В эпителии грибовидных сосочков встречаются вкусовые луковицы.

Листовидные сосочки располагаются по бокам языка у его основания в виде 3–8 параллельных складок длиной от 2 до 5 мм, разделенных узкими желобками. Листовидные сосочки хорошо развиты в детстве, у взрослого они атрофированы. В эпителии, покрывающем боковые отделы этих сосочков, располагается множество вкусовых луковиц.

Желобоватые, или окруженные валом, *сосочки* расположены между телом и корнем языка в количестве 6–12 штук, довольно крупные по размеру (диаметр 1–3 мм). Сосочек не выступает над поверхностью, поскольку окружен глубокой бороздкой, отделяющей его от утолщения слизистой оболочки — валика. Эта бороздка служит местом выхода протоков мелких белковых желез, располагающихся в межмышечной соединительной ткани у основания сосочков. В эпителии, покрывающем боковые поверхности желобоватых сосочков, расположено много вкусовых луковиц.

Слюнные железы языка. В языке содержатся железы 3 типов: смешанные в передней части языка, слизистые в области корня языка, где располагается язычная миндалина, белковые на границе тела и корня в области желобоватых сосочков.

Кровоснабжение языка осуществляется от артерии языка. Ее разветвления образуют густые капиллярные сети в слизистой оболочке и по ходу мышечных волокон. На нижней поверхности языка в подслизистой основе хорошо выражено венозное сплетение. В языке также имеется сплетение лимфатических сосудов и капилляров, особенно обильное на нижней поверхности языка и в области язычной миндалины.

Язычная миндалина. В корне языка в собственной пластинке слизистой оболочки расположено скопление лимфоидной ткани: лимфатические узелки и между ними диффузная лимфоидная ткань. Это язычная миндалина, входящая в состав защитного лимфоэпителиального кольца вместе с другими миндалинами. Многослойный плоский неороговевающий эпителий в области миндалины (часто инфильтрированный лимфоцитами) образует углубления — крипты. Просвет крипты содержит микроорганизмы, слушленные эпителиоциты, лимфоциты и зернистые лейкоциты.

Классификация заболеваний языка. Заболевания, развивающиеся только на языке, находятся в разделе «Болезни органов пищеварения» МКБ-10:

K14 Болезни языка

K14.0 Глоссит

K14.00 Абсцесс языка

K14.01 Травматическое изъязвление языка

K14.1 «Географический» язык

K14.2 Срединный ромбовидный глоссит

К14.3 Гипертрофия сосочков языка

К14.30 Обложенный язык

К14.31 «Волосатый» язык: черный «волосатый» язык, черный ворсинчатый язык

Исключены: «волосатая» лейкоплакия (К 13.3); «волосатый» язык вследствие приема антибиотиков (14.38)

К14.32 Гипертрофия листовидных сосочков

К14.38 Другая уточненная гипертрофия сосочков языка; «волосатый» язык вследствие приема антибиотиков

К14.39 Гипертрофия сосочков языка неуточненная

К14.4 Атрофия сосочков языка

К14.5 Складчатый язык

К14.6 Глоссодиния

К14.8 Другие болезни языка.

ТРАВМАТИЧЕСКОЕ ИЗЪЯЗВЛЕНИЕ ЯЗЫКА

Глоссит включает:

- абсцесс языка;
- травматическое изъязвление языка.

Абсцесс языка рассматривается в программе курса хирургической стоматологии.

Развитию травматического изъязвления языка способствуют пониженный тонус язычной мускулатуры различной этиологии, острые края зубов, парафункции, вредные привычки, особенности неврологического статуса.

Клиническая картина. Наблюдаются гиперкератоз, шероховатость, изъязвление, петехии, экхимозы в травмируемой области.

Дифференциальная диагностика. Дифференциация проводится с формами лейкоплакии, плоским красным лишаем, другими заболеваниями, проявляющимися гиперкератозом, изъязвлениями.

Лечение. Пациент нуждается в коррекции неврологического статуса, санации полости рта, устранении травмирующих факторов, своевременном протезировании, местно применяются кератопластические средства, при инфицировании — антисептическая обработка.

«ГЕОГРАФИЧЕСКИЙ» ЯЗЫК

Под диагнозом «географический» язык подразумевают:

- доброкачественный мигрирующий глоссит;
- эксфолиативный глоссит;
- десквамативный глоссит.

Этиология и патогенез окончательно не выяснены. Наиболее часто «географический» язык встречается при заболеваниях желудочно-кишечного тракта, вегетативно-эндокринных нарушениях, ревматических заболеваниях, коллагенозах. Определенную роль играют вирусная инфекция, гиперергическое состояние организма, наследственные факторы.

Жалобы и анамнез. Изменения на языке протекают без каких-либо субъективных ощущений и выявляются случайно во время осмотра полости рта. Иногда могут быть жалобы на жжение и болезненность языка при приеме раздражающей пищи, покалывание, также беспокоит необычный вид языка; у мнительных пациентов может развиваться канцерофобия.

Клиническая картина. На спинке и боковых поверхностях языка образуются пятна красноватого цвета разной формы и величины, ограниченные друг от друга и окружающей слизистой оболочкой беловатыми валиками (рис. 24).

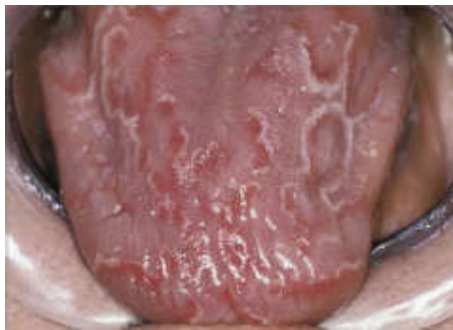

Рис. 24. «Географический» язык

Участки поражения (десквамации эпителия) изменяют форму, размеры и локализацию, как бы перемещаясь по языку. На фоне старых очагов образуются новые, что придает поверхности языка вид, напоминающий географическую карту. Десквамированные ранее зоны вновь покрываются нитевидными сосочками. Очаги поражения никогда не изъязвляются. Характерна быстрая смена очертаний очагов десквамации. Заболевание длится неопределенно долго, не причиняя беспокойства, иногда исчезает на длительный срок, затем вновь появляется. «Географический» язык примерно в 40–50 % случаев сочетается со складчатым языком.

Дифференциальная диагностика. «Географический» язык различают с плоским красным лишаем (типичная и экссудативно-гиперемическая формы), плоской формой лейкоплакии, папулами при вторичном сифилисе, аллергическим стоматитом, кандидозом.

Лечение. Местное лечение не проводится при отсутствии жалоб. При жжении, болях рекомендуется санация, рациональная гигиена полости рта. Особенно актуальны гигиенические рекомендации в случае сочетания «географического» языка со складчатым языком. Целесообразны антисептические полоскания, аппликации кератопластических средств (например, масляный раствор витамина А, Е, масло шиповника, Каротолин с добавлением порошка анестезина). Приведенное лечение является симптоматическим. До сих пор не существует средств, позволяющих полностью устранить рецидивы. Течение заболевания хроническое.

Прогноз. Для жизни прогноз благоприятный, возможность малигнизации исключается.

СРЕДИННЫЙ РОМБОВИДНЫЙ ГЛОССИТ

Этиология заболевания не выяснена. Большинство исследователей считают, что ромбовидный глоссит является врожденным и его развитие обусловлено нарушениями процессов эмбриогенеза. Другие авторы указывают на роль микробного фактора, поскольку в очаге поражения преобладает условно патогенная микрофлора (*Candida* и *Actinomyces*). Ромбовидный глоссит встречается преимущественно у мужчин, а также у лиц, курящих и злоупотребляющих алкоголем (рис. 25).

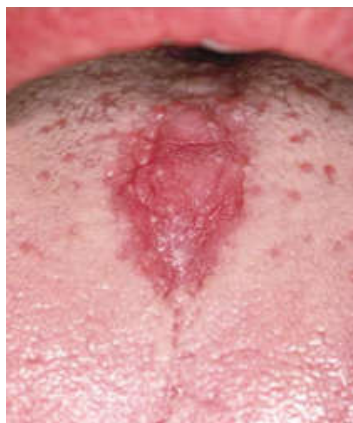

Рис. 25. Срединный ромбовидный глоссит

Жалобы и анамнез. В основном жалобы отсутствуют, но могут быть жжение, ощущение инородного тела, шероховатость спинки языка, боль при воспалении.

Клиническая картина. По средней линии языка впереди желобоватых сосочков располагается уплотненный участок слизистой оболочки красного или розового цвета, ромбовидной, овальной или округлой формы, размером от 0,5 до 2,5 см в ширину и от 1,5 до 5 см в длину, поверхность которого лишена сосочков. Очаг поражения единичный, очень редко их 2–3. Выделяют 3 формы заболевания: плоскую (или гладкую), бугорковую (или бугристую) и папилломатозную (или гиперпластическую). При *плоской форме* очаг поражения гладкий, полированный, красного цвета, не выступает над окружающей слизистой оболочкой. В случае *бугорковой формы* участок поражения состоит из хорошо выраженных возвышающихся бугорков красного цвета с цианотичным оттенком. Бугорки отделены друг от друга четко выраженными складками, что напоминает мостовую, выложенную гранитом. *Папилломатозная форма* представляет собой бугристое опухолевидное разрастание, значительно выступающее над спинкой языка. Папилломатозные разрастания имеют широкое основание, уплощенные вершины, беловато-розовый цвет. При бугорковой и папилломатозной форме поверхность центра очага может ороговеть, приобретая молочно-белую окраску. Течение ромбовидного глоссита доброкачественное. Лишь при неблагоприятных условиях (постоянное хроническое раздражение, снижение иммунитета) бугорковая и папилломатозная формы могут прогрессировать. Описаны единичные случаи озлокачествления, поэтому такие пациенты нуждаются в периодических осмотрах не реже 1 раза в полгода.

Дифференциальная диагностика. Проводится с «географическим» языком, опухолями, кандидозом, вторичным сифилисом.

Лечение. Показаны санация полости рта для исключения местных травмирующих факторов, рекомендации по прекращению курения, лечение кандидоза в случае обнаружения обилия гриба *Candida* в соскобе со спинки языка. При выявлении склонности к разрастанию бугорковой и папилломатозной форм — иссечение в пределах очага поражения, криотерапия.

«Волосатый» язык (черный «волосатый» язык)

Этиология до конца не выяснена. Выделяют 3 группы факторов, способствующих возникновению черного «волосатого» языка:

- 1) физико-химическое воздействие (табак, алкоголь, лекарства, раздражающая пища);
- 2) нарушение трофики, приводящее к изменениям обменных процессов эпителия языка;
- 3) действие микробного фактора.

Черный «волосатый» язык (рис. 26) иногда встречается у лиц, страдающих желудочно-кишечными заболеваниями, может являться одним из симптомов гипорибофлавиноза.

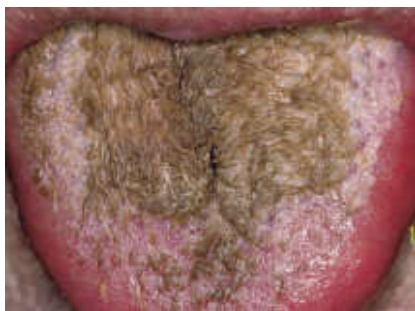

Рис. 26. Черный «волосатый» язык

Жалобы и анамнез. Жалоб нет или жалобы на необычный вид языка, иногда — на ощущение инородного тела на нем, рвотный рефлекс при разговоре, жжение, снижение вкусовой чувствительности.

Клиническая картина. Заболевание проявляется ороговением и гиперплазией нитевидных сосочков языка различной степени выраженности. Очаг поражения располагается преимущественно на задней спинке языка и на ее средней трети и имеет овальную или треугольную форму. Сосочки удлиняются, утолщаются из-за отсутствия слущивания ороговевших клеток, достигая длины 2–3 см и диаметра 2 мм. Цвет сосочков от желтого до темно-коричневого и черного, они напоминают волоски. Основание сосочков более плотное и менее пигментированное, чем их кончики. Сосочки располагаются в направлении спереди кзади, при поглаживании в противоположную сторону они приподнимаются. Этот очаг без лечения сохраняется неопределенно долго, иногда спонтанно исчезает и через некоторое время вновь появляется.

Дифференциальная диагностика. Проводится дифференцирование с ложным черным языком (выраженная пигментация сосочков и налет в связи с неудовлетворительной гигиеной полости рта, обострением заболеваний желудочно-кишечного тракта, окрашиванием пищевыми, лекарственными веществами), изменениями языка при пигментно-папиллярной дистрофии.

Лечение. Проводят санацию полости рта (гигиена полости рта, удаление местных травмирующих факторов). Для местного лечения рекомендуется использовать кератолитические средства. При выраженной гиперплазии нитевидные сосочки можно удалить с применением криодеструкции. Запрещено курить, злоупотреблять раздражающей пищей.

АТРОФИЯ СОСОЧКОВ ЯЗЫКА

Патология может быть следствием возрастной атрофии, симптомом заболевания желудочно-кишечного тракта, а также одним из вариантов изменения языка при гастритах, язвенной болезни, гастроэнтеритах. Гипопластический глоссит характеризуется атрофией сосочков, отсутствием налета (рис. 27). Размеры языка несколько меньше обычных. Атрофия сосочков языка вызывает неприятные ощущения, жжение, покалывание, боль при еде. Патогенез этих нарушений объясняется наряду с трофическими расстройствами нарушением усвояемости витаминов, разрушением их в кишечнике и снижением синтеза витаминов В₁, В₂, РР и др.

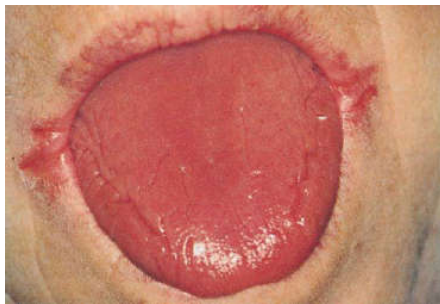


Рис. 27. Гипопластический глоссит

СКЛАДЧАТЫЙ ЯЗЫК

Складчатый язык — это врожденная аномалия формы языка (рис. 28).

Жалобы и анамнез. Жалобы отсутствуют, пациент обращается к врачу по поводу необычного вида языка.

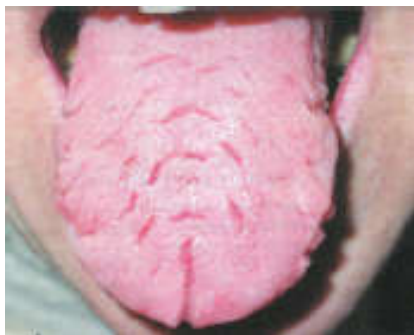

Рис. 28. Складчатый язык

Клиническая картина. Складчатость языка в большинстве случаев сопровождается умеренным увеличением всего языка — макроглоссией. При плохом уходе за полостью рта, снижении саливации в складках скапливаются остатки пищи, клетки слущенного эпителия, микрофлора, что может привести к воспалению и жалобам на жжение и боль. Наличие глубоких складок благоприятствует вегетации грибковой флоры, особенно у лиц со сниженной реактивностью организма, и появлению соответствующих жалоб. Многочисленные борозды (складки) располагаются на поверхности языка преимущественно симметрично в продольном и поперечном направлении. Поперечные складки менее глубокие, но обычно направлены к основной и более глубокой продольной складке, которая объединяет их в единую систему. Срединная продольная складка обычно глубже и располагается строго по средней линии языка. Дно и боковые поверхности складок покрыты нитевидными сосочками. Целость эпителия в складках языка не нарушена. Складчатый язык в 40 % случаев сочетается с десквамативным глосситом. Кроме того, складчатый язык может быть одним из симптомов синдрома Мелькерсона–Розенталя, болезни Дауна, в сочетании со складчатостью щек сопутствует акромегалии.

Дифференциальная диагностика. Патологию следует различать со складчатостью языка и щек в связи с уменьшением тургора слизистой оболочки у пожилых людей, с осложнениями складчатого языка при кандидозе, со склерозирующим глосситом при третичном сифилисе. При сифилисе наблюдается дольчатое строение языка, обусловленное разрастанием соединительной ткани, сопровождается его уплотнением и уменьшением подвижности. Серологические реакции крови на сифилис положительные.

Лечение. Специального лечения не требуется. Рекомендуются санация полости рта и коррекция гигиены для профилактики осложнений.

Глоссодиния

Глоссодиния (глоссалгия, стомалгия, парестезия языка) — хроническое заболевание, характеризующееся неприятными или (реже) болевыми ощущениями в языке.

Этиология и патогенез глоссодинии окончательно не выяснены. Это многофакторное заболевание, и среди факторов, обуславливающих его развитие, выделяют общие и местные причины. Предполагаемые общие причины:

1) нервно-психические нарушения: неуравновешенное психоэмоциональное состояние со склонностью к депрессивным реакциям, тревожная мнительность, плохой сон;

2) эндокринные нарушения: диабет, тиреотоксикоз, климактерический период;

- 3) заболевания желудочно-кишечного тракта;
- 4) дефицит витаминов группы В;
- 5) заболевания сердечно-сосудистой системы: гипертония, атеросклероз;
- 6) остеохондроз шейного отдела позвоночника.

Определенное значение имеют местные причины: острые края зубов, неполноценные протезы, зубной камень, гальванизм, снижение высоты нижнего отдела лица, адентия различной степени.

Жалобы и анамнез. Пациенты жалуются на ощущение жжения, покальвание, онемение, ползание мурашек, тяжесть в языке, усиливающуюся после разговора и к концу дня, чувство перца на языке, ошпаренности. Неприятные ощущения локализуются на кончике языка (передняя треть) и боковой поверхности, реже на спинке и корне языка. Нередко они достигают такой силы, что пациенты воспринимают их как болевые ощущения. Жжение и чувство дискомфорта могут распространяться на всю СОПР (стомалгия).

Клиническая картина. Глоссодинией болеют преимущественно женщины старше 40 лет. Заболевание сопровождается расстройством вкуса и сухостью в полости рта. Жжение появляется утром, усиливается в течение дня и достигает максимума к вечеру, ослабевая или полностью исчезая при приеме пищи. Четко прослеживается суточный ритм возникновения неприятных ощущений, которые повторяются длительное время с периодическими обострениями. Пациенты, обеспокоенные неприятными ощущениями, подолгу рассматривают язык, пытаются обнаружить на нем изменения. Ряд больных глоссодинией одновременно страдает канцерофобией. Глоссодиния, как правило, не сопровождается морфологическими изменениями языка. Иногда при гипосаливации наблюдается гиперемия слизистой оболочки, а слона при этом тягучая, пенистая. Возможна умеренная отечность, атрофия сосочков языка. У значительной группы пациентов с глоссодинией отмечается желтушный оттенок мягкого неба и выпадение или понижение небного рефлекса.

Заболевание может развиваться постепенно, и пациент не всегда может точно указать время появления неприятных ощущений в языке. Иногда оно может возникнуть после травмы языка острым краем зуба, протеза, приема горячей пищи, удаления зуба, острого инфекционного заболевания, длительного и интенсивного приема лекарств, на фоне нервного утомления или стресса. Местная травма становится пусковым механизмом заболевания на фоне вегетопатии. Часто пациенты связывают начало заболевания с протезированием (трудная адаптация к протезу, снижение прикуса, гальваноз). Заболевание длится годами, возможны обострения. Чем длительнее заболевание, тем тяжелее клиническая картина и труднее лечение. Выздоровление без комплексного и квалифицированного лечения наблюдается редко. Иногда симптомы самопроизвольно на время исчезают.

Дифференциальная диагностика. Проводят дифференциальную диагностику с хронической травмой языка, органическими поражениями (опухолями, воспалительными процессами), невралгией и невритом язычного нерва, кандидозом, десквамативным глосситом, аллергией на пластмассу. Следует также выделять глоссодинию как проявление синдрома патологического прикуса (синдрома Костена) и шейного остеохондроза, деформирующего спондилеза шейного отдела позвоночника.

Боль и жжение как результат травмы (часто микротравмы) постоянны и локализуются в одном и том же месте, при еде и разговоре усиливаются. С устранением травмирующего фактора, который всегда выявляется, боль проходит. Основное отличие от воспалительных процессов и опухолей состоит в отсутствии при глоссодинии объективных изменений в языке или в незначительных проявлениях, не соответствующих выраженности субъективных ощущений. Невралгия язычного нерва отличается от глоссодинии сильными приступообразными болями в одной половине языка, которые возникают внезапно во время еды, разговора. Боль иррадирует по ходу нерва. Часто сочетается с невралгией третьей ветви тройничного нерва. Имеется провоцирующая, курковая зона, прикосновение к которой вызывает приступ. Для неврита характерны локализация боли, строго соответствующая пораженному нерву, и одновременно отсутствие чувствительности в этой зоне. При неврите язычного нерва боль односторонняя, локализуется в передних двух третях языка, постоянная, усиливающаяся при еде, разговоре. Как правило, на соответствующей половине языка частично или полностью отсутствует поверхностная чувствительность, что проявляется в чувстве онемения и парестезии, иногда понижении и извращении вкуса. Для «географического» языка характерны очаги десквамации нитевидных сосочков языка в виде пятен красного цвета, имеющих тенденцию к постоянной миграции. Боль и жжение возникают при приеме раздражающей пищи. Заболевание чаще протекает бессимптомно. При кандидозе слизистая оболочка полости рта гиперемирована, отмечается белый налет на спинке языка и в складках. В анамнезе — прием антибиотиков, глюкокортикостероидов, цитостатиков, сахарный диабет. Бактериоскопия выявляет почкующиеся формы псевдомонии с фигурами деления во многих полях зрения. При аллергии на пластмассу жжение возникает вскоре после начала использования съемных протезов из акриловой пластмассы. Отек и гиперемия СОПР соответствуют границам протеза. Аллергические пробы на пластмассу положительные.

Лечение. Терапия включает санацию полости рта, этиологическое, патогенетическое и симптоматическое воздействие. Санацию следует начинать сразу же при обращении пациента к стоматологу. Необходимо обучить пациента рациональной гигиене полости рта, удалить зубные отложения, лечить кариозные зубы, сошлифовать острые края, бугры, сделать коррекцию про-

тезов, удалить разрушенные зубы, провести рациональное протезирование, создать нормальную высоту прикуса.

Одновременно следует проводить обследование, затем лечение выявленных заболеваний у других специалистов: терапевта, невролога, психиатра, гинеколога, эндокринолога и др.

Патогенетическое воздействие включает применение лекарственных средств и лечебные мероприятия с целью нормализации гомеостаза, воздействия на периферические и центральные звенья болевого синдрома, а также на сопутствующие нервно-психические расстройства. Для этого назначают внутрь препараты брома, валерианы, малые транквилизаторы (Элениум, Тазепам, Феназепам и др.), витамины группы В в виде инъекций. Хороший эффект получен от лечения препаратами железа (Гемостимулин, Ферроплекс, Феррокаль и др.).

Как симптоматическое лечение используют местно анестезирующие средства в виде аппликаций и ротовых ванночек (5–10%-ный анестезин на масле, 1%-ный раствор цитраля в персиковом масле, 2–5%-ный раствор лидокаина, дентальные обезболивающие гели), кератопластические средства (витамин А, масло шиповника и др.), средства, усиливающие слюноотделение (3%-ный раствор иодида калия, по 5 мг пилокарпина сублингвально или в виде 1%-ного раствора).

Также применяют физиотерапию: гальванизацию верхних шейных симпатических узлов, электросон, электрофорез языка с 1%-ным раствором витамина РР, 2–5%-ным раствором хлорида натрия, массаж воротниковой зоны и головы, иглоукалывательную терапию. Большое значение имеет психотерапевтическая беседа, которую проводит врач-стоматолог (необходимо успокоить пациента, разъяснить характер его заболевания). Назначение сильнодействующих средств и физиотерапии врач-стоматолог должен согласовать с лечащим врачом. На протяжении всего лечения достаточное внимание должно быть уделено психотерапии.

«ПУЗЫРНЫЕ» ПОРАЖЕНИЯ СЛИЗИСТОЙ ОБОЛОЧКИ ПОЛОСТИ РТА

Фрагмент Международной классификации стоматологических болезней на основе МКБ-10, касающийся непосредственно СОПР и общих заболеваний, проявляющихся на СОПР «пузырными» поражениями:

I. Некоторые инфекционные и паразитарные болезни
B00–B09 Вирусные инфекции, характеризующиеся поражениями кожи и слизистых оболочек

B00 Инфекции, вызванные вирусом герпеса (herpes simplex)

- B00.2 Герпетический гингивостоматит и фаринготонзиллит
- B02 Опоясывающий лишай
- B08 Другие вирусные инфекции, характеризующиеся поражениями кожи и слизистых оболочек, не классифицированные в других рубриках
- B08.5 Энтеровирусный везикулярный фарингит (включена герпетическая ангина)
- XII. Болезни кожи и подкожной клетчатки
- L10–L14 Буллезные нарушения
- L10 Пузырчатка
- L10.0 Пузырчатка обыкновенная
- L10.1 Пузырчатка вегетирующая
- L10.2 Пузырчатка листовидная
- L10.5 Пузырчатка, вызванная лекарственными средствами
- L10.8 Другие виды пузырчатки
- L12 Пемфигоид
- L12.0 Буллезный пемфигоид
- L12.1 Рубцующий пемфигоид
- L20–30 Дерматит и экзема
- L23 Аллергический контактный дерматит
- L23.2 Аллергический контактный дерматит, вызванный косметическими средствами
- L50–L54 Крапивница и эритема
- L51 Эритема многоформная
- L51.0 Небуллезная эритема многоформная
- L51.1 Буллезная эритема многоформная (включен синдром Стивенса–Джонсона).

К «пузырным» поражениям, имеющим острое течение, относятся герпетический гингивостоматит, опоясывающий лишай, энтеровирусный везикулярный фарингит и многоформная эритема. К хроническим «пузырным» поражениям относят пузырчатку, пемфигоид и аллергический контактный стоматит.

ГЕРПЕТИЧЕСКИЙ ГИНГИВОСТОМАТИТ

Герпетический гингивостоматит вызывается вирусом простого герпеса (ВПГ; Herpes simplex) 1-го типа, который принадлежит к семейству Herpesviridae (ВПГ 2-го типа обычно поражает кожу нижней половины тела и слизистую оболочку половых органов).

ВПГ термолabile. Он погибает под воздействием ультрафиолетовых и рентгеновских лучей, остается устойчивым при замораживании, хорошо сохраняется в высушенном виде. ВПГ чувствителен к действию этилового спирта.

Герпетический гингивостоматит имеет хронический рецидивирующий характер течения с различным количеством рецидивов. Частота их проявлений — 1 раз в несколько лет. Умеренные и фиксированные на одном и том же месте высыпания являются неплохим прогностическим признаком. Более частые рецидивы свидетельствуют о дефекте иммунной системы, который необходимо корректировать. К факторам, способным спровоцировать возникновение рецидивов, относятся: переохлаждение, перегревание, УФ-излучение, травма СОПР, переутомление, ослабление организма, эмоциональный стресс, ОРЗ, ухудшение гигиенического ухода за полостью рта. У женщин развитие герпетического гингивостоматита может быть связано с менструальным циклом.

Заболевание контагиозно для лиц, ранее не инфицированных вирусом. В течении герпетического гингивостоматита выделяют 4 периода: продромальный, разгара болезни (высыпаний), угасания (эпителизации) и клинического выздоровления (реконвалесценции).

Источниками инфекции при заболеваниях, вызываемых ВПГ, являются пациенты с различными формами болезни, а также вирусоносители. Вирус передается главным образом контактным путем (прямой контакт), возможны также контактно-бытовой, воздушно-капельный и вертикальный (от матери к плоду) пути.

Жалобы и анамнез. В зависимости от выраженности интоксикации и местных проявлений в полости рта болезнь может протекать в легкой, средней и тяжелой форме. В период разгара болезни температура тела может быть субфебрильной или повышаться до 38–39 °С. Высыпания пузырьков сопровождаются чувством покалывания, жжения, в отдельных случаях сильным отеком окружающих тканей.

При сборе анамнеза важно выяснить, появлялись ли подобные поражения СОПР ранее, а также герпетические высыпания на красной кайме губ и коже приротовой области.

Внешний осмотр. Поражение СОПР может сочетаться с появлением элементов поражения на красной кайме губ, коже околоротовой области и крыльев носа.

Отмечается регионарный лимфаденит (лимфатические узлы увеличены, болезненны при пальпации, не спаяны с окружающими тканями).

Проявления в полости рта. Элементы поражения в полости рта локализуются чаще всего на кончике и боковых поверхностях языка, слизистой оболочке щек, губ, переходной складке, небе. На фоне гиперемии слизистой оболочки высыпают множественные мелкие элементы поражения (от 2–3 до 10–15 элементов размером 1–5 мм), которые проходят несколько стадий развития: пятно → пузырек с прозрачным серозным содержимым → пузырек с мутным (фибринозным) содержимым → участок некроза эпителия → эро-

зия → афта → пятно. Элементы болезненны, сгруппированы, они могут сливаться и образовывать эрозивные участки неправильной формы с неровными краями, покрытые некротическим налетом. При тяжелом течении высыпания рецидивируют, поэтому при осмотре в полости рта определяется ложный полиморфизм — разные эволюционные формы одного и того же элемента.

Диагностируется катаральный гингивит (наблюдается гиперемия, отек десневого края, кровоточивость). При тяжелой форме он может переходить в язвенно-некротический гингивит. Появляется гнилостный запах изо рта, отмечается обильное слюноотделение с примесью крови (рис. 29).

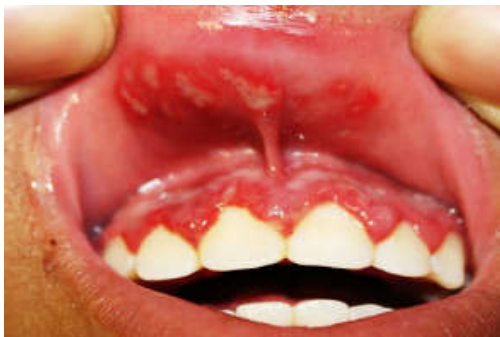

Рис. 29. Герпетический гингивостоматит

Дополнительные методы исследования. Цитологическое исследование содержимого пузырьков может подтвердить вирусную природу заболевания. Соскоб с поверхности элемента поражения в первые 2–3 суток от начала заболевания позволяет выявить при герпетическом гингивостоматите гигантские многоядерные клетки с внутриядерными включениями.

Дифференциальная диагностика. Важно различать герпетический гингивостоматит и хронический рецидивирующий афтозный стоматит (табл. 6), так как эти заболевания имеют сходное течение и характер проявлений. Для дифференциальной диагностики имеет значение выявление регионарного лимфаденита и гингивита, хотя эти признаки косвенны, потому что лимфаденит может быть и при афтозном стоматите, а распространенность болезней периодонта среди взрослого населения Беларуси близка к 100 %. Более важно различать элементы поражения слизистой оболочки по количеству, размеру и форме. Также важным признаком герпетического гингивостоматита является наличие пузырька в стадиях трансформации. Необходимо помнить, что афтозный стоматит — это заболевание только СОПР, тогда как при герпетическом гингивостоматите возможно поражение красной каймы губ и кожи.

Дифференциальная диагностика герпетического гингивостоматита и рецидивирующего афтозного стоматита

Критерий	Герпетический гингивостоматит	Рецидивирующий афтозный стоматит
Провоцирующие факторы	ОРЗ, ОРВИ, переохлаждение	Аллергические заболевания, обострения заболеваний желудочно-кишечного тракта
Поражение красной каймы губ и кожи	Может быть	Отсутствует
Элементы поражения (количество, размер, форма)	Пузырьки, эрозии, афты (мелкие, размером 2–3 мм, с полициклическими очертаниями, расположенные группами)	Крупные (до 1 см), чаще одиночные эрозии (афты) округлой или овальной формы
Пузырьки	Есть	Нет
Гингивит	Есть обязательно	Может не быть
Регионарный лимфаденит	Есть	Может не быть

В дифференциальной диагностике герпетического гингивостоматита и опоясывающего лишая имеет значение характер боли (односторонняя, режущая, предшествующая клиническим проявлениям на слизистой оболочке), а также характер распространения элементов поражения на СОПР.

При тяжелых формах герпетический гингивостоматит может напоминать многоформную эритему, так как возможно возникновение ложного полиморфизма элементов поражения. Под полиморфизмом элементов поражения понимают присутствие различных элементов на слизистой оболочке (например, пузырьков и афта или пятно и эрозия). Истинный полиморфизм от ложного отличается тем, что при нем эти различные элементы являются первично разными, тогда как при ложном полиморфизме они являются этапами трансформации одного элемента (например, появление новых пузырьков при тяжелой форме герпетического гингивостоматита на фоне неразрешающихся афт).

Лечение. При лечении поражений, вызванных ВПГ, в первую очередь учитывают степень тяжести заболевания. Комплексная терапия должна включать в себя местное и общее лечение. Стоматолог проводит местное этиологическое, патогенетическое и симптоматическое лечение.

Схема воздействия на элементы поражения следующая:

1. Антисептическая обработка полости рта.
2. Обезболивание элементов поражения.
3. Очистка элементов поражения от налета (механическая, ферментная).
4. Этиологическое лечение (противовирусные препараты).
5. Использование противовоспалительных средств.
6. Применение эпителизирующих препаратов.

В качестве симптоматических средств при обработке слизистой используют аппликации местноанестезирующих препаратов: 10%-ного аэрозоля лидокаина, 1%-ной пиромекаиновой мази, Калгеля, Лидоксора-геля, Десенсила и др.

С первых дней развития заболевания назначают противовирусные мази (табл. 7). Наиболее эффективны современные противовирусные мази на основе ацикловира. Их применяют многократно (5 раз в день) после полоскания полости рта растворами антисептиков, которые используют на протяжении всей болезни. Антисептические средства у взрослых применяют в виде полосканий и ванночек для полости рта. Используют 0,06–0,2%-ный раствор хлоргексидина биглюконата, Элюдрил, спрей Орасепт, гель Метрогил дента, гель Холисал, препараты лекарственных трав (Сальвин, Ротокан, настойки эвкалипта, календулы), Листерин и др.

Таблица 7

Противовирусные препараты

Препарат	Производитель	Форма выпуска
Ацикловир (Aciclovir)	Многие	5%-ный крем
Герпевир (Herpevirum)	Киевмедпрепарат	2,5%-ная мазь
Зовиракс (Zovirax)	Glaxo	3%-ная мазь глазная; 5%-ный крем
Виролекс (Virolex)	KRKA	5%-ный крем; 3%-ная мазь глазная
Оксолиновая мазь (Ung. Oxolini)	Многие	0,25%-ная мазь

Протеолитическими ферментами обрабатывают полость рта 1 раз в день. Из ферментов целесообразно использовать 0,1%-ный раствор трипсина, 0,1%-ный раствор химотрипсина, 0,05–0,1%-ный раствор химопсина, терилитин, 0,1–1%-ный раствор дезоксирибонуклеазы, мазь Ируксол.

В период угасания симптомов болезни ведущее значение приобретают кератопластические (эпителизирующие) препараты: Каротолин, масло облепиховое, масло шиповника, персиковое масло, Солкосерил (дентальная адгезивная паста), Актовегин, масляный раствор витаминов А и Е, мазь и сок каланхоэ, линимент и сок алоэ, 5- и 10%-ная метилурациловая мазь и др.

Следует отметить, что многие препараты сочетают несколько действий. Например, гель Холисал — комбинированный препарат, оказывающий противомикробное, противовоспалительное и обезболивающее действие; дентальная адгезивная паста Солкосерил обладает обезболивающим и эпителизирующим эффектом.

При частых рецидивах герпетического гингивостоматита, персистирующем тяжелом течении следует исключить иммунодефицитные состояния и при необходимости совместно с терапевтом назначить системное лечение

и схемы профилактики рецидивов. При среднетяжелой и тяжелой форме острого герпетического стоматита, а также при рецидивирующем герпетическом стоматите наряду с местным лечением показано как можно более раннее назначение системных противовирусных препаратов.

Прогноз. Заживление наступает через 7–14 дней, рубцы не образуются. Прогноз для жизни благоприятный.

Опоясывающий лишай

Опоясывающий лишай — вирусное заболевание, поражающее нервную систему, кожу, слизистые оболочки и протекающее с выраженным болевым синдромом. Заболевание вызывается вирусом опоясывающего герпеса (*Herpes zoster*), который у детей вызывает ветряную оспу, поэтому при диагностике опоясывающего лишая обязательно выявление в анамнезе ветряной оспы. Заболевание развивается преимущественно в холодное время года. Толчком к его развитию служит снижение иммунной защиты к вирусной инфекции. Вирусы быстро размножаются, оказывая цитотоксическое действие.

Опоясывающий лишай может проявляться как самостоятельное заболевание, но чаще сопровождает и осложняет течение общесоматических заболеваний (нефрит, пневмония, болезни крови), которые создают иммунодефицитный фон. Развитию опоясывающего лишая способствуют также травматические повреждения в зоне высыпаний.

Источником инфекции является человек — больной опоясывающим лишаем или ветряной оспой. Болезнь передается воздушно-капельным и контактным путем, не исключается трансплацентарная передача вируса. Заболевают, как правило, взрослые и пожилые люди, а у детей, контактирующих с больными, может развиться ветряная оспа.

Жалобы и анамнез. Заболевание имеет острое начало, но из анамнеза удается выяснить, что нередко высыпаниям за 1–4 суток предшествовали недомогание, слабость, головная боль, озноб, повышение температуры до 38–39 °С, невралгии или парестезии.

Для диагностики опоясывающего лишая имеют значение жалобы на очень сильную, режущую, жгучую боль по ходу ветвей нерва. Чаще она возникает до появления элементов поражения на слизистой оболочке или коже. В диагностическом отношении важное значение имеет односторонность поражения, локализация высыпаний строго в зоне иннервации пораженного нерва, отсутствие рецидивов.

Внешний осмотр. Заболевание может проявляться на коже подбородка, шеи, лба, волосистой части головы, затылка, щеки по ходу ветвей нервов.

Основным признаком болезни служит появление группы пузырьков. Пузырьки наполнены прозрачной жидкостью, диаметр их 0,3–0,5 см. На коже

они нагнаиваются, затем экссудат ссыхается в толстые желтовато-коричневые корки, после отделения которых остается пигментация. В некоторых случаях высыпания носят обширный характер, содержимое пузырьков скоро становится геморрагическим, а остающиеся на их месте рубчики образуют сливные участки атрофии кожи.

Во многих случаях в начале заболевания высыпаний на коже нет, однако пациенты предъявляют жалобы на опоясывающие боли, которые могут быть колющими, дергающими, ноющими или жгучими. Через 48–72 ч на коже в зоне локализации болей появляются группы пузырьков. Элементы поражения высыпают одновременно или толчкообразно, обычно на 3–7-й день болезни. Увеличиваются регионарные лимфатические узлы, которые становятся болезненными при пальпации.

Проявления в полости рта. Изолированно слизистая оболочка поражается редко. На СОПР излюбленные локализации элементов поражения — твердое небо, щека, губы, язык. По ходу ветвей тройничного нерва (только с одной стороны) появляется одно или несколько набухших эритематозных пятен, на которых через несколько часов (иногда суток) высыпает группа пузырьков, расположенных в виде цепочки или гирлянд. Они сопровождаются необычайно сильной жгучей болью и регионарным лимфаденитом. Пузырьки быстро вскрываются, после чего образуются эрозии, которые в течение 2–4 недель заживают. Эрозии могут иметь вытянутую форму, нередко они сливаются и образуют значительные по размерам поражения, покрытые фибринозным налетом и сильно болезненные. Заживают эрозии без рубцов. Боли невралгического характера могут сохраняться и после ликвидации высыпаний в течение нескольких месяцев и лет (рис. 30).

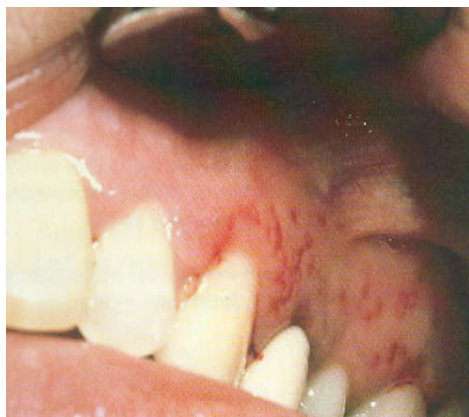

Рис. 30. Опоясывающий лишай

Дополнительные методы исследования. Для подтверждения вирусной природы заболевания можно провести цитологическое исследование содержимого пузырьков (выявляются гигантские многоядерные клетки с внутриядерными включениями).

Дифференциальная диагностика. В дифференциальной диагностике опоясывающего лишая и герпетического гингивостоматита имеет значение характер жалоб, возникновение боли до клинических проявлений на слизистой оболочке, а также характер распространения элементов поражения на СОПР.

Опоясывающий лишай также необходимо дифференцировать с герпетической ангиной (герпангиной), хроническим рецидивирующим афтозным стоматитом. Для герпангины характерна локализация элементов поражения на передних небных дужках, мягком небе, миндалинах и задней стенке глотки. Размер эрозий — 1–2 мм. При пальпации эрозии мягкие, малоболезненные. Для хронического рецидивирующего афтозного стоматита характерно следующее: элемент поражения в виде афты округлой или овальной формы размером 7–10 мм (количество — 1–5), отсутствие пузырька в анамнезе. При стоматите не отмечается появления элементов поражения на красной кайме губ и коже приротовой области.

Лечение. Стоматолог проводит местное этиологическое, патогенетическое и симптоматическое лечение. При необходимости назначения общего лечения требуется консультация врача-интерниста.

ЭНТЕРОВИРУСНЫЙ ВЕЗИКУЛЯРНЫЙ ФАРИНГИТ (ГЕРПЕТИЧЕСКАЯ АНГИНА)

Герпетическая ангина вызывается энтеровирусом Коксаки группы А. Болеют преимущественно дети, чаще в весенне-летние месяцы.

Жалобы и анамнез. Начинается заболевание остро, с подъема температуры тела до 39–40 °С. Появляется головная боль, головокружение, миалгии, слабость, часто наблюдается рвота, боли в животе, нарушение сна. Общее состояние через 1–3 дня улучшается, а элементы поражения еще остаются.

Внешний осмотр. Характерна гиперемия лица и кожных покровов верхней половины туловища. Возможно увеличение регионарных лимфатических узлов.

Проявления в полости рта. Элементы поражения чаще локализируются на мягком и твердом небе, небных дужках (реже язычке), миндалинах, задней стенке глотки. С первых дней болезни на гиперемизированной слизистой оболочке появляются мелкие (1–2 мм) красные папулы, быстро переходящие в пузырьки, заполненные серозным или геморрагическим содержимым. Число пузырьков различно — от 1–2 до 10–20. Через сутки везикулы вскрываются, после чего образуются поверхностные эрозии. Эрозии мягкие, малобо-

лезненные, покрыты серовато-белым детритом и окружены венчиком гиперемии. Слияние мелких эрозий приводит к образованию эрозированных участков разной величины с фестончатыми очертаниями. Данные участки эпителизируются медленно, иногда в течение 2–3 недель. Язык обычно обложен. Нужно помнить о возможности ложного полиморфизма элементов поражения (рис. 31).

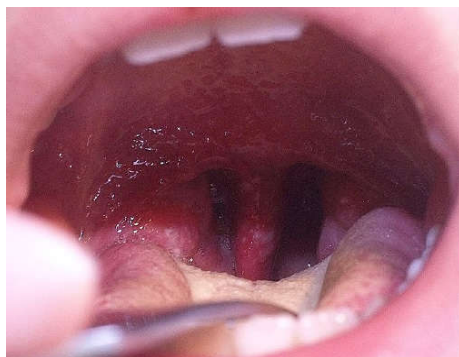

Рис. 31. Герпетическая ангина

Дифференциальная диагностика. Дифференцировать герпетическую ангину необходимо с герпетическим гингивостоматитом, опоясывающим лишаем, ангиной, корью и скарлатиной (табл. 8).

Таблица 8

Дифференциальная диагностика герпетической ангины, опоясывающего лишая, кори и скарлатины

Критерий	Герпетическая ангина	Опоясывающий лишай	Корь	Скарлатина
Возбудитель	Энтеровирус Коксаки группы А	Вирус опоясывающего герпеса (Herpes zoster)	Вирус семейства парамиксовирусов	Стрептококки
Возрастная категория	Дети	Взрослые и пожилые люди	Дети	Дети
Общее состояние	Температура 39–40 °С, слабость, миалгические боли, боли в животе, головокружение, рвота	Температура 38–39 °С, невралгии, лимфаденит	Температура 38,5–39 °С, общая интоксикация, сухой лающий кашель, ринит, конъюнктивит	Температура 38–39 °С, лимфаденит, общая интоксикация

Критерий	Герпетическая ангина	Опоясывающий лишай	Корь	Скарлатина
Проявления на коже	Гиперемия лица и кожных покровов	Пузырьки, эрозии на коже по ходу ветвей нервов	Коревая экзантема на коже, в первую очередь на лице и за ушами	Мелкая ярко-красная сыпь на лице, кроме носогубного треугольника Филатова
Проявления в полости рта	Гиперемия слизистой оболочки, пузырьки, затем мягкие, поверхностные, малоблезненные эрозии	По ходу ветвей N. trigeminus сильно болезненные эрозии с полициклическими очертаниями	Пятна Филатова–Коплика. На слизистой оболочке мягкого неба экзантема в виде мелких ярко-красных пятен	Диффузный катаральный стоматит, лакунарная или некротическая ангина, «малиновый» язык, трещины и изъязвления губ

Дополнительные методы исследования. При общем анализе крови в первые дни можно обнаружить умеренный лейкоцитоз.

Лечение. Проводят симптоматическое лечение. Везикулы и язвы заживают спонтанно. Выздоровление наступает в течение 1–2 недель.

МНОГОФОРМНАЯ ЭКССУДАТИВНАЯ ЭРИТЕМА

Многоформная экссудативная эритема (МЭЭ) — остро развивающееся заболевание, характеризующееся полиморфными высыпаниями на коже и слизистых оболочках, циклическим течением и склонностью к рецидивам, преимущественно в осенне-весенний период. Болеют лица молодого и среднего возраста обоих полов.

Этиология окончательно не изучена. Наиболее вероятен аллергический генез заболевания. При инфекционно-аллергической форме определяется аллергическая реакция на бактериальные аллергены (стафилококковый, стрептококковый, кишечная палочка). При токсико-аллергической форме аллергенами являются лекарственные средства (антибиотики, барбитураты, ацетилсалициловая кислота, введенные сыворотки, вакцины и др.). Значение может иметь фокальная инфекция (хронический тонзиллит, гайморит, периодонтит, аппендицит и др.).

Жалобы и анамнез. Для заболевания характерно внезапное острое начало с нарушением общего состояния. Температура тела повышается до 38–39 °С, возникает головная боль, недомогание, часто боли в горле, мышцах, суставах. Через 1–2 дня на этом фоне появляются высыпания на коже, СОПР, красной кайме губ. СОПР поражается примерно у $\frac{1}{3}$ пациентов, изолированное ее поражение наблюдается примерно у 5 % пациентов. Общие симптомы стихают в течение 3–5 дней. Разрешение высыпаний происходит в течение

3 и более недель. При рецидивирующей МЭЭ высыпания могут появляться без предшествующих симптомов.

Внешний осмотр. Элементы поражения локализуются на коже тыла кистей и стоп, разгибательных поверхностей предплечий, голеней, локтевых и коленных суставов. Высыпания характеризуются появлением отечных, резко ограниченных пятен или папул розового цвета, слегка возвышающихся над уровнем окружающей кожи. Они быстро увеличиваются в размерах до 2–3 см, их центральная часть западает и принимает синюшный оттенок, а периферия сохраняет розово-красный цвет. Такой элемент называют кокардоформным из-за внешнего сходства с кокардой (металлический знак на головном уборе). В центральной части этого элемента может возникнуть субэпидермальный пузырь, наполненный серозным, реже геморрагическим содержимым. Высыпания начинают заживать через 8–10 дней: пузыри подсыхают, образуются корочки, пятна бледнеют и исчезают на 10–20-й день, оставляя после себя пигментацию (рис. 32).

При поражении СОПР высыпания могут локализоваться на красной кайме губ и коже приротовой области.

Проявления в полости рта. Болезнь характеризуется истинным полиморфизмом: одновременно можно наблюдать пятна, папулы, везикулы, пузыри, эрозии, корки. Элементы поражения локализуются на всей СОПР, но чаще в преддверии полости рта, на губах, дне полости рта, слизистой оболочке щек и неба.

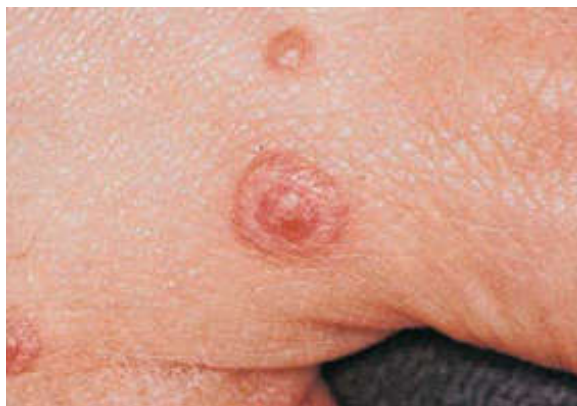

Рис. 32. Проявления многоформной экссудативной эритемы на коже

Заболевание местно начинается с внезапного появления разлитой или ограниченной эритемы, более выраженной на губах. Через 1–2 дня на этом фоне появляются пузыри, которые через 2–3 дня вскрываются, и на их месте

формируются эрозии. Они могут сливаться в сплошные очаги, захватывая значительную часть СОПР и слизистой губ. Эрозии сильно болезненны, покрыты фибринозным налетом, при снятии которого обнажается кровоточащая поверхность. По краю некоторых из них в первые дни после вскрытия пузырей можно видеть серовато-белые обрывки эпителия, которые являются остатками покрывшейся пузырей. Симптом Никольского отрицательный. У некоторых больных МЭЭ может проявляться лишь одиночными, ограниченными, малоболезненными, эритематозными или эритематозно-буллезными высыпаниями. На поверхности эрозий, расположенных на красной кайме губ, образуются разной толщины кровянистые корки, затрудняющие открывание рта. При распространенном поражении рта речь затруднена, прием пищи, даже жидкой, ограничен, что истощает и ослабляет пациента. Заживление очагов поражения на СОПР происходит в течение 3–5 недель без рубцевания (рис. 33).

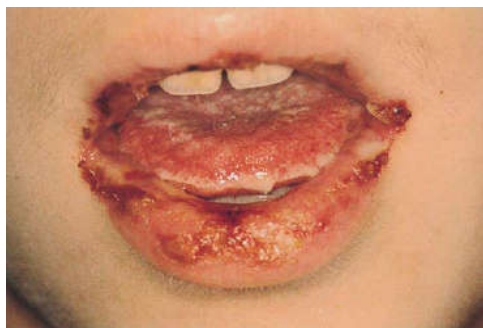

Рис. 33. Многоформная экссудативная эритема

Дополнительные методы исследования. Для уточнения диагноза проводят аллергологическое (иммунологические методы: тесты дегрануляции базофилов, тест бласттрансформации лимфоцитов и выявление цитопатического эффекта), цитологическое (для исключения пузырчатки — отсутствие акантолитических клеток в мазках-отпечатках) исследования и анализ крови (для МЭЭ характерны лейкоцитоз, сдвиг формулы влево, увеличенная СОЭ).

Дифференциальная диагностика. МЭЭ необходимо дифференцировать с пузырчаткой, герпетическим гингивостоматитом и аллергическим контактным стоматитом, для которого также может быть характерен истинный полиморфизм элементов поражения (табл. 9).

Дифференциальная диагностика МЭЭ, пузырчатки, аллергического контактного стоматита и герпетического гингивостоматита

Критерий	МЭЭ	Пузырчатка	Аллергический стоматит	Герпетический гингивостоматит
Течение	Острое начало с быстрой динамикой	Хроническое	Может быть острым	Острое
Элементы поражения	Эритема, эрозии, пятна, папулы, пузыри, корки	Внутриэпителиальные пузыри, эрозии	Эрозии, реже пузыри, пятна	Везикулы, корки на губах, эрозии, редко пузырьки
Локализация элементов поражения на коже	Кисти рук, предплечье, голени, локтевые и коленные суставы	Могут поражаться красная кайма губ, углы рта, подбородок	Разнообразная сыпь (быстро проходящая), реже — пузыри на лице, туловище	Околоротовая область
Симптом Никольского	–	+	–	–
Полиморфизм	Истинный	Нет	Моно- и полиморфизм	Ложный
Возрастная категория	Люди молодого и среднего возраста	Лица старше 35 лет	Лица любого возраста	Дети, люди молодого возраста

В дифференциальной диагностике важное значение имеет выявление возможного аллергена (новая зубная паста, помада, сигареты и т. п.), а также характер течения заболевания.

Лечение. Каждый пациент с МЭЭ должен быть обследован для выявления у него очагов фокальной инфекции, в первую очередь в челюстно-лицевой области, и их санирования. При легкой форме заболевания, которое обычно проходит самостоятельно, достаточно симптоматического лечения. При тяжелой форме необходим постельный режим или госпитализация. Роль стоматолога в лечении МЭЭ сводится к местному патогенетическому и симптоматическому лечению.

Местное лечение направлено на ликвидацию воспаления, отечности и ускорение эпителизации пораженной слизистой оболочки. Оно включает:

- антисептическую обработку;
- обезболивание;
- очистку поверхности элементов от налета (механическую, ферментную);
- восстановление нарушенной функции СОПР (противовоспалительное лечение);
- восстановление целостности поврежденной СОПР (эпителизирующие препараты).

Прежде чем приступить к обработке элементов поражения на СОПР, ее необходимо обезболить. С этой целью используют ванночки 5–10%-ного раствора анестезина в глицерине, 10%-ный лидокаин в виде аэрозоля, 1–2%-ный раствор пиромекаина и др. После обезболивания удаляют мягкий зубной налет, зубные отложения, затем проводят ирригацию полости рта подогретыми антисептическими растворами. Антисептическую обработку СОПР осуществляют 0,25–0,5%-ным раствором перекиси водорода, 0,02%-ным раствором хлоргексидина, растворами перманганата калия, фурацилина и др.

При некротическом налете на поверхности эрозий эффективны аппликации протеолитических ферментов (трипсин, химотрипсин). После удаления корок рекомендуется применять кортикостероидные мази (табл. 10).

Таблица 10

Глюкокортикостероиды для наружного применения

Торговое название	Активное вещество	Форма выпуска
Целестодерм-В (Celestoderm V)	Бетаметазон	Мазь и крем 0,1 %
Гидрокортизон (Hydrocortisone)	Гидрокортизона ацетат	Крем 1 %
Латикорт (Laticort)	Гидрокортизона бутират	Мазь и крем 0,1 % и лосьон во флаконах 15 мл
Локоид (Locoid)		Мазь 0,1 %
Адвантан (Advantan)	Метилпреднизолона ацепонат	Мазь и крем 0,1 и 0,1% эмульсия
Преднизолон (Prednisolon)	Преднизолон	Мазь 0,5 %
Полькортолон (Polcortolon)	Триамцинолона ацетонид	Мазь и крем 0,1 %
Фторокорт (Ftorocort)		Мазь 0,1 %
Синаflan (Sinaflan)	Флуоцинолона ацетонид	Мазь 0,025% и линимент
Флуцинар (Flucinar)		Мазь и гель 0,025%

Первоначально применяют гидрокортизон, преднизолон или триамцинолон. При их неэффективности используют более мощные средства: бетаметазон, клобетазола пропионат, метилпреднизолона ацепонат, мометазон, флутиказон, флуоцинолон. Их применяют при аллергических и неаллергических поражениях.

После улучшения состояния назначаются кератопластические средства: Каротолин, облепиховое масло, масло шиповника, персиковое масло, дентальная адгезивная паста Солкосерил, Актювегин, масляный раствор витаминов А и Е, мазь и сок каланхоэ, линимент и сок алоэ, 5- и 10%-ная метилурациловая мазь и др. Местную обработку проводят каждые 3 ч.

Токсико-аллергическая форма МЭЭ по характеру высыпаний, то есть по внешнему виду, почти аналогична инфекционно-аллергической форме. Высыпания могут быть распространенными или фиксированными. При распространенных высыпаниях СОПР поражается почти у всех пациентов. Если процесс носит фиксированный характер, то при рецидивах высыпания обязательно возникают в местах, где они уже появлялись при предыдущем присту-

пе болезни; одновременно высыпания могут появиться и на других участках. СОПР — наиболее частая локализация фиксированной токсико-аллергической формы МЭЭ, причиной которой обычно является повышенная чувствительность к медикаментам. Нередко пузыри возникают на внешне неизменном фоне. Эрозии на их месте заживают медленно. Иногда воспалительные явления присоединяются лишь после вскрытия пузырей. Поражение полости рта при фиксированной форме чаще всего сочетается с высыпаниями на гениталиях и вокруг заднего прохода.

Токсико-аллергической форме экссудативной эритемы не свойственна сезонность рецидивов. Обычно ей не предшествуют общие симптомы. Иногда общие явления, в основном в виде температурной реакции, могут сопровождать появление распространенных высыпаний.

Возникновение токсико-аллергической формы экссудативной эритемы, частота ее рецидивов зависят от этиологического фактора. Характер последнего, состояние иммунной системы организма пациента определяют длительность течения рецидивов и тяжесть поражения при каждом из них.

Синдром Стивенса–Джонсона представляет собой тяжелейший вариант экссудативной эритемы, протекающий со значительным нарушением общего состояния. Заболевание часто наблюдают у детей и у лиц молодого и среднего возраста, главным образом у мужчин. Синдром Стивенса–Джонсона начинается остро, с тяжелой лихорадки, которая продолжается длительное время. Обильные высыпания появляются одновременно на большинстве слизистых оболочек и коже.

Слизистая оболочка рта, губ, языка отечна, имеются вялые пузыри, пузырьки, эрозии, язвы. Образующиеся после вскрытия пузырей эрозии сливаются в обширные кровоточащие участки, покрытые серо-грязным налетом. Поражается очень большая поверхность СОПР, губы покрываются кровянисто-гнойными корками, что делает почти невозможным прием пищи и жидкостей и приводит к обезвоживанию и истощению. В связи с этим пациентов с синдромом Стивенса–Джонсона следует госпитализировать.

Кожные высыпания — отечные пятна, бляшки насыщенно-красного цвета, вялые крупные пузыри диаметром до 3–5 см и более — захватывают большую поверхность тела. Симптом Никольского часто положительный. Поражаются внутренние органы, чаще желудочно-кишечный тракт. Процесс отягощается поражением глаз (конъюнктивит, кератит) и регионарным лимфаденитом.

Синдром Стивенса–Джонсона имеет некоторое сходство с *синдромом Лайелла*, который возникает как наиболее тяжелая форма лекарственной болезни. Этот синдром, в отличие от синдрома Стивенса–Джонсона, сопровождается обширным отслоением эпидермиса и эпителия во рту, а высыпания напоминают обожженную поверхность, как при ожоге III степени. Синдром Лайелла возникает обычно вслед за приемом какого-либо медикамента.

Симптом Никольского у пациентов с синдромом Лайелла обычно положительный. Ряд авторов считают синдром Лайелла медикаментозной этиологии токсико-аллергическим вариантом синдрома Стивенса–Джонсона (рис. 34).

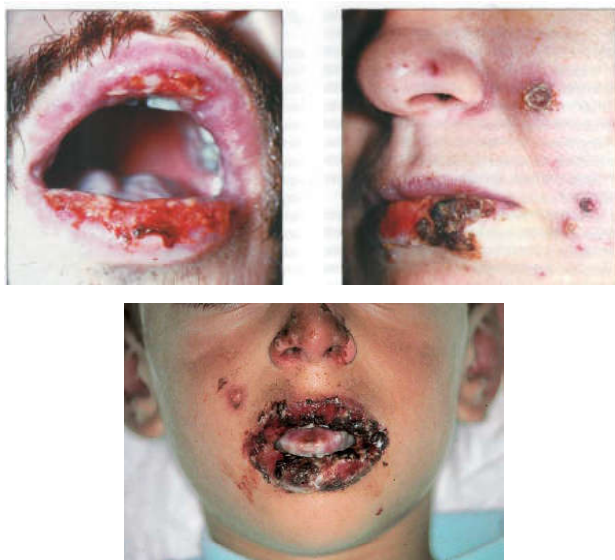

Рис. 34. Синдром Стивенса–Джонсона

Лечение. Пациенты с синдромом Стивенса–Джонсона проходят лечения в условиях отделения интенсивной терапии.

Прогноз. Прогноз благоприятный при МЭЭ независимо от ее клинической формы и весьма серьезный при синдромах Стивенса–Джонсона и Лайелла.

Пузырчатка

Пузырчатка (пемфигус) клинически проявляется образованием на невоспаленной коже и слизистых оболочках пузырей, развивающихся в результате акантолиза и распространяющихся без адекватного лечения на весь кожный покров, что приводит к смерти пациента. Болеют пузырчаткой лица обоего пола, преимущественно старше 35 лет.

Этиология пузырчатки до сих пор не установлена. Существует ряд теорий: вирусного, бактериального, эндокринного, неврогенного, энзимного, токсического, наследственного происхождения, а также теория задержки солей. Наиболее распространена в настоящее время теория аутоиммунного ге-

неза пузырьчатки, согласно которой в организме больных обнаруживают циркулирующие антитела IgG. В качестве антигенов выявлены клетки эпителия самого пациента. Аутоантитела, соединяясь с антигенами, образуют аутоиммунные комплексы, которые и выявляются в клетках эпителия с помощью иммунофлюоресцентных методов исследования. В ряде случаев пузырьчатку рассматривают как параонкологический синдром.

Жалобы и анамнез. Для пузырьчатки характерно медленное начало и длительное хроническое течение с появлением новых элементов поражения. Чаще впервые заболевание проявляется на СОПР, но затем в процесс вовлекается кожа и красная кайма губ.

Внешний осмотр. Клиническая картина обыкновенной (вульгарной) пузырьчатки на коже весьма типична и мономорфна. На видимо неизменной коже возникают пузыри размером от 0,5 до 5 см и более с вялой покрывкой. Содержимое пузыря прозрачное, но через 2–3 дня оно становится мутным. После вскрытия пузырей образуются эрозии ярко-красного цвета, без склонности к заживлению. По периферии эрозии остаются обрывки от покрывки пузыря. Если тянуть оставшуюся покрывку пузыря к периферии, то эпидермис будет отслаиваться и на видимо здоровой коже. Это явление, носящее название *симптома Никольского*, обусловлено акантолизом, то есть связано с растворением межклеточной цементирующей субстанции эпителия, что приводит к расширению межклеточных пространств и нарушению связей между клетками. На коже пузыри локализуются на спине, груди, руках, ногах, шее, реже — на лице.

Проявления в полости рта. СОПР поражается при всех формах пузырьчатки, кроме листовидной. Чаще других форм встречается обыкновенная (вульгарная) пузырьчатка, значительно реже — вегетирующая. Элементы поражения локализуются преимущественно в дистальных отделах СОПР: на ретромолярном участке щек, мягком небе, нижней поверхности языка, дне полости рта и в глотке.

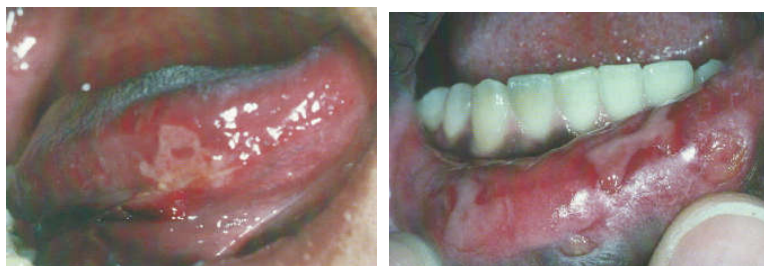Начинается заболевание с появления белесоватых пятен, на основе которых вскоре развиваются акантолитические, невоспалительного характера пузыри с тончайшей покрывкой, образованной верхней частью шиповатого слоя эпителия. В условиях постоянной мацерации и при давлении пищевым комком они моментально вскрываются, после чего образуются эрозии, так что практически увидеть пузыри на СОПР не удается.

При обследовании пациентов на фоне нормальной слизистой оболочки обычно выявляются округлые некровоточащие эрозии ярко-красного цвета. На них могут быть остатки покрывки пузыря. В этом случае создается впечатление, что эрозия покрыта серовато-белым налетом. Этот «налет» легко снимается при прикосновении к нему шпателем. Также по периферии эрозий

могут быть видны обрывки эпителия. Эрозии сильно болезненны, склонны к периферическому росту и слиянию.

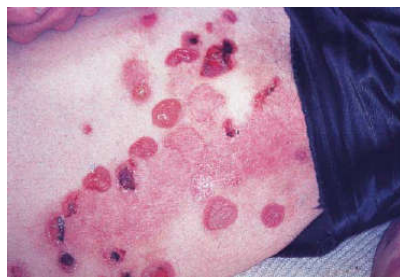Если своевременно не поставлен диагноз и не начато лечение, то вслед за единичными эрозиями появляются новые, которые, сливаясь между собой, образуют обширные эрозивные поверхности без склонности к заживлению.

Прием пищи и речь становятся почти невозможными из-за болей. Обычно отмечается специфический зловонный запах изо рта. Постоянное раздражение слизистой оболочки обуславливает обильную саливацию, что еще больше ухудшает самочувствие пациентов. Слюна мацерирует углы рта, где возникают болезненные трещины. Пузыри и эрозии могут появляться и на красной кайме губ, в углах рта, на подбородке. При их сливании как бы исчезает граница между красной каймой и слизистой оболочкой губ. Пораженные участки на губах покрываются гнойными и кровавыми корками из-за инфицирования открытой раневой поверхности. При вегетирующей пузырьчатке на СОПР в зоне эрозий могут возникнуть разрастания, напоминающие сосочковые грануляции. На этих участках эрозированная слизистая оболочка гипертрофирована и испещрена извилистыми бороздками (рис. 35).



а

б



в

Рис. 35. Пузырчатка:

а — на слизистой языка; *б* — на слизистой губы; *в* — на коже

Течение болезни. Острота процесса при пузырчатке определяется появлением пузырей и эрозий. В благоприятных условиях эрозии через 3–6 недель эпителизируются, но на смену им или еще во время их существования появляются новые высыпания. Иногда при таком течении болезни наступает спонтанная ремиссия, которая может длиться недели и месяцы. Однако обычно без адекватной терапии эпителизация эрозий выражена слабо или совсем отсутствует, а количество высыпаний увеличивается — болезнь прогрессирует.

Если процесс начался на СОПР, то в дальнейшем при отсутствии соответствующей терапии через 1–6 месяцев, иногда позднее, высыпания начинают появляться на коже туловища и конечностей, общее состояние пациента резко ухудшается. Большое значение для скорейшей эпителизации эрозий на СОПР имеет тщательная санация полости рта. Больные пузырчаткой должны находиться на диспансерном учете.

Дополнительные методы исследования. Симптом Никольского (важный диагностический признак) очень легко выявляется на слизистой оболочке. Он может проявляться в 3 вариантах:

1) если тянуть обрывок покрывки пузыря, происходит отслаивание верхних слоев эпителия на визуально здоровой СОПР или на коже;

2) потирание здоровой на вид кожи или СОПР, а также поскабливание тупым инструментом между участками с пузырями, эрозиями приводят к отторжению поверхностных слоев эпидермиса (или эпителия) в этом месте и образованию сплошного пузыря или эрозии;

3) потирание абсолютно здоровых на вид участков кожи или СОПР, расположенных далеко от очагов поражения и никогда не содержащих пузырьные высыпания, вызывает легкую травматизацию верхних слоев.

Однако при изолированном поражении СОПР одного положительного симптома Никольского для установления диагноза мало, так как подобный клинический симптом может отмечаться и при лекарственных стоматитах. В связи с этим диагноз пузырчатки необходимо подтверждать результатами цитологического и иммунофлюоресцентного исследований.

Проводят цитологическое исследование материала из свежих эрозий или со дна пузыря. Характерным и основным морфологическим изменением при пузырчатке является внутриэпителиальное образование пузыря в результате акантолиза. Клетки этого слоя разъединяются, и между ними появляются щели, а затем пузыри. Дно таких пузырей, как и поверхность образующихся после их разрыва эрозий, выстлано преимущественно акантолитическими клетками (клетки Тцанка). Это эпителиальные клетки, по размеру меньше обычных, круглой формы, с одним большим или несколькими гиперхромными рыхлыми ядрами с вакуолями и темно-синего цвета цитоплазмой.

Иммунофлюоресцентный метод позволяет обнаружить в сыворотке крови больных пузырчаткой антитела типа IgG к межклеточному веществу шиповатого слоя эпидермиса (при непрямой реакции иммунофлюоресценции) и отложения IgG в области межклеточного вещества и оболочек клеток шиповатого слоя (при прямой реакции иммунофлюоресценции).

Дифференциальная диагностика. Дифференциальную диагностику пузырчатки следует проводить с пемфигоидом, МЭЭ (табл. 11), аллергическим контактным и лекарственным стоматитом.

Таблица 11

Дифференциальная диагностика пузырчатки, доброкачественного рубцующегося пемфигоида и МЭЭ

Критерий	Пузырчатка	Пемфигоид	МЭЭ
Течение	Хроническое	Хроническое	Острое начало
Возрастная категория, пол	Лица старше 35 лет обоего пола	Люди пожилого и старческого возраста, чаще женщины	Лица молодого и среднего возраста обоего пола
Локализация поражений	Может поражаться красная кайма губ, углы рта, подбородок	Туловище, конечности, нижние отделы живота	На коже типичные кокардоформные элементы
Характер пузырей	Внутриэпителиальные, с тончайшей покрывкой, моментально вскрывающиеся	Субэпителиальные, округлой формы, напряженные, плоские, размером 0,5–2 см, с серозным содержимым	Субэпителиальные, с серозным, реже геморрагическим содержимым, вскрывающиеся через 2–3 дня
Фоновые изменения	Отсутствуют (неизмененная слизистая оболочка)	Незначительный отек	Выраженный отек, гиперемия
Характер эрозий	Обширные, ярко-красные, сливающиеся, болезненные. Могут быть покрыты остатками покрывки пузыря	Покрытые фибриновым налетом, слегка болезненные, не имеющие тенденции к периферическому росту	Обширные, неровные, покрытые фибриновым налетом, болезненные
Симптом Никольского	Положительный	Отрицательный	Отрицательный

В дифференциальной диагностике с пемфигоидом имеет значение длительность сохранения пузыря, глубина поражения после его вскрытия, размер поражения и его элементов, болезненность, кровоточивость эрозий, а также характер поражения кожи.

При дифференцировании пузырчатки с аллергическим контактным стоматитом важное значение имеет выявление возможного аллергена (новая зубная паста, помада, сигареты и т. п.), а также характер течения заболевания.

МЭЭ отличается от пузырьчатки течением болезни, ее проявлениями на коже, полиморфизмом элементов поражения на СОПР.

При дифференцировании вульгарной пузырьчатки с лекарственным стоматитом на СОПР учитывается то, что возникновение последнего связано с приемом того или иного медикамента и сопровождается гиперергической воспалительной реакцией и эозинофилией крови. Лекарственный стоматит может начинаться с эритемы, на которой в дальнейшем формируется пузырь, или сразу с пузыря, который быстро вскрывается, в результате чего образуется эрозия, неотличимая от эрозий, возникающих при пузырьчатке. Симптом Никольского отрицательный.

Лечение. При пузырьчатке проводится комплексное лечение. Оно должно быть начато как можно раньше в кожно-венерологическом диспансере (кортикостероидная терапия, цитостатики). В связи с необходимостью приема кортикостероидов в больших дозах и в течение длительного времени часто наблюдаются серьезные побочные эффекты, некоторые из которых представляют угрозу жизни.

Местное лечение не имеет решающего значения, а лишь дополняет системную терапию и направлено на предупреждение вторичной инфекции, уменьшение боли и стимуляцию эпителизации. Оно включает:

- санацию полости рта (в период ремиссий);
- рациональное протезирование драгоценными металлами или бесцветной пластмассой (в период ремиссий);
- ванночки из анестетиков перед приемом пищи (пиромекаин, лидокаин, тримекаин), дезинфицирующие и дезодорирующие средства после приема пищи в виде частых полосканий, орошений, аппликаций, аэрозоля;
- аппликации кортикостероидных мазей (преднизолоновая, гидрокортизоновая) 3–4 раза в день на 15–20 мин в чередовании с метилурациловой мазью;
- применение протеолитических ферментов с антибиотиками (аппликации, аэрозоли) для очищения эрозий от налета;
- обработку эрозий с целью стимуляции эпителизации винилином, маслом шиповника, Каротолином, облепиховым маслом, соком алоэ и другими средствами в сочетании с кортикостероидными мазями (Фторокорт, Флуцинар и др.) или с аэрозольными орошениями растворами кортикостероидных средств.

Одной лишь местной терапии кортикостероидами недостаточно для достижения стойкого клинического улучшения, так как пузырьчатка является системным аутоиммунным заболеванием, и пока в крови поддерживается высокий титр антител, оно сопровождается образованием пузырей.

Пациентов с тяжелыми формами пузырчатки следует госпитализировать. Поражения СОПР по сравнению с поражением кожи труднее поддаются лечению.

Прогноз. До введения в терапию пемфигуса кортикостероидов прогноз плохой. Однако кортикостероиды, вызывая ремиссию заболевания и часто способствуя возвращению пациентов к труду, относительно редко приводят к выздоровлению, потому что при пузырчатке они оказывают лишь морбидостатическое действие. Лечение пузырчатки кортикостероидами проводят без перерывов, что создает опасность возникновения ряда осложнений.

Пемфигоид

Пемфигоид имеет черты аутоиммунного заболевания (в крови обнаруживают циркулирующие антитела IgG), у некоторых пациентов заболевание обусловлено токсикозом или обменными нарушениями в результате патологии внутренних органов. Болеют чаще женщины старше 50 лет.

Жалобы и анамнез. Жалоб может не быть. При локализации элементов поражения на коже пациенты могут жаловаться на зуд.

Внешний осмотр. Преимущественно поражается кожа, слизистая оболочка глаз, половых органов и только у 10–55 % пациентов — СОПР. На коже локализация пузырей самая различная: туловище, конечности, нижние отделы живота, паховые складки. Пузыри могут сохраняться в течение нескольких часов и даже дней. Затем они вскрываются, после чего образуются эрозии, которые не имеют тенденции к периферическому росту. Симптом Никольского отрицательный, акантолитические клетки отсутствуют.

Проявления в полости рта. Элементы поражения локализуются на мягком небе, десне, щеке. Буллезный пемфигоид характеризуется появлением на слегка отечной и гиперемированной слизистой оболочке субэпителиальных пузырей (0,5–2 см в диаметре) с напряженной покрывкой и серозным или геморрагическим содержимым. Пузыри могут сохраняться в течение нескольких часов и дней, затем они вскрываются, после чего образуются эрозии. Эрозии большие (до 2 см), четко обозначенные, покрытые фибриновым налетом, мягкие, слабо болезненные при пальпации. Симптом Никольского отрицательный. Эрозии склонны к эпителизации, при правильном лечении они заживают через 3–4 недели. Обычно на СОПР одновременно возникает не более 1–2 элементов. При локализации на дес-

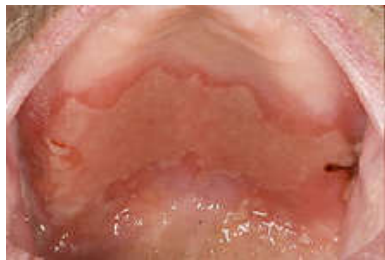

Рис. 36. Пемфигоид

не пемфигоид «симулирует» десквамативный гингивит. Гингивит обычно диффузный и протекает весьма тяжело (рис. 36).

Рубцующийся пемфигоид (пузырчатка глаз) характеризуется образованием спаек и рубцов на местах высыпания пузырей. Болеют чаще женщины. Заболевание обычно продолжается до конца жизни. Иногда через несколько лет патологический процесс теряет свою активность. Прогноз для жизни благоприятный, но слепота и рубцовые поражения слизистых оболочек могут снизить трудоспособность пациентов (рис. 37). Первые симптомы заболевания появляются на слизистой оболочке глаз. На слегка гиперемизированном основании слизистой оболочки располагаются небольших размеров пузырьки с серозным содержимым, которые сохраняются несколько дней, после чего вскрываются. Образовавшиеся эрозии не склонны к периферическому росту, они имеют мясо-красный цвет, не кровоточат, слабоболезненны. Эрозии немедленно эпителизируются с образованием малозаметного рубца. На местах прошлых высыпаний могут появляться новые пузырьки.

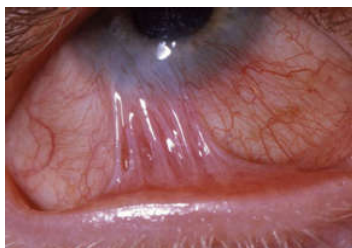

Рис. 37. Рубцующийся пемфигоид (пузырчатка глаз)

Дополнительные методы исследования. Проводят цитологическое исследование для исключения пузырчатки, для которой характерно наличие акантолитических клеток.

Дифференциальная диагностика. Дифференцировать пемфигоид необходимо с пузырями при травмах слизистой оболочки. У пожилых людей, пациентов с заболеванием сердечно-сосудистой системы возможно образование подслизистых пузырей больших размеров, заполненных геморрагическим экссудатом.

Также дифференциальная диагностика проводится с афтами Сеттона, буллезной формой красного плоского лишая.

Лечение. Терапия пемфигоида представляет довольно трудную задачу. Наиболее эффективны кортикостероиды, комбинация кортикостероидов с антибиотиками, цитостатиками. Назначают также гамма-глобулин, поливитамины. При рубцующемся пемфигоиде используют также средства, рассасывающие рубцы или препятствующие их образованию.

АЛЛЕРГИЧЕСКИЙ КОНТАКТНЫЙ СТОМАТИТ, ВЫЗВАННЫЙ КОСМЕТИЧЕСКИМИ СРЕДСТВАМИ

Аллергический контактный стоматит — это аллергическая реакция замедленного типа на различные аллергены, которая развивается в результате действия на кожу или слизистую сенсibilизаторов, то есть веществ, способных при повторных нанесениях вызвать у ряда лиц повышенную чувствительность в месте контакта. Аллергенами могут быть химические вещества, медикаменты, средства косметики, материалы зубных протезов (пластмассы, металлы, амальгама), пищевые продукты и др.

Жалобы и анамнез. Пациенты жалуются на жжение, зуд, сухость во рту, боль при употреблении пищи. Их общее состояние при этом, как правило, не нарушается. В связи с разнообразием клинических проявлений данного заболевания важно тщательно собрать анамнез (имелись ли подобные поражения раньше, с чем пациент связывает возникновение заболевания, применял ли какие-либо новые препараты, средства гигиены и т. п.). Контактная аллергия проявляется через 7–14 дней после первого контакта с аллергеном.

Внешний осмотр. Элементы поражения могут локализоваться на красной кайме губ, коже приротовой области. На месте контакта с аллергеном появляются эритема, отечность, шелушение, а иногда везикуляция или лихеноидные высыпания.

Проявления в полости рта. В полости рта аллергический стоматит проявляется в виде эритематозных, петехиальных и везикулярных высыпаний на фоне гиперемии слизистой оболочки. Могут образовываться пузырьки, эрозии, язвы. Элементы поражения локализуются чаще в местах возможного контакта с аллергеном (протезное ложе, язык, губа и т. п.). Значительное улучшение наблюдается при устранении аллергена (рис. 38).

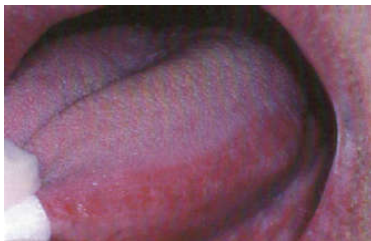

Рис. 38. Контактный стоматит

Катаральный и катарально-геморрагический стоматиты (гингивит, глосит) являются наиболее частыми формами поражения СОПР при аллергии. Они могут возникать при использовании любых медикаментозных препаратов. Объективно отмечаются гиперемия и отек СОПР, на боковых поверхно-

стях языка и щеках по линии смыкания зубов четко проявляются отпечатки зубов. Язык гиперемирован, ярко-красного цвета. Сосочки могут быть гипертрофированы («малиновый» язык) или атрофированы («лакированный» язык). Одновременно может протекать катаральный гингивит. В некоторых случаях на фоне катарального стоматита появляются геморрагическая сыпь, энантемы, чаще на участках твердого и мягкого неба.

Эрозивные поражения СОПР возникают на фоне отека и гиперемии в области губ, щек, боковых поверхностей языка, твердого неба. При этом наблюдаются болезненные, покрытые фибринозным налетом эрозии различной величины. Они могут сливаться между собой, образуя сплошную эрозивную поверхность. Язык при этом обложен налетом, отечен. Десневые межзубные сосочки гиперемированы, отечны, легко кровоточат при прикосновении. Подчелюстные лимфатические узлы увеличены, болезненны. Общее состояние нарушено: повышенная температура, недомогание, отсутствие аппетита.

Язвенно-некротические поражения СОПР аллергической природы не однородны. Процесс может локализоваться на твердом небе, языке, щеках. Иногда он может быть диффузным, при этом вовлекается не только СОПР, но и небные миндалины, задняя стенка глотки, а то и весь желудочно-кишечный тракт. Язвы покрыты некротическим распадом бело-серого цвета. Пациенты жалуются на сильную боль во рту, затрудненное открывание рта, боль при глотании, повышение температуры тела.

Дополнительные методы исследования. Для уточнения диагноза выполняются:

1) специфические аллергологические, кожно-аллергические пробы (скарификационная, гистаминовая, с бактериальными аллергенами, реакция лейкоцитолитиза);

2) гемограмма (эозинофилия, лейкоцитоз, лимфопения).

Дифференциальная диагностика. Аллергический контактный стоматит необходимо дифференцировать с герпетическим гингивостоматитом, пузырчаткой, МЭЭ.

Лечение. Прежде всего необходимо устранить контакт с аллергеном, использовать антигистаминные препараты и проводить местное медикаментозное лечение.

ОБЩИЕ ПРИНЦИПЫ ЛЕЧЕНИЯ «ПУЗЫРНЫХ» ПОРАЖЕНИЙ СЛИЗИСТОЙ ОБОЛОЧКИ ПОЛОСТИ РТА

В лечении выделяют 3 основных направления: этиологическое, патогенетическое и симптоматическое. Каждое из них может осуществляться 2 путями: общим и местным лечением. Стоматологу отводится ведущая роль в проведении местного лечения.

Этапы местного лечения:

1. Обезболивание.
2. Антисептическая обработка.
3. Очистка элементов поражения от налета (механическая, ферментная).
4. Воздействие на этиологические факторы (применение антибиотиков, противовирусных средств).
5. Восстановление нарушенной функции СОПР (противовоспалительное лечение).
6. Восстановление целостности поврежденной СОПР (эпителизирующие препараты).

При лечении СОПР необходимо учитывать этиологию и патогенез заболевания, целесообразность назначения лекарственных препаратов. Часто наблюдается одновременное развитие патологических процессов на СОПР и коже, что необходимо иметь в виду при лечении. Также следует подчеркнуть важность регулярных профилактических осмотров пациентов с заболеваниями СОПР, целью которых является поддержание гигиенических навыков, устранение вредных привычек, лечение зубов и тканей периодонта, что способствует снижению частоты рецидивов и тяжести течения заболевания.

ЭРОЗИВНО-ЯЗВЕННЫЕ ПОРАЖЕНИЯ

Фрагмент Международной классификации стоматологических болезней на основе МКБ-10, касающийся непосредственно СОПР и общих заболеваний, проявляющихся на СОПР эрозивно-язвенными поражениями:

I. Некоторые инфекционные и паразитарные болезни:

A15–A19 Туберкулез

A18 Туберкулез других органов

A18.8 Туберкулез других уточненных органов

A18.8 X Область рта

A50–A64 Инфекции, передающиеся преимущественно половым путем

A51.2 Первичный сифилис других локализаций

A51.2X Проявления в полости рта первичного сифилиса

A51.3 Вторичный сифилис кожи и слизистых оболочек

A51.3X Проявления в полости рта вторичного сифилиса

A65–A69 Другие болезни, вызываемые спирохетами

A69 Другие инфекции, вызванные спирохетами

A69.0 Некротизирующий язвенный стоматит

A69.1 Другие инфекции Венсана

A69.10 Острый некротический язвенный гингивит (фузоспирохетозный гингивит, гингивит Венсана)

A69.11 Ангина Венсана

II. Новообразования

C81–C96 Злокачественные новообразования лимфоидной, кровяной и родственных им тканей, которые обозначены как первичные или предположительно первичные

C91–C95 Лейкоз. Проявления в полости рта

XI. Болезни органов пищеварения

K12 Стоматит и родственные поражения

K12.0 Рецидивирующие афты полости рта

K12.00 Рецидивирующие (малые) афты (афтозный стоматит, язвенное поражение (Canker sore), афты Микулича, малые афты, рецидивирующие афтозные язвы)

K12.01 Рецидивирующий слизисто-некротический периаденит (рубцующийся афтозный стоматит, афты Сеттона, большие афты)

K12.02 Герпетиформный стоматит (герпетиформная сыпь)

Исключены: герпетиформный дерматит (L13.0X); герпетический гингивостоматит (B00.2X)

K12.03 Афты Беднара

K12.04 Травматическое изъязвление

Исключены: травматические изъязвления языка (K14.01); изъязвление языка, БДУ (K14.09)

K12.08 Другие уточненные рецидивирующие афты полости рта

K12.09 Рецидивирующие афты полости рта неуточненные.

РЕЦИДИВИРУЮЩИЕ (МАЛЫЕ) АФТЫ

Рецидивирующие (малые) афты (син.: рецидивирующий афтозный стоматит, обычные афты, афты Микулича) — хроническое воспалительное заболевание СОПР с разной частотой рецидивов. Характеризуется периодическими ремиссиями. Это одно из самых частых заболеваний, составляющее 5 % от всех заболеваний СОПР. Афты могут появляться независимо от пола и возраста, но чаще их наблюдают у женщин среднего и старшего возраста и молодых людей.

Этиология окончательно не выяснена. Известны вирусная, инфекционно-аллергическая, аутоиммунная, трофоневротическая теории возникновения данного заболевания.

Рецидивирующие афты обычно локализуются на тех участках слизистой оболочки, на которых ороговение отсутствует или слабо выражено (губы, щеки, преддверие полости рта, а также небные дужки, язык, мягкое небо). В местах, где эпителий имеет выраженные признаки ороговения, в частности на деснах и твердом небе, они образуются редко.

Клинические проявления. В продромальном периоде заболевания пациенты иногда отмечают парестезию или гиперестезию. Характерно появление единичных элементов поражения. Типичный элемент на СОПР — афта округлой или овальной формы размером до 5 мм. Процесс начинается с появления резко ограниченного гиперемированного пятна овальной или округлой формы на фоне неизменной слизистой оболочки, которое через 8–16 ч эрозируется и покрывается фибринозным налетом. Спустя 2–4 дня некротические массы отторгаются, а еще через 2–3 дня афта разрешается. Несколько дней на ее месте держится застойная гиперемия. Афты эпителизируются в течение 7–10 дней, не оставляя рубцов (рис. 39).

Афта мягкая на ощупь, болезненная, покрыта неснимающимся фибринозным серовато-белым налетом, при насильственном удалении которого эрозивная поверхность начинает кровоточить. Боли возникают спонтанно, но особенно ощущаются во время еды.

При рецидивах может незначительно нарушаться общее состояние (субфебрильная температура), возможен регионарный лимфаденит.

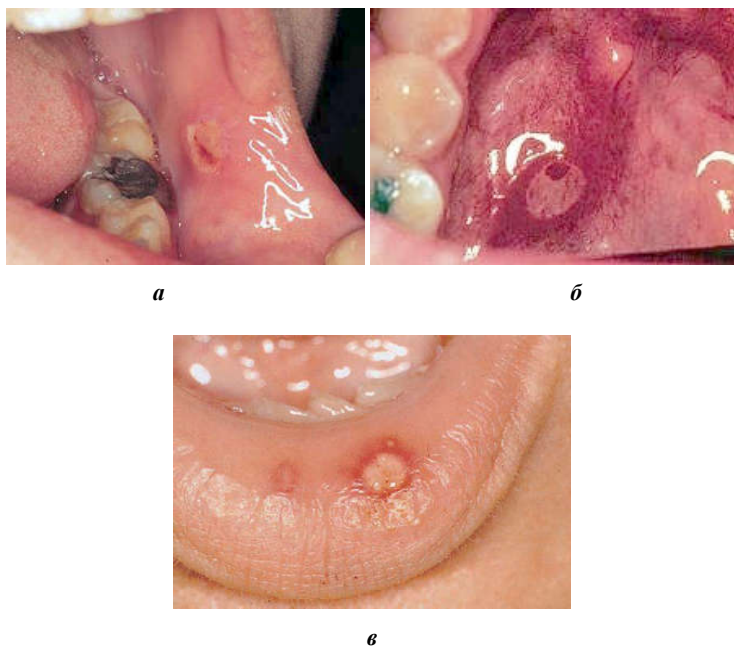


Рис. 39. Малые афты:

а — на слизистой оболочке щеки; *б* — на слизистой дна полости рта; *в* — на нижней губе

Гистологическая картина: глубокое фиброзно-некротическое воспаление, сопровождающееся расширением сосудов, периваскулярной инфильтрацией, некрозом эпителия.

Дифференциальная диагностика. Малые аорты следует различать:

- с герпетическим гингивостоматитом;
- МЭЭ;
- травматическими изъязвлениями;
- вторичным сифилисом;
- острым некротическим язвенным гингивитом.

Для герпетического гингивостоматита характерны множественные афтозные высыпания на слизистой оболочке полости рта, губ и коже вокруг губ. Слизистая оболочка гиперемирована, имеются признаки гингивита, увеличение лимфатических узлов.

МЭЭ характерны полиморфизм высыпаний на СОПР, поражения губ (корки, трещины), кокардоформные элементы на коже.

Травматические изъязвления появляются в результате вредной привычки прикусывать слизистую губ, щек, языка, что выявляется при сборе анамнеза и осмотре. Элемент поражения — чаще эрозия неправильной формы, гиперемия выражена незначительно или отсутствует, болезненность незначительная.

При вторичном сифилисе характерно появление 1–2 папул, болезненных на ощупь, расположенных на инфильтрированном уплотненном хрящеподобном основании. Решающим фактором при диагностике в сомнительных случаях является серологическое и бактериологическое исследования на наличие или отсутствие бледной трепонемы.

В случае острого некротического язвенного гингивита элемент поражения — кратерообразные язвы, покрытые обильным налетом грязно-серого цвета. Края язвы неровные, слизистая вокруг отечна, гиперемирована. Характерно поражение десны и нарушение общего состояния.

Лечение. Лечение рецидивирующего афтозного стоматита всегда представляет трудную задачу из-за того, что этиология и патогенез этого заболевания окончательно не выяснены.

Рецидивирующий слизисто-некротический периаденит

У рецидивирующего слизисто-некротического периаденита (син.: афты Сеттона, большие рецидивирующие афты) этиология аналогична рецидивирующему афтозному стоматиту полости рта. Заболевание чаще встречается среди молодых женщин с тревожными чертами психики, а также у ВИЧ-инфицированных.

Элементы поражения возникают на неороговевающей слизистой оболочке, особенно часто на мягком небе, миндалинах, слизистой оболочке губ и щек, языке.

Клинические проявления. Заболевание имеет сходное с афтами Микулича клиническое течение, но развивается со значительным нарушением общего состояния (температура тела повышается до 38–39 °С). Пациенты отмечают сильную болезненность, особенно при приеме кислой пищи, а также затруднения жевания и речи.

На СОПР появляются 1–2 гиперемизированных пятна, которые через 1–3 ч приподнимаются над окружающей слизистой оболочкой, уплотняются, через 1–2 дня изъязвляются и покрываются фибринозным налетом.

Типичный элемент — глубокая кратерообразная язва до 2 см в диаметре, округлой или неправильной формы, с венчиком гиперемии вокруг, края приподняты, уплотнены, при пальпации в основании определяется незначительный воспалительный инфильтрат. Поверхность покрыта серым или серо-зеленым фибринозным налетом. Язва очень болезненна (рис. 40).

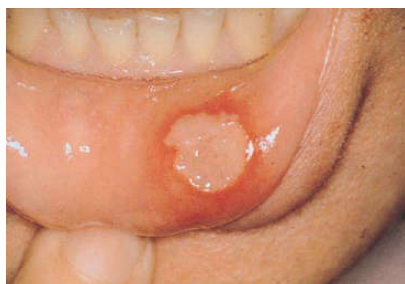

Рис. 40. Большая афта

Заживление язв длится медленно: от нескольких недель до нескольких месяцев в зависимости от их размеров; кроме того, травмирование язв и присоединение вторичной инфекции также затягивает процесс заживления. Поскольку язвы разрушают глубокие слои соединительной ткани, после их заживления могут образовываться рубцы. В редких случаях при частых рецидивах происходит деформация ткани. При деформации мышц может образовываться сквозной дефект. Язвы часто сопровождаются региональным лимфаденитом.

В отличие от малых афт при больших афтах одновременно наблюдаются очаги, находящиеся на разных стадиях развития. Характерно частое обострение заболевания — до 5–6 раз в год, при тяжелых формах — ежемесячно.

Дополнительные методы исследования. Для уточнения диагноза применяют гистологический и микробиологический (для дифференциальной диагностики) методы исследования.

Гистологическая картина: участок некроза с полным разрушением эпителия и базальной мембраны, воспаление в собственной слизистой оболочке и подслизистом слое; при вовлечении в процесс слюнных желез определяется мощная перигландулярная инфильтрация.

Дифференциальная диагностика. Рецидивирующий слизисто-некротический периаденит дифференцируют:

- с герпетическим гингивостоматитом;
- МЭЭ;
- травматическими изъязвлениями;
- вторичным сифилисом;
- язвенно-некротическим стоматитом Венсана;
- травматическими эрозиями.

Для герпетического гингивостоматита характерны множественные афтозные высыпания на слизистой оболочке полости рта, губ и коже вокруг губ. Слизистая оболочка гиперемирована, имеются признаки гингивита, увеличение лимфатических узлов.

МЭЭ характерен полиморфизм высыпаний на СОПР, поражения губ (корки, трещины), кокардоформенные элементы на коже.

Природа травматических изъязвлений — вредная привычка прикусывать слизистую губ, щек, языка, что выявляется при сборе анамнеза и осмотре. Элемент поражения — чаще эрозия неправильной формы, гиперемия выражена незначительно или отсутствует, болезненность незначительная.

При вторичном сифилисе характерно появление 1–2 папул, болезненных на ощупь, расположенных на инфильтрированном, уплотненном хрящеподобном основании. Решающим фактором при диагностике в сомнительных случаях является серологическое и бактериологическое исследование на наличие или отсутствие бледной трепонемы.

Элемент поражения при остром некротическом язвенном гингивите — кратерообразные язвы, покрытые обильным налетом грязно-серого цвета. Края язвы неровные, слизистая вокруг отечна, гиперемирована. Характерно поражение десны и нарушение общего состояния.

Травматическая эрозия возникает вследствие острой механической травмы или прикусывания слизистой оболочки полости рта. Слизистая отечна, эрозия может иметь неровные края, покрыта обильным фибринозным налетом, болезненна при пальпации. Рекомендуется тщательный сбор анамнеза и внимательное обследование.

Лечение. Комплексное патогенетическое лечение включает использование иммунокорректирующих средств, препаратов метаболической коррекции с санацией очагов хронической инфекции.

Местное лечение сводится к санации полости рта, устранению травмирующих факторов и очагов хронической инфекции. В период обострения заболевания используют обезболивающие средства, поскольку язвы вызывают болевые ощущения.

Фибринозный и некротический налет с поверхности афт и язв удаляют с помощью протеолитических ферментов. Антисептическую обработку проводят растворами антисептиков.

Для стимуляции эпителизации пораженной СОПР целесообразно назначать эпителизирующие препараты (масляный раствор витаминов А и Е, Каротолин, Солкосерил, Актовегин и др.).

Апликации и орошения слизистой оболочки рта проводят 3–4 раза в день после еды.

ГЕРПЕТИФОРМНЫЙ СТОМАТИТ

Герпетиформные афты (син.: афты Кука) — рецидивирующие очаговые изъязвления СОПР, клинически напоминающие язвы при первичном герпесе. Они являются разновидностью рецидивирующего афтозного стоматита. Герпетиформные афты обычно появляются в возрасте примерно 30–40 лет.

Провоцирующие факторы недостаточно изучены. Афты могут локализоваться в любой части полости рта, но наиболее часто они образуются на передней части языка и его краях, а также слизистой оболочке губ.

Клинические проявления. Заболевание встречается достаточно редко. Общее состояние не страдает. СОПР гиперемирована. Язвы — наиболее яркий симптом заболевания — болезненны, имеют размер с булавочную головку, незначительную глубину, покрыты серовато-белым налетом, проявляют тенденцию к слиянию с образованием более крупных язв неправильной формы. Они вначале имеют диаметр от 1 до 2 мм и сгруппированы в отдельные скопления. Количество их достигает 10–100 (рис. 41). Разрешаются быстро и без рубцевания. Периодичность рецидивов различна. Длительность обострений при герпетиформных афтах подвержена значительным колебаниям и непредсказуема, однако у большинства пациентов афты заживают в течение 2 недель.

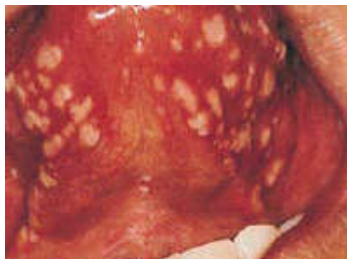

Рис. 41. Герпетиформный стоматит

Дифференциальная диагностика. Герпетический стоматит разделяют:

- с герпетическим гингивостоматитом;
- МЭЭ;
- опоясывающим лишаем.

При герпетическом гингивостоматите элемент поражения — эрозия округлой или неправильной формы, размером до 5–7 мм, расположенная на гиперемированной, отечной слизистой оболочке. Характерен катаральный гингивит и регионарный лимфаденит. Возможно поражение красной каймы губ и кожи.

МЭЭ характерны полиморфизм высыпаний на СОПР, поражения губ (корки, трещины), кокардоформные элементы на коже.

Опоясывающий лишай вызывается вирусом опоясывающего герпеса (Herpes zoster). Характерно наличие очень сильных болей по ходу ветвей нерва, появление пузырьков и эрозий с полициклическими очертаниями. Поражения всегда односторонние.

Афты Беднара

Заболевание описано австрийским педиатром А. Bednar, синоним — афты новорожденных, так как болеют только дети в первые месяцы жизни.

Язвы, по виду напоминающие афты, возникают в результате механического повреждения слизистой оболочки неба при неосторожном протирании рта новорожденного или вследствие нарушения целостности эпителия соской при искусственном вскармливании.

Эрозии располагаются чаще симметрично на границе твердого и мягкого неба соответственно проекции на слизистую оболочку крыловидного крючка клиновидной кости. Поражение бывает и односторонним.

Клинические проявления. На слизистой оболочке неба возникают небольшие по размеру изъязвления округлой формы; такие же язвочки, но несколько больших размеров и обычно продолговатой формы иногда возникают и по средней линии. Форма эрозий округлая, реже овальная, границы четкие, окружающая слизистая оболочка слабо гиперемирована. Поверхность эрозий покрыта рыхлым фибриновым налетом, иногда чистая, более яркой окраски, чем окружающая слизистая оболочка неба. При пальпации элементы поражения мягкие, болезненные. Размер эрозий — от нескольких миллиметров до обширных поражений, сливающихся друг с другом и образующих участки изъязвления в виде бабочки. После исключения травмирующего фактора язвочки постепенно и бесследно исчезают; глубокие изъязвления заживают с образованием рубцов.

Дифференциальная диагностика. Афты Беднара дифференцируют с герпетической ангиной и рецидивирующим афтозным стоматитом.

Герпетическую ангину вызывает энтеровирус Коксаки группы А, болеют дети. Характерна температура 39–40 °С, слабость, миалгические боли, боли в животе, головокружение, рвота. В полости рта проявляется гиперемией слизистой оболочки, пузырьками, затем мягкими, поверхностными, малоблезненными эрозиями.

Рецидивирующий афтозный стоматит отличает появление единичных элементов поражения. Типичный элемент на СОПР — афта округлой или овальной формы размером до 5 мм. Афта мягкая на ощупь, болезненная, покрыта неснимающимся фибринозным серовато-белым налетом.

Лечение. Лечение сводится к устранению причины. Нужно в первую очередь наладить кормление ребенка. Для обработки полости рта ребенка, страдающего афтами, должны применяться слабые антисептические растворы. Необходимо осторожное прикладывание к афтам ватного тампона, смоченного слабыми растворами антисептиков. Энергичное протирание рта недопустимо.

Следует учитывать, что афты Беднара заживают очень медленно — в течение нескольких недель и даже месяцев.

ТУБЕРКУЛЕЗ: ПРОЯВЛЕНИЯ В ПОЛОСТИ РТА

Туберкулез — хроническое инфекционное заболевание, возбудителем которого является микобактерия туберкулеза. Туберкулезное поражение СОПР и красной каймы губ обычно является вторичным и возникает при наличии туберкулезного процесса в легких, лимфатических узлах или костях. Микобактерии туберкулеза попадают на слизистую оболочку рта чаще всего гематогенным или лимфогенным путем из первичного туберкулезного очага. СОПР благодаря выраженной резистентности является неблагоприятной средой для размножения микобактерий туберкулеза. Как правило, они быстро гибнут на ее поверхности. Однако при наличии повреждений слизистой оболочки микобактерии могут проникнуть через нее и вызвать первичную туберкулезную язву. Первичный туберкулез в полости рта встречается крайне редко, в основном у детей.

Клинические проявления. Формы, проявляющиеся на СОПР:

- первичная туберкулезная язва;
- туберкулезная волчанка;
- скрофулодерма;
- милиарно-язвенный туберкулез.

Первичная туберкулезная язва возникает на СОПР или красной кайме губ вследствие проникновения микобактерий через поврежденную слизистую оболочку.

Заражение происходит чаще воздушно-капельным путем, реже алиментарным. После инкубационного периода продолжительностью от 8 до 30 дней на месте входных ворот инфекции возникает язва с подрытыми, неровными краями и зернистым, грязно-серого цвета дном. Для туберкулезной язвы характерны отсутствие острых воспалительных явлений и выраженная болезненность. В основании и по краям язвы — небольшой инфильтрат, более выраженный при локализации поражения на красной кайме губ. Через 2–4 недели после образования язва увеличивается в размерах. Регионарные лимфатические узлы также увеличиваются и уплотняются, часто нагнаиваются и вскрываются. Изменяется общее состояние пациентов: появляются субфебрильная температура, слабость, повышенное потоотделение.

Туберкулезная волчанка — наиболее часто встречающееся заболевание из туберкулезных поражений СОПР и красной каймы губ. При туберкулезной волчанке поражение слизистой оболочки рта, как правило, сочетается с поражением кожи. Излюбленная локализация — кожа лица (примерно у 75 % пациентов). Очень часто поражается красная кайма верхней губы в результате распространения процесса с кожи носа, в последующем в процесс зачастую вовлекается и слизистая оболочка рта. Возможно изолированное поражение красной каймы верхней губы, а поражение только слизистой оболочки рта встречается редко (рис. 42).

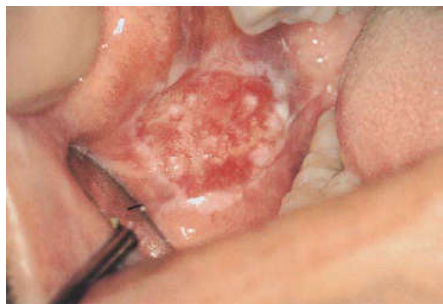

Рис. 42. Туберкулез. Проявления на СОПР

Первичным элементом этой формы туберкулеза является бугорок (или люпома), представляющий собой ограниченное, вначале плоское, безболезненное образование величиной с булавочную головку (диаметр 1–3 мм), мягкой консистенции, красного или желтовато-красного цвета. Люпомы склонны к периферическому росту и слиянию с соседними элементами, что приводит к образованию различных размеров и очертаний бляшек, в которых различаются отдельные бугорки. Центр бляшки довольно легко разрушается, превращаясь в язву с мягкими, изъеденными, но не подрытыми краями. Язва поверхностная,

малоблезненная, дно ее покрыто желтоватым или желтовато-красным налетом, при наличии разрастающихся грануляций напоминает малину.

Скрофулодерма на слизистой оболочке рта встречается крайне редко, в основном у детей. Характеризуется образованием узлов в глубоких слоях слизистой оболочки. Узлы развиваются медленно и безболезненно, без выраженной воспалительной реакции. По мере увеличения узлы спаиваются со слизистой оболочкой рта или кожей, цвет которых становится цианотичным. Постепенно узлы размягчаются и вскрываются, через образовавшиеся свищевые отверстия выделяется гной с примесью крови и частицами некротизированных тканей. На месте вскрывшихся узлов формируются язвы, слабоблезненные, неправильной формы, с изъеденными подрытыми краями. Дно язв покрыто вялыми грануляциями и серовато-желтым налетом. После заживления язв остаются втянутые, обезображивающие рубцы.

Милиарно-язвенный туберкулез СОПР встречается редко. Возникает у пациентов, страдающих тяжелыми формами туберкулеза легких или гортани, сопровождающимися выделением с мокротой большого количества микобактерий туберкулеза. Вследствие снижения резистентности организма у таких пациентов возбудитель туберкулеза легко внедряется в слизистую оболочку и беспрепятственно размножается, вызывая язвенные процессы. Поражаются главным образом постоянно травмируемые участки слизистой оболочки щек по линии смыкания зубов, спинка и боковые поверхности языка, мягкое небо, дно полости рта. Развиваются типичные туберкулезные бугорки. Затем происходит распад в центре и образование неглубокой, сначала небольшой, с неровными подрытыми мягкими краями, очень болезненной язвы, имеющей ползучий характер. Она растет по периферии, достигая иногда больших размеров. Дно и края язвы имеют зернистый характер (за счет бугорков), покрыты желто-серым налетом. Окружающая язву слизистая отечна. По периферии язвенной поверхности можно выявить мелкие абсцессы, так называемые зерна Треля. Пациенты жалуются на резкую боль в полости рта.

При туберкулезной волчанке и милиарно-язвенном туберкулезе диагностируется регионарный лимфаденит (лимфатические узлы увеличены, плотны, спаяны с окружающими тканями, безболезненны).

Дополнительные методы исследования. Для постановки диагноза выполняют:

- серологическое исследование (туберкулиновые пробы);
- микробиологическое исследование (выделение микобактерий);
- гистологическое исследование (детрит и гигантские клетки Пирогова–Лангханса);
- микроскопическое исследование соскоба со дна язвы.

Характерными для туберкулезной волчанки являются симптомы «яблочного желе» и Пospelова. При надавливании на люпому предметным стеклом

исчезает красная окраска, обусловленная перифокальным расширением сосудов, и становятся видимыми первичные элементы люпомы — желтовато-бурого или восковидного цвета узелки, напоминающие по цвету яблочное желе (симптом «яблочного желе»). Если на люпому надавить пуговчатым зондом, то он легко проваливается (симптом Пospelова), что объясняется разрушением эластических и коллагеновых волокон в бугорке (рис. 43).

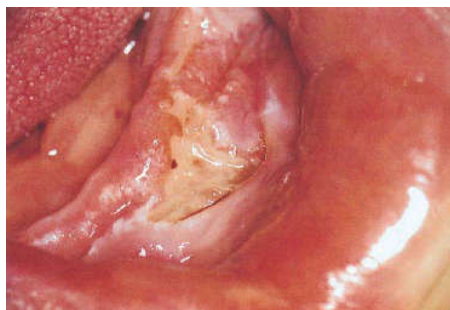


Рис. 43. Люпома

Гистологическая картина: специфическая гранулема с некрозом в центре, окружающая область инфильтрирована лимфоцитами, плазматическими, эпителиоидными и гигантскими клетками Пирогова–Лангханса.

Дифференциальная диагностика. Дифференциация проводится:

- с первичным сифилисом;
- травматическими изъязвлениями;
- острым некротическим язвенным гингивитом;
- раком;
- рецидивирующим слизисто-некротическим периаденитом.

Для первичного сифилиса характерно наличие округлой безболезненной язвы с гладким, ровным, мясо-красным дном. Края язвы ровные, плотные, валикообразно утолщены. Решающим фактором при диагностике в сомнительных случаях является серологическое и бактериологическое исследование на наличие или отсутствие бледной трепонемы.

При травматических изъязвлениях в анамнезе может быть недавнее протезирование или травма. Язва с плотными краями неправильной формы, на фоне отечной гиперемированной слизистой, мягкая, болезненная. При устранении причины отмечается быстрое улучшение.

Острый некротический язвенный гингивит отличает элемент поражения — кратерообразные язвы, покрытые обильным налетом грязно-серого цвета. Края язвы неровные, слизистая вокруг отечна, гиперемирована. Характерно поражение десны и нарушение общего состояния.

Рецидивирующему слизисто-некротическому периадениту характерно наличие глубокой болезненной язвы, округлой или неправильной формы, с венчиком гиперемии. Края язвы приподняты, уплотнены, при пальпации в основании — незначительный инфильтрат. Заживает с образованием рубца в течение 1–2 месяцев.

При новообразовании чаще появляется язва неправильной формы, с плотными, неровными, изъеденными краями. Дно язвы неровное, выполнено распадающимися массами, вегетациями. Обладает инфильтративным ростом. При цитологическом исследовании выявляются атипичные клетки.

Лечение. Туберкулезное поражение СОПР служит проявлением общей туберкулезной инфекции, поэтому общее лечение пациентов проводит фтизиатр в специализированных противотуберкулезных диспансерах. Местное лечение направлено на устранение травмирующих факторов, предусматривает санацию полости рта. Применяется также обработка слизистой оболочки рта антисептическими и обезболивающими препаратами в виде ротовых ванночек и аппликаций.

Первичный сифилис: проявления в полости рта

Сифилис является инфекционным заболеванием, которое характеризуется хроническим волнообразным течением с постепенным ухудшением общего состояния, нарушением иммунитета. Возбудитель — бледная трепонема.

Клинические проявления. Инкубационный период обычно длится около 4 недель. Первичный сифилис характеризуется формированием на месте внедрения бледной трепонемы первичного аффекта, который носит название твердого шанкра, что связано с хрящеподобным уплотнением тканей в основании очага поражения. Обычно бывает 1, реже — 2 элемента (рис. 44). Твердый шанкр может образовываться в любой части полости рта, но чаще локализуется на губе, а также на языке, небе, десне и миндалинах (перечислены в порядке убывания частоты).

Динамика элемента. Развитие твердого шанкра начинается с появления ограниченной красноты на слизистой оболочке полости рта, в центре которого за 2–3 дня формируется уплотнение за счет инфильтрата. В течение нескольких дней очаг поражения увеличивается, достигая 1–2 см в диаметре. Затем в центральной части инфильтрата развивается некроз и образуется язва — первич-

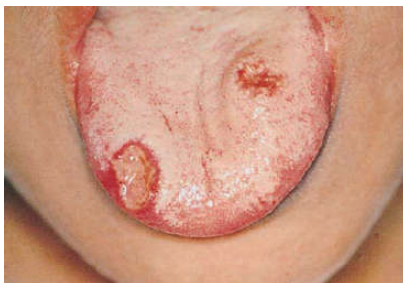

Рис. 44. Твердый шанкр

ная сифилома — блюдцеобразная, округлой формы, поверхностная, резко ограниченная от окружающих тканей с несколько приподнятыми и ровными краями. Дно язвы ровное, вначале мясо-красного цвета, блестящее, плотное. Впоследствии язва покрывается серовато-белым, «сальным» налетом. При пальпации в основании язвы определяется хрящеподобный специфический инфильтрат, который по размерам больше язвы. Язва безболезненна. Разрешается бесследно в течение 6–7 недель.

Через 5–7 дней после образования твердого шанкра появляется регионарный лимфаденит. Лимфатические узлы увеличены, плотные, не спаяны с окружающими тканями, безболезненны.

Необходимо помнить об особенностях твердого шанкра в зависимости от локализации:

- на губах шанкр, как правило, одиночный (редко встречается на симметричных участках), правильной округлой формы. Из-за постоянного раздражения язва покрывается кровянистой коркой, часто наблюдается значительный отек. При разрешении первичной сифиломы на губах образуется плотный рубец, который остается надолго;

- в углах рта шанкр напоминает заеды, от которых отличается наличием уплотнения (инфильтрата) в основе и безболезненностью;

- на языке первичная сифилома имеет вид плотной, заметно выступающей инфильтрации (напоминает блюдце, перевернутое вверх дном), поверхность которой гиперемирована и изъязвлена; иногда шанкр на языке является как ограниченное уплотнение (инфильтрат);

- в складках языка шанкр имеет вид щели;

- на деснах твердый шанкр имеет вид эрозии ярко-красного цвета, которая в виде полумесяца окружает 1–2 зуба;

- при поражении миндалин шанкр может иметь любую из 3 форм: язвенную, ангиноподобную (амигдалит) и комбинированную. Для шанкра характерно одностороннее поражение миндалин. При язвенной форме миндалина увеличена, уплотнена. На этом фоне наблюдается мясо-красная овальная язва с пологими и ровными краями. Слизистая оболочка вокруг язвы гиперемирована. Глотание болезненное. При ангиноподобном шанкре эрозия или язва отсутствуют, наблюдается одностороннее увеличение миндалин, которая имеет медно-красный цвет, безболезненная, плотная, чем и отличается от банальной ангины. Общих явлений нет, температура тела нормальная.

Дополнительные методы исследования. Для постановки диагноза выполняются:

- серологическая реакция (становится положительна после 3 недель течения первичного сифилиса);

- микроскопическое исследование отпечатков с поверхности шанкра (выделение бледных трепонем).

Гистологическая картина: изъязвление слизистой оболочки с глубокой инфильтрацией плазматическими клетками и лимфоцитами, отек подлежащих тканей.

Дифференциальная диагностика. Проводится:

- с милиарно-язвенным туберкулезом;
- травматической язвой;
- пузырчаткой;
- раком.

Милиарно-язвенный туберкулез отличают неровные, подрытые края язвы, без уплотнений.

При травматической язве, как правило, удается выявить этиологический травмирующий фактор, устранение которого приводит к быстрому заживлению язвы.

При пузырчатке эрозии и язвы множественные, характеризуются предшествующими пузырьными высыпаниями, не имеют уплотнения в основании.

Рак имеет глубокое распространение, плотные неровные, изъеденные края, бугристое кровоточащее дно.

Лечение. Цель лечения — устранение проявлений общего заболевания. Проводится в кожно-венерологических диспансерах или стационарах.

Вторичный сифилис: проявления в полости рта

Вторичный период сифилиса при отсутствии лечения проявляется через 6–8 недель как свежий вторичный, а затем рецидивы его могут повторяться в течение 3–5 и более лет, продолжаясь 1,5–2 месяца и характеризуюсь более или менее обильными высыпаниями.

Клинические проявления. Особенность вторичного сифилиса — волнообразное течение. Заболевание может протекать бессимптомно или с жалобами пациента на чувство дискомфорта. Возможно поражение кожи. Характерной особенностью свежего вторичного сифилиса является обильная сыпь в виде розеол, папул, реже пустул, на фоне остаточных явлений первичного периода. Примерно у 50 % пациентов наблюдаются высыпания в полости рта (дужки неба, мягкое небо, миндалины, слизистая оболочка губ, щек), причем нередко это единственная локализация элементов поражения. Рецидивный сифилис отличается менее обильными проявлениями и отсутствием признаков первичного периода.

Типичный элемент. Вторичный сифилис может проявляться розеолапапулезной сыпью. *Розеола* — резко ограниченное от здоровой ткани пятно ярко-красного цвета на слегка отечной слизистой оболочке. Розеола могут сливаться. Острых воспалительных явлений и субъективных ощущений нет. *Папула* — резко ограниченный, плотноватый при пальпации, округлый, ди-

аметром до 1 см, безболезненный элемент серовато-белого цвета. Папула окружена узким гиперемизированным инфильтрированным венчиком. При

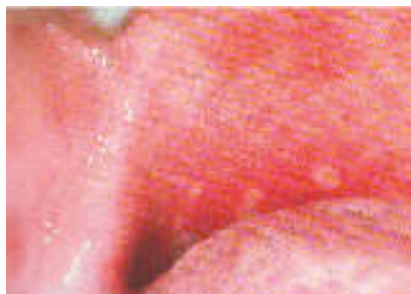

Рис. 45. Вторичный сифилис в полости рта

поскабливании серо-белый налет удаляется с образованием эрозии; со временем папулы эрозируются сами. Папулы не обладают склонностью к периферическому росту и слиянию, но на миндалинах и мягком небе могут сливаться (папулезная ангина). При злокачественном течении сифилиса вероятно появление пустулезных элементов. Возможно увеличение регионарных лимфатических узлов (рис. 45).

Внешний вид папулезного элемента зависит от срока существования папулы и от ее локализации:

– свежий папулезный элемент (1-е сутки появления) — около 1 см в диаметре, с округлыми очертаниями, синюшно-красного цвета, мягкий инфильтрат в основании не выступает над здоровой слизистой оболочкой;

– папула в развитии (от 5 до 7 дней) — белого цвета за счет некроза поверхностного эпителия («опаловая» бляшка); при поскабливании поверхности папулы верхний слой эпителия снимается, обнажая эрозию мяско-красного цвета; выражен плотный инфильтрат; папула возвышается над уровнем слизистой оболочки;

– папула в сроки от 10 до 14 дней имеет вид эрозии на фоне ограниченного плотного инфильтрата, образуется после отторжения некротизированного покровного эпителия.

Элементы поражения при вторичном сифилисе высококонтагиозны.

Дополнительные методы исследования. Для постановки диагноза выполняют серологические реакции и микроскопическое исследование (выделение бледных трепонем).

Дифференциальная диагностика. Дифференциация проводится:

- с лейкоплакией;
- красным плоским лишаем;
- десквамативным глосситом;
- МЭЭ;
- микробной ангиной.

При лейкоплакии бляшки более крупные, редко имеют четкую округлую форму, при поскабливании не снимаются.

При красном плоском лишае папулы не снимаются при поскабливании и проявляют четкую тенденцию к группированию с характерной локализацией.

Десквамативный глоссит характеризуется наличием красного цвета очагов с белым венчиком по периферии и склонностью к миграции этих участков без атрофии нитевидных сосочков.

На фоне острого начала МЭЭ проявляется истинный полиморфизм высыпаний. Характерны кокардоформные элементы на коже.

Микробная ангина, в отличие от сифилитической, сопровождается болезненностью, отечностью миндалин и нарушением общего состояния, в том числе повышением температуры.

Лечение. Больные сифилисом направляются в кожно-венерологические стационары или диспансеры, где проходят курс антибиотикотерапии.

Острый некротический язвенный гингивит

Острый некротический язвенный гингивит (син.: язвенно-некротический гингивит Венсана, язвенно-некротический гингивостоматит) обычно развивается как острое воспаление с преобладанием явлений альтерации. Поражаются острым язвенно-некротическим гингивитом преимущественно лица молодого возраста до 25–30 лет.

Как правило, поражению десны предшествует острое респираторное заболевание, переохлаждение, гиповитаминоз С и других витаминов, психоэмоциональный стресс. Все эти заболевания снижают общую резистентность организма, сопровождаются иммунологическими нарушениями (страдает местный и общий иммунитет). Это приводит к явлениям дисбиоза в полости рта — повышению патогенности сапрофитной флоры и преобладанию анаэробной флоры (фузобактерии, спирохеты и др.).

Преимущественное поражение десны объясняется наличием определенных условий для развития анаэробной флоры: неудовлетворительная гигиена полости рта, наличие кариозных зубов, затрудненное прорезывание зуба мудрости (третьего моляра) на нижней челюсти с образованием капюшона над коронкой не полностью прорезавшегося зуба, создающего дополнительные возможности для ретенции налета, микроорганизмов.

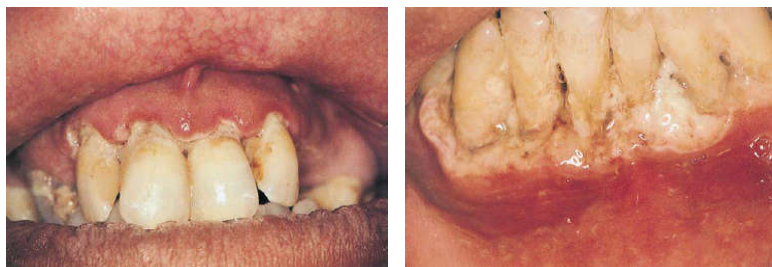
При поражении только десен заболевание определяется как язвенно-некротический гингивит Венсана; при одновременном поражении десен и других участков СОПР или только последних — стоматит Венсана.

Жалобы и анамнез. Клиника язвенно-некротического гингивита Венсана весьма характерна. Пациенты вынуждены обратиться к врачу из-за сильной боли в деснах, затрудненного приема пищи, неприятного запаха изо рта. Обычно пациенты не чистят зубы, вынуждены употреблять мягкую пищу. Изменения в десне развиваются на фоне общей слабости, головной боли, повышения температуры тела до 38,5 °С, адинамии, то есть всегда от-

мечаются явления интоксикации организма, по-разному выраженные в зависимости от тяжести местных проявлений в десне.

Внешний осмотр. Отмечается бледность кожных покровов лица, иногда с землистым оттенком при явлениях выраженной интоксикации. Поднижнечелюстные лимфатические узлы увеличены, болезненны при пальпации, неспаянны с подлежащими тканями. Всегда определяется неприятный запах изо рта (галитоз). В начале развития язвенно-некротического гингивита Венсана отмечается повышенная саливация (защитный фактор), а затем слюна становится вязкой и количество ее снижается вследствие недостаточной секреции.

Проявления полости рта. Отмечается большое количество микробного налета на зубах, остатков пищи, отложения зубного камня, имеются кариозные полости. Межзубные сосочки, маргинальная десна покрыты сероватым некротическим налетом, который легко снимается и при этом обнажается влажная кровоточащая поверхность. При генерализованном язвенно-некротическом гингивите Венсана может быть поражена десна на одной или обеих челюстях. Очаговые поражения (в области 2–4 зубов) чаще наблюдаются в ретромолярной области при затрудненном прорезывании третьего моляра на нижней челюсти или в области передних зубов нижней челюсти (скученность зубов, аномальное положение — создание условий для ретенции анаэробов). Может выявляться подвижность зубов (рис. 46).



а

б

Рис. 46. Острый некротический язвенный гингивит:
а — на верхней челюсти; *б* — на нижней челюсти

Прогрессированию некротических изменений десны способствует ряд факторов: пациенты перестают чистить зубы, не принимают пищи из-за боли — нарушается самоочищение зубов, снижается общая сопротивляемость организма.

Диагностика язвенно-некротического гингивита Венсана обычно не вызывает затруднений. Весьма характерны анамнез, жалобы, клинические

проявления в полости рта и общие симптомы. Однако для исключения сходных изменений в десне при других заболеваниях с целью дифференциальной диагностики обязательными являются некоторые дополнительные методы исследования.

Дополнительные методы исследования. К ним относятся:

- рентгенологическое исследование — для дифференциальной диагностики с периодонтитом;
- бактериоскопическое исследование — для обнаружения фузобактерий и спирохет;
- цитологическое исследование соскоба с язв — для подтверждения неспецифического воспалительного процесса;
- серологическое исследование — для исключения сифилиса, ВИЧ-инфекции;
- клинический анализ крови — является обязательным для исключения сходных некротических изменений десны у лиц молодого возраста со скрытой болезнью кроветворной системы (лейкозом, агранулоцитозом).

Дифференциальная диагностика. Проводится:

- с герпетическим гингивостоматитом;
- термическими и химическими ожогами;
- лейкозом.

Герпетический гингивостоматит характеризуется множественными афтозными высыпаниями на СОПР, слизистой губ и коже вокруг губ. Слизистая оболочка гиперемирована, имеются признаки гингивита, увеличение лимфатических узлов.

Ожоги разного происхождения наблюдаются в полости рта после попадания на слизистую сильнодействующих химических препаратов и горячих растворов, пищи или предметов. На слизистой могут наблюдаться различные элементы поражения — от гиперемии до участков коагуляции эпителия в виде белесоватых пленок, плотно спаянных с подлежащей соединительной тканью. Рекомендуется тщательный сбор анамнеза и внимательное обследование.

Лейкозу характерны общие симптомы, легкая ранимость и кровоточивость СОПР. Язвы с неправильными контурами, покрыты серым некротическим налетом. На слизистой появляются геморрагии и гематомы. Поражается любой участок СОПР.

Лечение. Целью лечения язвенно-некротического гингивита Венсана является устранение острых признаков и симптомов заболевания за счет уменьшения количества периодонтальной микрофлоры, а также создание условий для нормализации процесса регенерации тканей периодонта.

В первое посещение необходимо провести тщательную обработку зубов, языка, слизистой оболочки рта, десны теплыми растворами антисепти-

ков: 0,05%-ным раствором хлоргексидина, 0,5%-ным раствором перекиси водорода, 1%-ным раствором марганцовокислого калия и др. Затем нужно очень скрупулезно удалить налет, зубной камень и повторно обработать слизистую оболочку десны, а также полость рта теплыми растворами антисептиков. Некротические ткани подлежат удалению. Для этого на некротизированные участки десны наносят (в виде аппликаций) 0,1%-ный раствор протеолитического фермента (трипсина или химотрипсина). Ферменты разрушают нежизнеспособные некротизированные ткани и облегчают механическое удаление этого участка десны. Местное лечение заканчивается применением антибактериальных средств, воздействующих на анаэробную флору, в виде аппликаций на 15–20 мин. Препаратами выбора являются:

- Метронидазол на растворе хлоргексидина (в виде кашицы);
- Метрогил Дента (профессиональный).

Все перечисленные мероприятия в полном объеме проводятся ежедневно в поликлинике, так как полноценную гигиену полости рта выполнить самостоятельно пациенту невозможно.

Кроме этого, обязательны ротовые ванночки по 2–3 мин 0,05%-ным раствором хлоргексидина биглюконата после каждого приема пищи в течение 5–7 дней.

После стихания острых явлений (обычно через 5–7 дней) необходимо провести санацию полости рта, тщательную профессиональную гигиену.

Для общего лечения больных язвенно-некротическим гингивитом Венсана назначают противобактериальные средства. Кроме этого, лечение включает нестероидные противовоспалительные средства; антигистаминные препараты; иммуномодулирующие средства — для коррекции выявленного иммунологического дисбаланса; витаминные комплексы — для уменьшения проницаемости и ломкости капилляров, нормализации обменных процессов, ускорения регенерации СОПР и повышения резистентности организма.

Рекомендуют обильное питье (соки, настой шиповника и др.), регулярный прием нераздражающей, богатой белками и витаминами пищи с ограничением углеводов.

Лейкоз: проявления в полости рта

Лейкозы характеризуются прогрессирующим увеличением числа лейкоцитов в крови, отклонением от нормы их морфологических и физиологических свойств. В молодом возрасте чаще наблюдаются острые, а в старшем — хронические лейкозы.

Этиологическими факторами могут служить опухолевый процесс, ионизирующая радиация, действие токсинов. Рассматривается также вирусная природа заболевания.

Клиническая картина. Начало *острого лейкоза* характеризуется общими симптомами: слабость, утомляемость, плохое самочувствие, повышенная температура, боль в горле. Симптомы со стороны СОПР: геморрагия, язвенно-некротические поражения, гиперплазия и инфильтрация. Слизистая оболочка десны отечна, гиперемирована, легко кровоточит. Присоединяется некроз с образованием болезненных язв. Кровоточивость и язвенно-некротические очаги появляются на языке и других участках полости рта. Травмирование СОПР провоцирует формирование элементов поражения.

Язва при остром лейкозе начинается с появления небольшого участка некроза, окруженного венчиком синюшного цвета на фоне бледной слизистой оболочки. Процесс бурно распространяется, и вскоре вокруг зубов или на других участках образуются дефекты эпителиального покрова с грязно-серым налетом, отличающиеся неприятным гнилостным запахом. Болезненные язвы распространяются вдоль зубов на преддверие полости рта, подъязычную область, небо, а также на подлежащие ткани. Травма, особенно удаление зуба, приводит к сильному кровотечению, а затем образованию глубокой язвы.

При остром лейкозе часто возникает инфильтрация соединительной ткани десен миелоидными клетками, в результате десны выглядят набухшими, покрывая до $\frac{2}{3}$ коронки зуба. Возможна также гиперплазия десен. Попытка хирургического иссечения гиперплазированных участков или инфильтратов сразу вызывает кровотечение, а затем образование язвы. Глубокая инфильтрация тканей приводит к поражению периодонта и расшатыванию зубов (рис. 47).

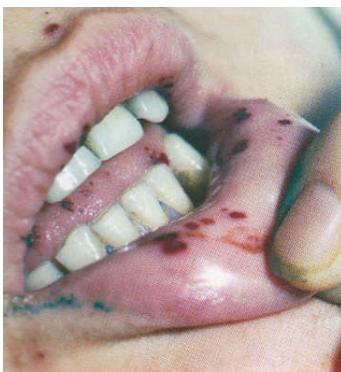

Рис. 47. Острый лейкоз

Хронический лейкоз протекает менее злокачественно. Миелоидный лейкоз начинается медленно, незаметно. Позже появляются боли в области живота, бледность кожных покровов, слабость, истощенность.

Выраженный симптом со стороны полости рта — геморрагия десны на фоне синюшной или бледной отечной слизистой оболочки, сочетающаяся с кровотечениями из других участков при отсутствии воспаления. Присоединение некротических, язвенных процессов усугубляет клиническое течение заболевания (рис. 48).

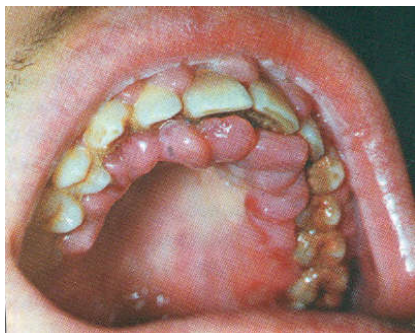


Рис. 48. Хронический лейкоз

Дополнительные методы исследования. Диагноз лейкоза подтверждается лабораторным анализом крови: увеличение числа лейкоцитов до 20–40 тыс. в мм^3 ($40 \cdot 10^9/\text{л}$) при лейкемической форме или снижение — при алейкемической (менее $4 \cdot 10^9/\text{л}$), изменение формулы крови в сторону старых и незрелых клеток (80–100 %). Малое количество зрелых клеток (лейкемический провал) является неблагоприятным прогностическим фактором. Встречается также тяжелая анемия — снижение числа эритроцитов.

Гистологическая картина: инфильтрация соединительной ткани миелоидными элементами (большие полигональные клетки с неправильным ядром).

Дифференциальная диагностика. Лейкоз необходимо различать:

- с герпетическим гингивостоматитом;
- медикаментозным стоматитом;
- термическими и химическими ожогами;
- пузырчаткой;
- МЭЭ;
- некротическим язвенным стоматитом.

Герпетический гингивостоматит характеризуют множественные афтозные высыпания на СОПР, слизистой оболочке губ и коже вокруг губ. Слизистая оболочка гиперемирована, имеются признаки гингивита, увеличение лимфатических узлов.

Ожоги разного происхождения наблюдаются в полости рта после попадания на СОПР сильнодействующих химических препаратов и горячих растворов, пищи или предметов. На слизистой могут наблюдаться различные элементы поражения — от гиперемии до участков коагуляции эпителия в виде белесоватых пленок, плотно спаянных с подлежащей соединительной тканью. Рекомендуется тщательный сбор анамнеза и внимательное обследование.

Пузырчатке характерно медленное начало и длительное хроническое течение. Поражается не только слизистая оболочка, но и красная кайма губ и кожа. Образуются внутриэпителиальные пузыри. Обнаруживается эрозия на фоне неизменной СОПР, которая не кровоточит. Эрозии сильно болезненны. Положителен симптом Никольского.

Для МЭЭ характерен полиморфизм высыпаний на СОПР, поражения губ (корки, трещины), кокардоформные элементы на коже.

При остром некротическом язвенном гингивите элемент поражения — кратерообразные язвы, покрытые обильным налетом грязно-серого цвета. Края язвы неровные, слизистая вокруг отечна, гиперемирована. Характерно поражение десны и нарушение общего состояния.

ПРОТЕЗНЫЙ СТОМАТИТ. ТРАВМАТИЧЕСКАЯ ЯЗВА

Распространенность стоматита среди носителей зубных протезов колеблется между 25 и 65 % в зависимости от типа населения, выбранного различными исследователями. При выборочных осмотрах населения распространенность ≈ 50 %. Стоматит более распространен у женщин, чем у мужчин, и риск заболеваемости увеличивается с возрастом. Поэтому стоматит относится к наиболее распространенному заболеванию у населения, носящего зубные протезы.

ВОЗ в МКБ-10 выделяет: стоматит, связанный с ношением зубного протеза (K12.12); кандидозный стоматит, связанный с ношением зубного протеза (B37.03).

Е. И. Гаврилов в классификационную характеристику протезных стоматитов вносит этиологические факторы и характер течения заболевания. Предложенная исследователем классификация подразделяет протезные стоматиты на следующие группы:

1. Протезные стоматиты различной этиологии (побочная, токсическая, аллергическая):

1) очаговые (острые или хронические):

- катаральные;
- язвенные;
- гиперпластические;

2) разлитые (острые или хронические):

- катаральные;
- язвенные;
- гиперпластические.

2. Травматические стоматиты:

1) острые:

- катаральные;
- язвенные.

2) хронические:

- катаральные;
- язвенные.

В практической деятельности врачей-стоматологов целесообразно пользоваться следующей классификацией протезных стоматитов (А. К. Иорданишвили, 1988), учитывающей этиологию, форму патологического процесса, характер и степень тяжести его течения, а также локализацию патологических изменений СОПР, вызванных зубным протезом:

1. По этиологии:

- 1) травматические;
- 2) токсические;
- 3) аллергические;
- 4) обусловленные физическими факторами.

2. По форме патологического процесса:

- 1) катаральные (серозные);
- 2) эрозивные;
- 3) язвенные;
- 4) язвенно-некротические;
- 5) гиперпластические.

3. По характеру течения патологического процесса:

- 1) острые;
- 2) подострые;
- 3) хронические (ремиссия, обострение).

4. По локализации патологических изменений на СОПР:

- 1) очаговые (ограниченные, локализованные);
- 2) диффузные (разлитые, генерализованные).

5. По степени тяжести течения:

- 1) легкие;
- 2) средней тяжести;
- 3) тяжелой степени тяжести.

Съемные пластиночные протезы (СПП) являются не только лечебно-профилактическим средством, восстанавливающим форму и функцию жевательного аппарата при нарушениях в зубочелюстной системе, но и одно-

временно выступают раздражителем или в роли инородного тела для тканей протезного ложа. У 20 % пользователей СПП причиной стоматита является механическая травма СОПР протезом и присоединившаяся к ней инфекция. Характер морфологических изменений, возникающих под воздействием зубных протезов, зависит, с одной стороны, от интенсивности раздражения, а с другой — от реактивных способностей организма. До определенного момента раздражение, исходящее от протеза, действует как стимулятор и вызывает положительные преобразования в тканях СОПР. Если раздражение от протеза сильнее приспособительной способности СОПР (или реактивность организма снижена вследствие определенных общих заболеваний), то могут возникать ее клинически выявляемые изменения, которые обозначаются как «протезные стоматопатии».

Таким образом, термин «протезный стоматит» представляет собой собирательное понятие и соответствует названию «заболевания слизистой оболочки полости рта, вызванные съемными зубными протезами» (рис. 49).

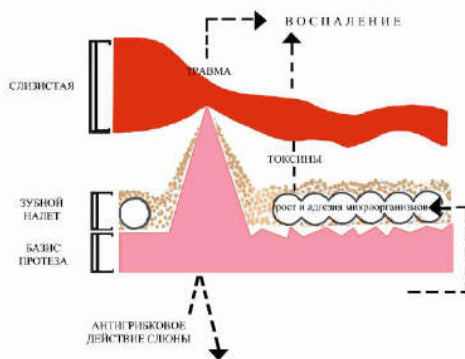


Рис. 49. Причинно-следственные связи возникновения протезного стоматита

Изменения, возникающие в слизистой оболочке протезного ложа, зависят от экзогенных, эндогенных факторов и от их совокупности.

Воздействие съемных зубных протезов на ткани протезного ложа по Е. И. Гаврилову классифицируется следующим образом:

- побочное;
- механо-травматическое;
- аллергическое;
- токсическое.

Побочное влияние СПП выражается в характере передачи жевательного давления на ткани протезного ложа, являющегося неадекватным раздражителем для слизистой оболочки, в нарушении самоочистения, терморегуляции,

речи, восприятия вкуса. К побочному действию съемного протеза следует также отнести «парниковый эффект» и вакуум.

«Парниковый эффект» возникает при пользовании протезами с пластмассовым базисом, обладающим малой теплопроводностью. Вследствие этого под базисом протеза температура на 0,3–0,5 °С выше, чем в полости рта. Возникает как бы термостат, в котором создаются условия для размножения бактериальной и грибковой микрофлоры с последующим развитием воспалительного процесса. Если к «парниковому эффекту» прибавить плохой уход за протезами и полостью рта, то слизистая оболочка протезного ложа попадет в еще более худшие условия.

Вакуум возникает под протезом с хорошим замыкающим клапаном. В силу этого проявляется эффект «медицинской банки». Вакуум вызывает расширение капилляров слизистой оболочки твердого неба, сопровождающийся гиперемией и хроническим ее воспалением.

В развитии побочных эффектов огромную роль играют не только качество изготовленного протеза и свойства материалов, но и состояние самой СОПР, изменяющейся при различных общих заболеваниях организма (диабет, сердечно-сосудистые заболевания, патология желудочно-кишечного тракта и др.). Здесь особенно важно состояние капилляров и их проницаемость.

Механо-травматическое действие СПП является следствием «длительного покрытия» тканей протезного ложа; «давящего и сдвигающего воздействия протеза». В качестве механической причины протезного стоматита следует отметить шероховатость поверхности протеза, соприкасающейся со слизистой оболочкой полости рта. Наличие мельчайших неточностей в протезе, пор на его поверхности, приводящих к несоответствию поверхности протеза анатомическому рельефу СОПР, вызывает ее раздражение. Самые незначительные шероховатости на поверхности СПП приводят к микроскопическим травматическим повреждениям СОПР, вызывающим развитие пролежневого стоматита. Механическое раздражение подлежащей СОПР жесткими базисами протезов — мощный и постоянно действующий фактор. Наиболее травматичным для эпителия и собственного слоя СОПР является трение при скольжении жестких базисов по ее поверхности. Травмирующее влияние усиливается от некачественно изготовленного протеза, его фиксирующих элементов: недостаточной полировки, балансирования, нарушения артикуляции искусственных зубных дуг, несоответствия базиса протеза границам и поверхности протезного ложа. Кроме неудовлетворительного качества изготовления протезов, многократные их починки также способствуют травме и задержке пищи на поверхности базиса, что в свою очередь ведет к размножению микроорганизмов и развитию протезного стоматита.

Аллергическое действие протеза обусловлено развитием повышенной чувствительности СОПР к материалам, из которых изготовлен СПП:

его органическим (мономер — метиловый эфир метакриловой кислоты) и неорганическим (гидрохинон, пероксид бензоила, оксид цинка, красители) компонентам. Вещества, вызывающие контактную аллергическую реакцию замедленного типа, приобретают свои свойства вследствие химического соединения с белками организма. Их принято называть гаптенами. Аллергические реакции в виде отека Квинке, крапивницы и стоматита наблюдались еще в те времена, когда пользовались протезами с каучуковым базисом. Чаще они стали проявляться при ношении базисов из акриловых пластмасс. Именно химические ингредиенты, входящие в пластмассу, являются гаптенами. Аллергическое воспаление проявляется на слизистой оболочке языка, губ, щек, альвеолярных частей и особенно на небе. Оно резко ограничено областью соприкосновения базиса протеза с тканями протезного ложа. Слизистая оболочка под протезом ярко-красного цвета, блестящая. Контактная аллергия исчезает только после прекращения пользования протезом, на материал которого пациент отвечает гиперреакцией.

Токсическое действие СПП может быть 2 видов: химическое и бактериальное. Химическое чаще всего вызывается избытком мономера, который, будучи эфиром, содержащимся в акриловой пластмассе, обладает раздражающим действием на СОПР, а в больших концентрациях является протоплазматическим ядом. Его происхождение связано с нарушением технологии приготовления пластмассового теста и режима ее полимеризации. «Старение» СПП вследствие вымывания свободного мономера из базиса протеза в слюну также оказывает раздражающее действие на слизистую оболочку протезного ложа, вызывая ее патологические изменения.

Бактериальный вид токсического стоматита обусловлен токсинами бактериального происхождения, которые появляются при низкой гигиене полости рта и плохом уходе за протезами.

По данным А. Г. Разуменко и других исследователей, неудовлетворительная гигиена полости рта и плохой уход за СПП является основной причиной возникновения протезных стоматитов. При неправильном гигиеническом уходе под базисом съемного протеза развиваются благоприятные условия для размножения микрофлоры: нарушается постоянное орошение слизистой оболочки слюной, скапливаются клетки слущенного эпителия, пищевые остатки, влага, поддерживается постоянная повышенная температура. При этом микрофлора не только увеличивается количественно, но и изменяется ее качественный состав за счет роста грибов вида *Candida albicans*, которые чаще всего обнаруживаются под базисом СПП. Помимо вышеперечисленных причин, росту грибковой микрофлоры может способствовать выделение серы из сосудов воспаленной слизистой оболочки. На верхней челюсти протезный стоматит развивается чаще, чем на нижней. Частота возникновения протезного стоматита увеличивается с возрастом пациента, женщины страдают

чаще, чем мужчины. Воспаление слизистой оболочки под протезом может быть очаговым или разлитым. Одни очаги имеют все признаки катарального воспаления, а в других на фоне отека эпителия наблюдаются эрозии, гиперпластические разрастания в виде мелких ворсинчатых грибовидных полипов. На воспаленной слизистой оболочке возможны точечные кровоизлияния. Разлитое воспаление характеризуется аналогичными признаками, но занимает все пространство протезного ложа, точно совпадая с его границами. Слизистая выглядит вишнево-красной, разрыхленной, отечной. В дистальной трети твердого неба очаги воспаления могут становиться шероховатыми вследствие разрыхления эпителия.

При пользовании СПП чаще всего нарушаются самоочищение, терморегуляция, микроциркуляция в СОПР под протезом, речь, восприятие вкуса, также возникает ряд других нежелательных явлений.

Клиническая картина. При возникновении протезного стоматита слизистая оболочка под протезом воспаляется, становится гиперемизированной, отечной, болезненной. Кроме того, могут наблюдаться различного рода гиперпластические разрастания эпителия, повреждения различной степени — от небных эксфолиаций до глубоких пролежней. На воспаленной слизистой оболочке протезного ложа возможны точечные кровоизлияния. Воспалительный процесс может носить очаговый или разлитой характер.

Согласно классификации А. V. Newton (1960 г.), *простое локальное воспаление* может возникнуть на фоне как нормальной, так и атрофичной СОПР и проявляется в виде точечной гиперемии (рис. 50), а иногда и в виде больших гиперемизированных пятен или крупных эритем. Одни очаги имеют все признаки катарального воспаления, а в других на фоне отека эпителия наблюдаются эрозии.

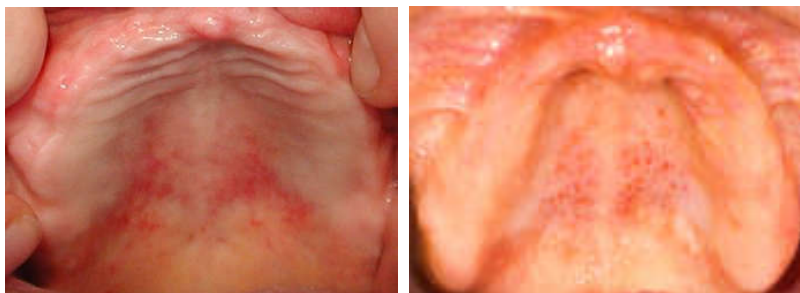

Рис. 50. Простое локальное воспаление

Генерализованная эритема характеризуется аналогичными признаками, но занимает все пространство протезного ложа, точно совпадая с его

границами. Слизистая оболочка протезного ложа вишнево-красного цвета, разрыхленного и отечного вида (рис. 51).

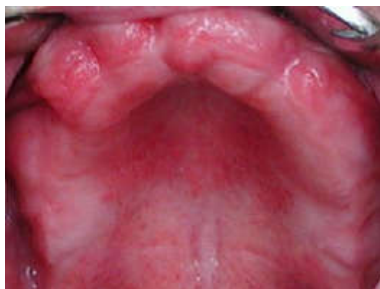

Рис. 51. Генерализованная эритема

Сосочковая гиперплазия неба характеризуется гиперпластическими разрастаниями или мелкими ворсинчатыми грибовидными полипами (рис. 52). Встречается редко. Появляется при длительном ношении СПП и плохой гигиене полости рта.

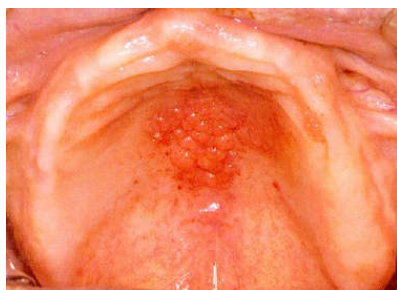

Рис. 52. Сосочковая гиперплазия неба

В ряде случаев поверхностный эпителий ороговеет, а клетки глубоких слоев эпителиального пласта пролиферируют, при этом соединительная ткань характеризуется клеточной инфильтрацией, кровеносные сосуды расширены, железы подвергаются регрессивному изменению. В тканях протезного ложа, пораженных воспалением, изменяется содержание и распределение гликогена, мукополисахаридов, рибонуклеопротеинов и фосфатаз.

Отмечена определенная закономерность между сроками пользования протезами и реактивными изменениями. Чем больше времени прошло с момента наложения протеза, тем более выражены изменения. Структурно-функциональные сдвиги в тканях протезного ложа приводят к изменению податливости СОПР и необходимости изготовления нового протеза.

Проявление *травматических язв* очень многообразно из-за множества причин, их вызывающих. Чаще всего язвы имеют плоскую неправильную форму на фоне отечной гиперемированной слизистой, покрыты серым или серо-белым налетом, мягкие при пальпации, болезненны. Предшествовать появлению язвы могут гематома, ссадина, эрозия и т. п. (рис. 53).

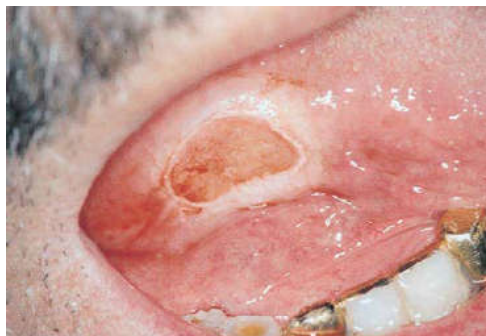

Рис. 53. Травматическая язва

При *хронической травме* (декубитальная язва) края и дно язвы уплотнены, окружающие ткани отечны, синюшны, дно бугристое, покрыто желто-белым налетом. При пальпации язва слабо болезненна. Важно помнить, что при длительном течении (2–3 месяца) травматическая язва может малигнизироваться.

Дополнительные методы исследования. При декубитальной язве иногда возникает необходимость в гистологическом исследовании (картина хронического неспецифического воспаления).

Гистологическая картина травматической язвы: дефект покровного эпителия, инфильтрация подлежащих тканей нейтрофилами, плазматическими клетками и лимфоцитами.

Профилактика протезного стоматита. Недостаточно высокий уровень санитарно-гигиенической культуры населения, использование для обработки съемных зубных протезов неэффективных средств гигиены, приводит к воспалению слизистой оболочки, нарушению нормальной микрофлоры в полости рта протезоносителя. Входными воротами для инфекции у лиц, пользующихся съемными зубными протезами, могут служить микротравмы, натертости, повреждения слизистой протезного ложа, вызванные базисом протеза. Любой протез требует ухода. В процессе эксплуатации на его поверхности образуется налет из остатков пищи и зубных отложений, которые являются благоприятной средой для роста микроорганизмов. Следует отметить, что отношение к гигиене полости рта у населения во многом опреде-

ляется и социальными условиями, уровнем культуры и образования, местом жительства.

Профилактическое направление в этой области является определяющим в плане предотвращения возникновения побочных эффектов при ношении и эксплуатации СПП. В настоящее время в качестве профилактических мероприятий рассматриваются следующие:

- 1) улучшение качества изготовления протезов;
- 2) гигиена протезов;
- 3) гигиена полости рта у лиц, пользующихся СПП;
- 4) лечение и предупреждение общих заболеваний;
- 5) разработка новых дезинфицирующих средств.

Эффективная дезинфекция протезов необходима в домашних условиях, особенно для лиц с ослабленным здоровьем или сопутствующими заболеваниями.

Средства и методы гигиены в профилактике протезного стоматита. Гигиена полости рта у лиц, пользующихся съемными зубными протезами, подразделяется на индивидуальную (в том числе гигиена протезов) и профессиональную.

Индивидуальная гигиена полости рта включает:

1. Соблюдение режима пользования протезами (обязательно снимать на ночь).
2. Полоскание полости рта после еды и, как правило, на ночь кипяченой водой или зубными эликсирами.
3. Чистку зубов 2 раза в день (утром и вечером) в течение 3–5 мин зубными пастами.
4. Самомассаж слизистой десен и неба. Можно проводить круговыми движениями, чистыми пальцами, по слизистой оболочке под протезом и по деснам.

Правила ухода за съемными зубными протезами. По возможности, протезы нужно *ополаскивать водой* после каждого приема пищи.

Чистку протезов производят специальной щеткой и пастой под струей воды утром и вечером после еды. Щетки для чистки полных и частичных съемных протезов имеют щетину (желательно искусственную) с двух сторон головки: на одной стороне зигзаговидную — для чистки наружных поверхностей протезов, а на другой закругленную — для обработки вогнутой части базиса протеза (рис. 54). Пасты следует использовать средней абразивности — гигиенические или специальные для съемных зубных протезов, — которые обладают повышенными очищающими, дезодорирующими, антисептическими и пенящими свойствами. Один из вариантов их использования: нанесение на поверхность протеза пасты размером с горошину, вспенивание и чистка щеткой в течение 45 с, ополаскивание под струей воды до полного удаления пасты.

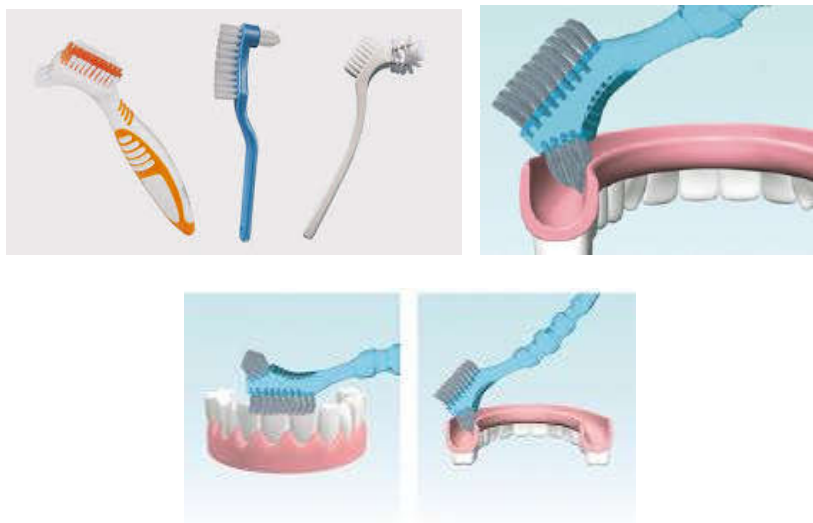

Рис. 54. Очищение зубных протезов

Обработку съемных зубных протезов проводят специальными дезинфицирующими средствами с высокой антимикробной активностью, такими как 0,95%-ный раствор салицилата, 20%-ный раствор NaCl, 1%-ный гель салицилата, 0,05%-ный раствор хлоргексидина биглюконата, 0,5%-ный раствор Триацида. Чаще всего используется прием погружения протеза в дезинфицирующее средство на определенное время, например в 0,5%-ный раствор Триацида на 60 мин 1 раз в день. Для этих целей также можно использовать ферментосодержащие очистители в виде таблеток (Dexturta, Mutanasa, Proteinasa) или специальные индикаторные растворимые таблетки, такие как LACALUT dent, Protefix (Германия), содержащие активный кислород. К достоинствам последних относится способность не только очищать, но и возможность «убивать» запах. Одна таблетка LACALUT dent растворяется в стакане теплой воды, куда на 30–60 мин помещается протез. По мере очистки протеза раствор обесцвечивается, при этом не оказывая разрушающего действия на материал протезов (рис. 55).

Для предотвращения возникновения натертостей, улучшения фиксации и повышения жевательной эффективности используют *фиксирующие прокладки, порошки, крема*. Наиболее известные из них на нашем рынке — LACALUT Fix и LACALUT dent, Protefix, Fixodent (рис. 56).

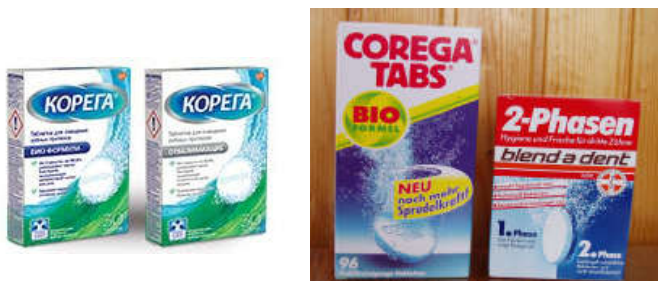

Рис. 55. Очищающие таблетки для съемных зубных протезов

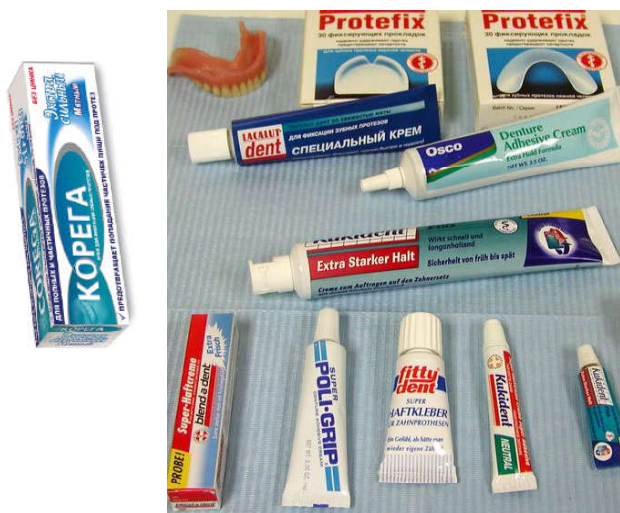

Рис. 56. Фиксирующие препараты для съемных зубных протезов

На ночь чистые протезы, предварительно обработанные одним из вышеуказанных способов, необходимо помещать в герметичные пластиковые пакеты или специальные футляры (рис. 57.) в условия 100%-ной влажности.



Рис.57. Футляры для хранения протезов

Съемные зубные протезы необходимо **беречь от воздействия высоких температур**, а также от **механических и химических повреждений**. Нельзя пользоваться протезом при появлении в нем трещин или его поломке. В таких случаях необходимо обращаться к врачу-стоматологу.

При хорошем уходе зубные протезы сохраняют свой блеск и цвет. Однако от крепкого чая, кофе, курения, плохой гигиены полости рта внешний вид протезов ухудшается — они желтеют, покрываются коричневым налетом.

Систематичность, тщательность и точность выполнения всех рекомендаций с правильным выбором щетки, пасты, дезинфицирующего раствора и дополнительных средств гигиены является определяющим фактором эффективности в профилактике заболеваний полости рта.

Планомерная подготовка пациента, правильный выбор конструкции съемного протеза, строгое соблюдение технологии его изготовления, выполнение правил гигиены и диспансерное наблюдение — все это является профилактикой воспалительных явлений протезного ложа и гарантией более легкой адаптации пациентов к съемным зубным пластиночным протезам.

Лицам, пользующимся СПП, можно дать следующие рекомендации:

1. Снимать протезы на ночь.
2. Чистить протезы специальной щеткой и пастой утром и вечером.
3. Помещать их в растворы антисептиков (например, хлоргексидин 0,05%-ный) на 30 мин 1–2 раза в день.
4. Ополаскивать по возможности каждый раз после еды.
5. Каждые полгода посещать стоматолога.

Взаимодействие врача и пациента. Терапия предусматривает не только обследование, подготовку и проведение клинических манипуляций, связанных с протезированием, но и наблюдение за пациентом после наложения протеза. Принцип законченности лечения требует, чтобы врач не выпускал пациента из-под наблюдения, пока не убедится в том, что период привыкания закончился благополучно, пациент пользуется протезом, устранены нарушения речи и все причины, вызывающие травму слизистой оболочки протезного ложа. Наложение протеза — ответственная задача, но не менее важно наблюдение за пациентом во время привыкания к протезу, когда необходимо устранять ряд мелких дефектов. Многие пациенты, которым были наложены съемные протезы, ими не пользуются, потому что за ними не было соответствующего наблюдения после наложения протеза. Следует признать обязательной следующую форму обращения к пациенту: «Прошу вас завтра прийти на прием, я должен буду осмотреть вас и устранить имеющиеся недостатки». Встречи врача и пациента должны продолжаться до тех пор, пока врач не убедится, что пациент пользуется протезом и состояние протезного ложа хорошее. Только после этого врач может записать в истории болезни, что лечение закончено. Нарушением принципа законченности лечения следует признать такую форму обращения к пациенту: «Если вас что-либо будет беспокоить, зайдите ко мне». При такой форме обращения пациенту поручается самому решать вопрос о своем состоянии, хотя у него для этого нет профессиональных возможностей.

У многих пациентов декубитальные язвы проявляются после длительного пользования протезом, пришедшим в негодность от починок, деформаций, несоответствия поверхности базиса протезному ложу вследствие атрофии альвеолярного отростка. В этом случае вина лежит на плохом информировании наших пациентов при наложении протеза и плохой санитарно-просветительной пропаганде.

Принято проявлять онкологическую настороженность при всех хронических язвах СОПР. Это разумная врачебная тактика преследует профилактические цели. Когда в полости рта обнаруживается хроническая декубитальная язва по краю протеза, следует произвести его коррекцию, освободив от давления область язвы. К этому прибегают тогда, когда нет показаний к замене протеза. Когда же протез впервые был наложен более 3 лет назад, пациенту следует запретить пользоваться им и после исчезновения язвы вновь протезировать его. Если в течение 10–15 дней не выявляется четких признаков заживления язвы, пациенту следует проконсультироваться у стоматолога-онколога.

Дифференциальная диагностика. Декубитальную язву различают:

- с сифилисом;
- туберкулезом;

- афтой Беднара;
- химическими и термическими ожогами.

Для сифилиса характерно наличие округлой безболезненной язвы с гладким, ровным, мясо-красным дном. Края язвы ровные, плотные, валикообразно утолщены. Решающим фактором при диагностике в сомнительных случаях является серологическое и бактериологическое исследование на наличие или отсутствие бледной трепонемы.

Характерный элемент поражения при туберкулезе — язва неправильной формы с неровным дном, покрытым налетом; края язвы мягкие. При милиарно-язвенном туберкулезе язва сильно болезненная. Поражается кожа и красная кайма губ. Выявляется регионарный лимфаденит.

Афта Беднара — заболевание детей в первые месяцы жизни. Округлые или немного выгнутые эрозии по виду напоминают афту, покрыты неснимающимся налетом. При пальпации эрозии мягкие и безболезненные. Располагаются на границе твердого и мягкого неба.

Ожоги разного происхождения наблюдаются в полости рта после попадания на слизистую сильнодействующих химических препаратов и горячих растворов, пищи или предметов. На слизистой могут наблюдаться различные элементы поражения — от гиперемии до участков коагуляции эпителия в виде белесоватых пленок, плотно спаянных с подлежащей соединительной тканью. Рекомендуется тщательный сбор анамнеза и внимательное обследование.

Лечение. Алгоритм лечения острой и хронической механической травмы:

1. Выявление и устранение местного травмирующего фактора: удаление разрушенных зубов, лишенных функциональной нагрузки; шлифование острых краев зубов, коррекция протезов, удаление зубных отложений и др.

2. Обезболивание (5%-ная мазь пиромекаина, 2%-ный раствор лидокаина, тримекаина в виде аппликаций на 3–5 мин, ротовых ванночек);

3. Очистка поверхности от некротического налета (аппликации на очаг поражения на 5–10 мин протеолитических ферментов, таких как трипсин, хитотрипсин и др.).

4. Антисептическая обработка.

5. Стимуляция эпителизации (аппликация на 15–20 мин Солкосерила (желе, мазь), масляных растворов витаминов А и Е, Актовегина (мазь, желе)).

Лечение протезного стоматита:

1. Прекращение использования протеза.

2. Внутрь — антигистаминные препараты, местно — аппликации или ванночки с растворами антигистаминных препаратов: 1 ампулу 1%-ного Димедрола, Пипольфена или Супрастина растворить в 5–10 мл дистиллированной воды.

3. Аппликации кортикостероидными мазями без антибиотиков (0,5%-ная преднизолоновая, 1%-ная гидрокортизоновая) в течение 2–3 дней.

4. Кератопластические средства — аппликации масляного раствора витамина А и др.

5. Изготовление нового протеза.

СПИСОК ИСПОЛЬЗОВАННОЙ ЛИТЕРАТУРЫ

1. *Аксамит, Л. А.* Заболевания слизистой оболочки рта. Связь с общей патологией. Диагностика. Лечение / Л. А. Аксамит, А. А. Цветкова // Москва : МЕДпресс-информ, 2020. 288 с.
2. *Состояние* слизистой оболочки полости рта у лиц, пользующихся съемными протезами / А. О. Балкаров [и др.] // Современные проблемы науки и образования. 2018. № 5.
3. *Борк, К.* Болезни слизистой оболочки полости рта и губ. Клиника, диагностика, лечение : атлас и руководство. пер. с нем. К. Борк, В. Бургдорф, Н. М. Хеде. Москва : Медицинская литература, 2020. 448 С.
4. *Даурова, Ф. Ю.* Заболевания слизистой оболочки рта : учеб. пособие для студ. стом. ф-та / Ф. Ю. Даурова, И. В. Багдасарова, Л. А. Кожевникова. Москва : РУДН, 2016. 113 с.
5. *Заболевания* слизистой оболочки полости рта / Л. Ю. Орехова [и др.] ; Санкт-Петербург : Человек, 2016. 210 с.
6. *Исамулаева, А. З.* Заболевания слизистой оболочки полости рта : учеб.-метод. пособие для студ. 5-го курса 10-го семестра / А. З. Исамулаева, В. К. Кунин. Астрахань : Астраханский ГМУ, 2015. 227 с.
7. *Лангле, Р. П.* Атлас заболеваний полости рта / Р. П. Лангле, К. С. Миллер; под ред. Л. А. Дмитриевой // Москва : ГЭОТАР-Медиа, 2010. 224 с.
8. *Луцкая, И. К.* Заболевания слизистой оболочки полости рта / И. К. Луцкая. Москва : Мед. лит., 2007. 288 с.
9. *Луцкая, И. К.* Лекарственные средства в стоматологии / И. К. Луцкая, В. Ю. Мартов. Москва : Мед. лит., 2006. 384 с.
10. *Патофизиология* механизмов повреждений и заболеваний слизистой оболочки полости рта : учеб. пособие / Р. С. Матвеев [и др.] ; под ред. С. М. Чибисова. Чебоксары : АУ Чувашии ИВУ, 2012. 88 с.
11. *Предраковые* заболевания слизистой оболочки полости рта, красной каймы губ и кожи лица : учеб. пособие для врачей-стоматологов-хирургов, челюстно-лицевых хирургов и стоматологов-терапевтов / И. Н. Костина [и др.]. Издательский Дом «Тираж», 2019. 84 с.
12. *Лукиных, Л. М.* Предраковые заболевания слизистой оболочки полости рта и красной каймы губ : учеб. пособие / Л. М. Лукиных, М. Л. Жданова, Н. В. Тяунова. Нижний Новгород : изд-во «Нижегородская государственная медицинская академия», 2015. 88 с.
13. *Терапевтическая* стоматология : учеб. : в 3 ч. / под ред. Г. М. Барера. 2-е изд., доп. и перераб. Москва : ГЭОТАР-Медиа, 2015. Ч. 3 : Заболевания слизистой оболочки полости рта. 256 с. :
14. *Терапевтическая* стоматология : учеб. : в 4 т. / Н. Ф. Данилевский [и др.]. Киев : Медицина, 2013. Т. 4. Заболевания слизистой оболочки полости рта. 632 с.

15. *Терапевтическая стоматология* : национальное руководство / под ред. Л. А. Дмитриевой, Ю. М. Максимовского. 2-е изд., перераб. и доп. Москва : ГЭОТАР-Медиа, 2015. 888 с. (Серия Национальное руководство)
16. *Хейлиты*. Клиника, диагностика и дифференциальная диагностика : учеб. пособие / И. В. Фирсова [и др.]. Волгоград : ВолгГМУ, 2015. 128 с.
17. *Заболевания слизистой оболочки рта и губ* : учеб. пособие / А. А. Цветкова [и др.]. 3-е изд. Москва : МЕДпресс-информ, 2009. 208 с.
18. *Laskaris, G. Pocket atlas of oral diseases* / G. Laskaris. New York : Thieme Stuttgart, 2006. 370 p.

МЕСТНОЕ ЛЕЧЕНИЕ КАНДИДОЗА СЛИЗИСТОЙ ОБОЛОЧКИ ПОЛОСТИ РТА

Название лекарственного средства	Форма выпуска	Способ введения
<i>Противогрибковые антибиотики</i>		
Нистатин	Мазь для наружного применения 100 000 ЕД/1 г (возможно при хейлитах)	Аппликации 2 раза в сутки по 30 мин 10–14 дней
	Таблетки для рассасывания 500 000 ЕД (практически не всасывается в желудочно-кишечном тракте, поэтому относится к местным лекарственным средствам)	Рассасывать таблетки или готовить из них суспензию на 5 мл воды для ротовых ванночек. Применять по 1 таблетке 4 раза в сутки 2 курсами по 10–14 дней с перерывом между курсами 7 дней
Натамицин (Пимафуцин)	Таблетки 100 мг	Рассасывать таблетки или готовить из них суспензию на 5 мл воды для ротовых ванночек. По 1 таблетке 4 раза в сутки 2 курсами по 10–14 дней с перерывом между курсами 7 дней
Амфотерицин (Амфоглюкамин)	Таблетки 100 000 ЕД/1 мл	Готовится суспензия из таблеток. Ирригация 1 мл суспензии 4 раза в сутки в течение 10–14 дней
Клотримазол (Канesten)	Раствор 10 мг/ 1мл, спрей 1%-ный, крем 1%-ный (для наружного применения)	Орошения, аппликации 2–3 раза в сутки 3–4 недели
<i>Антисептики</i>		
Тантум верде	Раствор, спрей	По 15 мл препарата 2–3 раза в сутки или по 4–8 распылений 2–6 раз в сутки 7–14 дней
Мукосанин	Раствор для полосканий	Полоскания 2–3 раза в день 7–14 дней
Сангвиритрин	Раствор 0,2%-ный	Орошения 2–3 раза в день до 5 дней
Септолете плюс	Таблетки для рассасывания, спрей	По 1 таблетке с интервалом 2 ч до 5 дней, орошения каждые 2–3 ч до 8 раз в сутки до 7 дней
Новосепт форте	Пастилки	По 1 пастилке с интервалом 2 ч до 5 дней
Люголь	Раствор	Аппликации на СОПР повязок, смоченных в растворе, 3–4 раза в день до 7 дней
Орасепт	Раствор 1,4%-ный	Орошения СОПР по 3–5 распылений каждые 2–4 ч до 5 дней
Лизак	Таблетки для рассасывания	Рассасывать каждые 2–3 ч до 7 дней
Декатилен	Таблетки для рассасывания	Рассасывать через каждые 2–3 ч до 7 дней

Название лекарственного средства	Форма выпуска	Способ введения
Препараты для коррекции местного иммунитета		
Гексализ	Таблетки для рассасывания	Рассасывать 6–8 таблеток в день 10 дней
ИРС 19	Спрей	По 1 дозе препарата в каждый носовой ход 2 раза в день 14 дней
Препараты для нормализации биоценоза полости рта		
Биофлор	Раствор	Полоскания полости рта по 1–2 мин 3 раза в день 10–14 дней
Бифидум-бактерин	Порошок	Содержимое пакета растворить в 10 мл воды, использовать для полосканий полости рта 3–4 раза в день 10–14 дней
Бактолакт	Порошок	Содержимое флакона растворить в 5 мл воды, использовать для полосканий полости рта 3–4 раза в день 10–14 дней
Биогая	Таблетки	1–2 таблетки в день, разжевывать, до 30 дней
Обезболивающие препараты при наличии болевого синдрома		
Дентинокс Гель Н	Гель	Аппликации на СОПР по 10–15 мин 3 раза в сутки
Эпителизирующие препараты		
Масляный раствор витамина А	Раствор 3,44%-ный	Аппликации на СОПР на марлевой основе по 15–20 минут 3–4 раза в день до полной эпителизации
Солкосерил	Дентальная адгезивная паста	Аппликации на СОПР по 10–15 мин 3–5 раз в сутки до полной эпителизации
Репарэф-1, Репарэф-2	Мазь	Аппликации на СОПР по 5–7 мин 1–2 раза в день под повязку до полной эпителизации (не более 7 дней)
Прочие препараты для лечения заболеваний полости рта		
Альдиамед	Гель, спрей (для увлажнения СОПР при ксеростомии)	Аппликации или ирригации 2–3 раза в день
Протеолитические ферменты		
Ируксол	Мазь	Аппликации на СОПР 2 раза в день 5 дней

**СИСТЕМНОЕ ЛЕЧЕНИЕ КАНДИДОЗА СЛИЗИСТОЙ ОБОЛОЧКИ
ПОЛОСТИ РТА**

Название лекарственного средства	Форма выпуска	Способ введения
<i>Противогрибковые антибиотики</i>		
Флуконазол	Капсулы 50 мг	По 1 капсуле в сутки 7–14 дней
Тербинафин	Таблетки 250 мг	По 1 таблетке в сутки 7–14 дней
Итраконазол	Капсулы 100 мг	По 1–2 капсулы в сутки 10–15 дней
Амфотерицин В	Раствор для инфузий	В/в 0,3 мг/кг в сутки 3–7 дней
<i>Для коррекции общего иммунитета</i>		
Иммунал	Таблетки 80 мг	По 1 таблетке 3–4 раза в сутки до 10 дней
Ликопид	Таблетки 10 мг	По 1 таблетке под язык 3 раза в сутки 10 дней
Циклоферон	Раствор для в/в и в/м введения 125 мг/мл	В/м 1 раз в сутки через день в разовой дозе 0,25 г 10 инъекций
<i>Для нормализации биоценоза кишечника</i>		
Биофлор	Раствор	По 1 десертной ложке 3 раза в сутки 14 дней — 3 месяца
Бактолакт	Порошок	Содержимое флакона растворить в 5 мл воды, принимать внутрь 3 раза в день 1–2 месяца
Линекс Форте	Капсулы	По 1 капсуле 3 раза в день 7–10 дней
<i>Витамины и минералы</i>		
Антиоксикапс с цинком	Капсулы	По 1 капсуле 1 раз в сутки 1–2 месяца
Мильгамма	Таблетки	По 1 таблетке в сутки 1 месяц
<i>Гипосенсибилизирующие препараты (при грибковой сенсибилизации)</i>		
Фенкарол	Таблетки 50 мг	По 1 таблетке 3 раза в день 14 дней
Зиртек	Таблетки 10 мг	По 1 таблетке 1 раз в день 14 дней

ОГЛАВЛЕНИЕ

Мотивационная характеристика темы	3
Строение и функции слизистой оболочки полости рта.....	4
Патологические процессы в слизистой оболочке полости рта.....	6
Диагностика.....	10
Общие принципы в подходах к лечению заболеваний слизистой оболочки полости рта	13
Классификация заболеваний слизистой оболочки полости рта	15
«Белые» поражения слизистой оболочки полости рта	16
Прикусывание щеки и губ.....	17
Лейкоплакия	17
Эритроплакия	25
Лейкедема	26
Небо курильщика	28
Волосатая лейкоплакия	29
Общие принципы лечения лейкоплакии.....	30
Красный плоский лишай	31
Кандидоз.....	40
Заболевания губ.....	54
Экфолиативный хейлит	55
Гландулярный хейлит	58
Метеорологический хейлит	60
Актинический хейлит.....	61
Контактный (аллергический) хейлит	62
Заболевания языка.....	64
Травматическое изъязвление языка.....	66
«Географический» язык	66
Срединный ромбовидный глоссит	68
«Волосатый» язык (черный «волосатый» язык)	69
Атрофия сосочков языка	71
Складчатый язык.....	71
Глоссодиния	72
«Пузырные» поражения слизистой оболочки полости рта.....	75
Герпетический гингивостоматит	76

Опоясывающий лишай	81
Энтеровирусный везикулярный фарингит (герпетическая ангина).....	83
Многоформная экссудативная эритема.....	85
Пузырчатка	91
Пемфигоид.....	97
Аллергический контактный стоматит, вызванный косметическими средствами.....	99
Общие принципы лечения «пузырных» поражений слизистой оболочки полости рта.....	100
Эрозивно-язвенные поражения	101
Рецидивирующие (малые) афты.....	102
Рецидивирующий слизисто-некротический периаденит	104
Герпетиформный стоматит.....	107
Афты Беднара.....	108
Туберкулез: проявления в полости рта	109
Первичный сифилис: проявления в полости рта	113
Вторичный сифилис: проявления в полости рта	115
Острый некротический язвенный гингивит.....	117
Лейкоз: проявления в полости рта	120
Протезный стоматит. Травматическая язва.....	123
Список использованной литературы.....	138
Приложение 1	140
Приложение 2	142