

МИНИСТЕРСТВО ЗДРАВООХРАНЕНИЯ РЕСПУБЛИКИ БЕЛАРУСЬ  
БЕЛОРУССКИЙ ГОСУДАРСТВЕННЫЙ МЕДИЦИНСКИЙ УНИВЕРСИТЕТ  
КАФЕДРА БОЛЕЗНЕЙ УХА, ГОРЛА И НОСА

# ТОНЗИЛЭКТОМИЯ ПОД ОБЩЕЙ АНЕСТЕЗИЕЙ У ДЕТЕЙ

Методические рекомендации



Минск БГМУ 2010

УДК 616.322–089.87–099–053.2 (075.8)  
ББК 56.825.4 я 73  
Т 57

Рекомендовано Научно-методическим советом университета в качестве  
методических рекомендаций 26.05.2010 г., протокол № 10

**А в т о р ы:** д-р мед. наук, проф. каф. болезней уха, горла и носа Белорусского государственного медицинского университета Е. П. Меркулова, зав. каф. детской анестезиологии и реаниматологии Белорусской медицинской академии последипломного образования, д-р мед. наук, проф., гл. внештатный детский анестезиолог и реаниматолог В. В. Курек, гл. внештатный детский оториноларинголог Комитета здравоохранения Мингорисполкома О. А. Мазаник, зав. отделением реанимации и интенсивной терапии 3-й детской городской клинической больницы г. Минска М. В. Чанчикова

**Р е ц е н з е н т ы:** зав. каф. оториноларингологии, д-р мед. наук, проф. Белорусской медицинской академии последипломного образования Л. Г. Петрова; доц. каф. болезней уха, горла и носа, канд. мед. наук Белорусского государственного медицинского университета В. А. Петряков

**Тонзиллэктомия** под общей анестезией у детей : метод. рекомендации /  
Т 57 Е. П. Меркулова [и др.]. – Минск : БГМУ, 2010. – 28 с.

ISBN 978-985-528-279-3.

Издание содержит объем сведений, основанный на собственном опыте авторов, о проведении тонзиллэктомии под общим обезболиванием. Описаны особенности хода операции, анестезии, осложнения и последствия хирургического вмешательства. Методические рекомендации дополнены материалами, в которых авторы излагают сущность проблемы для родителей (принципы выполнения операции, степень риска вмешательства и особенности послеоперационного лечения и ухода).

Методические рекомендации предназначены для студентов 5–6-го курса всех факультетов.

УДК 616.322–089.87–099–0.53.2 (075.8)  
ББК 56.825 я 73

ISBN 978-985-528-279-3

© Оформление. Белорусский государственный  
медицинский университет, 2010

## Введение

В условиях современной клиники не вызывает сомнения ведущая роль иммунной системы в защите организма ребенка от воздействия многочисленных неблагоприятных факторов внешней среды и инфекции. Сегодня состоятельность иммунной системы рассматривается как основа клинического здоровья.

Небные миндалины — составная часть иммунной системы. Лимфоидная ткань небных миндалин связана со слизистой оболочкой желудочно-кишечного, дыхательного трактов и слуховых труб. Поэтому с точки зрения морфофункциональных признаков их относят к лимфоэпителиальным органам. Небные миндалины находятся на пересечении пищепроводных и дыхательных путей, где возможно максимальное антигенное воздействие. Благодаря криптам они достигают поверхности, равной  $300 \text{ см}^2$  (Н. М. Хмельницкая, 1983) и обеспечивают постоянный контакт с огромным количеством различных антигенов. Занимая особое «стратегическое» положение, небные миндалины, по мнению А. Хэма и Д. Кормака (1982), выполняют функцию «сторожевого пса» и первые реагируют на антигенное раздражение включением системы иммунной защиты (М. Р. Санин, 1987). Такие миндалины участвуют в системе общего и местного иммунитета. Местные иммунные реакции обеспечиваются синтезируемыми в небных миндалинах антителами и клетками, мигрирующими из миндалин через всю толщу эпителиального покрова на поверхность слизистой оболочки (З. С. Хлыстова, 1987). В системе местного иммунитета Р. Brandzaeg (1984) выделяет три его составляющие: иммунную охрану, иммунную регуляцию и иммунную элиминацию.

## **Частота хронического тонзиллита у детей**

Частота хронического тонзиллита (ХТ) у детей от 2–3 лет составляет 1–2 %, в дошкольном возрасте — 5 %, а в старшей возрастной группе — от 7,9 до 14 %. На конец 2008 г. в детских поликлиниках г. Минска на диспансерном учете состояло 2214 детей с ХТ.

## **Этиология хронического тонзиллита**

Наиболее значимыми в клиническом аспекте бактериальными патогенами при ХТ являются гемолитические бета-стрептококки группы А, кокки (пневмококк, стафилококк), нетипируемые *Haemophilus*. К вирусным патогенам относятся аденовирус, вирус Эпштейн–Барра, простого герпеса и респираторно-синцитиальный вирус.

## **Возрастные особенности патогенеза хронического тонзиллита**

ХТ рассматривается как заболевание инфекционно-аллергического генеза. Отражением состояния лимфоглоточного кольца у детей первых трех лет жизни является низкая резистентность по отношению к условно-патогенной грамположительной микрофлоре, вирусам (в том числе Эпштейн–Барра) и микотической инфекции. Повышенная антигенная нагрузка на лимфоидную ткань миндалин в этом возрасте вызывает увеличение количества не Ig А-, а Ig Е-продуцирующих клеток. У многих детей возникают условия для формирования ХТ.

Заметный рост заболеваемости ХТ отмечается в дошкольном возрасте, когда происходит перекрест в содержании формных элементов крови.

Пубертатный возврат характеризуется уменьшением массы лимфоидных органов, стимуляцией гуморального звена иммунитета половыми гормонами, что может привести к развитию аутоиммунных заболеваний.

## **Провоцирующие факторы**

Важными факторами риска ХТ у детей является аллергия, кариес зубов, стойкое нарушение дыхания через нос (аденоиды, аденоидит, гипертрофия небных миндалин, искривление перегородки носа, гнойный синусит).

## **Заболевания и симптомы, связанные с хроническим тонзиллитом**

В настоящее время известно около 100 различных заболеваний, связанных по происхождению с хроническим тонзиллитом. Прежде всего, это ревматическая болезнь. По данным ВОЗ (1989) распространенность ревматической лихорадки у детей в различных регионах мира составила 0,3–18,6 на 1000 школьников. Ревматические пороки сердца до сих пор

являются основной причиной инвалидности среди лиц молодого возраста. В последние годы наметилась тенденция к росту заболеваемости ревматизмом в Республике Беларусь. Если в начале 90-х годов она составила 2,2 случая на 1 000 000 детей, то в 2001 г. — 3–3,5 случая.

У детей ХТ клинически проявляется в виде длительной субфебрильной температуры, особенно в вечернее время; отмечается повышенная плаксивость, раздражительность, нарушение аппетита. Такое состояние носит название тонзиллогенной интоксикации. При хроническом тонзиллите возможны рецидивы ангин почти каждый месяц.

Проявлениями ХТ являются не только ангины, но и:

- паратонзиллярный абсцесс;
- заглоточный абсцесс;
- боковоглоточный абсцесс;
- шейный лимфаденит;
- воспаление среднего уха;
- дисфункция речи;
- аномалии зубов;
- дурной запах изо рта (галитоз) ;
- задержка речевого, моторного и психического развития;
- дерматозы.

Менее известны другие проявления тонзиллогенной патологии:

1. Подтверждена высокая частота обнаружения ХТ у больных псориазом, наличие у них отчетливой зависимости между активностью клинического течения этого дерматоза и обострением хронического тонзиллита.

2. С ХТ часто сочетается нейродерматит.

3. ХТ может приводить к заболеванию глаз. Так, тонзиллогенная интоксикация в значительной степени способна ослаблять аккомодационный аппарат глаза, поэтому для предупреждения близорукости проводят санацию очага инфекции в миндалинах.

4. ХТ играет определенную роль в возникновении и лечении коллагеновых заболеваний. Часто у детей отмечают сочетание неспецифических заболеваний легких и патологии небных миндалин. Эндогенный перибронхит провоцируется воспалительными процессами носа, околоносовых пазух и лимфоглоточного кольца.

5. Иногда ХТ приводит к обострению хронической пневмонии. Пульмонологи отмечают, что своевременная санация фокальной инфекции верхних дыхательных путей снижает число осложнений при хронических заболеваниях легких в 2,3 раза.

6. При ХТ происходит инфекционно-токсическое поражение печени. Стрептококковый токсин стрептолизин О способен нарушать процесс окислительного фосфорилирования в митохондриях гепатоцитов.

7. Хронический тонзиллит отягощает течение шизофрении. В результате возникновения аутоинфекции болезнь принимает прогредиентный или злокачественный характер.

8. Страдает функция щитовидной железы. Предполагают механизм поражения щитовидной железы, связанный с нарушениями иммунной системы. Могут возникать на фоне ХТ аутоиммунный тиреоидит Хашимото, подострый тиреоидит де Кервена, фиброзный тиреоидит Риделя.

9. Имеются сведения о высокой частоте обнаружения ХТ при ожирении. Он усугубляет изменения в гипоталамо-гипофизарной регуляции семенников и задерживает наступление пубертатного периода.

10. Проведенные исследования доказали наличие непосредственной взаимосвязи ХТ, особенно его декомпенсированной формы, и нарушений в репродуктивной системе у женщин фертильного возраста. При ХТ часто наблюдается развитие патологии беременности: могут снизиться адаптационные возможности организма, развиться гестоз.

Единственным методом лечения хронического декомпенсированного тонзиллита является тонзиллэктомия.

### **Частота выполнения тонзиллэктомий**

**Тонзиллэктомия** — полное удаление небной миндалины вместе с капсулой. В детском городском ЛОР-центре г. Минска ежегодно выполняется более 520 операций на небных миндалинах (тонзиллотомия при гипертрофии небных миндалин и тонзиллэктомия при хроническом декомпенсированном тонзиллите).

Сегодня во всех странах мира уменьшается частота выполнения тонзиллэктомий. В США число вмешательств упало с 1,4 млн в 1959 г. до 340 000 в 1987 г. Однако за этими цифрами результаты исследовательской работы выявили негативные тенденции. Анализ работы ЛОР-стационаров, проведенный Московским научно-практическим центром (МНПЦ) оториноларингологии под руководством проф. А. И. Крюкова (г. Москва), показал снижение числа хирургических вмешательств при патологии глотки за последние 40 лет в 2,5 раза (в 1966 г. — 53,7 % от общего числа операций; в 2005 г. — 20,77 %). При этом эти изменения связаны не столько с уменьшением числа зарегистрированных заболеваний глотки, сколько со значительным (в 9–10 раз) уменьшением числа тонзиллэктомий. Выявлена неблагоприятная современная ситуация, сложившаяся в отношении тактики лечения хронической патологии небных миндалин. В структуре хирургических вмешательств, произведенных при патологии глотки за последние годы, преобладает вскрытие паратонзиллярных абсцессов (58,27 %). Автор показал прямую зависимость увеличения числа местных осложнений при уменьшении числа тонзиллэктомий. Причина этому — ухудшение профилактического направления в работе амбулаторно-поликлинической

ЛОР-службы, прежде всего, диспансерного наблюдения, а также переоценка эффективности консервативных методов лечения ХТ, недостаточная разъяснительная работа с диспансерными пациентами о характере патологии и необходимости своевременной тонзиллэктомии при паратонзиллярном абсцессе.

### **Показания и противопоказания к тонзиллэктомии**

Показаниями к тонзиллэктомии являются хронический декомпенсированный тонзиллит (классификация И. Б. Солдатова, 1975); опухоль миндалина; подозрение на туберкулез миндалина; неэффективность консервативного лечения ХТ; при динамическом наблюдении за пациентом констатация декомпенсированной формы заболевания.

Противопоказания: заболевания системы крови, гемофилия, геморрагические диатезы, болезнь Верльгофа, болезнь Ослера, агранулоцитоз, лейкемия; период менструации; декомпенсированные состояния при системных заболеваниях (диабет, сердечная недостаточность); тяжелые заболевания сердечно-сосудистой системы с недостаточностью кровообращения 2–3 степени; почечная недостаточность с угрозой уремии; высокая степень гипертонии с возможным развитием сосудистых кризов; острые инфекционные заболевания, обострение хронических заболеваний, активная форма туберкулеза; цирроз печени.

Временно противопоказано удаление миндалин при наличии кариеса зубов, воспаления десен, гнойничковых заболеваний. Тонзиллэктомия разрешена только через 6 месяцев после прививки полиомиелита.

Вопрос о выполнении тонзиллэктомии у детей в возрасте до 4 лет решается консилиумом врачей совместно с педиатрами.

При профессиональном занятии пением, открытой и оперированной или субмукозная расщелина неба особо строгие показания к операции, так как после ее выполнения может быть изменение или ухудшение голоса и речи.

### **История концепции общей анестезии и внедрения технических совершенствований при тонзиллэктомии**

В 80-е годы XIX в. в анестезиологическую практику были внедрены хлороформ и эфир для ингаляционного рауш-наркоза при операциях на лимфоидных органах. Тонзиллэктомия выполнялась в основном в положении сидя, при этом многие врачи отмечали повышенную опасность смертельного исхода из-за аспирации крови или удаленных тканей.

Для того, чтобы избежать осложнений Транделенбург в 1869 г. выполнял профилактическую трахеотомию с введением канюли и тампона-

дой трахеи. Однако многие хирурги отмечали нецелесообразность использования такой травмирующей методики при операциях в глотке и полости носа. Эдмунд Розе, хирург, практиковавший в Берлине и Цюрихе, в 1874 г. предложил делать операции в глотке с опущенной вниз головой. В англо-американской современной литературе такое положение головы пациента обозначается как «позиция Rose». В 1900 г. Рудлофф выполнил аденотомию с хлороформным наркозом с опущенной головой пациента. В 1912 г. Людвиг Грюнвальд писал в учебнике оториноларингологии «Die Krankheiten der Mundhoele, des Rachens und der Nase» о необходимости физического и психического щадящего отношения к ребенку при выполнении операций на лимфоидном аппарате. С 1920 г. Густав Киллиан внедрил общий наркоз при выполнении тонзиллэктомии у детей. Уже через 10–15 лет применялись роторасширители Davis-Boyle и Negus, которые позволили в большей степени обезопасить пациента от аспирации в дыхательные пути.

В 30-е гг. XX в. фирма «Эскулап» предложила хирургам электрический отсос, что явилось важной прогрессивной методикой при выполнении тонзиллэктомии.

Внедрение общего интубационного наркоза при тонзиллэктомии позволило внедрить способ остановки кровотечения с помощью бикоагуляции.

В дальнейшем совершенствование методик выполнения тонзиллэктомии шло по пути оптимизации способов остановки кровотечения, так как именно использование общего наркоза позволяло сделать это наиболее качественно. М. Г. Лейзерман, А. А. Ошноков (г. Москва) на протяжении 10 лет используют хирургический радиоволновой аппарат «Сургитрон-ТМ» при большинстве вмешательств в области головы и шеи. Авторами отмечена безопасность и «бескровность» метода, а также хорошая регенерация раны, не вызывающая анатомо-функциональных нарушений.

Метод коблации при тонзиллэктомии представили в России В. В. Вишняков и Н. Э. Хусаинова (г. Москва). Результаты проведенной работы позволили сделать вывод, что данный метод дает хирургу возможность рассекать и коагулировать одновременно, т. е. позволяет устранять кровотечение как во время операции, так и в послеоперационном периоде.

### **Психологическая подготовка ребенка к операции**

Операции условно делятся на экстренные и плановые. Тонзиллэктомия относится к плановой операции, абсцесстонзиллэктомия — к экстренной. Готовить ребенка к операции надо с того момента, когда принято решение о ее необходимости. Слово «операция», связанное с понятиями кровь, иголка, нож, скальпель, может испугать детей. Обмен информацией в больничной палате между ребятами идет настолько бурно, что они в ко-



роткий срок узнают гораздо больше, чем можно себе представить. Поэтому важно, чтобы снять стресс у ребенка помогали не только родители, но и психолог, все сотрудники отделения, с кем приходится общаться ребенку. С подростками необходимо провести индивидуальную беседу. В ЛОР-отделении 3-й ДГКБ г. Минска разрешено посещение детей родителями.

Лучше всего, чтобы ребенок большую часть сведений получил непосредственно дома. Но родители, как правило, не представляют себе обстановки, в которую попадает ребенок, и рассказать о деталях им бывает трудно, им не хватает объективной информации. При этом недостаток сведений о тех или иных медицинских аспектах рассматривается ими как сокрытие важных и опасных подробностей. С другой стороны, каждый хирург знает, что одна из самых трудных сторон его работы — общение с родителями.

Поэтому в конце методических рекомендаций предложена памятка для родителей, чей ребенок готовится к тонзиллэктомии.

### **Медицинская подготовка к операции**

Подготовка к операции и наркозу проводится согласно общим правилам. При обследовании должна соблюдаться «хирургическая безопасность», которая включает тщательный анамнез и клинические исследования. Помимо стандартных обследований (биохимический анализ крови, определение группы крови и резус-фактора, общий анализ крови и мочи, ЭКГ) при плановых оперативных вмешательствах в условиях детского ЛОР-отделения анестезиологу и хирургу необходимы данные о состоянии свертывающей системы крови. Эта информация важна, поскольку при ограниченности операционного поля даже незначительное по объему кровотечение может существенно ухудшить обзор и затруднить работу хирурга. В связи с этим особое внимание следует уделить таким показателям, как число тромбоцитов, время свертывания, кровотечения (по данным общего анализа крови). Чрезвычайно важное значение имеют данные физикального осмотра (кровоизлияния, экхимозы, геморрагии), а также анамнез (гематологические заболевания у ребенка и его родственников, кровопотеря и гемотрансфузии во время предыдущих операций, прием антикоагулянтов, менструации). При необходимости определяют коагуляционный статус и назначают консультацию гематолога. В плановом порядке нужно определить достаточное количество одногруппной эритроцитарной массы и свежезамороженной плазмы в стационаре. Далее на основании всех клинических и лабораторных данных вырабатывается тактика проведения анестезии и определяется ее риск.

По показаниям за 3 дня до планируемого оперативного вмешательства ребенку назначают превентивную гемостатическую терапию (этамзилат, викасол, хлористый кальций, аскорутин в стандартных возрастных

дозировках). Если тонзиллэктомию выполняют детям, имеющим тонзиллит-обусловленную или сопутствующую патологию, необходимо заключение специалиста, у которого ребенок состоит на диспансерном учете. При необходимости амбулаторно проводится дополнительное предоперационное обследование или медикаментозная терапия. Подготовку к операции можно осуществить в домашних условиях, если это рекомендовано врачом. За несколько дней до хирургического вмешательства назначают спазмолитические, успокаивающие средства.

**Положение пациента.** Хирургический стол поворачивают на 90° в сторону хирурга, сидящего со стороны головы пациента. Операция производится одним хирургом в положении пациента на спине. Голова пациента фиксирована с разгибанием шеи. Можно использовать валик под плечи пациента.

### **Особенности анестезиологического пособия у детей при тонзиллэктомии. Преимущества общего обезболивания**

Тонзиллэктомия под местной анестезией во всех странах мира по-прежнему является распространенной операцией. Негативная психоэмоциональная настроенность детей к диагностическим и лечебным процедурам в ЛОР-отделении в значительной мере затрудняет лечебный процесс. Бережное отношение к ребенку заставило оториноларингологов искать и совершенствовать способ проведения операции под общим обезболиванием. В странах Европы и Америки хирургические вмешательства выполняются детям под наркозом, несмотря на увеличение трудоемкости, затрат времени и средств.

Адекватное анестезиологическое пособие в детской ЛОР-хирургии является одним из важнейших факторов, обеспечивающих психофизиологический комфорт и снижение эмоциональной нагрузки как на пациента, так и на медперсонал, что повышает качество и сокращает сроки лечения.

Важное преимущество общего обезболивания у детей — отсутствие резобционного эффекта местно-анестезирующих веществ, обладающих рядом недостатков. К требованиям, которые предъявляются к идеальному местно-анестезирующему веществу относятся: растворимость, возможность подвергаться стерилизации, отсутствие раздражающего эффекта и системной токсичности. К сожалению, такого идеального анестетика не существует. Побочные эффекты при использовании местных анестетиков мешают ЛОР-врачу качественно провести операцию. В ряде случаев могут быть нарушения проведения вплоть до тотального АВ-блока с остановкой сердца. Центральная нервная система также реагирует на введение местно-анестезирующих препаратов сначала раздражением (беспокойство, тремор, судороги), впоследствии отмечаются параличи (особенно опасен паралич дыхательного центра). Более того, все местно-анестезирующие

вещества могут вызывать аллергические реакции типа крапивницы, бронхиальной астмы, анафилактического шока.

Использование интубационного наркоза у детей обусловлено требованиями к анестезии при ЛОР-операциях, которые отличаются от таковых в других областях хирургии. Прежде всего, это касается обильной васкуляризации глотки, опасности кровотечения, необходимости защиты дыхательных путей и чрезвычайно высокой степени рефлексогенности зоны оперативного вмешательства.

К сожалению, врачи считают, что вся ЛОР-хирургия детского возраста сводится к выполнению так называемых «малоинвазивных» операций (адено- и/или тонзиллотомия, тонзиллэктомия), а потому они должны проводиться исключительно под местной анестезией с использованием различных гипнотиков (дормикум, реланиум) без общего обезболивания.

Несомненным преимуществом тонзиллэктомии в условиях эндотрахеального наркоза является невозможность аспирации резецированной ткани и крови. Такое осложнение встречается редко, но представляет опасность для жизни пациента и требует немедленной бронхоскопии. При тонзиллэктомии под местным обезболиванием эта опасность существует даже при использовании зажима для фиксации небной миндалины, поэтому не рекомендуется использовать другие способы общего обезболивания (например, масочный или внутривенный наркоз). В зарубежных учебниках по оториноларингологии Европы и США, авторы акцентируют внимание на проведении операции или под местной анестезией, или под эндотрахеальным наркозом.

К преимуществам общего обезболивания относятся: большое количество показаний к одномоментным хирургическим вмешательствам, что важно в педиатрии (например, при абсцесс-тонзиллэктомии эффективность операции оценивается санацией гнойного очага с одновременным устранением хронического воспалительного процесса); отсутствие сознания, обездвиженность пациента. В хирургии детей (особенно младшего возраста) это имеет немаловажное значение.

Общее обезболивание позволяет проводить операцию на высоком техническом уровне, что уменьшает кровопотерю оперированного ребенка.

Наркоз в свою очередь предотвращает нарушение гемостаза в результате операционного стресса. Современная аппаратура с высокой степенью достоверности позволяет следить за состоянием ребенка (измерение пульса, давления, насыщение организма кислородом, концентрацией в крови углекислоты, кислотно-щелочным равновесием и т. д.), поэтому анестезия — это не только обезболивание пациента, но и управление всеми его жизненными функциями: дыханием, кровообращением, энергетическим балансом.

## Проведение анестезиологического пособия при тонзиллэктомии

В премедикации атропин вводится в стандартных дозировках всем детям без исключения. При непродолжительных ЛОР-операциях препараты бензодиазепи, нового ряда (реланиум, дормикум и т. д.) использовать нецелесообразно, так как в силу своей фармакодинамики они не успевают элиминироваться из организма к окончанию операции. Их назначение в премедикации может быть оправданно лишь при длительных ЛОР-операциях.

**Мониторинг:** ЭКГ, SpO<sub>2</sub>, АД (автомат каждые 3–5 мин), капнография, газоанализатор, температура тела.

**Индукция в общую анестезию** проводится либо ингаляционным способом (N<sub>2</sub>O/O<sub>2</sub> + севофлуран), либо внутривенным путем (диприван 2,5–3 мг/кг, барбитураты), что зависит от ряда факторов (возраст, выраженность венозной сети, психомоторное возбуждение).

Для поддержания анестезии предпочтение отдается именно севофлурану, так как он более эффективен, безопасен и менее токсичен, чем галотан; обеспечивает стабильный сердечный ритм даже при введении вазоконстрикторов, используемых, например, для остановки кровотечения или при обкалывании кровоточащей зоны раствором новокаина.

Для **релаксации** применяют релаксанты деполяризирующего типа действия — сукцинилхолин.

Для удобства работы хирурга применяется оротрахеальная **интубация**. Детям до 4 лет вводят армированные интубационные трубки без манжетки, детям старше 4 лет — трубки с надувными манжетками. Чтобы предотвратить утечку дыхательного газа и попадание крови в трахею, особенно при использовании эндотрахеальных трубок без манжеток, часть трубки у входа в трахею обертывают влажными бинтами.

Особенность детской ЛОР-хирургии состоит в том, что операционное поле находится вблизи от глаз, поэтому сразу после интубации трахеи на глаза накладывают влажную, плотную и надежно закрепленную повязку во избежание травмы роговицы.

В некоторых странах Европы и Америки применяют ларингеальную маску (ЛМ). Однако ее противники считают, что она зачастую закрывает зону оперативного вмешательства; ее большой диаметр служит серьезным препятствием для проведения через роторасширитель; есть потенциальная опасность повреждения или полного разрыва ЛМ инструментом с последующей аспирацией крови; использование опиоидных анальгетиков вызывает депрессию дыхания, а принудительная ИВЛ через ЛМ увеличивает риск аспирации из-за недостаточной герметичности системы в фазу принудительного вдоха.

**Основной наркоз** осуществляется смесью закиси азота с кислородом и севофлураном или внутривенным введением пропофола в возрастных дозировках.

Хирург устанавливает специальный роторасширитель и начинает операцию, которая длится 15–40 мин. Пациент может дышать спонтанно через эндотрахеальную трубку, что позволяет экстубировать (при тщательном гемостазе и кровопотере 10–50 мл) его в хирургической стадии анестезии.

По окончании оперативного вмешательства проводится **экстубация**, тщательная санация ротоглотки под контролем зрения. При этом особое внимание уделяется надманжеточным отделам эндотрахеальной трубки, над которыми может скапливаться кровь. Далее манжетку сдувают, и экстубируют ребенка. Но возможный тризм жевательной мускулатуры, особенно при абсцессотонзиллэктомии, создает предпосылки для затруднения дыхания, в связи с чем сразу после экстубации следует установить ротоглоточный воздуховод и продолжать ингаляцию чистого кислорода через лицевую маску до полного восстановления защитных рефлексов. После этого воздуховод удаляют и переводят ребенка в палату, где он обычно просыпается в течение 10–20 мин под постоянным наблюдением медперсонала и мониторном контролем ЭКГ, SpO<sub>2</sub>, АД, ЧСС. При необходимости обеспечивается подача кислорода через лицевую маску.

### **Особенности хирургической техники тонзиллэктомии при общем интубационном наркозе**

Для фиксации интубационной трубки в полости рта создано и модифицировано множество различных шпателей-фиксаторов. Оптимальным для детей являются роторасширители фирмы «Карл Шторц». Роторасширитель подводится в полость рта. Шпателем язык отдавливается по средней линии. Интубационная трубка отодвигается в сторону или укладывается в специальный желоб по середине шпателя.

Роторасширитель со встроенным шпателем дает хирургу возможность хорошего обзора и манипуляций обеими руками.

В зависимости от модификации шпателя для отдавливания языка иногда во время операции приходится менять расположение интубационной трубки в полости рта, что не вызывает никаких трудностей и не занимает много времени.

Скальпелем производится надрез слизистой оболочки в верхней части передней небной дужки; элеватором режут на всем протяжении переднюю небную дужку и верхний полюс миндалина, берут его на зажим, после чего отделяют заднюю дужку. С помощью зажима миндалину отводят медиально и также отделяют ее ложкой вместе с капсулой до нижнего полюса. Нижний полюс отсекают петлей. Латеральной стенкой миндалинковых ниш после операции является мышечная ткань среднего и верхнего констриктора глотки.

При тонзиллэктомии необходимо учитывать расстояние от небной миндалины до сосудистого пучка шеи, расположенного в парафарингеальном пространстве. Внутренняя сонная артерия отстоит от верхнего полюса миндалины на 2,8 см кзади, а наружная — на 4,1 см. От нижнего полюса миндалины внутренняя сонная артерия находится на расстоянии 1,1–1,7 см, а наружная сонная артерия на 2,3–3,3 см соответственно. По окончании операции гемостаз производят сухим тампоном, обработкой ниши гемостатической пастой, в верхних отделах тонзиллярной ниши — с помощью электрокоагуляции.

### **Тонзиллэктомия при паратонзиллярном абсцессе**

Абсцесстонзиллэктомия не проводится ЛОР-врачами Республики Беларусь. Пионерами в этой области являются сотрудники кафедры болезней уха, горла и носа БГМУ и врачи 3-й ДГКБ г. Минска. Во многом это обусловлено сложившимся мнением о высокой частоте кровотечений по сравнению с плановой тонзиллэктомией. Даже большой опыт врачей из России (В. Пальчун), Америки и Европы (J. Theissing) помог внедрить эту технологию в работу ЛОР-стационара 3-й ДГКБ г. Минска.

Паратонзиллярный абсцесс в педиатрии наиболее часто встречается в подростковом возрасте. Причем проведенные нами исследования на базе 3-й ДГКБ г. Минска свидетельствуют, что после дренирования полости абсцесса только один из семи пациентов приходит на плановую тонзиллэктомию. Статистическая обработка данных показала, что у каждого второго ребенка отмечается повторное его возникновение, т. е. большинству детей после паратонзиллярного абсцесса ставят диагноз «хронический декомпенсированный тонзиллит»; «несанированный очаг инфекции». Это послужило поводом разработать хирургические технологии и внедрить абсцесстонзиллэктомию в «теплом периоде» в ЛОР-отделении 3-й ДГКБ г. Минска. После дренирования полости абсцесса, клинико-лабораторного обследования, осмотра ребенка педиатром на фоне парентеральной антибиотикотерапии ему выполняют тонзиллэктомию.

### **Послеоперационный период**

Данный период включает:

1. Наблюдение в стационаре в течение 6–7 дней. Это обусловлено частотой возникновения кровотечения в первые 6 суток после хирургического вмешательства.
2. Постельный режим в течение 2 дней.
3. Тщательное наблюдение за дыханием и сердечно-сосудистой системой.
4. Контроль за возможным кровотечением (кровотечение из полости носа, кашель, рвота, кровь из полости рта, шоковые показатели).

5. Укладывание пациента в постель, обычно на правый бок. На шею кладут пузырь со льдом, который попеременно через 1–2 минуты смещают то на одну, то на другую сторону шеи. Больной дышит открытым ртом, под угол которого подкладывают полотенце для стекающей сукровичной слюны.

6. Голодание в первые сутки после операции детей старшего возраста.

7. Для детей младшего возраста минимальное воздержание от приема пищи и жидкости в течение 6 часов после операции. У детей раннего возраста осуществляется внутривенное введение электролитных препаратов, особенно при постоперационной лихорадке.

8. Получение в последующие дни протертой и жидкой негорячей пищи.

9. Прием антибиотиков при абсцессотонзиллэктомии (при необходимости после плановой тонзилэктомии).

10. Очищение тонзиллярной ниши к 5–10-му дню от фибринозного налета.

11. Выписывание больного на 7-й день после операции из стационара под наблюдение ЛОР-врача по месту жительства.

**Миндалины.** Если во время операции лимфоидная ткань не полностью удалена, ее остатки иногда могут гипертрофироваться и снова вызвать появления симптомов болезни (чаще всего в виде ангин). В некоторых случаях во время операции хирург преднамеренно оставляет нижний полюс небных миндалин (особенности кровоснабжения, трудности выделения небной миндалины из-за рубцов), или, например, освобождает дыхательные пути в связи с гипертрофией небных миндалин при ночном апноэ, когда нужно оставить лимфоидную ткань для физиологических функций.

**Лекарственная терапия в послеоперационном периоде.** Следует придерживаться тактики индивидуального подхода к послеоперационному лечению ребенка после абсцессотонзиллэктомии, которое зависит от сопутствующей патологии, хода операции, особенностей послеоперационного течения, возникших осложнений.

Как правило, после плановой тонзиллэктомии антибиотики не назначают. Но по данным некоторых исследователей, применение антибиотиков и стероидов способствует ускорению выздоровления, уменьшению боли после операции и сокращению случаев осложнений. Согласно другим исследованиям, существенной разницы нет, подчеркивается проблема лишних расходов и развития устойчивых штаммов бактерий.

**Послеоперационные осложнения.** Операционные проблемы, представляющие опасность для жизни:

1. Кровотечения, большинство которых возникает в операционной или в первые часы после операции. Исследование, проведенное J. Windfuhr в 2001 г. (Германия), включающее анализ результатов 5474 тонзиллэктомий, свидетельствует, что в 79,7 % случаев кровотечение возникает в

первые 24 часа после операции. Вторичные кровотечения чаще отмечают на 6-е сутки. При этом возраст пациента от 10 до 20 лет автор называет «критическим» по отношению к развитию кровотечения.

Мероприятия: небольшие кровотечения останавливают с помощью тампона, коагуляции, обкалывания места кровотечения раствором 1%-ного новокаина, возможно, с добавлением вазоконстриктора. Также используют прием уменьшения площади открытой тонзиллярной ниши путем сшивания передней и задней небной дужек между собой; ушивание тампона между дужками.

При повреждении веточек крупных сосудов кровотечение представляет опасность для жизни, что может привести к смерти пациента (при повреждении веточек наружной сонной артерии *A. pharyngea ascendens*, *descendens*, *A. Palatina ascendens*, *A. lingualis* и внутренней сонной артерии).

Мероприятия: для остановки такого кровотечения используют наложение лигатуры (кетгут или дексон, размером 2 × 0). Если кровотечение не останавливается, тампонируют полость рта и глотку, переходят к перевязке веточек наружной сонной артерии на шее на стороне кровотечения (при необходимости делают перевязку наружной сонной артерии). В случае повреждения внутренней сонной артерии прибегают к помощи сосудистого хирурга. Если сосуд свободнолежащий (*A. pharyngea ascendens*), то для предотвращения аррозионного кровотечения его покрывают лоскутом слизистой оболочки, взятым со дна полости рта или щеки. В качестве альтернативы сосуд перевязывают ниже и выше места расположения его в тонзиллярной нише.

При кровотечении нужно следить за гемоглобином, артериальным давлением, пульсом, возможной аспирацией крови пациентом. Обязательно ставится венозный катетер, проводится инфузионная терапия, переливание компонентов крови и цельной крови, дополнительный анализ свертывающей системы крови, кровоостанавливающая терапия, более глубокие исследования свертывающей системы крови, также нужно контролировать жизненные показатели.

## 2. Интра- или постоперационная аспирация крови.

Мероприятия: немедленная бронхоскопия с применением электроотсоса.

## 3. Отек мягкого неба и гортани.

Мероприятия: противоотечная терапия; при нарастании признаков дыхательной недостаточности — трахеотомия или интубация.

## 4. Отек легких.

Мероприятия: возвышенное положение верхней части туловища, оксигенотерапия, дегидратация, седативная терапия, кортикостероиды, интубация и ИВЛ.

## 5. Потеря в тканях сломанного конца иглы.



Мероприятия: немедленное удаление инородного тела. Нередко отмечаются трудности поиска его местонахождения. Для этого проводят рентгенологическое исследование с маркировкой канюлей предполагаемого местонахождения иглы.

6. Воспаление раны, сопровождающееся гнойным налетом в тонзиллярных нишах.

Мероприятия: антибиотикотерапия.

7. Развитие в послеоперационном периоде параретрофарингеального абсцесса.

Мероприятия: пункция абсцесса, удаление остатка лимфоидной ткани, антибиотикотерапия.

8. Тромбоз яремной вены, флегмона шеи, абсцесс лимфоузлов шеи, медиастенит.

Мероприятия: наружный разрез и санация очага инфекции, массивная антибиотикотерапия.

9. Аспирационный синдром, кровотечение, гнойно-септические осложнения, которые могут привести к смерти пациента.

Мероприятия: недельное стационарное пребывание пациента с ежедневным осмотром врачом.

*Другие факторы риска и последствия тонзиллэктомии*

1. Боль.

Мероприятия: обезболивающие средства парентерально или в свечах.

2. Потеря массы тела ребенка.

Мероприятия: контроль динамики массы тела; при необходимости назначение эубиотиков, витаминов, ферментных препаратов.

3. Небно-глоточная недостаточность.

Мероприятия: фонопедические занятия, физиотерапевтическое лечение, электростимуляция мышц мягкого неба через месяц после операции.

4. Открытая гнусавость. (Выше отмечалось, что должны быть строгие показания к тонзиллэктомии при врожденном пороке развития с незаращением неба.)

5. Нарушения вкуса. Из-за повреждения *N. glossopharyngeus* могут наступить рубцовые изменения нерва.

Мероприятия: в большинстве случаев нарушения вкуса исчезают со временем и не требуют терапии; при образовании рубцов — глюкокортикостероиды.

6. Повреждение нижнечелюстного сустава из-за сильного открытия рта роторасширителем.

Мероприятия: после антибиотикотерапии, как правило, повреждения нет.

7. Повреждение зубов.

8. Пневмония.

**Осложнения наркоза.** Осложнения во время наркоза могут быть связаны с предоперационным состоянием пациента, техникой проведения анестезии или с воздействием анестезирующих средств на жизненно важные органы.

Осложнения анестезии можно разделить на предотвратимые и неизбежные.

Причиной предотвратимых осложнений чаще всего являются человеческие ошибки при проведении обследования или анестезиологического пособия, реже — неполадки в работе оборудования.

Неизбежные осложнения включают синдром внезапной смерти, смертельные аллергические реакции на лекарственные препараты, используемые для анестезии.

Наиболее частым осложнением анестезии является рвота, так как прием пищи незадолго до операции повышает риск этого осложнения. На фоне рвоты опасна аспирация: попадание кислого желудочного содержимого в трахею и бронхи приводят к ларингоспазму, бронхоспазму, следствием чего может быть нарушение дыхания с последующей гипоксией.

Опасной является регургитация — пассивное забрасывание желудочного содержимого в трахею и бронхи при глубоком масочном наркозе или после введения миорелаксантов (перед интубацией). Попадание в легкие при рвоте или регургитации желудочного содержимого, имеющего кислую реакцию, может привести к тяжелым пневмониям.

**Осложнения со стороны дыхания.** Они могут быть связаны с интубацией трахеи (повреждение зубов, голосовых связок, введение интубационной трубки в пищевод или правый бронх, ее выведение из трахеи или перегиб).

Описанные осложнения могут быть предотвращены четким владением методикой интубации и проведением постоянного мониторинга.

**Осложнения со стороны органов кровообращения.** Снижение артериального давления в период наркоза и анестезии может наступить вследствие воздействия наркотических веществ на сердце или на сосудодвигательный центр.

Возможна желудочковая тахикардия, экстрасистолия, фибрилляция желудочков. Остановка сердца является наиболее опасным осложнением во время наркоза. Причинами этого чаще всего являются: неправильная оценка тяжести состояния больного, ошибки в технике проведения анестезии, гипоксия, гиперкапния. Для предотвращения остановки сердца нужно определить ритм сердечной деятельности, т. е. провести электрокардиографический контроль.

**Осложнения со стороны нервной системы.** Во время общей анестезии часто наблюдается умеренное снижение температуры тела за счет

воздействия наркотических веществ на центральные механизмы терморегуляции и охлаждения больного в операционной.

Организм больных с гипотермией после анестезии пытается нормализовать температуру тела при помощи усиленного метаболизма. На этом фоне после наркоза возникает озноб, который чаще всего отмечается именно после фторотанового наркоза. Для профилактики гипотермии необходимо следить за температурой в операционной (21–22 °С), укрывать больного, в случае инфузионной терапии — переливать согретые до температуры тела растворы, проводить вдыхание теплых увлажненных наркотических средств, контролировать температуру тела больного.

Повреждения периферических нервов (верхние и нижние конечности, плечевое сплетение) появляются спустя сутки и более после наркоза. Это происходит из-за неправильной укладки больного на операционный стол (отведение руки более чем на 90° от туловища, заведение руки за голову, фиксация руки к дуге операционного стола, укладка ног на держатели без прокладки). Правильное положение больного на столе исключает натяжение нервных стволов. Лечение осуществляется невропатологом и физиотерапевтом.

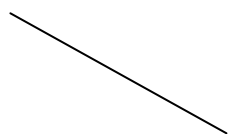
Для предотвращения осложнений в послеоперационном периоде пациентов переводят в палаты послеоперационного наблюдения или отделение интенсивной терапии для постоянного наблюдения и мониторингового контроля ЭКГ, SpO<sub>2</sub>, АД, t.

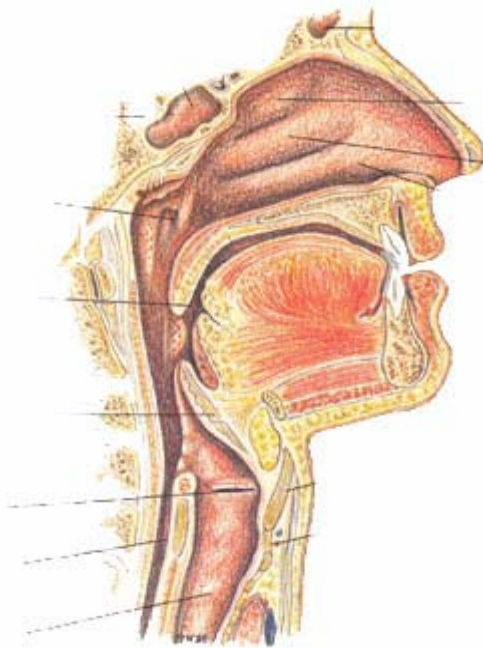
### **Хронический тонзиллит (Памятка для родителей)**

Если ребенку предстоит хирургическое вмешательство, то данная памятка даст информацию о необходимости хирургического вмешательства, ознакомит с существенными моментами операции, факторами риска в случае ее невыполнения.

У каждого здорового ребенка в глотке есть лимфоидная ткань, которая объединяется в так называемое лимфоаденоидное глоточное кольцо включающее: небные миндалины («гланды») — их можно увидеть при осмотре рта, выглядят как шарики, выступающие по бокам от языка. В лимфаденоидное кольцо входят также другие скопления лимфоидной ткани. Глоточную миндалину увидеть при прямом осмотре полости рта нельзя, она прячется в носоглотке, за небом; язычная миндалина располагается в корне языка. Есть еще множество лимфоидных фолликулов, рассыпанных по задней стенке глотки и у входа в гортань (см. рис.).

#### **Небные миндалины**





*Рис.* Анатомическое расположение небных миндалин и гортани

Эти составляющие помогают ребенку победить болезнетворные бактерии, попадающие в глотку при дыхании и приеме пищи, способствуют формированию местного иммунитета — защиты от возбудителей заболеваний. В этих органах нет клеток, влияющих на половое развитие ребенка. Они не вырабатывают половых гормонов, поэтому их заболевания не влияют на половое развитие ребенка, а при их удалении половое развитие не нарушается.

В раннем детском возрасте (с 2 до 5–7 лет) описанные органы работают очень напряженно, так как ребенок расширяет сферу контактов со сверстниками, посещая детский сад, что неизбежно приводит к респираторным заболеваниям. При этом, если иммунитет ребенка недостаточно силен (в связи с врожденными особенностями, экологическими факторами и другими причинами), то лимфоидные органы увеличиваются в объеме. Такое увеличение небных миндалин называется «гипертрофией небных миндалин», воспаление которых называется «тонзиллит». Он может быть острым и хроническим. У детей хронический тонзиллит и аденоиды — увеличенная и воспаленная глоточная миндалина — часто сочетаются.

Миндалины глотки оказывают значительное влияние на здоровье, развитие органов, находящихся рядом. Ощутимое препятствие для прохождения воздушной струи через нос приводит к дыханию через рот. В результате в дыхательные пути попадает необработанный воздух (неочищенный, несогретый и неувлажненный). Хронический воспалительный процесс в тканях миндалин и аденоидов, периодически обостряясь, приводят к затяжным, рецидивирующим заболеваниям трахеи и бронхов (бронхит, обструктивный бронхит, трахеит, фарингит), самостоятельно может вызвать или усугубить течение аллергии, в тяжелых случаях проявляющейся в виде бронхиальной астмы, аллергической ринопатии, атопического дерматита. Аденоиды и увеличенные небные миндалины, заполняя глотку, ухудшают работу слуховых труб, которые не могут в достаточном объеме доставлять воздух в среднее ухо, вследствие чего развивается секреторный отит, приводящий к снижению слуха, а при проникновении инфекции в ухо — к его острому воспалению (острый гнойный средний отит). Плохое дыхание через нос — неправильное развитие челюстно-лицевой области. В результате нарушается прикус зубов, изменяется форма лица (так называемое «аденоидное лицо»).

Возбудители инфекционных заболеваний дыхательных путей (чаще всего стрептококки) после перенесенной ангины остаются в небных миндалинах, затем развивается их хроническое воспаление — хронический тонзиллит. При стечении неблагоприятных обстоятельств (переохлаждение, стресс, вирусная инфекция) воспалительный процесс в миндалинах активизируется. Он протекает в виде очередной ангины с налетами на миндалинах или гнойными пробками. Каждое обострение ХТ может вызвать осложнения в виде поражения других органов и систем организма ребенка (ревматические заболевания сердца и суставов, заболевания почек — пиелит, пиелонефрит, гломерулонефрит). Кроме того, обострение тонзиллита или ангины вызывают осложнения в виде абсцесса (гнойника) в глотке — паратонзиллярный абсцесс. Он говорит о том, что небная миндалина не справляется со своей функцией; паратонзиллярный абсцесс может в любое время рецидивировать и сам становится очагом гнойной инфекции.

**Факторы, способствующие увеличению миндалин глотки (гипертрофии), развитию хронического тонзиллита:**

- Наследственность — если родители страдали аденоидами, тонзиллитом, ребенок в той или иной степени столкнется с этой проблемой.
- Воспалительные заболевания носа, горла, глотки (респираторные вирусные инфекции, корь, коклюш, скарлатина, ангина и т. д.)
- Нарушения питания — особенно перекармливание.
- Склонность к аллергическим реакциям, врожденная и приобретенная недостаточность иммунитета.
- Нарушения оптимальных свойств воздуха, которым дышит ребенок — очень тепло, очень сухо, много пыли, примесь вредных веществ (экологическая обстановка, избыток бытовой химии).
- Неадекватное (неправильное) лечение острого тонзиллита (ангины) — неполный курс лечения антибиотиком, неправильная дозировка, нарушение лечебно-охранительного режима (ранний подъем с постели, прогулки на улице ранее 7–10-ых суток от начала лечения).

Таким образом, действия родителей, направленные на профилактику ХТ, сводятся к правильной организации образа жизни ребенка, способствующей нормальному функционированию системы иммунитета: кормление по аппетиту, физические нагрузки, закаливание, ограничение контакта с пылью и бытовой химией.

**Отличия ХТ от гипертрофии миндалин.** Гипертрофия миндалин — это их увеличение в размерах, обычно в возрасте ребенка до 9–10 лет. При ХТ миндалины могут быть любого размера. Отличительной особенностью ХТ является развитие в миндалинах хронического воспалительного процесса.

**Наличие аденоидов наряду с хроническим тонзиллитом или увеличенными небными миндалинами.** Аденоиды, затрудненное носовое дыхание в значительной степени влияют на развитие болезни миндалин. В этом случае отоларингологи предлагают при компенсированной форме тонзиллита, сохраняя небные миндалины, обязательно удалить аденоиды, а при декомпенсированной форме — включить в операцию аденотомию, что положительно влияет на результат операции. Если этого не сделать, возникнет высокая вероятность прогрессирования тонзиллита или аденоидита, что сведет на нет результаты тонзиллэктомии: сохранится затрудненное носовое дыхание, ребенок вновь станет часто болеть, не пройдет или усугубится храп.

**Лечение тонзиллита или тонзиллэктомия.** Существуют две формы ХТ: компенсированная и декомпенсированная. При декомпенсированной форме миндалины надо удалять. Этот диагноз выставляют, когда тонзиллит часто обостряется, процесс выходит за пределы миндалин, если развиваются заболевания отдаленных органов и систем, например, неф-

рит, ревматические заболевания сердца и суставов. Операция по удалению миндалин — тонзиллэктомия — является плановой, т. е. выполняется при оптимальном состоянии здоровья ребенка или ремиссии хронических заболеваний. Ее нельзя выполнять во время острых заболеваний (ОРИ) и ранее 3–4-й недели после выздоровления. Таким образом, всегда есть возможность выполнить данную операцию в благоприятный для ребенка период, что сведет к минимуму риск послеоперационных осложнений. При этом полностью удаленные небные миндалины вырасти вновь не могут. Но иногда хирург оставляет нижний полюс небной миндалины из-за опасности кровотечения из крупных сосудов, которые проходят рядом. Миндалины необходимо также удалять и при развитии паратонзиллярного абсцесса. Оптимальным решением является выполнение операции, не выписывая пациента из стационара.

ХТ не только можно, но и нужно при компенсированной форме лечить консервативно. Пока у ребенка не развились изменения, о которых говорилось ранее, каждые полгода следует проводить как местное лечение в виде орошений слизистой оболочки глотки водными растворами, обладающими противовоспалительными, антиаллергическими и антимикробными свойствами, так и общее лечение, включающее витаминные препараты, средства, влияющие на иммунную систему, местно действующие вакцинные препараты, физиотерапевтические методы (магнито-, лазеротерапия, ингаляции). Особенно важным отоларингологи считают проведение курса промывания лакун небных миндалин (7–10 процедур за курс лечения).

Хорошо зарекомендовал себя «Тонзилгон Н» — препарат растительного происхождения, в состав которого входят водно-спиртовые извлечения из корня алтея, цветов ромашки, травы хвоща, листьев грецкого ореха, травы тысячелистника, коры дуба, травы одуванчика лекарственного. Фармакологические свойства препарата обусловлены биологически активными веществами (полисахариды, эфирные масла, флавоноиды, танин). Он обладает противовоспалительным, антисептическим действием, уменьшает отек слизистой оболочки дыхательных путей, обладает противовирусной активностью, активизирует неспецифические факторы защиты организма.

Препарат «Тонзилгон Н» назначается детям как в комплексе консервативного лечения тонзиллита, так и в послеоперационном периоде, на следующий после операции, в соответствии с возрастом: детям 7–14 лет — 15 капель 6 раз в день, 15–18 лет — 25 капель 6 раз в день. Капли принимают в неразбавленном виде, некоторое время подержав во рту, прежде, чем проглотить.

**Удаление миндалин.** Эта операция выполняется с использованием местной или общей анестезии (наркоза), длится 25–40 минут и при правиль-

ной психологической подготовке ребенка переносится удовлетворительно. Несложность операции не является свидетельством ее безопасности.

**Возможные осложнения и последствия тонзиллэктомии:**

1. кровотечение;
2. повреждение устьев слуховой трубы с последующим развитием острого отита;
3. повреждение зубов;
4. повреждение мягкого неба, язычка;
5. отек мягкого неба, охриплость голоса, удушье;
6. ангина;
7. пневмония, бронхит;
8. развитие абсцесса глотки;
9. гнусавость;
10. изменения голоса;
11. изменение вкуса.

В связи с высоким риском развития кровотечения в послеоперационном периоде ребенок находится в стационаре в течение 6 суток после операции.

**После выписки** ребенок находится под наблюдением ЛОР-врача или педиатра в поликлинике по месту жительства. Обычно рекомендуется домашний режим в течение 1–2 недель. При этом следует ограничить физические нагрузки, однако, в постели ребенка держать не нужно. В первые дни нельзя употреблять горячую, острую пищу, кислые соки и фрукты, газированные напитки, мороженое. Через 5–7 дней режим питания становится обычным. На 10–14-е сутки при удовлетворительном общем состоянии ребенка, отсутствии повышенной температуры тела, гладком заживлении раны в глотке можно общаться с детьми, выходить на улицу. Нельзя заниматься спортивными упражнениями, посещать бассейн. Полностью рана в глотке заживает через 3–4 недели. Через месяц после операции никаких ограничений в образе жизни и в режиме питания нет.

Для установления диагноза при отсутствии ЛОР-врача в поликлинике можно записаться на прием в городской консультативный ЛОР-кабинет по телефону 278–49–00 (справочная). Прием осуществляется по будним дням с 8.00 до 20.00.

Если диагноз «хронический тонзиллит» установлен, и решение оперировать ребенка принято, с направлением на оперативное лечение, выданным в поликлинике, следует подойти в приемное отделение 3-й ДГКБ в любое время. Ребенка запишут на госпитализацию в выбранный день и выдадут план обследования (список необходимых для выполнения операции анализов). Госпитализация проводится во вторник и четверг с 13.00 до 15.00 и в воскресенье с 16.00 до 18.00. Операция осуществляется на следующий день.



## Литература

1. Хмельницкая, Н. М. Клинико-морфологическая оценка функционального состояния небных миндалин при клинических проявлениях хронического тонзиллита / Н. М. Хмельницкая, А. А. Ланцов [и др.] // Вестн. оториноларингологии. 1998. № 5. С. 38–39.
2. Хэм, А. Гистология : пер. с англ. М. Л. Калецкой / А. Хэм, Д. Кормак. М. : Мир, 1982. 270 с.
3. Сапин, М. Р. Иммунные структуры пищеварительной системы / М. Р. Сапин М. : Медицина, 1987. 219 с.
4. Сапин, М. Р. Принципы организации и закономерности строения органов иммунной системы человека / М. Р. Сапин // Архив анат. гистол. эмбриол. 1987. Т. 92. Вып. 2. С. 5–16.
5. Хлыстова, З. С. Становление системы иммуногенеза человека / З. С. Хлыстова. М. : Медицина, 1987. 280 с.
6. Rognum, T. O. Heterogeneous epithelial expression of class II (HLA-DR) determinants and secretory component related to dysplasia in ulcerative colitis / T. O. Rognum, P. Brandtzaeg, K. Elgjo, O. Fausa [et al.] // Br. J. Cancer. 1987 № 56(4). P. 419–424.
7. Пальчун, В. Т. Оториноларингология / В.Т. Пальчун, А. И. Крюков. М. : Медицина, 2001. 616 с.
8. Солдатов, И. Б. Классификация и принципы лечения хронического тонзиллита / И. Б. Солдатов. М., 1979. 20 с.
9. Лейзерман, М. Г. Радиоволновые вмешательства в лечении заболеваний глотки / М. Г. Лейзерман, А. А. Ошноков. М., 2009. 35 с.
10. Theissing, J : Tonsillektomie : HNO-Operationslehre / J. Theissing, G. Rettinger, J. A. Werner, 4<sup>th</sup> edition. Stuttgart, New-York : Thieme Verlag, 2006. P. 156–61.
11. Windfuhr, J. P. Posttonsillectomy taste disorders. Eur. archives of otorhinolaryngology / J. P. Windfuhr, S. Florian, M. Sesterhenn Andres, N. Landis Basile / Official journal of the European Federation of Otorhinolaryngological Societies (EUFOS) // German Society for Otorhinolaryngology, Head and Neck Surgery. 2010 № 267(2). P. 289–293.
12. Windfuhr, J. P. Oral surgery, oral medicine, oral pathology, oral radiology and endodontics / J. P. Windfuhr, C. Van Helene, N. Landis Basile 2010. № 109(1). P. 11–14.
13. Windfuhr, J. P. Post tonsillectomy pseudoaneurysm : an underestimated entity? / J. P. Windfuhr, G. Schloendorff, A. M. Sesterhenn, B. Kremer // J. laryng. Otol. 2010. № 124(1). P. 59–66.
14. Windfuhr, J. P. From the expert's office : localized neural lesions following tonsillectomy / J. P. Windfuhr, G. Schloendorff, A. M. Sesterhenn, B. Kremer // European Archives of otorhinolaryngology ; Official journal of the European Federation of Otorhinolaryngological Societies (EUFOS) ; German Society for Otorhinolaryngology, Head and Neck Surgery 2009. № 266(10). P. 1621–1640.
15. Windfuhr, J. P. In reference to life-threatening posttonsillectomy hemorrhage / J. P. Windfuhr // Laryngoscope. 2009. № 119(8). P.1666.
16. Windfuhr, J. P. A devastating outcome after adenoidectomy and tonsillectomy : ideas for improved prevention and management / J. P. Windfuhr, G. Schloendorff, A. M. Sesterhenn, B. Kremer // J. American Academy of Otolaryngology, Head and Neck Surgery, 2009. № 140(2). P. 191–196.
17. Windfuhr, J. P. Electrosurgery as a risk factor for secondary posttonsillectomy hemorrhage / J. P. Windfuhr, A. Wienke, Y. S. Chen // Eur. Arch. Otorhinolaryngology, Official Journal of the European Federation of Otorhinolaryngological Societies

(EUFOS), German Society for Otorhinolaryngology Head and Neck Surgery, 2009. № 266(1). P. 111–116.

18. *Windfuhr, J. P.* Lethal outcome of posttonsillectomy hemorrhage / J. P. Windfuhr, G. Schloendorff, D. Baburi, B. Kremer // *Eur. Arch. Otorhinolaryngology, Official Journal of the European Federation of Otorhinolaryngology Societies (EUFOS), German Society for Otorhinolaryngology, Head and Neck Surgery.* 2008. № 265(12). P. 1527–1534.

19. *Stuck B. A.* Tonsillectomy in children / B. A. Stuck, K. Götte, J. P. Windfuhr, H. Genzwürker, H. Schrotten, T. Tenenbaum // *Deutsch. Ärzteblatt internat.* 2008. № 105(49). P. 852–860.

РЕПОЗИТОРИЙ БГМУ

## Оглавление

Введение .....	3
Частота хронического тонзиллита у детей.....	4
Этиология хронического тонзиллита .....	4
Возрастные особенности патогенеза хронического тонзиллита .....	4
Провоцирующие факторы .....	4
Заболевания и симптомы, связанные с хроническим тонзиллитом .....	4
Частота выполнения тонзиллэктомий .....	6
Показания и противопоказания к тонзиллэктомии.....	7
История концепции общей анестезии и внедрения технических совершенствований при тонзиллэктомии .....	7
Психологическая подготовка ребенка к операции .....	8
Медицинская подготовка к операции.....	9
Особенности анестезиологического пособия у детей при тонзиллэктомии. Преимущества общего обезболивания .....	10
Проведение анестезиологического пособия при тонзиллэктомии.....	12
Особенности хирургической техники тонзиллэктомии при общем интубационном наркозе .....	13
Тонзиллэктомия при паратонзиллярном абсцессе .....	14
Послеоперационный период.....	14
Хронический тонзиллит (памятка для родителей).....	19
Литература.....	25

Учебное издание

**Меркулова** Елена Павловна  
**Курек** Виталий Витальевич  
**Мазаник** Олег Анатольевич  
**Чанчикова** Майя Владимировна

# **ТОНЗИЛЭКТОМИЯ ПОД ОБЩЕЙ АНЕСТЕЗИЕЙ У ДЕТЕЙ**

Методические рекомендации

Ответственная за выпуск А. Ч. Буцель  
Редактор А. В. Михалёнок  
Компьютерная верстка А. В. Янушкевич

Подписано в печать 28.05.10. Формат 60×84/16. Бумага писчая «Кюм Люкс».

Печать офсетная. Гарнитура «Times».

Усл. печ. л. 1,63. Уч.-изд. л. 1,44. Тираж 99 экз. Заказ 694.

Издатель и полиграфическое исполнение:  
учреждение образования «Белорусский государственный медицинский университет».

ЛИ № 02330/0494330 от 16.03.2009.

ЛП № 02330/0150484 от 25.02.2009.

Ул. Ленинградская, 6, 220006, Минск.