

СРАВНИТЕЛЬНАЯ ХАРАКТЕРИСТИКА ПОКАЗАТЕЛЕЙ ЩИТОВИДНОЙ ЖЕЛЕЗЫ У МУЖЧИН ВОЗРАСТА 18-19 ЛЕТ И 50-60 ЛЕТ

Циолта А.С., Билодид П.В., Усович А.К.

*УО «Витебский государственный ордена Дружбы Народов
медицинский университет»
г. Витебск, Беларусь*

Исследованы морфометрические показатели щитовидной железы у мужчин двух возрастных групп (18-19 лет; n=51) и (50-60 лет; n=27).

Подвергли сравнению морфометрические показатели ЩЖ, полученные в этом исследовании: 1) между исследуемыми возрастными группами, 2) полученные нами показатели с показателями нормы, принятыми в Республике Беларусь. Установлено увеличение размеров щитовидной железы у мужчин 50-60 лет в сравнении с юношами 18-19 лет: длина правой доли на 2,1%, левой на 3,32%; толщина правой доли на 12,32%, левой на 12,9%; ширина правой доли на 12,26%, левой на 3,13%; объём правой доли на 28,9%, левой на 18,24%, общий объём на 24,62%. Полученные показатели обследованных пациентов находятся в пределах интервала нормы по нормативам Республики Беларусь.

Полученные результаты могут представить интерес для эндокринологов, а также иметь практическое значение при разработке новых национальных нормативных показателей размеров и объёмов щитовидной железы.

Ключевые слова: Щитовидная железа, толщина, ширина, длина, объём долей и общий объём.

COMPARATIVE CHARACTERISTICS OF THYROID INDICATORS IN MEN OF AGE 18-19 YEARS OLD AND 50-60 YEAR OLD

Tsiolta A.S., Bilodid P.V., Usovich A.K.

*Vitebsk State Order of Peoples' Friendship Medical University
Vitebsk, Belarus*

The morphometric parameters of the thyroid gland were analyzed in men of two age groups (18-19 years old; n=51) and (50-60 years old; n=27).

We compared the morphometric indicators of the thyroid gland obtained in this work: 1) between the age groups studied, 2) the indicators we obtained with the norm in the Republic of Belarus. An increase in the size of the thyroid gland was revealed in men 50-60 years old in comparison with boys 18-19 years old: the thickness of the right lobe by 12.32%, the left by 12.9%; the width of the right lobe by 12.26%, the left by 3.13%; the length of the right lobe by 2.1%, the left by 3.32%; the volume of the right lobe by 28.9%, the left by 18.24%, the total volume by 24.62%. The obtained indicators of the examined patients are within normal limits according to the standards of the Republic of Belarus.

The results obtained may be of particular interest to endocrinologists, and may also have practical significance in the development of new national standards for the size & volume of the thyroid gland.

Key words: Thyroid gland, thickness, width, length, volume of lobes and total volume.

Введение. Самая крупная из эндокринных желез щитовидная (ЩЖ), состоящая из двух долей и перешейка, расположена в передней области шеи, прикрывая верхним краем щитовидный хрящ. Нижние полюса долей ЩЖ достигают 5-6-го хрящей трахеи. ЩЖ имеет массу 15-20 (иногда до 30) г. Перешеек ЩЖ расположен на уровне 1-3-го или 2-4-го хрящей трахеи [2]. Так как ЩЖ расположена поверхностно под кожей, листками фасции и плоскими мышцами, она наиболее доступна для ультразвукового исследования.

ЩЖ формируется в первой половине беременности. Её объём существенно возрастает в детском и подростковом возрасте [3]. У взрослого человека объём ЩЖ колеблется: у мужчин 31-35 лет он наибольший и составляет 21,58см³, в возрасте 41-45 лет наименьший показатель составляет 15,75см³. Рекомендуемые ВОЗ критерии наибольшего размера ЩЖ у взрослого человека: для мужчин менее 25 см³, для женщин менее 18 см³ [4].

Цель работы: провести сравнительный анализ морфометрических показателей ЩЖ у мужчин возрастных групп 18-19 лет и 50-60 лет и с показателями нормы объёма ЩЖ, утвержденными в Республике Беларусь.

Материал и методы исследования. Для исследования были отобраны персональные данные УЗИ области шеи 78 пациентов Минского городского клинического эндокринологического центра, обследование которых выполнено в 2022-2023 гг. Исследованы данные только мужчин. Все обследованные мужчины были разделены на две группы: 51 пациент в возрасте 18-19 лет и 27 пациентов в возрасте 50-60 лет. Пациенты обеих групп имели заключение УЗИ: “эхоструктурной патологии не выявлено”. Исследование выполнено с использованием высокочастотного линейного датчика 7,5 МГц.

Для расчёта объёма ЩЖ использовали общепринятый у врачей УЗД метод, основанный на умножении показателей длины, ширины и толщины каждой из долей и коэффициента для определения объёма структур, имеющих форму эллипса:

$$V=A \times B \times C \times K,$$

(V-объём доли; А-её толщина; В-её ширина; С-её длина; К-коэффициент, равный 0,479) [1]. Полученные данные подвергнуты статистической обработке на персональном компьютере с использованием программы «Microsoft Excel – 2007». Проанализированы средние величины и среднее квадратичное отклонение каждого показателя, а также критерий Стьюдента для абсолютных величин и коэффициент достоверности.

Минимальным уровнем вероятности была принята вероятность ошибки $p < 0.05$.

Результаты исследования и их обсуждение. При анализе данных мы выполнили сравнение морфометрических показателей ЩЖ 51 юноши (18-19 лет) и 27 мужчин зрелого возраста (50-60 лет). Средние величины размеров и объема правой и левой долей ЩЖ лиц мужского пола 18-19 лет представлены в таблице 1, а морфометрические показатели ЩЖ у мужчин 50-60 лет в таблице 2.

Таблица 1.
Средние показатели размеров и объема щитовидной железы у юношей 18-19 лет.

Средние морфометрические показатели щитовидной железы у юношей 18-19 лет (n=51)								
Длина, мм		Ширина, мм		Толщина, мм		Объем, см ³		Общий объем, см ³
Правая доля	Левая доля	Правая доля	Левая доля	Правая доля	Левая доля	Правая доля	Левая доля	
4	4	17,3	15	14	1	5	4	9
3,27	2,83	7	,96	,85	3,85	,35	,66	,91

Таблица 2.
Средние показатели размеров и объема щитовидной железы у мужчин зрелого возраста 50-60 лет.

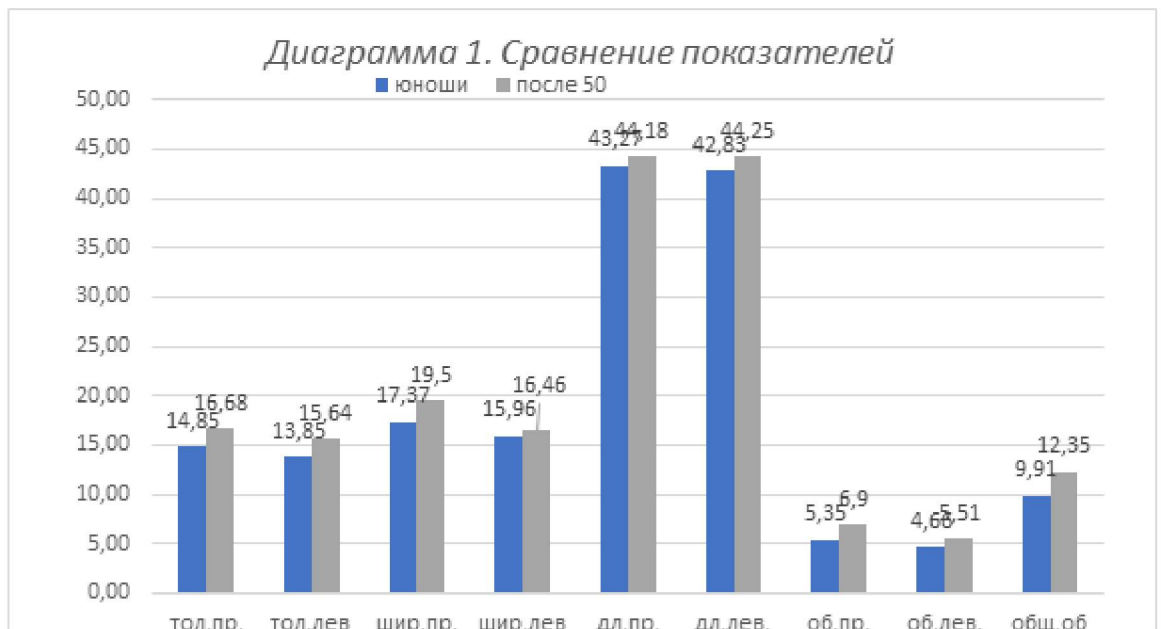
Средние морфометрические показатели щитовидной железы у мужчин 50-60 лет (n=27)								
Длина, мм		Ширина, мм		Толщина, мм		Объем, см ³		Общий объем, см ³
Правая доля	Левая доля	Правая доля	Левая доля	Правая доля	Левая доля	Правая доля	Левая доля	
4	4	1	16	1	1	6,	5	1
4,18	4,25	9,5	,46	6,68	5,64	9	,51	2,35

Проанализировав результаты измерений и их статистической обработки внутри каждой из групп обследованных лиц мужского пола показал, что морфометрические параметры ЩЖ у юношей 18-19 лет не являются строго постоянными: 1) толщина правой доли варьирует в пределах от 12 мм до 20 мм, а левой доли – от 10 мм до 18 мм; 2) ширина правой доли варьирует в пределах от 13 мм до 21 мм, левой доли – от 12 мм до 19 мм; 3) длина правой доли варьирует в пределах от 36 мм до 57 мм, левой – от 34 мм до 56 мм; 4) объем правой доли варьирует в пределах от 3,3 см³ до 9,5 см³, левой – от 2,3 см³ до 9,6 см³; 5) общий объем варьирует от 5,6 см³ до 16 см³.

Аналогичные колебания параметров были отмечены у мужчин зрелого возраста, а именно: 1) толщина правой доли варьирует в диапазоне от 13 мм до 22 мм, а левой доли – от 13 мм до 19 мм; 2) ширина правой доли варьирует в диапазоне от 15 мм до 26 мм, левой – от 8 мм до 23 мм; 3) длина правой доли варьирует в диапазоне от 33 мм до 57 мм, левой – от 35 мм до 61 мм; 4) объём правой доли варьирует в пределах от 3,9 см³ до 10,7 см³, левой – от 2,6 см³ до 8,6 см³; 5) общий объём варьирует в диапазоне от 8,7 см³ до 17,8 см³.

Проведение сравнительного анализа результатов измерений между исследованными группами (представленных в таблицах 1 и 2), выявило незначительное увеличение размеров ЩЖ у мужчин 50-60 лет в сравнении с юношами 18-19 лет. Толщина правой доли больше на 12,32%, левой на 12,9%; ширина правой доли возросла на 12,26%, левой на 3,13%; длина правой доли больше на 2,1%, левой на 3,32%. Анализ с использованием критерия Стьюдента показал, что различие между размерными морфометрическими показателями ЩЖ двух обследованных групп статистически не достоверны.

Различие объёмных показателей более существенны. Так объём правой доли ЩЖ у мужчин 50-60 лет в сравнении с юношами 18-19 лет больше на 28,9%, левой на 18,24%, а общий объём ЩЖ больше на 24,62% ($p < 0.01$) (рисунок 1).



Вывод. По показателям объёма ЩЖ людей мужского пола в возрасте 18-19 лет и 50-60 лет имеются достоверные различия.

Рекомендуемые Министерством здравоохранения Республики Беларусь нормативы размеров и объёма ЩЖ имеют преимущество перед

рекомендациями ВОЗ, так как в них: 1) определены нижние и верхние границы нормы; 2) они учитывают возрастные изменения.

Полученные результаты могут представить интерес для эндокринологов, а также иметь практическое значение при разработке новых национальных нормативов линейных размеров и объёмов щитовидной железы.

Литература

1. Дедов И.И. Эндокринология : Национальное руководство / И.И. Дедов, Г.А. Мельниченко. – М.: ГЭОТАР-Медиа, 2022. – С. 116.
2. Анатомия человека / Под ред. М.Р. Сапина. – М.: ГЭОТАР-Медиа, 2022. – Т. 2.– С. 93-95.
3. Пат.2257682 Российская Федерация, МПК А61В 8/00. Способ оценки соответствия объема щитовидной железы норме или отклонению от нее у детей ростом ниже среднего от 4 до 15 лет методом ультразвуковой диагностики / Ивашова Ю.А ; заявитель и патентообладатель ФБУН "ФНЦ медико-профилактических технологий управления рисками здоровью населения". - № 2020130296 ; заявл. 14.09.2020 ; опубл. 24.09.2021, Бюл. № 27.
4. Холодова Е.А. Клиническая эндокринология : руководство для врачей / Е.А. Холодова. – М.: МИА, 2011.– С. 142.