

МОРФОЛОГИЧЕСКАЯ ХАРАКТЕРИСТИКА БОЛЕЗНИ МАЛЫХ СОСУДОВ ПРИ РАЗЛИЧНЫХ ПАТОЛОГИЧЕСКИХ ПРОЦЕССАХ В ГОЛОВНОМ МОЗГЕ

*Рябцева С.Н., Корнеева М.А., Семеник И.А., Филипович Т.А.,
Чеботарь А.О., Фёдорова Е.В., Мунтянова М. В.
ГУ «Институт физиологии Национальной академии наук Беларуси,
г. Минск, Беларусь*

*Гузов С.А., Недзьведь М.К.
УО «Белорусский государственный медицинский университет»,
г. Минск, Беларусь*

В статье представлены результаты морфометрического анализа артериол неокортекса лобной и теменной доли пациентов, страдавших сосудистой деменцией, шизофренией, бредовыми расстройствами шизофреноподобного типа, хроническим алкоголизмом, болезнью Альцгеймера, хроническим герпетическим энцефалитом и острой вирусной инфекцией головного мозга. Полученные данные указывают на признаки умеренно выраженной церебральной микроангиопатии у пациентов всех групп исследования с вариативными изменениями анализируемых параметров.

Ключевые слова: болезнь малых сосудов, патология ЦНС.

MORPHOLOGICAL CHARACTERISTICS OF SMALL VESSEL DISEASE IN VARIOUS PATHOLOGICAL PROCESSES IN THE BRAIN

*Ryabtseva S.N., Korneeva M.A., Semenik I.A., Filipovich T.A.,
Chebotar A.O., Fedorova E.V., Muntyanova M.V.
Institute of Physiology of the National Academy of Sciences of Belarus,
Minsk, Belarus*

*Guzov S.A., Nedzved M.K.
Belarusian State Medical University,
Minsk, Belarus*

The article presents the results of a morphometric analysis of the neocortex arterioles of the frontal and parietal lobes of patients suffering from vascular dementia, schizophrenia, schizophrenia-like delusional disorders, chronic alcoholism, Alzheimer's disease, chronic herpetic meningoencephalitis and acute viral infection of the brain. Obtaining data on the presence of signs of moderate cerebral microangiopathy in patients of group studies with variable changes in the analyzed parameters.

Keywords: small vessel disease, CNS pathology.

Введение. Одно из современных направлений нейробиологии является изучение церебральной микроангиопатии/болезни малых сосудов, которая, как считается, играет решающую роль в развитии ряда гетерогенных заболеваний [1,2]. Морфологически, церебральная микроангиопатия включает изменение просвета и толщины стенки сосудов, расширение периваскулярного пространства и периваскулярный астроглиоз [3]. Однако болезнь малых сосудов до конца остается не изученной. Следовательно, актуальным является дальнейшее изучение состояния стенки сосудов микроциркуляторного русла вещества головного мозга при прогрессировании неопухолевых процессов в центральной нервной системе (ЦНС).

Целью работы было изучение характера изменений артериол коры головного мозга пациентов с различными патологическими процессами в ЦНС.

Материалы и методы. В ходе научно-исследовательской работы были изучены артериолы неокортекса лобной и теменной долей пациентов, умерших в государственном учреждении «Республиканский научно-практический центр психического здоровья» и других стационарах города Минска. Материал вещества головного мозга получен после вскрытия. После фиксации в 10%-ом растворе нейтрального формалина, проводки и заливки в парафиновые блоки, были изготовлены гистологические срезы толщиной 3-4 мкм, которые окрашивали по стандартной методике гематоксилином и эозином.

Микрофотографии гистологических срезов вещества головного мозга получены с помощью гистологического сканера AperioAT2 фирмы «Leica». В программе анализа изображений ImageJ выполнено измерение максимального и минимального диаметров сосуда, максимального и минимального диаметра периваскулярного пространства (рис. 1) [3]. Далее были рассчитаны склеротический индекс, площадь просвета сосуда и площадь периваскулярного пространства (рис. 1) [3].

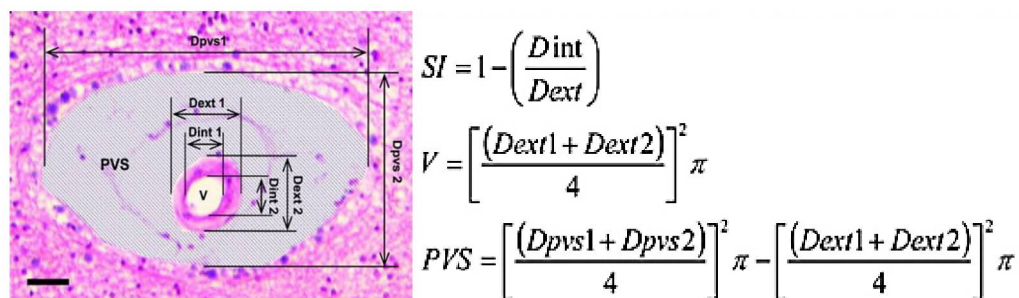


Рис. 1. Схема морфометрической оценки артериол и пространства Вирхова-Робина в неокортексе пациентов группы исследования

Dint – внутренний диаметр сосуда, **Dext** – наружный диаметр сосуда, **V** – площадь сосуда, **Drvs** – диаметр периваскулярного пространства, **SI** – склеротический индекс, **PVS** – площадь периваскулярного пространства.

Значение склеротического индекса (SI) в пределах 0,2-0,3 рассматривается как параметр нормальных сосудов. Умеренные проявления церебральной микроангиопатии наблюдаются при SI=0,3-0,5, выраженные – при SI>0,5.

Статистическая обработка полученных данных проведена с помощью программы Statistica 10.0. Количественные данные представлены в виде медианы (Me), верхнего (75%) и нижнего (25%) квартилей. Применялись непараметрические методы: при сравнении двух групп – U-критерий Манна-Уитни ($p<0,05$), более двух групп – H-критерий Краскала-Уоллиса ($p<0,05$).

Результаты. В контрольной группе (пациенты (n=10) без клинических проявлений психоневрологических заболеваний) медиана возраста составила 62,5 (56;82) года. Медиана склеротического индекса артериол (n=184) была 0,42 (0,33;0,49). Медиана площади просвета сосуда – 620,9 (394,8;1008,2) мкм², площади периваскулярного пространства – 424,4 (81,5;1089,9) мкм².

Во второй группе исследования (пациенты (n=6), страдавшие сосудистой деменцией) медиана возраста составила 65,0 (63,0;68,0) лет. Медиана склеротического индекса артериол (n=108) была 0,47 (0,35;0,62), V=876,8 (576,2;1593,1) мкм², PVS= 955,2 (462,0;2099,3) мкм².

В третьей группе исследования (пациенты (n=4), страдавшие шизофренией) медиана возраста была равна 62,0 (62,0;63,0) годам. Медиана склеротического индекса артериол (n=106) составила 0,44 (0,32;0,52). Медиана площади просвета сосуда – 467,9 (291,8;1076,1) мкм², площади периваскулярного пространства – 1075,1 (526,5;2906,3) мкм².

В четвертой группе исследования (пациенты (n=6), страдавшие бредовыми расстройствами шизофреноподобного типа) медиана возраста составила 65,0 (62,0;67,0) лет. Медиана склеротического индекса артериол (n=107) была 0,39 (0,26;0,53), V=749,4 (400,8;1352,7) мкм², PVS=1671,1 (724,2;3781,9) мкм².

В пятой группе исследования (пациенты (n=5), страдавшие хроническим алкоголизмом с проявлениями когнитивных нарушений) медиана возраста была 64,0 (41,0;70,0) года. Медиана склеротического индекса артериол (n=87) составила 0,33 (0,26;0,41). Медиана площади просвета сосуда была 510,4 (348,3;957,3) мкм², площади периваскулярного пространства – 1666,5 (91,9;2294,3) мкм².

В шестой группе исследования (пациенты (n=3), страдавшие болезнью Альцгеймера) медиана возраста составила 65,1 (63,0;67,0) лет. Медиана

склеротического индекса артериол (n=85) составила 0,42 (0,33;0,53), $V=350,9$ (244,5;593,6) мкм^2 , $PVS=1008,3$ (460,3;2504,6) мкм^2 .

В седьмой группе исследования (пациенты (n=4), страдавшие хроническим герпетическим менингоэнцефалитом) медиана возраста была 60,5 (55,0;62,0) лет. Медиана склеротического индекса артериол (n=151) составила 0,41 (0,34;0,51), $V=885,4$ (679,8;1362,6) мкм^2 , $PVS=1913,9$ (940,8;4264,2) мкм^2 .

В восьмой группе исследования (пациенты (n=10), страдавшие острой вирусной инфекцией головного мозга) медиана возраста составила 65,7 (55,5;78,2) лет. Медиана склеротического индекса артериол (n=168) составила 0,52 (0,46;0,60), $V=755,0$ (506,6;1236,9) мкм^2 , $PVS=1782,9$ (1019,6;3035,1) мкм^2 .

Статистически достоверных различий в группах исследования по возрасту пациентов не установлено ($p=0,08$).

Значение склеротического индекса артериол указывало на наличие умеренной церебральной микроангиопатии у пациентов всех групп исследования. Данный индекс являлся показателем изменения просвета артериол за счет изменения толщины стенки сосуда. Максимальные изменения склеротического индекса отмечены в группе пациентов с острой вирусной инфекцией, где внутренний диаметр просвета сосуда был менее 50% наружного диаметра артериолы (рис. 2). Достоверные изменения склеротического индекса по сравнению с полученными данными контрольной группы выявлены в неокортексе пациентов, страдавших сосудистой деменцией ($p=0,0013$, тест Манна-Уитни), пациентов, страдавших хроническим алкоголизмом ($p=0,0001$, тест Манна-Уитни) и пациентов с острой вирусной инфекцией головного мозга ($p<0,0001$, тест Манна-Уитни).

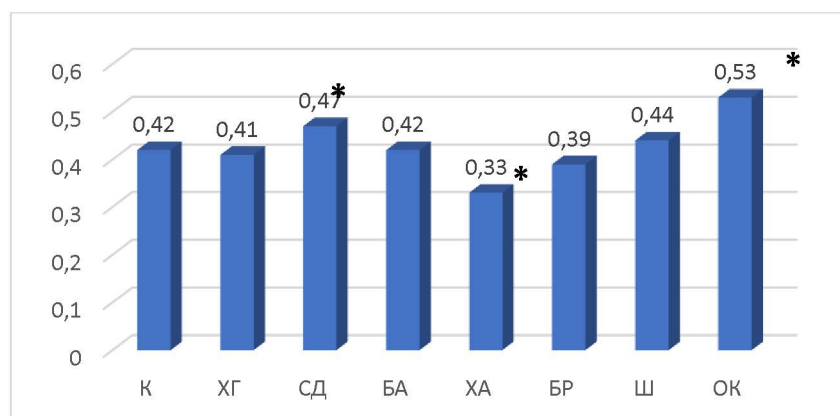


Рис.2. Изменение склеротического индекса артериол вещества головного мозга пациентов групп исследования, $p=0,0001$, тест Крускала-Уоллиса

К – контрольная группа, **ХГ** – хронический герпетический менингоэнцефалит, **СД** – сосудистая деменция, **БА** – болезнь Альцгеймера, **ХА** – хронический алкоголизм, **БР** – бредовые расстройства, **Ш** – шизофрения, **ОК** – острая коронавирусная инфекция.

Примечание: * - достоверные отличия по сравнению с группой контроля.

Следует отметить, что у пациентов, страдавших хроническим алкоголизмом, склеротический индекс был ниже контрольных значений, что обусловлено более выраженным артериолосклерозом у пациентов первой группы исследования.

Площадь просвета артериол неокортекса пациентов групп исследования также достоверно отличалась ($p=0,0001$, тест Крускала-Уоллиса). У пациентов, страдавших хроническим герпетическим менингоэнцефалитом ($p<0,0001$, тест Манна-Уитни), сосудистой деменцией ($p<0,0001$, тест Манна-Уитни), болезнью Альцгеймера ($p<0,0001$, тест Манна-Уитни) и острой вирусной инфекцией ($p=0,0047$, тест Манна-Уитни) медиана площади просвета анализируемых артериол статистически достоверно отличалась от данных контрольной группы (рис. 3).

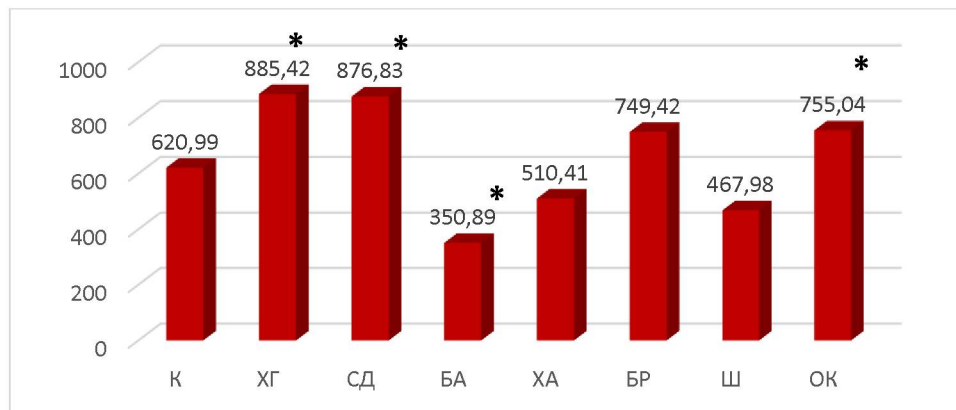


Рис. 3. Площадь просвета артериол неокортекса головного мозга пациентов групп исследования, мкм², $p=0,0001$, тест Крускала-Уоллиса.

Примечание: * - достоверные отличия по сравнению с группой контроля.

У пациентов, страдавших хроническим герпетическим менингоэнцефалитом, сосудистой деменцией и острой вирусной инфекцией, площадь просвета артериол была больше по сравнению с контрольными значениями, что указывало на парез артериол пациентов данных групп исследования. Медиана площади просвета артериол неокортекса головного мозга пациентов, страдавших болезнью Альцгеймера, была меньше

контрольных значений, что указывало на спазм артериол неокортекса у данных пациентов.

Площадь периваскулярного пространства артериол неокортекса головного мозга пациентов групп исследования была также достоверно различна (рис. 4).

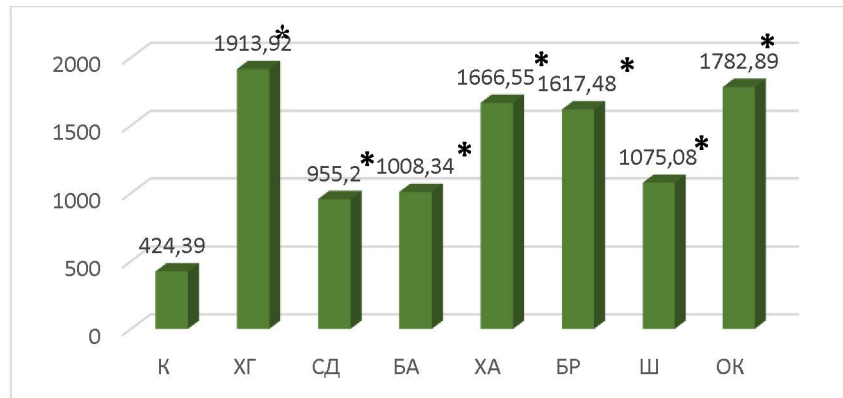


Рис.4. Площадь пространства Вирхова-Робина неокортекса головного мозга пациентов групп исследования, мкм², $p=0,0001$, тест Крускала-Уоллиса

Примечание: * - достоверные отличия по сравнению с группой контроля.

Максимально выраженный периваскулярный отек отмечен в группах пациентов, страдавших хроническим герпетическим менингоэнцефалитом и острой вирусной инфекцией. Минимальный отек периваскулярного пространства выявлен в группе пациентов, страдавших сосудистой деменцией.

Выводы. Таким образом, церебральная микроангиопатия отмечена в головном мозге пациентов, страдавших нейродегенеративными, инфекционными и сосудистыми заболеваниями ЦНС. Гистологически, церебральная болезнь малых сосудов у пациентов групп исследования характеризовались рядом особенностей: максимальный склеротический индекс отмечен в группе пациентов, страдавших острой вирусной инфекцией; максимальная площадь просвета сосудов выявлена у пациентов, страдавших хроническим герпетическим менингоэнцефалитом и сосудистой деменцией; максимальное расширение пространства Вирхова-Робина отмечено у пациентов, страдавших хроническим герпетическим менингоэнцефалитом.

Литература

1. Pantoni, L. Cerebral small vessel disease : from pathogenesis and clinical characteristics to therapeutic challenges / L. Pantoni // *Lancet Neurol.* – 2010. – Vol. 9. – P. 689-701.
2. Shi, Y. Update on cerebral small vessel disease: a dynamic whole-brain disease / Y. Shi, J. M. Wardlaw // *Stroke Vasc Neurol.* – 2016. – Vol. 1. – P. 83-92.

3. Kalaria, R. N. Cerebrovascular disease and mechanisms of cognitive impairment : evidence from clinicopathological studies in humans / R. N. Kalaria // Stroke. – 2012. – Vol. 43. – P. 2526-2534.